This is a digital copy of a book that was preserved for generations on library shelves before it was carefully scanned by Google as part of a project to make the world's books discoverable online.

It has survived long enough for the copyright to expire and the book to enter the public domain. A public domain book is one that was never subject to copyright or whose legal copyright term has expired. Whether a book is in the public domain may vary country to country. Public domain books are our gateways to the past, representing a wealth of history, culture and knowledge that's often difficult to discover.

Marks, notations and other marginalia present in the original volume will appear in this file - a reminder of this book's long journey from the publisher to a library and finally to you.

Usage guidelines

Google is proud to partner with libraries to digitize public domain materials and make them widely accessible. Public domain books belong to the public and we are merely their custodians. Nevertheless, this work is expensive, so in order to keep providing this resource, we have taken steps to prevent abuse by commercial parties, including placing technical restrictions on automated querying.

We also ask that you:

+ *Make non-commercial use of the files* We designed Google Book Search for use by individuals, and we request that you use these files for personal, non-commercial purposes.

+ *Refrain from automated querying* Do not send automated queries of any sort to Google's system: If you are conducting research on machine translation, optical character recognition or other areas where access to a large amount of text is helpful, please contact us. We encourage the use of public domain materials for these purposes and may be able to help.

+ *Maintain attribution* The Google "watermark" you see on each file is essential for informing people about this project and helping them find additional materials through Google Book Search. Please do not remove it.

+ *Keep it legal* Whatever your use, remember that you are responsible for ensuring that what you are doing is legal. Do not assume that just because we believe a book is in the public domain for users in the United States, that the work is also in the public domain for users in other countries. Whether a book is still in copyright varies from country to country, and we can't offer guidance on whether any specific use of any specific book is allowed. Please do not assume that a book's appearance in Google Book Search means it can be used in any manner anywhere in the world. Copyright infringement liability can be quite severe.

About Google Book Search

Google's mission is to organize the world's information and to make it universally accessible and useful. Google Book Search helps readers discover the world's books while helping authors and publishers reach new audiences. You can search through the full text of this book on the web at `http://books.google.com/`

Über dieses Buch

Dies ist ein digitales Exemplar eines Buches, das seit Generationen in den Regalen der Bibliotheken aufbewahrt wurde, bevor es von Google im Rahmen eines Projekts, mit dem die Bücher dieser Welt online verfügbar gemacht werden sollen, sorgfältig gescannt wurde.

Das Buch hat das Urheberrecht überdauert und kann nun öffentlich zugänglich gemacht werden. Ein öffentlich zugängliches Buch ist ein Buch, das niemals Urheberrechten unterlag oder bei dem die Schutzfrist des Urheberrechts abgelaufen ist. Ob ein Buch öffentlich zugänglich ist, kann von Land zu Land unterschiedlich sein. Öffentlich zugängliche Bücher sind unser Tor zur Vergangenheit und stellen ein geschichtliches, kulturelles und wissenschaftliches Vermögen dar, das häufig nur schwierig zu entdecken ist.

Gebrauchsspuren, Anmerkungen und andere Randbemerkungen, die im Originalband enthalten sind, finden sich auch in dieser Datei – eine Erinnerung an die lange Reise, die das Buch vom Verleger zu einer Bibliothek und weiter zu Ihnen hinter sich gebracht hat.

Nutzungsrichtlinien

Google ist stolz, mit Bibliotheken in partnerschaftlicher Zusammenarbeit öffentlich zugängliches Material zu digitalisieren und einer breiten Masse zugänglich zu machen. Öffentlich zugängliche Bücher gehören der Öffentlichkeit, und wir sind nur ihre Hüter. Nichtsdestotrotz ist diese Arbeit kostspielig. Um diese Ressource weiterhin zur Verfügung stellen zu können, haben wir Schritte unternommen, um den Missbrauch durch kommerzielle Parteien zu verhindern. Dazu gehören technische Einschränkungen für automatisierte Abfragen.

Wir bitten Sie um Einhaltung folgender Richtlinien:

+ *Nutzung der Dateien zu nichtkommerziellen Zwecken* Wir haben Google Buchsuche für Endanwender konzipiert und möchten, dass Sie diese Dateien nur für persönliche, nichtkommerzielle Zwecke verwenden.

+ *Keine automatisierten Abfragen* Senden Sie keine automatisierten Abfragen irgendwelcher Art an das Google-System. Wenn Sie Recherchen über maschinelle Übersetzung, optische Zeichenerkennung oder andere Bereiche durchführen, in denen der Zugang zu Text in großen Mengen nützlich ist, wenden Sie sich bitte an uns. Wir fördern die Nutzung des öffentlich zugänglichen Materials für diese Zwecke und können Ihnen unter Umständen helfen.

+ *Beibehaltung von Google-Markenelementen* Das "Wasserzeichen" von Google, das Sie in jeder Datei finden, ist wichtig zur Information über dieses Projekt und hilft den Anwendern weiteres Material über Google Buchsuche zu finden. Bitte entfernen Sie das Wasserzeichen nicht.

+ *Bewegen Sie sich innerhalb der Legalität* Unabhängig von Ihrem Verwendungszweck müssen Sie sich Ihrer Verantwortung bewusst sein, sicherzustellen, dass Ihre Nutzung legal ist. Gehen Sie nicht davon aus, dass ein Buch, das nach unserem Dafürhalten für Nutzer in den USA öffentlich zugänglich ist, auch für Nutzer in anderen Ländern öffentlich zugänglich ist. Ob ein Buch noch dem Urheberrecht unterliegt, ist von Land zu Land verschieden. Wir können keine Beratung leisten, ob eine bestimmte Nutzung eines bestimmten Buches gesetzlich zulässig ist. Gehen Sie nicht davon aus, dass das Erscheinen eines Buchs in Google Buchsuche bedeutet, dass es in jeder Form und überall auf der Welt verwendet werden kann. Eine Urheberrechtsverletzung kann schwerwiegende Folgen haben.

Über Google Buchsuche

Das Ziel von Google besteht darin, die weltweiten Informationen zu organisieren und allgemein nutzbar und zugänglich zu machen. Google Buchsuche hilft Lesern dabei, die Bücher dieser Welt zu entdecken, und unterstützt Autoren und Verleger dabei, neue Zielgruppen zu erreichen. Den gesamten Buchtext können Sie im Internet unter `http://books.google.com` durchsuchen.

BIBLIOTHECA · BOSTONIENSIS · MEDICINAE
FVNDATA
EX DONO


BIBLIOTHECA · BOSTONIENSIS · MEDICINAE
SERVAT · ET · DOCET
FVNDATA
MDCCLXXII
EX DONO

DEUTSCHE ZEITSCHRIFT

FÜR

CHIRURGIE.

HERAUSGEGEBEN

VON

PROF. BARDENHEUER IN KÖLN, PROF. v. BERGMANN IN BERLIN, PROF. BIER IN BONN, PROF. CH. H. BRAUN IN GÖTTINGEN, DR. v. BURCKHARDT IN STUTTGART, PROF. DOLLINGER IN BUDAPEST, PROF. v. EISELSBERG IN WIEN, PROF. ENDERLEN IN BASEL, DR. G. FISCHER IN HANNOVER, PROF. FRIEDRICH IN GREIFSWALD, PROF. GRASER IN ERLANGEN, PROF. HELFERICH IN KIEL, PROF. HILDEBRAND IN BERLIN, PROF. HOCHENEGG IN WIEN, DR. KAPPELER IN KONSTANZ, PROF. KOCHER IN BERN, PROF. KÖNIG IN BERLIN, PROF. KRÖNLEIN IN ZÜRICH, PROF. KÜSTER IN MARBURG, DR. C. LAUENSTEIN IN HAMBURG, PROF. LENNANDER IN UPSALA, PROF. v. LEUTHOLD IN BERLIN, PROF. MADELUNG IN STRASSBURG I. E., DR. MARTENS IN BERLIN, PROF. MÜLLER IN ROSTOCK, DR. A. NAUMANN IN BERLIN, PROF. PERTHES IN LEIPZIG, PROF. POPPERT IN GIESSEN, PROF. RIEDEL IN JENA, PROF. E. Rose IN BERLIN, PROF. RYDYGIER IN LEMBERG, PROF. SCHÖNBORN IN WÜRZBURG, PROF. SONNENBURG IN BERLIN, PROF. TRENDELENBURG IN LEIPZIG, DR. WIESINGER IN HAMBURG, PROF. WITZEL IN BONN

UND UNTER MITWIRKUNG VON

PROF. DR. ROSE IN BERLIN, PROF. DR. TRENDELENBURG IN LEIPZIG, PROF. DR. BIER IN BONN

REDIGIERT VON

PROF. DR. HELFERICH IN KIEL

Siebenundsiebzigster Band.

Mit 92 Abbildungen im Text und 5 Tafeln.

LEIPZIG,
VERLAG VON F. C. W. VOGEL
1905.

BOSTON MEDICAL
NOV 25 1905
LIBRARY.

CATALOGUED
NOV 25 1905
E. H. B.

Druck von August Pries in Leipzig.

Inhalt des siebenundsiebzigsten Bandes.

Erstes bis Drittes Heft
ausgegeben April 1905.

Seite

I. Aus dem städtischen Krankenhause zu Worms.
Zur Operation der Carcinome in der Gegend der Tonsillen. Von Prof. Dr. L. Heidenhain 1

II. Aus der zweiten chirurgischen Universitätsklinik zu Wien. (Vorstand: Prof. Dr. J. Hochenegg.)
Ein Beitrag zur Lehre von der Invagination. Von Dr. Hans Lorenz, Assistenten der Klinik. (Mit 15 Abbildungen.) 7

III. Aus der chirurgischen Abteilung des städtischen Krankenhauses Moabit. Direktor: Geh.-Rat Prof. Dr. Sonnenburg.
Über Spontanabstoßung einer Darminvagination. Von Oberarzt Dr. Hermes 27

IV. Wie ist die Entstehung der Blutungen in der Schleimhaut operativ entfernter Wurmfortsätze zu erklären? Insbesondere: Ist es wahrscheinlich, daß diese Schleimhaut-Blutungen zurückzuführen sind auf die mechanischen Insulte des Wurmfortsatzes und seines Mesenteriolums bei der Operation? Von Oberarzt Dr. C. Lauenstein und Dr. H. Revenstorf, Assistenzarzt am Hafenkrankenhause zu Hamburg 40

V. Aus der chirurgischen Abteilung des Spitals in Chaux-de-Fonds. Oberarzt: Dr. F. de Quervain.
Über die oberhalb von Dickdarmverengerungen auftretenden Darmgeschwüre. Von Dr. W. von Greyerz. (Mit 2 Abbildungen.) . 57

VI. Aus der chirurgischen Klinik und Privatklinik des Herrn Prof. Dr. Th. Kocher in Bern.
Beiträge zur Chirurgie des Magenkrebses. Über 97 (101) Magenresektionen wegen Carcinom, mit Berücksichtigung der Fernresultate hinsichtlich Radikalheilung und Wiederherstellung der Magenfunktionen. Von Dr. Hermann Matti, Assistenzart der Klinik 99

VII. Aus der speziell-physiologischen Abteilung des physiologischen Instituts der Universität Berlin.
Über Entstehung und Wesen des artiellen Collateralkreislaufs. Von Dr. M. Katzenstein, Chirurg in Berlin. (Mit 14 Abbildungen.) 189

Seite

VIII. Aus dem chirurgisch-poliklinischen Institute der Universität Leipzig. (Direktor: Prof. Perthes.)
Über Luxation im Carpometacarpalgelenke des Daumens und über Luxationsfraktur des Daumenmetacarpus. (Bennetsche Fraktur.) Von Assistenzart Dr. Ernst Aulhorn. (Mit 4 Abbildungen im Text.) 227

IX. Aus der chirurgischen Universitätskliuik zu Marburg. (Geheimrat Küster.)
Zur Tuberkulose des Hodens und Nebenhodens. Von Dr. Walter von Brunn, ehem. Assistenten der Klinik 235

X. Aus der Marburger chirurgischen Klinik. (Direktor: Geh. Medizinalrat Prof. Dr. Küster.)
Ein Beitrag zur Kenntnis der traumatischen Luxationen des Fußes im Talocrualgelenk. Von Dr. med. Johannes Richter, ehem. Volontärassistenten der Klinik. (Mit 2 Abbildungen.) 246

XI. Aus der Baseler chirurgischen Klinik.
Über Osteome der Orbita und des Oberkiefers. Von Assistenzarzt Dr. A. Vischer. (Mit 1 Abbildung im Text und Tafel I.) . . . 268

XII. Aus der chirurgischen Universitätsklinik zu Göttingen. (Direktor: Geh.-Rat. Prof. Braun.)
Beitrag zur Lehre von der idiopathischen Ostheopsathyrosis. Von Dr. Hans Doering, Assistenzarzt d. Klinik. (Mit 4 Abbildungen.) 284

XIII—XV. Kleinere Mitteilungen:
Aus dem Garnisonlazarett Brandenburg a. H.
Über Infraktionen und Frakturen des Schenkelhalses bei Jugendlichen. Von Stabsarzt Dr. Blecher. (Auszugsweise vorgetragen in der Januar-Sitzung der Freien Vereinigung der Chirurgen.) . 302

XIV. Aus der chirurgischen Universitätspoliklinik zu Göttingen. (Direktor: Geh.-Rat Rosenbach.)
Zur Behandlung cavernöser Tumoren mit Magnesiumstiften. Von Dr. Carl Tollens, Assistent der Poliklinik. (Mit 2 Abbildungen.) 309

XV. Aus der chirurgischen Klinik zu Kiel (Prof. Helferich).
Die Holzphlegmone (Reclus). Von Dr. Paul Sick, Oberarzt und Privatdozent für Chirurgie 311

XVI. Besprechungen:
1. Max Martin, Die Anästhesie in der ärztlichen Praxis (Baum-Kiel) 318
2. Jaffé, Stellt die Bottinische Operation einen Fortschritt in der Behandlung der chronischen Urinretention bei Prostatikern dar? (Baum-Kiel) 318
3. Bockenheimer und Frohse, Atlas typischer chirurgischer Operationen. (Helferich) 319
4. O. Mankiewicz, Das Kunstbuch über den Steinschnitt von Georg Bartisch. (Helferich). 319

Anzeigen literarischer Neuigkeiten 320

Viertes bis Sechstes Heft

ausgegeben Juni 1905.

Seite

XVII. Aus der chirurgischen Universitätsklinik in Giessen.
Beitrag zur Frage der Choledochotomie an der Hand von 1011 operierten Fällen. Von Assistenzarzt Dr. August Brüning . 323

XVIII. Aus dem Kaiserin-Elisabeth-Wöchnerinnenheim „Lucina" in Wien. Von Primararzt Dr. Bosse.
Zur Kenntnis der congenitalen Sacraltumoren. Von Dr. Kurt Frank. (Mit 2 Abbildungen.) 366

XIX. Aus dem chirurgisch-poliklinischen Institut der Universität Leipzig: Prof. Dr. Perthes.
Über eine besondere Form der Infraktion: die Faltung der Knochencorticalis. Von Dr. Hans Kohl, Assistenzarzt. (Mit 4 Abbildungen auf Tafel II.) 383

XX. Ein Beitrag zur Lehre vom osteoplastischen Carcinom. Von Dr. M. Matsuoka, früherem Assistenten an der chirurgischen Klinik der Universität Tokio. (Mit Tafel III.) 390

XXI. Aus dem chirurgisch-poliklinischen Institut der Universität Leipzig.
Über Nervenregeneration nach Extraktion von Nerven wegen Trigeminusneuralgie. Von Prof. Dr. G. Perthes. (Mit 2 Abbildungen im Text und Tafel IV, V.). (Teilweise vorgetragen in der chirurg. Sektion der Naturforscher-Versammlung zu Breslau 1904.) 401

XXII. Aus der Leipziger chirurgischen Universitätsklinik. (Dir.: Geh. Medizinalrat Prof. Dr. Trendelenburg.) Die operative Behandlung der Perityphlitis. Nach dem Material der Leipziger chirurgischen Klinik von Oktober 1895 bis Ende 1904. Von Dr. Rud. Michaelis, Assistent der Klinik. (Mit 1 Kurve.) . . . 424

XXIII. Die Beckenbrüche mit Bemerkungen über Harnröhren- und Harnblasenzerreißungen. Von Prof. Dr. P. Stolper-Göttingen. (Mit 35 Abbildungen.) 498

XXIV—XXVII. Kleinere Mitteilungen:

„Zwei Dünndarmschlingen" im eingeklemmten Bruch. Von Oberarzt Dr. C. Lauenstein-Hamburg. (Mit 5 Skizzen im Text.) 581

XXV. Aus der chirurgischen Klinik zu Kiel (Prof. Helferich).
Über Stauungsblutungen durch Rumpfcompression (traumatische Stauungsblutungen). Von Dr. Paul Sick, Oberarzt der chirur. Universitäts-Klinik und Privatdozent in Kiel. (Mit 2 Abbildungen.) 595

Seite

XXVI. Aus dem Hafenkrankenhaus zu Hamburg. (Oberarzt: Dr. C. Lauenstein.)

Schuß durch die linke Herzkammer. Herznaht. Tod durch Peritonitis. Von Dr. R. Rothfuchs, Sekundärzt 603

XXVII. Aus der chirurgischen Universitätsklinik zu Kiel. (Professor Helferich.)

Erfolgreiche Resektion von 3 m Ileum wegen Volvulus und innerer Einklemmung. Von Dr. Rudolf Göbell, Assistenzarzt und Privatdozent. (Mit 1 Abbildung.) 608

8825



I.

Aus dem städtischen Krankenhause zu Worms.

Zur Operation der Carcinome in der Gegend der Tonsillen.

Von

Prof. Dr. L. Heidenhain.

Die Aussichten, ein Pharynxcarcinom durch Operation zu heilen sind noch außerordentlich trübe. Krönlein berichtete über einen seit 7 und einen seit 2 Jahren geheilten Kranken (29 Operierte, von denen 18 zunächst genasen). Cerny hat (47 Fälle) keine einzige Dauerheilung gesehen. Lindenborn hat die Pharynxtumoren zuletzt bearbeitet und die Literatur sehr sorgfältig berücksichtigt. Er führt noch vereinzelte Fälle langdauernder Heilungen auf (Kocher, Fränkel, v. Heinleth u. a.). Regel scheint baldiges Recidiv zu sein.

Wenn bei Operationen wegen Carcinoms die Ergebnisse so trübe sind, so ist die operative Technik mangelhaft oder falsch, darüber kann kein Zweifel sein. Wenn auch die Mehrzahl der Fälle von Pharynxcarcinom dem Chirurgen sehr spät zugehen mag, so kann man doch kaum annehmen, daß alle oder fast alle klinisch noch operabel erscheinenden Fälle mikroskopisch schon soweit vorgeschritten sind, daß eine Entfernung des Carcinoms im Gesunden tatsächlich unmöglich ist. Eine Besserung der Ergebnisse ist nur zu erzielen, wenn wir uns darüber klar werden können, von welchen Stellen für gewöhnlich das Recidiv ausgeht, mit anderen Worten, an welchen Stellen wir für gewöhnlich die mikroskopischen Außenposten des Carcinoms zurücklassen. Ich verweise zur Begründung dessen auf meine Fragestellung „über die Ursachen der lokalen Krebsrecidive nach Amputatio mammae".

Pharynxcarcinome sind so selten, daß die Erfahrung des Einzelnen zur Beantwortung dringender Fragen nicht ausreicht. Ich hielte es für sehr erwünscht, daß hinfort die operierten Kranken unter strenger

Kontrolle gehalten würden derart, daß sich feststellen läßt, von welcher Gegend des Pharynx im Einzellfalle das Recidiv ausgegangen ist. Man würde so, im Verein vielleicht mit mikroskopischen Untersuchungen über die Ausbreitungswege dieser Carcinome einen Anhalt über die Operationstechnik gewinnen können. In den Krankengeschichten ist bisher meist nur zu finden „gestorben an Recidiv nach . . . . .“. Genauere Angaben über den Ausgangspunkt der Recidive fehlen.

Die Verbreitung des Carcinoms in der Pharynxmuskulatur scheint mir besondere Beachtung zu verdienen. Wie ich in meiner Arbeit über den Brustkrebs nachwies, verbreitet sich ein Krebs, welcher in einen Muskel eindringt, in dessen Lymphbahnen mit dem Lymphstrome weiter. Bei der Tätigkeit wirkt der Muskel auf die in ihm enthaltenen Lymphbahnen abwechselnd wie eine Saug- und eine Druckpumpe. Die in den Lymphbahnen enthaltenen Krebszellen werden auf diese Weise weit im Muskel verschleppt, wie weit kann kein Mensch angeben. Jeder Muskel, in welchen ein Krebs eingedrungen ist, ist daher in seinem ganzen Umfange als inficiert zu erachten. Als einen augenfälligen Beweis dessen habe ich seiner Zeit von Jörss einen Fall von Brustkrebs veröffentlichen lassen, in welchem es sich um einen haselnußgroßen, mit dem Pectoralis verwachsenen Knoten im inneren, unteren Quadranten der Brust handelte. Ein großes Stück des Muskels wurde bis auf die Rippen mit dem Carcinom exstirpiert. Nach einem Jahre erschien ein Recidiv im freien Rande des M. pectoralis major da, wo er die vordere Wand der Achselhöhle bildet. Seit 15 Jahren nehme ich einen Muskel, welcher einem Carcinom oder Sarkom adhärent ist, die Neubildung braucht noch nicht einmal makroskopisch sichtbar in den Muskel eingedrungen zu sein — ganz fort. Mit den Ergebnissen bin ich zufrieden. Bei Excision eines Tonsillarsarkomes mit großen dem M. sternocleido-mastoideus adhaerenten Drüsen entfernte ich den Muskel, trennte ihn aber leider unmittelbar über dem Schlüsselbeinansatze, statt ihn mit dem Periost zu entfernen. Nach wenigen Wochen erschien ein inoperabeles Recidiv in dem stehen gebliebenen Muskelansatze.

Letzthin habe ich nun bei einem Pharynxcarcinom den Versuch gemacht, das gesamte voraussichtlich infizierte Lymphgefäßgebiet zu entfernen. Wie lange der Kranke recidivfrei bleiben wird, steht dahin. Als Anregung zu solchen Verfahren glaube ich über den Fall berichten zu müssen. Denn, ob ich selbst in die Lage komme, genügende Erfahrungen zu sammeln, ist mir bei der Seltenheit dieser Tumoren mehr wie zweifelhaft. Dem jetzt 50jährigen Landwirt S. hatte ich

im Juli 1900 ein Carcinom des Alveolarrandes des linken Oberkiefers entfernt, welches auf dem Boden einer Leukoplakie erwachsen war. Alveolarrand und ein Teil der Gaumenplatte waren gefallen. Zum Verschluß des Antrum trug der Kranke eine Gaumenplatte. Im August 1904 stellte er sich mir mit einer fast vollkommenen Kieferklemme vor, welche durch ein umfangreiches Recidiv bedingt war. Das Carcinom war anscheinend in der Schleimhautfalte am aufsteigenden Kieferast entstanden, hatte sich nach vorn auf dem linken Unterkiefer bis etwa zu dessen Mitte entlang geschoben, griff auch ein wenig an dessen Innenseite auf den Mundboden über. Nach rückwärts waren beide Gaumenbögen und die Tonsille von der Neubildung befallbn. An der Umrandung der Öffnung in der Highmorshöhle war der Krebs entlang gewachsen und hatte die Mittellinie des harten Gaumens erreicht oder etwas überschritten. Die Submaxillargrube war vor 4 Jahren mit ausgeräumt worden und wies eine gesunde, tief eingezogene Narbe auf. An der Carotisteilung lag eine bohnengroße, geschwollene Lymphdrüse. Das Allgemeinbefinden war trotz der Jauchung im Munde und der Behinderung der Nahrungsaufnahme noch so gut, daß man zur Operation gezwungen war. Die Kräfte des Kranken versprachen auch einem großen Eingriff zu trotzen.

In Morphium-Chloroformnarkose ohne Tracheotomie [1]) führte ich einen bogenförmigen Schnitt vom linken Mundwinkel nach abwärts bis zum Zungenbeinhorn und dann aufsteigend hinter dem Unterkieferaste in die Höhe bis zum Warzenfortsatz. Bis zum Kiefer wurde die Wange durchschnitten, unterhalb des Kiefers nur ein Hautlappen gebildet. Der Hautlappen wurde in die Höhe genommen und am Kieferrande auf den unteren Rand der Parotis eingegangen. Zwischen Parotis und Masseter ging das Messer präparirend aufwärts bis zum Jochbogen, sodaß Parotis mit den Facialisästen im Lappen blieben, der Masseter dagegen am Unterkiefer. Letzterer wurde im Verlauf der Wangenwunde, also schräg unterhalb des Mundwinkels, durchtrennt, ferner unter starkem Anziehen des großen Lappens nach oben im Kiefergelenk exartikuliert. Damit ließ sich denn bei Drehung des Unterkiefers die Spitze des Processus coronoides zu Gesichte bringen, was erlaubte, die Temporalissehne am Processus abzutrennen. Der

1) Anmerkung: Krönlein hat sich kürzlich gegen die präventive Tracheotomie ausgesprochen. Es interessiert vielleicht historisch, daß Richard v. Volkmann, wie ich aus seiner Klinik aus dem Beginn der achtziger Jahre weiß, dieselbe nie gemacht hat. Ihm, meinem ersten Lehrer in der Chirurgie, folgend hatte auch ich sie nie gemacht mit Ausnahme eines Falles — Lungenbasiscarcinom — und diesen habe ich an Pneumonie verloren.

Unterkiefer blieb am Tumor hängen, ließ sich aber bequem aus dem Wege schieben, wo er hinderte. Demnächst wurde das Jochbein vor dem Kiefergelenk mit dem Meißel durchschlagen, ebenso am Jochbein. Damit war der Zugang zur Schädelbasis eröffnet. Ein Meißel wurde an der Schädelbasis entlang geschoben und mit einigen kurzen Schlägen der Proc. pterygoideus sin. an der Schädelbasis durchtrennt. Hiermit war die gesamte Kaumuskulatur (Masseter, Pterygoideus ext. und Pterygoideus int.), sowie die Muskulatur des weichen Gaumens, beide mit ihren Ansätzen am Knochen, soweit sie nicht vom Oberkiefer entspringen, abgelöst. Es folgte Trennung des Mundbodens entlang dem Seitenrande der Zunge, sowie Excision der seitlichen und des lateralen Drittels der hinteren Rachenwand, darauf Trennung des weichen und der Schleimhaut des harten Gaumens rechts von der Mittellinie, sodaß die Uvula und die linksseitigen Componenten des weichen Gaumens am Tumor blieben. Mit wenigen Meißelschlägen ließ sich nun der linke Oberkiefer einschließlich der unteren Hälfte des Jochbeins entfernen. Zurück ließ ich den Boden der Orbita, welcher gar keine Beziehungen zu dem Tumor hatte, sowie oberste Muschel, Nasenscheidewand zum größten Teile und die laterale Hälfte des rechten harten Gaumens.

Die Neubildung wurde also in einem Stück entfernt und mit ihr die voraussichtlich vom Carcinom ergriffenen Muskeln samt ihren Ursprüngen am Knochen, also Muskutatur des weichen Gaumens, M. pterygoideus int. und ext. Die Entfernung des Masseter war notwendig, weil die Kieferklemme auch ihn verdächtig machte. Seine Excision erleichterte im Verein mit doppelter Durchtrennung des Jochbeins den Zugang zur Schädelbasis, die Abmeißelung des Proc. pterygoideus.

Die gewaltige Pharynxwunde ließ sich durch eine sorgfältige doppelreihige, zum Teil dreireihige Naht bis auf eine daumenstarke seitliche Öffnung schließen. Dabei wurde, wie ich dies stets und mit bestem Erfolge tue, die Sägefläche des Unterkiefers aufs genaueste mit Weichteilen überkleidet, ferner die Wangenschleimhaut an die Mundbodenschleimhaut genäht. Wo keine Schleimhaut an der Wange vorhanden war, ließen sich die Wangenweichteile doch noch an die Zunge annähen. Die Pharynxwunde wurde mit Jodoformmull tamponiert, die Hautwunde geschlossen bis auf eine kleine Lücke, durch welche der Tampon nach außen geleitet wurde. Ernährung in den ersten Tagen durch eine dünne permanente Sonde, welche durch die Nase bis in die Mitte der Speiseröhre geführt war. Pat. verließ am 3. Tage das Bett und ist ohne Zwischenfall genesen. Die Pharynx-

fistel granulierte sehr schnell zu. 3 Wochen post operationem wurde der Kranke in Nachbehandlung des Hausarztes entlassen. Die Knochenwunde an der Schädelbasis ist innerhalb einiger Wochen übergranuliert. Um Anfang December war unter Pinselung mit Argentumlösungen völlige Vernarbung eingetreten.

Am 3. Januar 1905 stellte der Kranke sich mir zur Nachuntersuchung vor. Er ist rund und wohl geworden und versicherte, es ginge ihm vorzüglich. Eine Gaumenplatte, welche ich ihm hatte anfertigen lassen, hat er abgelegt, weil sie ihm unbequem war. Er kaut auf der rechten Mundseite, hat keine Schwierigkeiten bei der Bissenbildung und beim Schlucken. Der Mund kann leicht 4 cm weit geöffnet werden. Beim Schließen des Mundes stellt sich der Unterkiefer in die Mittellinie ein, so daß die beiden rechten Alveolarränder aufeinander beißen. Mediales Drittel des rechten harten Gaumens und so gut wie der ganze weiche Gaumen fehlen. Von der Höhe der Nasenscheidewand fehlen unten, anschließend an die Oberkieferresektion ca. 2 cm. Vom linken Oberkiefer ist erhalten die obere Muschel und der Boden der Orbita. Die Zungenbasis ist weit nach hinten und links verzogen und ist durch derbe Narbe fest dort fixiert, wo Mandel und Gaumenbögen sich befunden haben. Der Tubenwulst ist ohne weiteres zu sehen. Die Mündung der Tube klafft, weil sie durch den Narbenzug auseinandergezogen ist. Die Schädelbasis ist völlig glatt vernarbt.

Das hier geschilderte Vorgehen scheint mir angesichts der Unsicherheit über die Ausbreitungswege der Carcinome an der seitlichen Rachenwand von principieller Bedeutung zu sein. Wir können bei einem Carcinom in der Gegend der Tonsille und der Gaumenbögen tatsächlich nicht vermuten, wie weit der Krebs mikroskopisch schon in den Lymphbahnen der beteiligten Muskulatur und in dem intermuskulären Bindegewebe vorgedrungen ist. Die Muskulatur des weichen Gaumens und der obere Schlundschnürer, sowie die Mm. pterygoideus ext. und int. entspringen vom Proc. pterygoideus und der senkrechten Platte des Gaumenbeines, der M. pterygoideus ext. außerdem noch vom Tuber maxillare des Oberkiefers. Von den beiden Gaumenbögen verläuft der hintere auch noch zum Hamulus oss. pterygoidei. Die Ursprünge aller dieser Muskeln am Knochen laufen durcheinander, stehen in engsten Beziehungen zu einander. Wer sicher gehen will, muß sich entschließen, die seitliche Rachenwand, die Muskulatur des weichen Gaumens bis über die Mittellinie, also das Zäpfchen mit, die Mm. pterygoidei ext. et int., schließlich den oberen Schlundschnürer, den vorderen Gaumenbogen — er strahlt in die Zunge aus — sowie

den hinteren, also das laterale Drittel der hinteren Rachenwand mit fortzunehmen. Die Knochen, von welchen diese Muskulatur entspringt, also Tuber maxillae und Processus pterygoideus samt der senkrechten Platte des Gaumenbeines müssen entfernt werden, da es unmöglich ist, mikroskopisch rein Muskelursprünge vom Knochen zu entfernen, nun gar an dieser Stelle. Der Masseter ist wohl gesund, wenn die Neubildung nicht am Unterkiefer adhärent ist. Ist letzteres der Fall, so wird der Masseter verdächtig, denn das Carcinom kann sehr weit im Periost des Unterkiefers wandern, ohne daß dies sich klinisch erkenntlich macht. Man wird gut tun, ihn in jedem Falle samt dem größeren Teile des Jochbeins zu opfern, da der Muskel keinen Wert mehr hat, wenn der Unterkiefer fehlt und durch dies Opfer der Zugang zur Basis des Proc. pterygoideus erleichtert wird. Eine Abtragung der Tuber maxillae in frontaler Richtung mit dem Meißel (Ursprung des M. pterygoideus ext.) dürfte keine Schwierigkeit bieten. Den Unterkiefer rate ich recht weit vorn, vielleicht in der Gegend des Bicuspidaten, zu durchschneiden. Je mehr Unterkiefer reseciert wird, desto mehr Raum und Übersicht ist geschaffen, desto besser läßt sich auch der Defekt der seitlichen Rachenwand vereinigen. Mit doppel- bis dreireihiger Naht des Defektes habe ich in meinen wenigen Fällen stets gute Erfahrungen gemacht. Da die Submaxillargrube der Lymphdrüsen halber ja doch ausgeräumt werden muß, so ist vielleicht der Bogenschnitt vom Mundwinkel zum Warzenfortsatz in allen Fällen der beste. Mein Vorschlag erscheint vielleicht etwas sehr gewaltsam, indessen bietet er wenigstens einige Aussicht auf Besserung der Ergebnisse. Heilungen sind vor allem dann zu erhoffen, wenn kleine, wenig umfangreiche Krebse so breit und umfassend angegriffen werden. Ich würde nicht raten, einen solchen Versuch auf weit vorgeschrittene Carcinome zu beschränken. Denn ist einmal das Carcinom über das primär erkrankte Lymphgefäßgebiet hinaus gedrungen, ist ein zweites secundär inficiert, so ist, das lehrt der Brustkrebs, der Lippenkrebs, der Mastdarmkrebs zu deutlich, auf Dauerheilung kaum je zu hoffen. Ein Mastdarmkrebs z. B., welcher in das Fettgewebe der Fossa ischiadica durchgebrochen ist, liegt durchschnittlich jenseits der Grenzen der operativen Kunst. Heilungen durch Operation können wir nur erzielen, wenn wir umfassende Operationen machen, solange das Carcinom noch klein ist.

II.

Aus der zweiten chirurgischen Universitätsklinik zu Wien.
(Vorstand: Prof. Dr. J. Hochenegg).

Ein Beitrag zur Lehre von der Invagination.

Von

Dr. **Hans Lorenz**,
Assistenten der Klinik.

(Mit 15 Abbildungen).

Eines der interessantesten Kapitel der Darmerkrankungen ist unstreitig das der Intussusception. Die vielen Krankheitsbilder, die anatomisch auf die Darmeinschiebung zurückzuführen sind, haben schon frühzeitig Beachtung gefunden, und schon zu einer Zeit, da die Abdominalchirurgie noch in den Kinderschuhen stak, ist an dem Ausbau der Lehre von der Invagination in gründlicher Weise gearbeitet worden.

Leichtenstern, Treves, Nothnagel verdanken wir wertvolle Abhandlungen über die Intussusception, groß, kaum mehr zu übersehen, ist die casuistische Literatur.

„Aber von einer klaren, in allen Punkten fest gesicherten Auffassung sind wir auch heute noch entfernt", noch manche Frage harrt der Klärung, manche wird sich erst an der Hand eines noch größeren und von gewissen Gesichtspunkten aus genauer als bisher beobachteten casuistischen Materiales beantworten lassen, und so dürfen auch die nachstehenden Zeilen ein Plätzchen in der Invaginationsliteratur für sich beanspruchen.

Man unterscheidet 3 große Gruppen der Intussusception:

1. die Invaginatio enterica, bei der nur Dünndarm,
2. die Invaginatio colica, bei der nur Dickdarm, und
3. die Invaginatio ileocoecalis, bei der Dickdarm und Dünndarm gemeinsam den Invaginationstumor zusammensetzen.

Die letzte Gruppe bietet die interessantesten und verwickeltsten Verhältnisse. Mit ihr allein will ich mich hier befassen.

Leichtenstern hat zwei Unterformen der Ileocoecalis neben der „gewöhnlichen Ileocoecalis“ aufgestellt, die Ileocolica und die Iliaca-ileocolica, und Nothnagel hält sich an seine Nomenclatur.

„Bei der gewöhnlichen Ileocoecalis tritt Ileum und Coecum in das Colon und zwar in der Weise, daß die Klappe voraufgeht; den inneren Cylinder bildet das Ileum, die Scheide das Colon und die Spitze der Invagination das Ileocoecalostium mit der Klappe. Gerade diese Form erreicht nicht selten eine erstaunliche Länge, sie kann den ganzen Dickdarm durchwandern, am Anus erscheinen und selbst durch den Sphincter nach außen treten, immer aber bildet die Bauhinsche Klappe die Spitze. Anders bei der Ileocolica: hier fällt das unterste Ende des Ileum durch die Klappe in das Colon vor, und die Klappe selbst ebenso wie das Coecum bleiben zu-

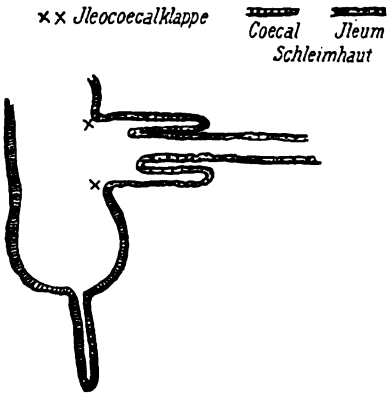

Fig. 1. Invaginatio iliaca.

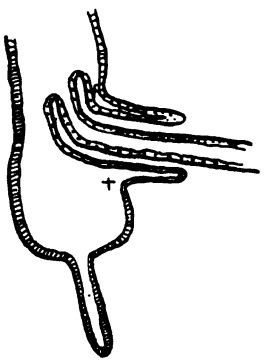

Fig. 2. Invaginatio iliaca-ileocolica.

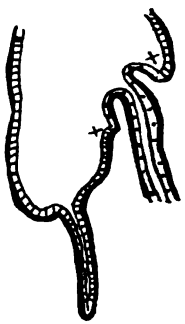

Fig. 3. Prolapsus ilei.

nächst an ihrer Stelle, so lange wenigstens, bis die beiden Cylinder miteinander verwachsen sind. Nimmt dann die Invagination zu, so werden Coecum und Colon umgeschlagen zum mittleren Cylinder, und nun erfolgt das weitere Wachsen auf Kosten der Scheide, d. h. des Colon. Bei dieser Form wird im Gegensatz zur vorigen die Spitze immer von dem anfänglich prolabierten Ileum dargestellt. Bei der Iliaca-ileocolica endlich hat sich zuerst eine einfache Iliaca gebildet. Diese rückt immer tiefer und gelangt mit ihrem Intussusceptum durch das Ostium coecale hindurch in das Colon.“ [1])

Es ist nötig, daß ich hier auf das Wachstum einer Invagination ein wenig eingehe, wie es Nothnagel auf Grund seiner Versuche beschreibt [2]):

„Im Experiment vergrößert sich die Invagination ausschließlich auf Kosten des analwärts gelegenen Darmes (wie man sich ausdrückt „auf

1) Nothnagel, Die Erkrankungen des Darms und des Peritoneum. Wien 1896, S. 290.

2) l. c. S. 290.

Kosten der Scheide"), das heißt, immer neue Strecken desselben schlagen sich um und helfen das Intussusceptum bilden. . . . . Was man im Versuch bezüglich des Wachstums der Invagination direkt unter den Augen sich vollziehen sieht, das lehrt auch beim Menschen die anatomische Betrachtung. Welches Darmsegment auch — nennen wir es C — den ursprünglichen Ausgangspunkt gebildet hat, so bleibt dieses Segment immer an der Spitze; die ganze Invagination, und sei sie noch so lang, entwickelt sich durch Ineinanderschiebung der unterhalb C gelegenen Darmstrecke, die oberhalb C befindliche ist ganz unbeteiligt."

Acceptieren wir diese Auffassung, so können wir Leichtensterns Iliaca-ileocolica als eine Vorstufe der Ileocolica und als eine Zwischen-



Fig. 4. Invaginatio ileocolica.

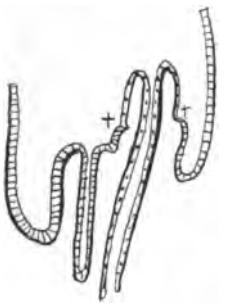

Fig. 5. Invaginatio ileocoecalis im Anschluß an einen Prolapsus ilei.

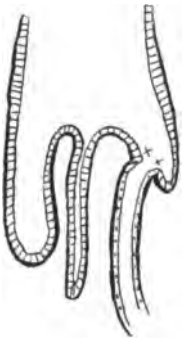

Fig. 6. Invaginatio coecocolica.

stufe zwischen der Iliaca und der Ileocolica ansehen. Die Ursache für die Intussusception hätten wir irgendwo im Ileum zu suchen, es käme anfangs zur Bildung nur einer Iliaca. Die Strecke, welche zuerst mit der Einscheidung begonnen, bliebe an der Spitze der Invagination und bei der fortgesetzten Ineinanderschiebung der unterhalb gelegenen Darmstrecke müßte der Moment kommen, wo — ein genügend durchgängiges Ostium vorausgesetzt — die Spitze der Invagination durch dasselbe hindurchträte. Aus der Iliaca wäre damit eine Iliaca-ileocolica geworden. Wüchse die Einscheidung noch weiter, so müßte schließlich das Ostium die Grenze zwischen mittlerem und äußerem Rohr werden — die Iliaca-ileocolica wäre zur Ileocolica geworden. Bei noch weiterem Wachstum könnte schließlich auch noch das Colon eingestülpt und zur Bildung des mittleren Rohres herangezogen werden.

Dergestalt ließe sich das Zustandekommen der verschiedenen Formen der Ileocolon-Invagination ganz gut erklären.

Aber es darf nicht verschwiegen werden, daß Leichtenstern

für die Ileocolica auf einen andern Entstehungsmodus hinweist, der auch von Nothnagel nicht ganz verworfen wird. Er meint, es handle sich bei ihr — mindestens zu Beginn — um einen echten Prolaps des Ileum in das Colon und erst weiterhin wachse der Tumor nach Art der wirklichen Intussusception auf Kosten des Colon.

Diese Erklärung hat viel für sich. Vor allem läßt sich für sie ein andrer krankhafter und sehr verwandter Zustand, welcher der genauesten Beobachtung durch unser Auge zugänglich ist, als Gegenstück namhaft machen.

Ich meine den Prolapsus ani et recti und den Prolapsus recti.

Bekanntlich bezeichnet man als Prolapsus ani et recti jene Form des Mastdarmvorfalles, bei der die ganze Mastdarmwand bis an den Übergang in die Afterhaut vorgefallen ist, während man beim Prolapsus recti zwischen prolabiertem Darm und Analportion mit dem Finger noch in die Tiefe eindringen kann und erst höher oben die Umschlagstelle findet. Es hätte somit die Iliaca-ileocolica im Prolapsus recti, die Ileocolica im Prolapsus ani et recti ihr Seitenstück.

Wir können allerdings sehen, daß ein lange getragener Prolapsus recti allmählich auch zu einem Vorfall der Analportion führt, mindestens ebenso oft, wenn nicht öfter beobachten wir aber, daß an den anfänglichen Prolapsus ani sich allmählich der Prolapsus recti anschließt, daß also immer neue Partien der Mastdarmwand von oben herabtreten und an die Spitze des Prolapses sich stellen.

Wahrscheinlich kommt sowohl der eine als der andre Entstehungsmodus vor, wahrscheinlich kann die Ileocolica in einer Reihe von Fällen aus der Iliaca-ileocolica sich bilden, in einer andern Reihe von Fällen einen primären Prolaps des Ileum darstellen. Was häufiger vorkommt, wage ich nicht zu entscheiden.

Viel einfacher scheinen dafür die Verhältnisse bei der „gewöhnlichen Ileocoecalis“ zu liegen. Wer die gebräuchlichsten chirurgischen Lehr- und Handbücher deutscher Zunge aufschlägt, findet überall die Belehrung, daß „bekanntlich das Ostium ileocoecale mit der Klappe die Spitze bilde“, und kommt so zu der Ansicht, daß das eine von unzähligen Beobachtungen gestützte unumstößliche Tatsache sei. Ich werde darauf unten noch zurückkommen und will mich vorher noch einer anderen Frage zuwenden, für welche dieser Punkt ohne Belang ist.

Welche Eigenschaften muß das Mesenterium im Bereiche einer Invagination haben, welche wurden ihm zugeschrieben?

Man hat vielfach ein abnorm langes Gekröse, einen angeborenen Überfluß als notwendig für das Zustandekommen größerer In-

vaginationen angenommen. Gegen diese Anschauung wendet sich Treves[1]):

„Stülpt sich z. B. das Ileum mit seinem Mesenterium in das Coecum und durchwandert das Colon in seiner ganzen Länge, bis es im Anus erscheint oder sogar aus demselben hervorragt, so muß das Mesenterium entweder ungehörig lang oder stark gedehnt sein. Die Länge, die ein Mesenterium braucht, um den Anus zu erreichen, ist indessen nicht so beträchtlich, wie es auf den ersten Blick aussieht. Der prolabierte Darm beschreibt bei seiner Wanderung vom Coecum bis zum After einen Kreis, dessen Centrum die Wurzel des Mesenteriums ist und dessen Radien durch das Mesenterium selber dargestellt werden. Der Abstand zwischen dem afficierten Darm und dem mesenterialen Centrum nimmt nicht bedeutend zu, wenn die prolabierte Partie das Colon entlang wandert. . . .

Die Tatsache, daß eine ileocoecale oder Ileocoloninvagination schon nach verhältnismäßig kurzer Zeit im Rectum fühlbar ist, lehrt, daß die Verlängerung des Mesenteriums nicht beträchtlich zu sein braucht, es demnach unnötig ist, einen congenitalen Überfluß anzunehmen."

Jede dieser Behauptungen kann man ruhig unterzeichnen. Aber die Frage dreht sich gar nicht darum, ob ein angeborener Überfluß nötig ist oder nicht, sondern um ganz andere Dinge.

Bis in den 4. Embryonalmonat ist das Mesocolon ascendens geradeso wie das Mesocolon transversum mit beiderseits freien Flächen versehen. Vom Ende des 4. Monates an beginnt das Mesocolon ascendens und bald darauf auch der zugehörige Darmabschnitt selbst an die dahinter liegenden Teile anzuwachsen. Schon beim Neugeborenen sind also Colon und Mesocolon ascendens normalerweise rückwärts angelötet, und wie innig diese Verwachsung ist, lehrt uns jede ausgedehntere Resection des aufsteigenden Grimmdarmes.

Kann man sich vorstellen, daß diese breite, flächenhafte Verwachsung nicht stark genug wäre, bei einer Invaginatio ileocoecalis die Umstülpung des aufsteigenden Colon, mit anderen Worten das Wachstum der Intussusception zu verhindern?

Es wäre schließlich denkbar, daß die Kräfte, welche zur Darmeinschiebung führen, mächtig genug sind, das angewachsene Colon und Mesocolon ascendens von ihrer Unterlage allmählich abzulösen und zu lockern; daß diese Lösung und Lockerung aber in der kurzen Zeit erfolgen könnte, die Ileocoecalinvaginationen zu ihrer Bildung und zu ihrem Wachstum benötigen, ist doch so gut wie ausgeschlossen.

Aber wir können uns sehr gut vorstellen, daß es rasch zu einer ausgedehnten Ileocoecalinvagination kommen kann, dort, wo die Anlötung des aufsteigenden Grimmdarmes und seines Gekröses nicht in

1) Fr. Treves, Intestinal Obstruction. Deutsche autorisierte Ausgabe der 1. Auflage. Leipzig 1886, S. 183.

normaler Weise vor sich gegangen ist, wo Colon und Mesocolon ascendens frei beweglich geblieben sind.

Solche Verhältnisse habe ich in dem ersten der unten beschriebenen Fälle vor der Operation angenommen, denn das Zustandekommen eines ausgedehnten Invaginationstumors im Quercolon beim Mangel jeder Resistenz im Bereiche des aufsteigenden Colon konnte ich mir ungezwungen nur so erklären, und die Operation hat diese Annahme vollauf bestätigt. Es fand sich ein völlig freies Mesocolon ascendens, was die Ausführung der Ileocoecalresection wesentlich erleichterte. Genau so lagen die Verhältnisse in dem zweiten und auch in dem dritten Fall. Nach diesen drei eigenen Beobachtungen und nach den vorhin gegebenen Erörterungen glaube ich behaupten zu dürfen: Nicht ein congenitaler Überfluß an Mesenterium, aber ein abnormerweise nicht festgeheftetes, sondern frei bewegliches Colon und Mesocolon ascendens, wie es bei Kindern in den ersten Lebensjahren nicht selten vorkommt, sind nötig, damit eine ausgedehnte, ins Colon transversum oder gar noch weiter reichende Invaginatio ileocoecalis zustande kommen kann.

Mit der richtigen Erkenntnis dieser Verhältnisse fällt auch die heute noch in Lehrbüchern zu findende Behauptung in sich zusammen. „Bedingung für die Entstehung der Invagination sei Fixation eines unteren, weiten Darmstückes, in welches ein oberes mobiles bei starker peristaltischer oder Erschütterungsbewegung sich einstülpt."

Diese Behauptung widerspricht nicht nur der so gut gestützten Nothnagelschen Invaginationstheorie, sondern auch allen Erfahrungen betreffs der Invaginationsbildung bei vorhandenen Darmtumoren. Bei Geschwülsten, die zu Schrumpfung und Fixation führen, also sowohl bei den malignen wie bei den chronisch entzündlichen Geschwülsten, ist die Invaginationsbildung eine große Seltenheit, während sie bei den seltenen gutartigen, namentlich den gestielten Tumoren, die das Darmstück, in dem sie sitzen, in seiner Beweglichkeit nicht einschränken, häufig vorkommt.

Was mag nun aber die Ursache sein, weshalb es gar so häufig gerade zu der „gewöhnlichen Ileocoecalinvagination" kommt, so daß sie, nach Leichtensterns großer Statistik, 44 Proz. aller Invaginationen ausmacht?

Verschiedenes hat man zur Erklärung dieser Tatsache herangezogen.

Die Differenz im Umfange von Ileum und Colon, die fixierte Lage des Colon im Vergleich mit der Beweglichkeit des unteren Ileum,

der Umstand, daß an der Ileocoecalklappe ein aktiveres Darmsegment mit einem trägeren zusammentreffen, das alles mußte zur Erklärung herhalten. Wieder andere Autoren messen einem tenesmusartigen Krampf des Ileocoecalostiums große Bedeutung für das Zustandekommen der Invagination bei. So sagt Leichtenstern: „In vielen Fällen, wo wir nach langwierigen Durchfällen oder Koliken, nach der Einfuhr ungeeigneter Ingesta, oder besonders in der ersten Kindheit nach der plötzlichen Entwöhnung der Muttermilch und der Substitution derselben durch unzweckmäßige Nahrungsmittel Invagination im Bereiche des Coecum eintreten sehen, spielt der erwähnte Ileocoecaltenesmus eine wichtige Rolle. Besitzen Coecum und aufsteigendes Colon längere, leicht bewegliche Mesenterien, so erzeugen die wiederholten und verstärkten peristaltischen Antriebe gegen den im Tenesmus verharrenden Ileocoecalsphincter eine Ileocoecalinvagination. Ist das Coecum gut fixiert, so daß es sich nicht umstülpen und ins Colon invaginieren läßt, so kommt es zu Prolaps des Ileum in das Colon und zur Bildung einer Ileocolica, ebenso wie dem heftigen Aftertenesmus ein Prolaps des Mastdarmes folgen kann."

Bei all diesen Erklärungen wurde immer von der Annahme ausgegangen, daß die Invagination am Ostium ileocoecale beginne, so daß dieses beim weiteren Wachstum der Invagination an ihrer Spitze marschiere.

Mir ist nun schon bei der Operation des ersten der unten beschriebenen Fälle aufgefallen, daß sich das Colon ascendens durch schwachen Zug am Ileum spielend leicht desinvaginieren ließ, daß man aber zum Schluß das eingestülpte Coecum für sich durch Zug am Wurmfortsatz ausstülpen mußte, und an dem durch die Operation gewonnenen Präparat (Fig. 15) war klar zu sehen, daß nicht das Ostium ileocoecale die Spitze der Invagination gebildet hatte, sondern das umgestülpte Caput coli, an dem sich auch die schwersten Ernährungsstörungen fanden.

So bildete ich mir die Meinung, daß vielleicht bei den Ileocoecalinvaginationen in der Regel nicht das Ostium ileocoecale, sondern das Coecum den ersten Anstoß zur Bildung der Invagination gäbe, und dieser Anschauung habe ich dann gelegentlich der vor der Operation des 2. Falles im Klub der Wiener Kinderärzte vorgenommenen Demonstration Ausdruck verliehen.

In der Tat mußte ich auch in diesem 2. Falle am Schluß des Desinvaginationsmanövers durch Zug am Appendix die Einstülpung des Coecums beheben, und dasselbe mußte beim 3. Falle geschehen. Und als ich mich dann in der casuistischen Literatur noch weiter orientierte, fiel mir

vor allem der Bericht über eine Discussion auf dem 68. englischen Ärztekongreß in Cheltenham auf, in der Eve[1]) auf eine von ihm mehrmals beobachtete Form der Invagination aufmerksam machte, bei welcher die Intussusception nicht an der Ileocoecalklappe, sondern am distalen Ende oder am Kopfe des Blinddarmes beginne....

Ich bin fest überzeugt, daß die immer wiederkehrende Behauptung, die Ileocoecalinvagination beginne am Ostium ileocoecale, auf einem Beobachtungsfehler beruht, daß vielmehr, wenigstens in der großen Mehrzahl der Fälle, die Umstülpung des Coecum das Primäre ist, daß also eine Form vorliegt, die den Namen Invaginatio coecocolica verdienen würde.

Läßt sich diese Erklärung mit Nothnagels Invaginationstheorie in Übereinstimmung bringen?

Nach Nothnagel entstehen die Invaginationen durch eine das physiologische Maß überschreitende tetanische Constriction eines umschriebenen Darmsegmentes. „Durch die Tätigkeit der (wahrscheinlich Längs-) Mukulatur wird dann die zunächst unterhalb der spastischen Constrictionsstelle gelegene Strecke über die contrahierte Partie nach aufwärts gezogen."

Um sich seines Inhaltes zu entledigen, muß sich das Coecum contrahieren, ja es ist möglich, daß es schon physiologischerweise, ähnlich, wie wir das für die Haustra des Colon wissen, bei der Peristaltik in regelmäßigen Intervallen aus- und eingestülpt wird.

Ist es nun einmal zu einer Einstülpung gekommen, so kann leicht der eingestülpte Kopf des Coecum[2]) festgehalten werden und nun selbst den „Erregungsreiz für die weitere krampfhafte Constriction oder die starke Peristaltik abgeben, welche jetzt den eingefangenen Kopf wie anderen Darminhalt nach abwärts führt", — vorausgesetzt, daß eben ein abnorm freies Gekröse vorhanden ist. Bei normal angeheftetem Gekröse wird es nicht soweit kommen und nach Abklingen der tetanischen Constriction wird wohl die Ausstülpung des Coecum wieder unschwierig vor sich gehen können.

Ich kann mir den geschilderten Mechanismus leichter vorstellen denn jene Hypothese, wonach der seitlich am Darmrohr befindliche

1) Brit. med. Journal 1901, September 7.

2) Bei stark geblähtem Coecum sehen wir nicht selten, daß durch den Zug der Taenien, welche der Überdehnung stand halten, die Abgangsstelle des Appendix festgehalten wird und daß die übrigen Teile der ausgedehnten Coecalwand, von außen gesehen, über diese vorragen, was schon einer Einstülpung geringen Grades gleichzustellen ist. — Wir sehen ferner oft den Anfangsteil des Appendix mit dem Coecum so verwachsen, daß er in der Darmwand zu liegen scheint und das äußere Niveau der Coecalwand nicht überragt, so daß er einen

Ileocoecalring bei seiner krampfhaften Constriction so in das weite Colon hineintreten sollte, daß er nun vom Colon umklammert und weitergeschoben werden kann. —

Ich bin übrigens in der Lage, meine Ansicht, daß die Mehrzahl der Ileocoecalinvaginationen durch eine primäre Umstülpung des Coecum bei frei beweglich gebliebenem Mesocolon ascendens zustande kommt, durch ein Analogon zu stützen.

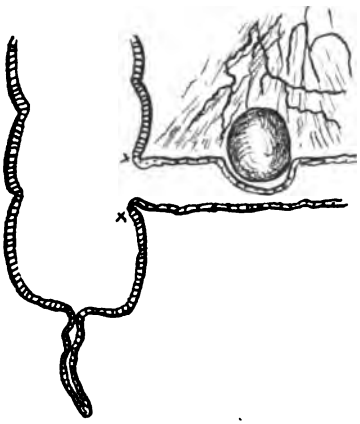

Fig. 7.

Fig. 8.

Treves erwähnt in der 1. Auflage seiner „Intestinal Obstruction" als „wahrscheinlich einzig in seiner Art" ein Musealpräparat, das ein kleines kurzes Meckelsches Divertikel zeigt, welches sich so umgestülpt hatte, daß es ins Darmlumen hineinhing und in dieser Stellung zu einer ausgedehnten Intussusception geführt hatte.

In der 2. Auflage seines Buches beschreibt er ein zweites derartiges Präparat, und 1902 konnte Hilgenreiner [1]) in einer sehr lesenswerten Arbeit über „Darmverschluß durch das Meckelsche Diver-

---

ins Coecum vorspringenden Wulst bilden muß. Das muß doch ebenso zu einer Invagination Veranlassung geben können wie die kleine Mesenterialcyste in dem von Hochenegg auf dem Chirurgenkongreß 1899 geschilderten Fall, die nahe dem Mesenterialansatz am Ileum gesessen war und die Darmwand gegen das Darmlumen zu vorgestülpt hatte, worauf eine Invaginatio iliaca-ileocolica entstand. (Fig. 7, 8.) — Und so ließen sich noch manche andere Momente namhaft machen, die zur Einstülpung des Coecum den ersten Anstoß geben könnten.

1) Heinrich Hilgenreiner, Beiträge zur klinischen Chirurgie. Band 33, S. 702.

tikel" bereits 6 Fälle zusammenstellen, bei denen teils auf dem Operations-, teils auf dem Sektionstisch ein umgestülptes Meckelsches Divertikel gefunden wurde, und 10 Fälle, bei denen das umgestülpte Divertikel zur weiteren Intussusception geführt hatte.

Dobson[1]) fügt diesen 10 Fällen 9 weitere an, so daß der von J. G. zum Busch[2]) beschriebene Fall bereits die 20. Beobachtung einer durch Umstülpung des Meckelschen Divertikels verursachten Invagination ist.

Die Zahl dieser während einer doch nur kurzen Zeit gemachten Beobachtungen muß eine sehr große genannt werden, namentlich wenn wir bedenken, daß Meckelsche Divertikel, deren Spitze nicht mit Darmteilen oder der Bauchwand verwachsen ist, selten sind und daß nur solche Divertikel zur totalen Umstülpung sich eignen.

Daß zwischen dem frei beweglichen Meckelschen Divertikel am Dünndarm und dem an einem mit frei beweglichem Gekröse versehenen Ileocolon aufgesetztem Coecum eine weitgehende Ähnlichkeit besteht, brauche ich nicht besonders zu betonen. Ja, man kann den Vergleich so weit treiben, daß man kleine Geschwülste an der Spitze Meckelscher Divertikel, denen zum Busch eine große Bedeutung für die Umstülpung der letzteren beimißt, mit dem wurmförmigen Anhang des Coecum in eine Linie stellt[3]). —

Nehmen wir nun an, es sei — gleichviel aus welchem Grunde — zu einer Umstülpung des Meckelschen Divertikels oder des Coecum ins Darmlumen hinein gekommen. Besteht dann nicht wieder die größte Ähnlichkeit zwischen dem umgestülpten Darmanhang und einem Darmpolypen?

Von den letzteren wissen wir, daß sie „in einem zu der absolut geringen Häufigkeit dieser benignen Geschwulstformen geradezu überraschend großen Prozentverhältnis" zur Invagination führen.

„Die Vorstellung, daß der Polyp gleichsam den Darm, von dem er ausgeht, als Intussusceptum hinter sich her zieht, daß der von ihm ausgehende Zug als primum movens wirke, erscheint — nach Nothnagel[4]) — kaum haltbar bei den oft recht kleinen Geschwülsten. Dagegen kann seine Gegenwart an der betreffenden Darmpartie eine intensive Peristaltik mit starker Darmconstriction anregen und diese dann in der oben geschilderten Art zur Invaginationsbildung führen."

Mag man Nothnagels Anschauung oder die von ihm verworfene teilen — es lassen sich jedenfalls beide gerade so gut auf

1) Lancet 1903, April 25.
2) Zentralblatt für Chirurgie 1903, S. 733.
3) Vgl. Anmerkung 2 Seite 14.
4) l. c. S. 303.

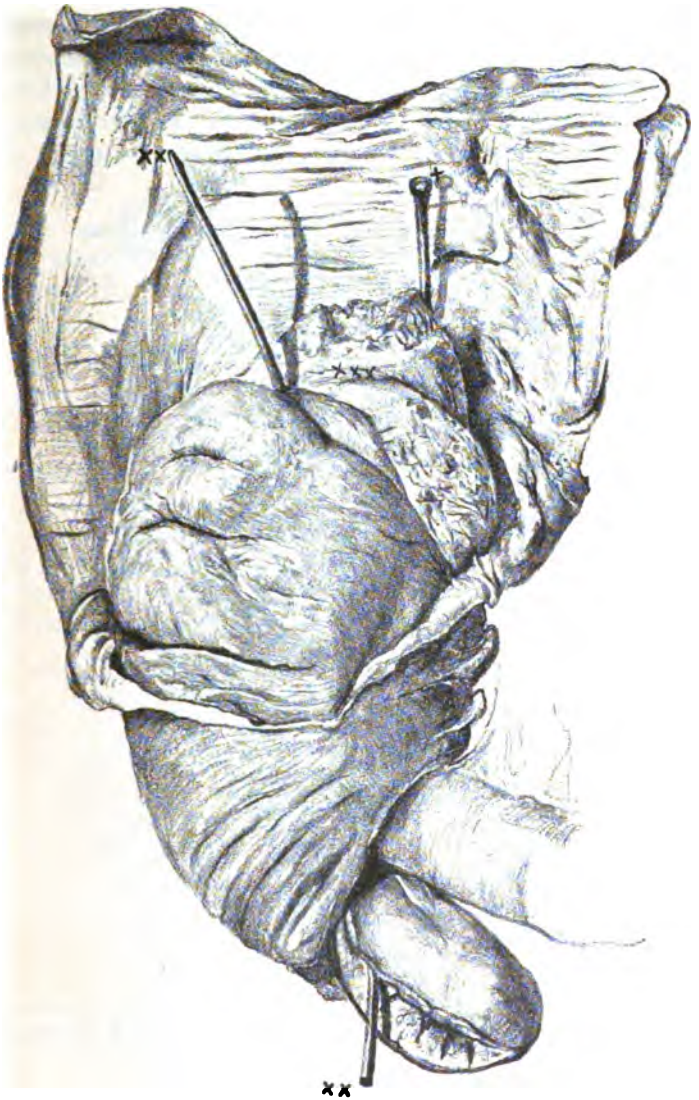

Fig. 9. X Eingang in das Dünndarmlumen.
X X Durch den aufgeschnittenen Appendix durchgesteckte Sonde.
X X X Valvula Bauhini.

das umgestülpte Coecum und das umgestülpte Meckelsche Divertikel anwenden, wie auf die Darmpolypen und wie auf einen ins Colon eingetretenen Prolapsus ilei.

Für diesen — eine Form der Invaginatio ileocolica — betont Nothnagel, daß die Klappe ebenso wie das Coecum zunächst an ihrer Stelle blieben, so lange wenigstens, bis die beiden Cylinder miteinander verwachsen seien. Nach dem Eintritt dieses Ereignisses könnten aber Coecum und Colon zum mittleren Cylinder umgeschlagen werden, könnte das weitere Wachsen auf Kosten des Colon erfolgen.

Fig. 10. Dasselbe Präparat wie Fig. 9, von rückwärts. Das mittlere Rohr (prolabiertes Ileum und die Gegend der Klappe) aufgeschnitten und auseinandergespreizt, so daß man auf das innere Rohr sieht.

Ich glaube nicht, daß eine Verwachsung der einander zugekehrten Serosaflächen des Ileum nötig ist, damit „Coecum und Colon zum mittleren Cylinder sich umschlagen“ können.

Das ins Colon hineinragende prolabierte Ileum kann meines Erachtens einem ungestülpten Divertikel oder einem Darmpolypen gleichgestellt werden, kann gleich diesen den Reiz für die benachbarte Darmpartie abgeben, welcher die Invagination zur Folge hat.

Die Abbildungen Figur 9 und 10 [1]) zeigen ein dem St. Annenkinderspital entstammendes Präparat aus dem Museum unserer Klinik. [2])

Bei genauerer Betrachtung des Präparates sieht man noch deut-

Fig. 11.

Fig. 12.

lich, daß nicht das Ostium ileocoecale, sondern ein kurzer Prolapsus ilei die Spitze des Intussusceptum bildet. Die beiden Ileumcylinder sind miteinander nicht verwachsen.

Fig. 13.

Fig. 14.

Ein solcher Prolaps wird — wenn aus der Kleinheit mancher zur Darmeinschiebung führender Polypen ein Rückschluß gestattet ist — gar keine besondere Größe brauchen, um die Intussusception

1) Für die Herstellung dieser wie der anderen hier gebrachten Abbildungen bin ich dem Operateur der Klinik, Herrn Dr. O. E. Schulz, zu Dank verpflichtet.

2) Es stammt von einem 22 Monate alten Mädchen, das 1882 „unter den Erscheinungen von Peritonitis“ starb.

zu veranlassen. Ob nicht in manchen Fällen die Spitze eines kurzen Ileumprolapses mit der Bauhinischen Klappe verwechselt worden ist? —

Lehrreich und nicht schwierig ist es, die verschiedenen Abarten der Ileocoecalinvagination an Leichen künstlich herzustellen, um die anatomischen Verhältnisse zu betrachten.

Ich verwendete Leichen neugeborener Kinder und fand manchmal ein so gut bewegliches Colon ascendens, daß es Einschiebungen im Bereich des Colon ascendens, ja selbst in den Anfangsteil des Quercolon gestattete, manchmal ein solches, das erst künstlich genügend beweglich gemacht werden mußte.

Dann ging ich so vor: Durch einen Schnitt am Beginn des Quercolon führte ich eine Pinzette bis ins Coecum ein, faßte dasselbe und zog es in umgestülptem Zustande durch den Schlitz im Quercolon heraus. Nun wurde an der Stelle, die ich an die Spitze der Invagination bringen wollte, also am Caput coli, am Ostium ileocoecale, an einem künstlich erzeugten Prolapsus ilei, eine Zügelnaht angelegt und alles wieder in normale Lage gebracht.

Durch Zug an diesen Zügelnähten lassen sich nun leicht die Typen der einzelnen Unterarten der Ileocoecalinvagination herstellen, wobei mir bemerkenswert erschien, daß bei Herstellung von Invaginationen mit dem Ostium ileocoecale oder dem prolabierten Ileum an der Spitze das Coecum nicht in umgestülptem Zustande, sondern in seiner normalen Blindsackform folgte.

Von den so gewonnenen Präparaten bilde ich drei ab.

Die Übereinstimmung der Abbildung Fig. 11 und 12 (künstlich hergestellte Invagination, Prolapsus ilei an der Spitze) mit unserem Präparat (Fig 9 und 10) und die Übereinstimmung der Abbildung Fig. 13 (künstlich hergestellte Coecocolica) mit unserem Präparat (Fig. 15) lehrt der einfache Vergleich.

Wenn ich nun nach dem Gesagten eine Übersicht der verschiedenen Unterarten der Invaginatio ileocoecalis geben soll, so muß ich die nachfolgenden Typen aufstellen:

A) Formen, bei denen Coecum und Colon an Ort und Stelle bleiben, also nur die Scheide liefern:

1. Iliaca-ileocolica (Fig. 2 und 8).

2) Ileocolica (Fig. 4).

B) Formen, bei denen Coecum und Colon sich an der Bildung des Invaginatum beteiligen:

1. Die „Ileocoecalis im engeren Sinne“ der bisherigen Autoren, bei der die Spitze vom Ostium ileocoecale (Fig. 14),

2. die Coecocolica, bei der sie vom umgestülpten Coecum gebildet wird (Fig. 6, 13 u. 15),

3. die im Anschluß an eine Ileocolica entstandene Form, bei der das prolabierte unterste Ileum die Ursache abgibt und voranmarschiert (Fig. 5, 9, 10, 11 u. 12).

Ich habe mich oben wiederholt auf drei von mir selbst beobachtete Fälle berufen. Sie boten auch sonst noch manches Interessante, und so sei es mir gestattet, hier ihre Krankengeschichten in Kürze zu bringen. Die ersten zwei Fälle habe ich an der damaligen Abteilung Prof. Hocheneggs an der Wiener allgemeinen Poliklinik, den dritten an der unter Professor Hocheneggs Leitung stehenden chirurgischen Abteilung des Wiener St. Annenkinderspitals gesehen.

I. C. S., 2½ jähr. Mädchen, aufgenommen am 21. Oktober 1903.

Das Kind soll vor 4 Wochen unmittelbar nach einem Sturz auf den Bauch über Schmerzen geklagt haben, die aber bald nachließen. Drei Tage später stellte sich intensives Erbrechen ein, welches seither immer nach jeder Nahrungsaufnahme auftritt. Seit 8 Tagen bemerkt die Mutter dem Stuhl beigemengtes Blut, und heute soll statt Stuhl nur reines Blut abgegangen sein. —

Heruntergekommenes sehr schlecht aussehendes Kind. Abdomen wenig aufgetrieben, im Niveau des Thorax. Im Oberbauch, von einem Rippenbogen zum andern verlaufend, ein etwa 2 Daumen breiter, wurstförmiger, rundlicher, respiratorisch verschieblicher, mäßig harter Wulst, der sich bei ruhiger Atmung sogar durch die Bauchdecken hindurch abkonturiert und nach Lage, Form und Ausdehnung dem Quercolon entspricht. In der rechten Unterbauchgegend keinerlei vermehrte Resistenz. Keine Darmsteifung. Im Rectum wenig Stuhl, stark blutig und schleimuntermengt.

Nach diesem kurz skizzierten Befunde hielt ich den Zustand für eine Invaginatio ileocoecalis, für eine Einscheidung ins Quercolon hinein. Da der Eintritt der Invagination mehr als drei Wochen zurücklag, glaubte ich, es werde bereits, wofür ja auch der Blutabgang sprach, zu schweren Veränderungen am Intussusceptum, jedenfalls aber zu so innigen Verklebungen zwischen den aneinander liegenden Peritonealflächen gekommen sein, daß auf einen Rückgang der Invagination spontan oder durch Verabreichung hoher Irrigationen nicht mehr zu denken sei, und schlug daher den Eltern die Laparotomie vor, zu der sie vorerst aber die Einwilligung verweigerten. Sehr interessant war nun der weitere Verlauf.

Am nächsten Vormittag war der Befund unverändert. Ich demonstrierte das Kind in meinem Curs, und ein Dutzend Ärzte überzeugten sich da durch die bloße Inspection von dem Vorhandensein der Geschwulst — wenige Stunden später war dieselbe vollkommen verschwunden, von ihr selbst bei sorgfältigster Palpation nicht mehr das Geringste zu entdecken. Jetzt kamen Tage des Wohlbefindens. Das Kind erholte sich, bekam Appetit, hatte reichliche und normale Stühle, makroskopisch frei von jeder abnormen Beimengung, und der Bauch wurde ganz klein.

Am 27. Okt. setzte jedoch neuerdings Erbrechen ein, wieder kam Schleim und Blut mit dem Stuhl und wieder trat unter leichter Auftreibung des Bauches der alte Tumor im Epigastrium auf. Es war klar, daß die Invagination rezidiviert war, und zur Behebung derselben schritt Prof. Hochenegg am 29. Okt. zur Laparotomie.

10 cm langer, medianer Bauchdeckenschnitt, 7 cm ober dem Nabel beginnend. Es liegt tatsächlich ein Invaginationstumor im Colon transversum vor, der sich sofort nach der Berührung, scheinbar durch eine antiperistaltische Welle in der Scheide, zu lösen beginnt, so rasch, daß nur ein schneller Griff den Rest des Invaginationstumors noch vorwälzen läßt. Nach völliger Lösung der Invagination, die überaus leicht durch Zug am Ileum, schließlich durch Zug am Appendix vor sich geht, zeigt sich, daß das Colon ascendens ein ganz freies Gekröse besitzt, daß auf der sonst kaum veränderten Serosa der beiden einander zugekehrt gewesenen Darmstücke (Colon ascendens und das untere Ileum, das übrigens weit hinauf hypertrophisch ist) da und dort spärliche Fibrinauflagerungen liegen. Hingegen ist die ganze Coecalwand infiltriert, ihre Serosa samtartig matt und fein gekörnt und in der linken Coecalwand, neben dem Ileocoecalostium, tastet man eine über kreuzergroße derbe, gegen das Lumen zu scheinbar exulcerierte Stelle, die anfangs den Gedanken auf ein Neoplasma aufkommen läßt, sich aber als ein durch die Ernährungsstörungen an der Spitze des Intussusceptum bedingtes Geschwür erweist.

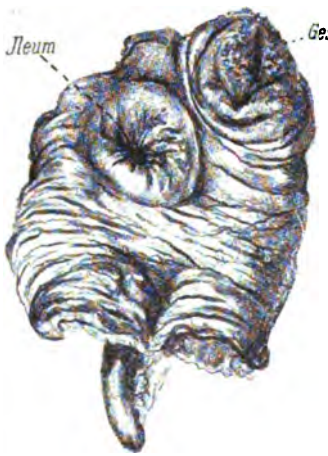

Fig. 15.

Es werden die untersten 5 cm des Ileum und beiläufig ebensoviel vom Coecum plus Colon ascendens entfernt — also die Spitze der behobenen Invagination und die ihr zunächst gelegen gewesenen Teile. Die Resection gestaltet sich in Anbetracht des langen, freien Gekröses sehr einfach. Circuläre Naht der gut aneinander passenden Lumina. Fixation der Nahtstelle und des benachbarten Ileum am Peritoneum parietale. Bauchdeckennaht.

Die Heilung wurde durch einen Bauchdeckenabscess etwas verzögert, am 19. November konnte das Kind aber entlassen werden und 4 Wochen später hatte es sich völlig erholt und sah blühend aus.

II. J. W., 6 jähr. Knabe, aufgenommen 25. Dez. 1903.

Vor 1 Jahr „Fraisen", sonst noch nie eine Krankheit, nie Unregelmäßigkeiten in der Stuhlentleerung. Vor 14 Tagen bekam das Kind plötzlich nach dem Essen heftige Bauchschmerzen; es erbrach mehrmals und entleerte mehrmals nacheinander dünnflüssigen Stuhl. Seither verträgt es nur Suppe und Milch, alle andere Nahrung erbricht es. An den ersten 2 Tagen bestanden noch diarrhoische Stuhlentleerungen, dann trat Stuhlverstopfung auf, gegen die Klysmen und Abführmittel mit geringem Erfolg

gegeben wurden. Die am 1. Tag der Erkrankung heftigen, in den Unterbauch verlegten Schmerzen wurden schon am nächsten Tag geringer und traten nur mehr anfallsweise auf. Der 22. Dezember war ein fast schmerzfreier Tag, in den letzten 2 Tagen kamen die Anfälle wieder häufiger und stärker.

Heute morgen war der Stuhl stark mit Schleim vermischt, Blutbeimengungen wurden nicht bemerkt. Augenblicklich ist das Kind schmerzfrei. —

Entsprechend großer, etwas abgemagerter Junge mit normalem Herz- und Lungenbefund, gutem, ruhigem Pulse. Abdomen unter dem Thoraxniveau. Im Epigastrium, näher dem Nabel als dem Schwertfortsatz, sieht man eine walzenförmige, quergestellte, respiratorisch verschiebliche Vorwölbung. Dieser entsprechend findet sich ein über 2 Finger breiter, rundlicher, wurstförmiger, mäßig harter, druckempfindlicher Tumor, der von einem Rippenbogen zum anderen sich erstreckt. In der rechten Unterbauchseite keine abnorme Resistenz, keine Druckempfindlichkeit. Rectum leer.

Am 26., 27., 28. Dezember bei Bettruhe, flüssiger Diät und warmen Umschlägen verhältnismäßig gutes Befinden. Kein Stuhl, doch Abgang von Winden, kein Erbrechen, keinerlei sonstige, irgendwie bedrohliche Erscheinungen. Ab und zu Meteorismus und Bauchdeckenspannung ein wenig größer, so daß der Tumor zeitweise nur schwer tastbar ist. Angesichts der Besserung im Allgemeinzustande ist von den Eltern die Einwilligung in einen Eingriff nur schwer zu erlangen. Ich bekomme sie erst am 28. Dezember, tags darauf nehme ich die Operation vor.

Mediane Laparotomie. Es liegt ein langer Invaginationstumor im Quercolon vor, der sich leicht vorwälzen und durch sanften Zug am Ileum ganz leicht lösen läßt. Nur sehr wenige fibrinöse Auflagerungen, noch keinerlei Verklebungen. Nach der Desinvagination durch Zug am Ileum bleibt noch das Coecum umgestülpt, es muß durch Zug am Appendix für sich desinvaginiert werden. Die Coecalwand und der Appendix sind verdickt, infiltriert, ihre Serosa matt und rauh. Colon und Mesocolon ascendens sind ganz frei beweglich, so daß an der Stelle, wo sie breit angeheftet sein sollten, nur ein dünnes, zartes Peritonealblatt die großen Gefäße, den Ureter, den Nervus cruralis deckt, die alle deutlich zu erkennen sind. Da schwerere Ernährungsstörungen fehlen, begnüge ich mich damit, Coecum und Colon ascendens nach Abtragung des Appendix an normaler Stelle zu fixieren. Die Brüchigkeit der Coecalwand ist störend bei der Stumpfversorgung. Die Anheftung des Colon geschieht durch zwei Reihen von Knopfnähten, von denen die eine die Rückwand des Colon knapp neben dem Mesenterialansatz mit dem Periton. parietale vor der Beckenschaufel vereinigt, die andere die Vorderseite des Coecum und Colon ascendens an das Peritoneum parietale der vorderen Bauchwand möglichst weit lateral anheftet. Auch die übernähte Ursprungsstelle des Appendix wird am Peritoneum parietale verankert. Bauchdeckennaht.

Nach reactionslosem Wundverlauf wird das Kind am 12. Januar 1904 geheilt und in bestem Gesundheitszustand nachhause entlassen. — Die histologische Untersuchung des exstirpierten, stark verdickten Appendix ergab nur reichliche Rundzelleninfiltration der vollständig erhaltenen Mucosa und Submucosa.

III. E. H., 7 Monate altes Mädchen.

Das Kind, das immer angehaltenen Stuhl hatte, aber sonst gesund war, erkrankte am 1. Febr. 1904 mit heftigem Erbrechen, das sich tagsüber beständig wiederholte. Dabei Stuhlverstopfung, große Unruhe, doch angeblich keine Auftreibung des Bauches. Am Abend plötzlich ausgiebige Entleerung, neben chocoladefarbigem Kot reines Blut. Am 2. Febr. andauerndes Erbrechen, kein Stuhl. Am 3. Febr. hielten die Erscheinungen an, angeblich trat noch Fieber hinzu und der Bauch begann sich zu blähen. Am 4. Febr. verfällt das Kind noch mehr, die Auftreibung des Bauches nimmt zu und deshalb wird es spät abends dem Kinderspital übergeben. Ein hoher Einlauf fördert eine geringe Menge gelben, dünnbreiigen Kotes ohne Blutbeimengung zu Tage.

Status praesens vom 5. Febr.: kräftiges, gut genährtes, doch schwer verfallenes Kind. Puls wenig gespannt, 160. Enormer Meteorismus, keine sichtbare Peristaltik, nirgends ein Tumor nachweisbar. Rectalbefund: man hat den Eindruck, als ob man, von der Höhe der Douglasfalte an, vor dem Finger her ein weiches Gebilde in die Höhe schieben würde, das dem herausgehenden Finger wieder nachrückt. Für die Spitze einer Invagination ist es zu weich; es ist wohl nur der durch den kolossal meteoristischen Dünndarm zusammengepreßte Darmschlauch, der beim Herausziehen des Fingers wieder zusammengepreßt wird.

Diagnose (die sich namentlich auf die in der Anamnese erwähnten Blutungen stützt): Invagination.

Am 5. Febr. vormittags Operation unter meiner Leitung: Mediane Laparotomie, 10 cm lang, zur Hälfte ober, zur Hälfte unter dem Nabel. Nach Eröffnung des Abdomens fließt etwas trüb seröses Exsudat ab. Die vorquellenden enorm geblähten Dünndarmschlingen sind sehr stark injiciert. Flexura sigmoidea leer. Die Dünndärme werden nach links abgehalten, worauf man einen taubeneigroßen, dem Colon ascendens angehörenden Invaginationstumor erblickt, der noch in invaginiertem Zustande vor die Bauchwunde in Nabelhöhe leicht herausgewälzt werden kann. Sehr leichte Desinvagination durch Zug am Ileum. Es erscheint das eingestülpte Coecum, das durch Zug am Appendix desinvaginiert wird. Die Coecalwand und die Gegend der Klappe starr infiltriert, z. T. serös durchtränkt, z. T. samtartig trüb. Ernste Ernährungsstörungen der Seromuscularis fehlen. Vier Knopfnähte fixieren das Coecum am Peritoneum parietale der Bauchwand, nahe der Spina ant. sup. Am Peritoneum parietale der hinteren Bauchwand, also an normaler Stelle, das Coecum zu fixieren, war untunlich; die Lage und verhältnismäßig geringe Größe des Bauchschnittes im Verein mit dem enormen Dünndarmmeteorismus machte die Naht dort unmöglich, auch erheischte der elende Zustand des Kindes eine möglichst rasche Beendigung der Operation. Bauchdeckennaht. Erbrechen und Verfall dauern fort, am 6. Febr. früh Exitus. — Die Autopsie deckte eine frische diffuse fibrinöse Peritonitis auf, ergab das Vorhandensein von Blutungen in der Wand des Ileum und des Appendix, partielle Schleimhautnekrosen an der Bauhinschen Klappe, beginnende Schleimhautnekrosen im Coecum, Hyperplasie der Plaques im Ileum und der mesenterialen Lymphdrüsen, fettige Degeneration der Leber und der Nieren.

Leider wurde bei der Obduction, der ich nicht beiwohnen konnte, auf die Mesenterialverhältnisse nicht besonders geachtet. Daß aber das Meso-

colon ascendens abnorm beweglich gewesen ist, geht schon zur Genüge daraus hervor, daß man den im Colon ascendens liegenden Invaginationstumor trotz des hochgradigen Meteorismus mit Leichtigkeit in Nabelhöhe vor die Bauchdecken wälzen konnte.

Als in diesem letzten Fall die Operation vorgenommen werden konnte — am 5. Krankheitstag — war es bereits zu spät. Das Kind war schon zu sehr verfallen, schon bestand diffuse Peritonitis.

Der Fall ist unter dem Bilde der stürmischen, acuten Invagination verlaufen, während die zwei anderen viel ausgedehnteren Darmeinschiebungen viel weniger bedrohliche Symptome zeigten.

Wie wenig schwer war das Krankheitsbild im Fall II! Wer den 6jährigen Knaben nach der Spitalsaufnahme, in den Tagen vor dem Eingriff sah, wie er, den größten Teil des Tages schmerzfrei, ruhig im Bette lag und mit Interesse im Bilderbuch blätterte, konnte nicht leicht eine Invagination vermuten, die schon mehr als 2 Wochen bestand. Daß in solchen Fällen bei nicht sehr genauer Untersuchung die Diagnose leicht verfehlt werden kann, liegt auf der Hand, ja die Diagnose kann auf große Schwierigkeiten auch bei genauer Untersuchung stoßen, wenn diese gerade zu einer Zeit vorgenommen wird, wo der Invaginationstumor nicht deutlich nachweisbar ist, sei es, weil die Bauchdecken gerade stärker gespannt werden, sei es, weil der Invaginationstumor gerade weniger steif ist. Es ist bekannt, daß die Konsistenz der Invaginationsgeschwulst binnen kurzer Zeit sehr wechseln kann, und dieser Wechsel ist durch gerade auftretende oder gerade fehlende tetanische Contractionen des Intussuscipiens hinlänglich zu erklären. Darum heißt es sehr genau und gegebenen Falles auch wiederholt untersuchen, wenn der geringste Verdacht auf Invagination besteht.

Bemerkenswert ist in diesem Falle, der nach fast 3 Wochen langem Bestande der Einschiebung zur Operation kam, auch der Mangel jedweder Verklebungen zwischen innerem und mittlerem Cylinder gewesen. Solche Fälle sind in der Literatur beschrieben, werden aber überall als seltene Ausnahmen hervorgehoben.

Noch merkwürdiger ist der 1. Fall bezüglich seines Verlaufes. Obwohl alles für eine fast 4 Wochen alte Einschiebung sprach, löste sich dieselbe binnen wenigen Stunden vollständig spontan, freilich um nach 5 Tagen sich wieder zu bilden. Solche Beobachtungen verdienen festgehalten zu werden; die Möglichkeit spontaner Lösung ist zwar genugsam bekannt, aber es herrscht im allgemeinen die Ansicht, daß

sie nur in ganz frischen Fällen vorkommen kann, und Treves hält sie nur bei Dünndarmeinschiebungen für möglich.

Das rasche Rezidivieren in diesem Fall darf nicht wunder nehmen. Es ist mehr als wahrscheinlich, daß die Einstülpung des starr infiltrierten Coecum auch während der Tage des Wohlbefindens bestehen blieb, und selbst die volle Desinvagination schafft ja nicht das causale Moment für die Invagination hinweg.

Der operierende Arzt kann daraus eine eigentlich selbstverständliche Lehre ziehen: Wenn auch bei der Operation einer Invagination die vollständige Desinvagination gelingt und die Veränderungen am Darm so geringfügige sind, daß man nicht zu resecieren braucht, so darf man sich doch nicht mit der Lösung der Einschiebung begnügen. Geradeso, wie man einen schuldtragenden Polypen oder ein Meckelsches Divertikel abtragen wird, geradeso muß man bei der Coecocolica für eine annähernd normale Fixation des Coecum und des aufsteigenden Grimmdarmes sorgen, wie ich dies in Fall II und III angestrebt habe.

An dieser Stelle, in einer für chirurgische Fachkollegen bestimmten Zeitschrift, eine Lanze einzulegen für möglichst frühzeitige Laparotomie auch nur bei Verdacht auf Invagination, halte ich nicht für nötig. Abführmittel sind sinnwidrig, hohe Einläufe ein völlig unsicheres und unter Umständen gewiß äußerst gefährliches Mittel. Wir können ja bei uneröffnetem Leib nie wissen, wie hochgradig die Ernährungsstörungen des eingeschobenen Darmstückes, wie fest andererseits die peritonealen Verklebungen bereits sind und ob wir nicht durch einen hohen Einlauf die Lösung der Verklebungen, aber auch gleichzeitig die Perforation des Invaginatum anbahnen. Gegenüber dieser Gefahr sind die Gefahren des Bauchschnittes an und für sich gewiß zu vernachlässigen, und nur durch die Laparotomie können wir die Ursache der Invagination aufdecken, beseitigen und so einem baldigen, verderbenbringendem Rezidiv vorbeugen.

III.

Aus der chirurgischen Abteilung des städtischen Krankenhauses Moabit. Direktor: Geh. Rat Prof. Dr. Sonnenburg.

Über Spontanabstoßung einer Darminvagination.

Von

Oberarzt Dr. **Hermes.**

Die Invagination ist bekanntlich ganz vorwiegend eine Erkrankung des Kindesalters, nur in verhältnismäßig seltenen Fällen werden Erwachsene davon befallen. Unter den 593 Fällen der bekannten Leichtensternschen Statistik entfallen allein auf das weitaus am stärksten betroffene erste Lebensjahr 131 Kinder und darunter auf den 4.—6. Lebensmonat 80, auf das 2.—5. Lebensjahr 49 Kinder. Mc. Adam Eccles[1]) berichtet über 96 Fälle; davon waren unter 1 Jahr 63 (65,4 Proz.), 1—5 Jahre 23 (24 Proz.), 5—10 Jahre 5 (5,1 Proz.), über 10 Jahre 5 (5,2 Proz.), die älteste Pat. war eine 45 jährige Frau.

Die neueste größere Statistik ist von Weiß[2]) über 321 von ihm gesammelte Fälle aufgestellt. Kinder unter 1 Jahr waren 177 Fälle; den Monaten nach geordnet stellt sich die Frequenz so, daß auffallenderweise der 5. Monat bevorzugt wird; Neugeborene betrafen 3 Fälle. Auf das Kindesalter bis zur Pubertät kommen 85 Fälle, welche sich ziemlich gleichmäßig auf das 5.—14. Lebensjahr verteilen, während vom 1.—5. Jahr die Fälle gehäuft auftreten. 59 Fälle wurden bei Erwachsenen beobachtet mit gleichfalls vorwiegender Beteiligung bis zum 40. Jahr.

Während aber das Kindesalter in so außerordentlich hohem Grade bei der Erkrankung an Invagination beteiligt ist, gehört die spontane Abstoßung des Intussusceptum infolge Gangrän hier zu den größten Seltenheiten, umgekehrt kommt sie bei Erwachsenen verhältnismäßig

1) Centralbl. für Chir. 1902.

2) Centralbl. für d. Grenzgebiete der Med. u. Chir. 1899.

häufig vor. Nur 2 Prozent aller Fälle spontaner Abstoßung kommen auf das erste Lebensjahr und nur 6 Prozent auf das 2.—5. Jahr.

Leichtenstern hat in seiner Statistik 125 Fälle von Spontanabstoßung des Intussusceptum bei Darminvagination gesammelt, ohne jedoch nähere Angaben über den Ausgang der Erkrankung in Heilung oder Tod zu machen; er begnügt sich mit der Angabe, daß unter den von ihm aufgeführten 125 Fällen die spontane Abstoßung in 94 Malen vor der 4. Woche, 12 mal nach der 4. Woche, 9 mal nach dem 2. Monat, 3 mal nach dem 4. Monat, 3 mal nach dem 6. Monat erfolgte; in 3 Fällen wurde endlich das Intussusceptum erst nach Ablauf eines Jahres abgestoßen.

Er berechnet ferner die Mortalität bei Darminvagination nach Abstoßung des Intussusceptum auf 41 Proz., ohne Abstoßung auf 85 Proz., somit stellt sich das Verhältnis ungefähr wie 1 : 2.

Im Jahre 1893 hat Wichmann[1]) eine Zusammenstellung von 724 Fällen von Darminvagination gebracht. Nach dieser erfolgt die Abstoßung 49 mal vor der vierten Woche, 2 mal nach der vierten Woche, 1 mal nach dem zweiten Monat, 1 mal nach dem dritten Monat, 1 mal nach dem 4. Monat und 15 mal fehlt die Angabe der Zeit, im ganzen also 69 mal macht 9,5 Proz.; auf diese kommen 5,25 Proz. mit glücklichem Ausgang in Heilung, 3 Proz. letal verlaufene Fälle und 1,25 Proz. teils nach teils vor der Abstoßung operierte Fälle.

Die Mortalität stellt sich auf die 724 von Wichmann angeführten Fälle berechnet folgendermaßen: nach Abstoßung des Intussusceptum 3 Proz. ohne Abstoßung und ohne operativen Eingriff 35,3 Proz., was also ein Verhältnis von 1 : 12 ergeben würde. Was die 35,3 Proz. Mortalität ohne erfolgte Abstoßung anbetrifft, so muß allerdings hinzugefügt werden, daß operative Eingriffe namentlich die Laparotomie die Prozentzahl für die Mortalität bedeutend größer gestaltet. Unter 725 Fällen ist 223 mal operiert worden. 73 mal mit günstigem Ausgang in Heilung und 150 mal mit tödlichem Ausgang. Somit ergibt sich im ganzen eine Mortalität von 59 Proz. oder 20,7 Proz. nach Laparotomie, und das Verhältnis von geheilt durch spontane Abstoßung und Laparotomie zu Todesfällen überhaupt gliche ungefähr 1 : 4, während die Todesfälle nach Abstoßung des Intussusceptum sich zur Gesamtsumme der Todesfälle beliefe wie 1 : 19,6, immerhin noch günstiger, wie die Leichtensternschen Zahlen. —

Ich möchte nun in folgendem über einen 23jährigen Mann be-

---

1) Zitiert nach Hollmann, St. Petersb. med. Wochenschr. 1903, Nr. 15.

richten, dessen Krankheitsverlauf nach Abstoßung eines großen Dünndarmstückes mancherlei bemerkenswerte Punkte darbietet:

Krankheitsgeschichte.

P. K., 23 j. Barbier. 6. November 03 bis 23. Juni 04.

Frühere Krankheiten nicht bekannt, ist immer sehr schwächlich gewesen. Seit 8 Jahren will Pat. an Hämorrhoiden leiden; vor 5 Wochen Gonorrhoe acquiriert, die ärztlich behandelt wurde. Sein jetziges Leiden soll seit 8 Tagen bestehen. Nachdem Pat. mehrere Tage nicht zu Stuhl gegangen war, traten kolikartige Schmerzen im Leibe auf, die sich besonders im Unterleib lokalisierten und für Blasenbeschwerden gehalten wurden. Beim Urinlassen bestehen Schmerzen.

6. November: blasser Mensch, gelbliche Gesichtsfarbe, Haut trocken, schlaff. Conjunctiven anaemisch. Lungen: keine Dämpfung, diffuse Bronchitis. Cor: O. V. Abdomen aufgetrieben, starker Meteorismus, Blasengegend druckempfindlich. Urin leicht getrübt enthält Leukocyten. Urethralmündung etwas gerötet, keine Sekretion aus der Urethra.

10. November: Urin bereits klarer. Stuhlgang dünn, leicht blutig gefärbt, übelriechend. Aus dem Rectum hängt seit heute früh ein 5 cm herausragendes Gebilde von mißfarben grau-bräunlichem Aussehen, das einen aashaften Gestank verbreitet.

Nach der chirurgischen Abteilung verlegt.

12. November: Ein 60 cm langes Stück ist im Zusammenhange durch sanftes Ziehen aus dem After entfernt worden. Bei näherer Besichtigung stellt sich das Entfernte als ein ein Lumen besitzendes Gebilde dar, das an mehreren Stellen Einrisse in der Längsrichtung aufweist. Es wird als eine invaginierte Dünndarmschlinge angesprochen, die sich spontan ausgestoßen hat. Am Anus Hämorrhoidalknoten, bis Kirschgröße sichtbar.

15. November: Pat. klagt immer noch über stechende Schmerzen im Leib, Stuhl mehrmals am Tage; es handelt sich dabei weniger um Faeces, als um ein dünnflüssiges, kein Blut enthaltendes, höchst übelriechendes Sekret. Zunge nicht belegt, kein Erbrechen.

20. November: Pat. hat während der letzten Tage zur völligen Ruhigstellung des Darmes dreimal täglich 10 Tropfen Opiumtinktur erhalten; er sieht immer noch schwerleidend aus. Das Körpergewicht, das in der ersten Woche nach der Spontanausstoßung von 50 auf 51,5 kg gestiegen war, ist in der letzten Woche auf 49,5 kg gefallen. Temperatur annähernd normal, Puls regelmäßig, wenig beschleunigt.

25. November: Die mikroskopische Untersuchung hat ergeben, daß es sich um ein Stück macerierten Dünndarm handelt. Die Drüsen sind teilweise noch erhalten, im submucösen Gewebe kleine Blutungen; nähere Schlüsse, um welchen Teil des Intestinum es sich handelt, sind nicht möglich.

Pat. hat immer gleichmäßig Schmerzen im Unterleib, die sich als krampfartiges Ziehen charakterisieren. Stuhlgang dünnflüssig, ohne Blutbeimengung, aashaft stinkend. Gesichtsfarbe sehr blaß, Urin frei von morphol. Bestandteilen.

1. Dezember: Befinden sehr wechselnd, Pat. wacht infolge kolikartiger

Schmerzen plötzlich in der Nacht auf, Leib ist manchmal leicht gespannt, manchmal meteoristisch gebläht.

6. Dezember: Leib heute mehr aufgetrieben. Leberdämpfung zwischen 5. Rippe und Rippenbogen. Überall am Abdomen dumpfer Darmschall; seit gestern Stuhlgang fast angehalten. Puls kräftig, schwankt zwischen 100 und 120. Um 11 Uhr vormittags 0,002 Physostigmin. Um 1 Uhr Erbrechen galliger Massen, Ricinusöl wird nicht behalten, Einlauf, desgleichen das Rohr, stößt gleich nach der Einführung im Rectum auf Widerstand. Gegen Abend mehrmals Erbrechen.

7. Dez.: Pat. hat heftige Schmerzen im Leib, in der Nacht des öfteren Erbrechen, Winde sind früh noch abgegangen. Die Därme sind excessiv aufgetrieben, das Colon transversum zeichnet sich im Hypogastrium als querer breiter Wulst ab, Leberdämpfung verschwunden, Peristaltik lebhaft, nirgends gedämpfter Bezirk. Der palpierende Finger stößt bei der Rectaluntersuchung etwa 10 cm über dem Anus auf ein strikturartiges Hindernis, geringe Blutung. Wegen enormer Schmerzhaftigkeit Untersuchung in Narkose. Dieselbe ergibt oberhalb der Ampulle eine kanalförmige Striktur, die durch Bougies allmählich zu dehnen versucht wird, Einführung eines Gummirohres durch die Striktur hindurch.

8. Dezember: Abdomen noch stärker aufgetrieben, Pat. windet sich vor Schmerzen, die besonders bei Druck auf die unteren Partien heftig sind; kein Abgang von Stuhl oder Winden. Puls 112 kräftig, Zunge trocken, häufiges Erbrechen.

Operation in Chloroformnarkose.

Schrägincision in der linken Fossa iliaca 10 cm lang, an der typischen Stelle zur Anlegung eines Anus praeternat. Nach Eröffnung des Peritoneums quillt sofort reichlich dicker gelber, nicht riechender Eiter hervor; der tastende Finger gelangt überall in die freie Bauchhöhle; Fixierung des vorliegenden Dickdarms durch circuläre Knopfnaht mit dem in die Bauchhöhle eingenähten Peritoneum. Peritoneum und Darmserosa sind stark injiciert ohne Auflagerungen. Bei Eröffnung des Darms entleert sich sofort mit Gasen reichlich derber brauner breiiger Stuhl. Während nun die Wunde durch einen Tampon verschlossen gehalten wird, sofortige Eröffnung des Abdomens in der Mittellinie, wobei sich reichlich dicker Eiter entleert, der hauptsächlich aus dem kleinen Becken hervorquillt. Ausspülung mit Kochsalzlösung, Schürzentamponade. Nachmittags fühlt sich Pat. wesentlich wohler. Kochsalz subcutan 11000.

9. Dezember: Leib weich, vollkommenes Wohlbefinden, Zunge feucht. Es entleeren sich sehr reichliche breiige Kotmassen. Leukocyten 17000.

11. Dezember: Stuhlentleerung auch per anum. 13200 Leukocyten; seit der Operation kein Erbrechen mehr.

19. Dezember: erster Verbandswechsel. Entfernung des Tampons, lockere Tamponade. Pat. hat sich bei gleichbleibendem guten Befinden etwas erholt, sieht besser aus.

22. Dezember: Erster Bougierungsversuch nach der Operation vom Rectum aus, sehr schmerzhaft. Eine dünne Hartgummiröhre läßt sich mit Widerstand etwa 10 cm hoch hinaufschieben und bleibt einige Zeit liegen. Nach der Entfernung heftiges Brennen im Mastdarm. Nach einigen Stunden Schüttelfrost, Leib weich, kein Erbrechen.

29. Dezember: zweiter Bougierungsversuch. Sonde Nr. 24 dringt, nachdem ein kanalartiges Hindernis überwunden ist, fast ganz ein, dabei lebhafte Schmerzen, die Sonde bleibt eine Viertelstunde liegen, an ihre Stelle tritt ein elastisches Rohr, Versuch des Durchspülens nach dem Anus praeternat. mißlingt. Danach heftige Schmerzen, Erbrechen, Schüttelfrost.

12. Januar: das subjektive Befinden noch immer wechselnd; von Zeit zu Zeit leichte kolikartige Schmerzen in der rechten Unterbauchgegend. Temperatur bisweilen leicht erhöht. Pat. ist teilweise außer Bett; das Körpergewicht beginnt sich langsam zu heben.

20. Januar: Untersuchung vom Mastdarm aus ergibt unveränderten Befund, wegen der heftigen Reizerscheinungen wird vorläufig von weiteren Bougierungsversuchen Abstand genommen.

5. Februar: Pat. fühlt sich dauernd wohl bis auf leichte Schmerzhaftigkeit in der rechten Unterbauchgegend, ist den größten Teil des Tages außer Bett; wiederholte Dilatation des Anus praeternat.

5. März: Versuch mit Nélatonkathetern zu Bougieren; es gelingt Nr. 16—18 einzuführen; die Stenose sitzt ca. 10 cm oberhalb des Anus.

1. April: die wiederholt vorgenommenen Bougierungen ziehen meist starke entzündliche Reizungen nach sich, so daß stets einige Zeit damit ausgesetzt werden muß. Klagen über wechselnde Schmerzen in der rechten Unterbauchgegend.

21. April: Nachdem vor 8 Tagen in Narkose die Stenose soweit erweitert ist, daß ein dünnes Mastdarmbougie eingeführt werden kann, entleert sich jetzt der Stuhl meist durch das Rectum und nur wenig durch den Anus praeternat.

23. Juni: seit dem 10. Mai ist der künstliche After geschlossen. Dauernde Bougierung alle 3—4 Tage erforderlich, da sonst starke Schmerzen beim Stuhlgang eintreten. Bougierung noch immer recht schmerzhaft. Auf Wunsch entlassen.

Wenn wir das Krankheitsbild noch einmal kurz zusammenfassen, so ergibt sich folgendes. Ein schwächlicher aber sonst gesunder Mann, abgesehen von einer vor 5 Wochen acquirierten, jetzt fast symptomlosen Gonorrhoe, erkrankte 8 Tage vor der Aufnahme in das Krankenhaus nach mehrtägiger Stuhlverstopfung mit kolikartigen Schmerzen im Leibe, zu denen sich dann allmählich zunehmender Meteorismus gesellte; es traten dann, ohne daß besonders bedrohliche Erscheinungen sich zeigten — Erbrechen fehlte vollständig — mehrfach dünne blutig gefärbte sehr übelriechende Stuhlentleerungen auf und am 14. Tage der Erkrankung wurde durch gelinden Zug ein aus dem Anus schon hervorragendes ca. 60 cm langes gangränöses Stück Dünndarm entfernt. Es folgten dann in der nächsten Zeit weiterhin sehr häufig höchst übelriechende dünne Entleerungen und bald stärker werdende heftige kolikartige Leibschmerzen mit zunehmendem Meteorismus; allmählich hörten die Entleerungen gänzlich auf, und es trat Erbrechen auf. Bei dem Versuch, durch Öleinlauf Stuhlentleerung zu

erzielen, stößt das Rohr ca. 10 cm hinter dem Anus auf ein Hindernis. Es ergibt sich, daß sich im Mastdarm eine Verengerung entwickelt hat, die 4 Wochen vorher bei Entfernung des Intussusceptums sicher nicht bestanden hatte. In Narkose wird versucht, ein Drainrohr durch die Verengerung hindurchzuführen, da aber am nächsten Tag weder Winde noch Stuhl abgegangen sind, die Schmerzhaftigkeit des Leibes intensiv zugenommen hat, wird zur Anlegung eines Anus praeternaturalis geschritten; dabei stellt sich heraus, daß im Bauche, speziell im kleinen Becken, eine große Menge dickflüssigen nicht riechenden Eiters vorhanden ist. Von einem Medianschnitt wird daher die Bauchhöhle mit steriler Kochsalzlösung ausgespült, das Becken tamponiert. Der angelegte Anus funktioniert gut, und die Peritonitis kommt zur Ausheilung. Im Laufe der nächsten Monate, Pat. war vom 6. 11. 1903 bis 23. 6. 1904 im Krankenhause, gelang es allmählich die Striktur etwas zu erweitern, was immer nur unter ganz außerordentlich heftigen Schmerzen und mehrfacher Anwendung der Narkose möglich war, und den Anus praeternaturalis spontan zur Heilung zu bringen. Trotzdem wurde Pat. zeitweise immer wieder von lebhaften kolikartigen Schmerzen im Leibe heimgesucht, deren Sitz wechselnd lokalisiert wurde, am häufigsten besonders in der rechten Unterbauchgegend. Leider entzog sich Pat. der weiteren Behandlung resp. Beobachtung, so daß ich über den späteren Verlauf keine Angaben machen kann.

Bevor ich des näheren auf den Krankheitsverlauf und seine Deutung eingehe, möchte ich hier über ähnliche Fälle kurz berichten, die ich in der Literatur der letzten 10 Jahre aufgefunden habe.

Den Vorgang von Naturheilung in Form der spontanen Ausstoßung des Intussusceptum und Verlötung der Scheide mit dem Halse des Intussusceptum beobachtete Sutcliffe bei einer chronisch verlaufenden Intussusceptio colica. Am 11. Tage ging nach Rückgang der Darmverschließungssymptome ein Stück Dickdarm mit deutlichen Appendices epiploicae per rectum ab. Die Rekonvalescenz dieses Pat. wurde durch das Bestehen von eitrig-dysenterischen Stühlen durch einen Monat gestört.

O'Connor berichtet über spontanen Abgang einer 22 cm langen Dünndarmpartie einer Intussusceptio iliaca, welche ein Meckelsches Divertikel enthielt.

Brauer beschreibt eine spontane Abstoßung des Invaginatum bei einer 73jährigen Frau.

Kofmann fand ein 1/4 m langes Jejunumstück, das spontan ab-

ging. Die betreffende Pat., eine 22 jährige Frau, mußte nach zwei Wochen wegen akuten Darmverschlusses operiert werden, und es fand sich, 25 cm vom Duodenum entfernt, die von der Sequestration herrührende Narbe.

Besonders erwähnenswert ist der Fall von Kriz. Eine 38 jährige Frau mit Intussusceptio iliocoecalis verweigert die Operation. Nach zweimalig eingetretener Scheinreduktion schließt sich Fieber an, die Stühle werden aashaft stinkend und nach 5 Wochen erfolgt die Abstoßung des gangränösen Coecum und eines Teils des unteren Ileums.

Ein Beispiel von Spontanabstoßung und Heilung für die Dauer von 3 Jahren gibt Parker. Ein 27 jähriger Mann überstand die Abstoßung eines 30 cm langen eingeschobenen Darmstückes. Nach 3 Jahren jedoch erkrankte er unter ähnlichen Symptomen und starb. Die Sektion zeigte eine Invaginatio coli descend. mit einem perforierenden exzentrischen Geschwür an der Spitze.

Steinmeyer beobachtete die Abstoßung eines 27 cm langen Stückes vom Ileum bis einschließlich Colon ascendens am 7. Tage nach akut einsetzender Intussusception bei einem 6 monatlichen Säugling mit Ausgang in Heilung.

Von Pullin wurde die Abstoßung eines 5 cm langen Darmstückes bei einem 79 jährigen Mann beobachtet; dieselbe fand am 13. Tage statt. Pat. genaß.

Petraffini beobachtete eine spontane Abstoßung eines Dünndarmstückes bei einem 12 jährigen Knaben nach 8 Tagen.

Weiter erwähnen ähnliche Fälle Laurent und Palcy, Schmidt[1]).

Catterina[2]) führte wegen Invagination 1 m oberhalb der Bauhinschen Klappe eine Enteroanastomose aus; es erfolgte am 16. Tage Abgang eines 27 cm langen Darmstückes.

Dasselbe erlebte Pozza[3]); am 7. Tage nach der Enteroanastomose entleerte sich ein 60 cm langes Stück Dünndarm.

Hollmann[4]) berichtet über eine 49 jährige Pat., bei der am 39. Tage sich das Coecum und ein Teil des Colon ascendens und ca. 5 cm Dünndarm spontan abstieß; die Rekonvalescenz verlief ohne Störung.

Besonderes Interesse verdienen die beiden letzten Fälle, in denen längere Zeit nach erfolgter Abstoßung des Intussusceptum die Ob-

1) Vorstehende Literaturangaben zitiert nach Weiß.
2) Centralbl. f. Chir. 1900.
3) Centralbl. f. Chir. 1902.
4) St. Petersburger med. Wochenschrift 1903.

duktion vorgenommen werden konnte, die Fälle von Schridde[1]) und Wechsberg[2]).

Eine 60jährige Frau erkrankt plötzlich unter den Erscheinungen des Darmverschlusses; nach 17 Tagen wird, nach vorausgegangenen etwas übelriechenden Diarrhoen ein ca. 32 cm langes Ileumdarmstück ausgestoßen. Schon 8 Tage nach Abstoßung des Intussusceptum wird feste Nahrung vertragen; 4 Monate danach Tod infolge akuter Lungenerkrankung. Die Sektion zeigt eine ca. 36 1/2 cm von der Ileocoecalklappe entfernte, die Ileumdarmwand rings umlaufende schmale tadellose Narbe; Stenosenerscheinungen sind gar nicht ausgeprägt, da die Verengerung des Darmlumens nur eine sehr minimale ist; Verwachsungen zeigen sich nirgends in der Bauchhöhle.

Der letzte Fall von Wechsberg ist dadurch ausgezeichnet, daß man nach dem Sektionsbefund eine zweifache Intussusception annehmen muß, eine Intussusceptio ileo-coecalis und eine colica, die beide durch Gangrän zur spontanen Heilung kamen; der Fall illustriert des weiteren sehr anschaulich die schweren Störungen, die sich nach einer solchen Spontanabstoßung entwickeln können, die hier zur Darmverengerung mit nachfolgender Perforationsperitonitis geführt haben. Der 18jährige Pat. erkrankte plötzlich unter den Erscheinungen des akuten Magendarmkatarrh; des weiteren entwickelte sich das Bild der Intussusception mit umschriebener schmerzhafter verschieblicher Geschwulst im Leib und drohender Peritonitis; Operation wurde abgelehnt. Nach einer Reihe von Wochen ging ein 8 cm langes Stück Blinddarm mit rechtwinklig einmündendem 4 cm langem Stück Dünndarm per anum ab, und es erfolgte zunächst Heilung; danach dauernd ca. 1 Jahr Leibbeschwerden; nach 1 1/2 Jahren von einer Darmverengerung ausgehende Perforationsperitonitis, der Pat. trotz chirurgischen Eingriffes erlag. Sektionsbefund: der Dünndarm mündet an abnormer Stelle 16 cm distalwärts vom Coecumende in das Colon ascendens ein. Knapp vor seiner Einmündung war er durch eine Narbe strikturiert, welcher Umstand das klinische Bild des Darmverschlusses hervorrief und die Indikation des chirurgischen Eingriffes rechtfertigte. Des weiteren bestanden zwei größere Narben und zwar die eine im Coecum, die andere oberhalb des Rectums; oberhalb des letzteren in der Gegend der Flexura lienalis ein Blindsack. Als Zeichen einer abgelaufenen Peritonitis fanden sich zahlreiche bindegewebige Adhäsionen zwischen Netz, Darm und Perito-

1) Münchener med. Wochenschrift 1903.
2) Centralbl. f. allgem. Pathologie und pathol. Anatomie 1900.

neum parietale, in der rechten Darmbeingrube, eine frische eitrige Peritonitis, die zum Teil schon vor der Operation bestand, zum Teil vielleicht auch durch das Einreißen einer Dünndarmschlinge bei der Operation und das damit verbundene Einfließen von Darminhalt in die Bauchhöhle hervorgerufen wurde. Es würde zuweit führen, den pathologisch-anatomischen Darlegungen hier zu folgen, durch welche die Deutung des Befundes als Folgezustände einer doppelten Invagination in überzeugender Weise gegeben wird; es muß diesbezüglich auf das Original verwiesen werden.

Wenden wir uns jetzt wieder zu unserem vorstehend berichteten Fall zurück.

Über Ätiologie und Symptomenkomplex ist aus demselben nichts Neues oder besonders Charakteristisches zu entnehmen; irgendwelche prädisponierende Momente, wie sie sonst als bedeutungsvoll für die Entstehung einer Invagination angegeben werden, fehlen vollkommen; ebenso fehlen die häufigsten Symptome, insbesondere der am meisten charakteristische bewegliche Tumor. Die Erscheinungen waren so geringfügige, daß sie anfänglich als im Zusammenhang stehend mit einem leichten Blasenkatarrh infolge Gonorrhoe aufgefaßt wurden. Am ehesten lenkten den Verdacht auf Intussusception die dünnen, leicht blutig gefärbten übelriechenden Entleerungen, die ja besonders für die Gangrän des Intussusceptum hauptsächlich charakteristisch sind. Mit Sicherheit wurde die Diagnose erst gestellt, als vor dem After ein brandiges, röhrenförmiges Gebilde von höchst üblem aashaften Geruch erschien, welches sich bei leichtem Zug als ein ca. 60 cm langes gangränöses Dünndarmstück erwies; welchem Teil des Dünndarms dasselbe angehörte, ließ sich auch durch die mikroskopische Untersuchung nicht mehr entscheiden.

Es tritt hier zunächst die Frage auf, welcher Art von Invagination der vorliegende Fall einzureihen ist.

Wir unterscheiden nach Nothnagel drei große Gruppen:

1) Invaginatio enterica, bei der Dünndarm von Dünndarm,

2) Invaginatio colica, bei der Dickdarm von Dickdarm,

3) Invaginatio ileo-coecalis bei der Dünndarm von Dickdarm invaginiert wird. Bei der ileo-coecalis unterscheidet man nach Leichtenstern die Unterformen ileocolica und iliaca-ileocolica. Bei der gewöhnlichen ileocoecalis tritt Ileum und Coecum in das Colon und zwar in der Weise, daß die Klappe voraufgeht. Bei der ileo-colica fällt das unterste Ende des Ileum durch die Klappe in das Colon vor, und die Klappe selbst ebenso wie das Coecum bleiben zunächst wenigstens an ihrer Stelle, so lange wenigstens, bis die beiden Zylinder

miteinander verwachsen sind. Bei der iliaca-ileocolica endlich hat sich zuerst eine einfache iliaca gebildet; diese sinkt immer tiefer und gelangt mit ihrem Intussusceptum durch das Ostium coecale hindurch in das Colon.

Es handelt sich nach dieser Klassifikation also entweder um eine iliaca-ileocoecalis oder eine ileo-coecalis, die erfahrungsgemäß oft eine erstaunliche Länge erreichen. Eine absolut sichere Entscheidung könnte natürlich nur durch eine Obduktion gegeben werden.

Was die Häufigkeit der einzelnen Formen anlangt, so steht an erster Stelle die Invagination des Dünndarms in den Dickdarm, welche nach der Leichtensternschen Tabelle 52 Proz. ausmacht, dann kommen etwa 44 Proz. auf die ileo-coecalis und 8 Proz. auf die ileo-colica, dann folgen die Ileuminvaginationen mit 30 Proz., die Colon-invaginationen mit 18 Proz.

Weiß stellt auf Grund seiner Statistik folgende Zahlen auf:

I. Beim Nengeborenen und Säugling kommen:

auf die	zusammen	davon akut	chronisch
Intussusceptio enterica	24 Proz.	24 Proz.	— Proz.
ileo coecalis	42 =	40 =	2 =
ileo-colica	10 =	10 =	— =
colica	24 =	23 =	1 =
II. das Kindesalter bis zur Pubertät rechnet.			
enterica	23 =	20,5 =	2,5 =
ileo-coecalis	43 =	15 =	28 =
ileo-colica	14 =	9 =	5 =
colica	20 =	13 =	2 =
III. beim Erwachsenen ergeben sich:			
eenterica	29,5 =	23,5 =	6 =
Diverticulum Meckeli	4,5 =	4,5 =	— =
ileo-coecalis	34,5 =	19,5 =	15 =
ileo-colica	4,5 =	2,5 =	2 =
colica	27 =	16 =	11 =

Der weitere Verlauf nach der Abstoßung des Intussusceptum war nun ein durchaus ungewöhnlicher und durch mancherlei Komplikationen gestörter. Während in den glatt verlaufenden Fällen mit der Abstoßung der Krankheitsprozeß als im wesentlichen abgelaufen zu betrachten ist und eine rasche Reconvalescenz einzutreten pflegt, dauerten hier die übelriechenden dünnen Entleerungen verbunden mit häufigen kolikartigen Leibschmerzen an, Patient fühlte sich dabei außerordent-

lich matt und elend; allmählich wurde der Leib gespannt, der Meteorismus nahm sichtlich zu und es trat Erbrechen auf, während der Stuhlgang sistierte.

Es lag unter diesen Umständen am nächsten daran zu denken, daß sich an der Stelle der Abstoßung ein geschwüriger Prozeß entwickelt hatte und eine beginnende Stenose verbunden mit peritonitischen Entzündungen die Okklusionserscheinungen bedingte. Doch mußte diese Ansicht aufgegeben werden, als gelegentlich der Applikation eines Öleinlaufs die überraschende Tatsache constatiert wurde, daß sich im Rectum ca. 10 cm oberbalb des Anus eine Striktur entwickelt hatte.

Wegen Zunahme der bedrohlichen Erscheinungen, Meteorismus, Schmerzhaftigkeit des Leibes — Erbrechen, mußte dann, da trotz Durchführung eines Drains durch die Striktur kein Erfolg erzielt wurde, ein Anus praeternaturalis angelegt werden: die dabei aufgedeckte ausgedehnte Beckenperitonitis kam unter entsprechender Behandlung zur Ausheilung.

Da der Anus praeternaturalis sofort und in der Folgezeit gut funktionierte, war mit Sicherheit bewiesen, daß unsere anfängliche Auffassung falsch war; die Okklussionserscheinungen waren nicht durch ein Passagehindernis an der Stelle der abgestoßenen Dünndarmintussusception bedingt, sondern durch die Mastdarmverengerung und Beckenperitonitis.

Wie ist nun diese zu erklären? Daß dieselbe zur Zeit der Abstoßung des Dünndarmintussusceptum nicht bestanden hat ist wohl als sicher zu betrachten, da ja bei der Entfernung desselben der Mastdarm mit dem Finger ausgetastet worden war und keinerlei Verengerung konstatiert wurde, sie muß sich also in der Zeit, die seit der Abstoßung verstrichen war, d. h. innerhalb 25 Tagen entwickelt haben.

Unter diesen Umständen ist es wohl nicht angängig, auf die gewöhnliche Ätiologie der Rectumstrikturen zu recurrieren die Tuberkulose Lues und Gonorrhoe. Denn nach allgemeiner Frfahrung führen diese Erkrankungen erst bei chronischem protrahiert Verlauf zu derartigen Veränderungen. Überdies war Pat. ca. 3/4 Jahr im Krankenhaus unter genauer Beobachtung und hat niemals die geringsten auf Tuberkulose oder Lues verdächtigen Symptome dargeboten. Es bliebe dann nur die 5 Wochen vor der Erkrankung acquirierte Gonorrhoe, als deren Folgezustand bei der Aufnahme noch eine leichte Cystitis vorhanden war. Es wird auch nicht angängig sein, diese für die Entstehung der Striktur verantwortlich zu machen.

Eine befriedigende Erkläreng wird sich nur dann finden lassen wenn es gelingt, die Entwickelung der Mastdarmstriktur entweder in Abhängigkeit von dem Vorgang der Dünndarmabstoßung zu bringen, oder sie auf denselben Krankheitsprozeß zurückzuführen.

Die erste Möglichkeit könnte man sich vielleicht so vorstellen, daß durch den Rest des im Mastdarm weilenden gangränösen Dünndarmsequesters sich ein geschwüriger Prozess im Mastdarm entwickelt hat, der dann des weiteren zur Striktur geführt hat. Doch muß ich zugeben, daß diese Hypothese nicht sehr große Wahrscheinlichkeit für sich beanspruchen kann, ist doch bisher eine derartige Folge nach spontaner Abstoßung nicht beobachtet resp. beschrieben worden.

Eine zweite Möglichkeit der Erklärung, und diese will mir die wahrscheinlichste sein, wäre die, daß man außer der Dünndarminvagination eine der seltenen Formen von invaginatio rektalis annimmt, die ebenfalls gangränis geworden ist und des weiteren zur Striktur geführt hat. Ob diese supponierte Rektalinvagination gleichzeitig mit der Dünndarmintussusception entstanden ist oder vielleicht erst später etwa bei resp. nach der Ausstoßung des Dünndarmsequesters sich entwickelte, wage ich nicht zu entscheiden. Für diese letztere Annahme würde sprechen, daß bei der Entfernung des Intussusceptum nichts besonderes im Mastdarm gefühlt wurde; doch wäre es immerhin denkbar, daß es bei der Untersuchung übersehen worden wäre, da die Aufmerksamkeit naturgemäß nicht besonders darauf gerichtet war.

Erscheint auch diese Annahme von zwei Invaginationen, die sich spontan abgestoßen haben, von vornherein etwas gewagt, so findet sie doch eine Stütze durch einen Fall, in dem durch die pathologisch-anatomische Untersuchung bei der Sektion der überzeugende Beweis dafür erbracht worden ist. Es ist das der vorher kurz mitgeteilte Fall von Wechsberg. Es würde zu weit führen, hier auf seine Darlegungen des genaueren einzugehen, besonders da wir ja auch nicht in der Lage sind, entsprechende Vergleiche vorzunehmen.

Mit einigen Worten sei noch der Peritonitis gedacht, welche Pat. durchgemacht hat; ich bin der Meinung, daß dieselbe von dem geschwürigen Prozeß im Mastdarm ihren Ausgang genommen hat; daß der erste Versuch, ein Drainrohr durch die Striktur hindurchzuführen, etwa eine Perforation gemacht und die Peritonitis bedingt habe, erscheint mir nicht wahrscheinlich, da schon vorher Meteorismus und Erbrechen bestand und bei der 24 Stunden nach dieser Procedur ausgeführten Laparotomie das ganze kleine Becken mit dickem Eiter angefüllt war. Diese Lokalisation hauptsächlich im kleinen Becken spricht auch für den Mastdarm als Ausgangspunkt und nicht etwa einen ent-

zündlichen Prozeß an der Stelle der Abstoßung der Dünndarmintussusception.

Die noch monatelang nach Beginn der Erkrankung auftretenden kolikartigen Schmerzen im Leibe sind wohl zurückzuführen auf Verwachsungen, die nach Ausheilung der Peritonitis zurückgeblieben sind: auch die Möglichkeit einer Stenosierung an der Stelle der Abstoßung der Dünndarminvagination ist dabei in Betracht zu ziehen.

Der vorstehend berichtete Fall schien mir der Mitteilung wert zu sein wegen

1. der an sich nicht übermäßig häufigen spontanen Abstoßung einer beträchtlichen Dünndarmintussusception,

2. des — wenigstens höchst wahrscheinlichen — gleichzeitigen Bestehens einer Dünndarm- und Rektalinvagination und

3. der schweren sich anschließenden Folgezustände der Peritonitis und der Mastdarmstriktur.

IV.

Wie ist die Entstehung der Blutungen in der Schleimhaut operativ entfernter Wurmfortsätze zu erklären? Insbesondere: Ist es wahrscheinlich, dafs diese Schleimhaut-Blutungen zurückzuführen sind auf die mechanischen Insulte des Wurmfortsatzes und seines Mesenteriolums bei der Operation?

Von

Oberarzt Dr. **C. Lauenstein** und Dr. **H. Revenstorf**,
Assistenzarzt am Hafenkrankenhause zu Hamburg.

Blutungen in die Schleimhaut sind ein häufiger Befund an den wegen Appendicitis initialis und perforativa exstirpierten Wurmfortsätzen. Es kommen auch Blutungen oder Reste von solchen bei den „à froid" exstirpierten Wurmfortsätzen vor, jedoch viel seltener, weil hier die pathologischen Veränderungen sich sämtlich im Rückgange befinden oder oft schon ganz zurückgegangen sind. Was die Blutungen bei der Appendicitis perforativa betrifft, so spielen sie hier in der Reihe der pathologischen Veränderungen eine sehr wesentliche Rolle; doch ist ihre Entstehung vielfach auf den ersten Blick der Schwere der örtlichen Gewebsveränderungen zur Last zu legen. Nicht so bei den mehr geringfügigen, vereinzelten, punktförmigen, oft nur oberflächlichen und weniger flächenhaften Blutungen, wie wir sie bei der Appendicitis initialis zu sehen gewohnt sind. Daß hier auch Sachverständige verschiedener Ansicht sein können, zeigte die Diskussion gelegentlich eines Vortrages über „die operative Behandlung der Appendicitis", wo Dr. Fränkel, Prosector des allg. Krankenhauses Eppendorf auf Grund seiner Erfahrungen sich zu dem Ausspruche verstieg, die an einer großen Anzahl von exstirpierten Wurmfortsätzen anzutreffenden Hämorrhagien seien ganz frisch und als Effekt des Abbindens aufzufassen.[1]) Ich habe diese Ansicht schon damals gleich als meiner Überzeugung nach verfehlt bezeichnet, obwohl Fränkel,

1) Deutsche med. Wochenschrift. 1904, Nr. 32, S. 1191.

wenn ich nicht irre, angab, er habe gegen 100 erkrankte Wurmfortsätze selbst untersucht. Doch schien es mir im Interesse der Sache geboten, gerade um tatsächlich nicht begründeten Deutungen entgegenzutreten, eine Anzahl nicht ausgewählter von mir selbst wegen Erkrankung exstirpierter Wurmfortsätze untersuchen zu lassen. Dies um so mehr, als ich mir bewußt bin, daß zu allen den Tatsachen, die der Chirurg von Fach zur Beantwortung dieser Frage beibringen kann, als wesentlich entscheidend die histologische Bearbeitung hinzuzutreten hat.

Was das Vorkommen der Blutungen an meinem Material betrifft, so habe ich bei 150 Appendicitis-Operationen, die ich von Anfang 1896 bis Ende 1904 ausgeführt habe, genau auf Schleimhautblutungen geachtet. Es handelte sich 52 mal um Appendicitis initialis. Von diesen zeigten 36 Wurmfortsätze Blutungen, 16 keine Blutungen. 38 Fälle betrafen Appendicitis perforativa. Unter diesen zeigten 15 Wurmfortsätze Blutungen. Die übrigen 23 Fälle boten so schwere Veränderungen, daß sie für die Frage der Entstehung von Blutungen nicht verwertet werden können. Unter 12 Fällen von allgemeiner Perforationsperitonitis waren nur 4 Wurmfortsätze, die sich für die Frage der Schleimhautblutungen verwerten ließen, da die übrigen Wurmfortsätze durch Gangrän zerstört waren. Von diesen 4 Wurmfortsätzen boten 3 Blutungen, einer keine Blutungen. In 19 „à froid" operierten Fällen fehlte einmal der Wurmfortsatz ganz, unter den übrigen 18 Fällen zeigte er 7 mal Blutungen, 11 mal keine Blutungen. Unter 29 Abscessen wurde 25 mal der Wurmfortsatz nicht gefunden. Unter den 4 Fällen, wo er gefunden wurde, zeigte er nur einmal Blutungen, 3 mal war er frei von Blutungen. Im ganzen zeigten von 89 Wurmfortsätzen, die geeignet waren, zur Beurteilung herangezogen zu werden, 59 Schleimhautblutungen. 30 Wurmfortsätze waren frei von solchen.

Hier zunächst noch 2 Worte über die Erscheinungsart der Schleimhautblutungen, wie wir sie in unseren exstirpierten Wurmfortsätzen zu finden pflegen.

Bald handelt es sich um punktförmige Blutungen, die entweder vereinzelt oder mehr gruppenweise zusammenliegen, bald um eine mehr flächenhafte Anordnung. Dem Sitze nach findet man sie oft in einem mehr oder weniger abgeschnürten Endstücke des Organes, oft im Bereiche des Lagers eines Kotsteines, oft findet man sie streifenförmig oder bandartig, der Quere nach, angeordnet, sei es in den mehr distalen Partien oder mehr nach der Basis zu. Neben den Blutungen gehen in der Wand noch andere Veränderungen einher, die man bei der Frage der Blutungen und ihrer Entstehung ebenfalls berücksichtigen muß: Schwellung, Auflockerung der Schleimhaut, Wandinfil-

tration und Epithelnekrose [1]). Auch die übrigen Befunde in und am Wurmfortsatz, die mit den Blutungen zugleich bestehen, verdienen Beachtung. Der Wurmfortsatz ist oft abgeknickt, gedreht, verzogen, comprimiert, teilweise oder flächenhaft verlötet; er enthält bald flüssigen Kot, bald mehr feste Massen, oft einen oder mehrere Kotsteine, ferner Schleim, Eiter, mehr oder weniger trübes Serum oder hämorrhagische Flüssigkeit. Zu berücksichtigen ist auch, daß je nach der Dauer der bestehenden Erkrankung sich Übergänge von Blutungen und punktförmigen Nekrosen der Schleimhaut zu mehr oder weniger ausgeprägten Geschwürsbildungen finden, deren Entstehung aus ursprünglichen Blutungen nach der ganzen Erscheinungsweise und Anordnung der Geschwüre in hohem Grade wahrscheinlich ist. Alle diese Übergänge zwischen Blutungen, Epithelnekrosen und Geschwüren, wie wir sie bei unseren wegen Krankheit exstirpierten Wurmfortsätzen zu finden pflegen, sprechen a priori sehr dafür, daß die ersten Anfänge der Ulcerationen durch Schädigungen bedingt sind, die in dem der Operation voraufgehenden Krankheitsprocesse ihre Ursache haben. Die queren bandartigen Streifen von punktförmigen Hämorrhagien, denen in späteren Stadien deutliche Ulcerationen folgen, sind es offenbar, aus denen sich in noch späteren Stadien Stenosen bilden, wie wir sie als Folge weit zurückliegender initialer Erkrankungen gar nicht selten in den à froid operierten Fällen finden.

Daß die schwersten Erscheinungsformen der Gewebsblutungen, wie sie uns in dem hämorrhagischen Infarct geradezu als Paradigma entgegentreten, auf nichts anderes als eine septische Infection zu beziehen sind, das lehrt uns von neuem jeder Fall, wo Gangrän eine Rolle spielt.

Es hat sich nun Herr Dr. Revenstorf, der 3 Jahre hindurch Assistent an der Anatomie des Hafenkrankenhauses war, in sehr bereitwilliger Weise der Aufgabe unterzogen, 13 von mir in letzter Zeit exstirpierte Wurmfortsätze einer genauen Untersuchung zu unterwerfen. Er hat von den Stellen, wo er in den gehärteten Wurmfortsätzen mit unbewaffnetem Auge die Schleimhautblutungen fand, je etwa ein Dutzend Querschnitte angefertigt und diese unter Anwendung geeigneter Färbungen auf das genaueste untersucht. Die ganzen Wurmfortsätze in Schnitte zu zerlegen, erschien nicht erforderlich. Es kam bei der uns beschäftigenden Frage vor allem auf den Befund an der

1) Vergl. hier die genauen histologischen Untersuchungen von Aschoff über das von Rotter operierte Material, D. med. Wochenschr., Febr. 1905. Dieselben geben jedoch, so wertvoll sie an sich sind in bezug auf Kenntnis und Ausdehnung der Wandveränderungen, über den ersten Anstoß des pathologischen Processes der Appendicitis keinerlei Aufklärung.

Stelle oder in der Nachbarschaft der Blutungen an. In 3 Wurmfortsätzen waren, obwohl am frischen Präparat deutlich Schleimhautblutungen vorhanden waren, am gehärteten Präparat solche nicht mehr sichtbar. Da hier somit ein Hinweis auf die Lage der Blutungen fehlte, so ist es nicht zu verwundern, daß in den angefertigten mikroskopischen Präparaten keine Blutungen angetroffen wurden. Daß sie überhaupt nicht vorhanden waren, wird man daraus nicht schließen dürfen.

Die untersuchten Wurmfortsätze betrafen 5 mal Appendicitis initialis (davon 2 acute Fälle), 4 mal perforativa, 3 Fälle „à froid" operiert und einen Fall, wo der Wurmfortsatz lange in einem rechtsseitigen Schenkelbruch eingeklemmt gewesen war.

Es schien uns zweckmäßig, die Befunde über die einzelnen Patienten und Wurmfortsätze nach Anamnese, klinischem Befund, Operation usw. und histologischen Tatsachen in Tabellenform zusammenzustellen. Der einzelne Fall gewinnt dadurch an Übersichtlichkeit.

Zu der Technik der Exstirpation des Wurmfortsatzes, wie sie von mir seit Jahren in gleichmäßiger Weise geübt wird, bemerke ich, daß der Wurmfortsatz weder mit Fingern noch mit Instrumenten unnötig gedrückt, gequetscht oder gezerrt wird. Die Klemmen werden in der Regel vor dem Abtragen des Wurmfortsatzes an das Mesenteriolum angesetzt, dann wird zwischen Klemmen und Wurmfortsatz das Mesenteriolum entlang dem Wurmfortsatz mit der Scheere durchtrennt. Der Wurmfortsatz selbst wird in der Regel an seiner Basis, dicht am Coecum mit einer Klemme gefaßt und vor derselben mit Messer, Schere oder mit dem Messerbrenner des Paquelin abgetragen. Erst nach Entfernung des Wurmfortsatzes werden die notwendigen Unterbindungen am Mesenteriolum vorgenommen, resp. wird die Versorgung des basalen Stumpfes des Wurmfortsatzes durch Brennen, Einstülpen, Übernähen usw. vorgenommen. Je nach der Länge des Wurmfortsatzes und je nach der Beschaffenheit des Mesenteriolum werden weniger oder mehr (durchschnittlich 2—5) Klemmen zum Fassen verwendet.

1.[1]) Bethesda. Frau S. 26 Jahre alt. Vor 6 Jahren erste und später wiederholte Attacke von Appendicitis. „à froid". — Beschwerden der Ileocoecalgegend und davon ausgehend. Druckempfindlichkeit. Kein Tumor. Operation 7. Okt. 1904 durch Schrägschnitt über dem Coecum. Geheilt mit fester Narbe entlassen. — Wurmfortsatz lang, prall. Über seiner Basis und am Coecum pannusartiger querer Strang, Mesenteriolum aus mehrfachen

1) Bei den einzelnen Fällen kehren folgende Rubriken ständig wieder: Anamnestische Angaben. — Klinischer Befund Operation und Verlauf. — Makroskopischer Befund des Wurmfortsatzes. — Mikroskopischer Befund. Auf die Wiedergabe in Tabellenform mußte aus äußeren Gründen verzichtet werden.

Membranen gebildet. Wurmfortsatz schrumpft nach der Exstirpation rasch ein, bis auf 5 cm Länge. Ist prall und abgeschlossen, enthält trübes Serum, gegen das Ende hin ein Kotpartikel von Linsengröße, wo gruppenweise punktförmige Hämorrhagieen bestehen. Schleimhaut stark geschwollen und succulent. Nerven verdickt. — Schleimhautblutungen, keine entzündlichen Veränderungen.

2. Bethesda. 17. Aug. 1903. Frl. A. 32 Jahre alt. Appendicitis à froid. Seit 1890 leidend, an Beschwerden der rechten Unterbauchgegend von wechselndem Charakter. Gibt an, daß sie kurz vor Beginn dieser Erkrankung eine 14tägige schwere Halsentzündung durchgemacht habe. Im Frühjahr und Herbst sollen die jetzigen Beschwerden am schlimmsten gewesen sein, zuweilen fehlten sie ganz. Vor 6 Jahren eine besonders heftige Attacke. In den letzten Jahren traten die Beschwerden in Form von kolik- und krampfartigen Anfällen auf. In den letzten 5 Wochen waren die Schmerzen in der rechten Unterbauchgegend so heftig, daß die Pat. vor einigen Tagen ihren zuletzt nur mit Aufbietung aller Kräfte ausgeübten Beruf (Telephonistin) aufgeben und sich zu Bett legen mußte. Wünscht, wenn möglich, durch enie Operation von ihren Beschwerden befreit zu werden. — Temp. 36,4, Puls 84, Resp. 16. Die Gegend zwischen sp. a. s. d. und Nabel stark druckempfindlich, aber ein Tumor nicht zu fühlen. Schrägschnitt nach Roux. Am 2. Oktober geheilt und vollkommen beschwerdefrei entlassen. — Recht langer Wurmfortsatz, der mit kurzem Mesenteriolum versehen, stark nach innen gezogen ist. Kurz vor der Spitze ein Strang, der den Wurmfortsatz nach abwärts zieht. Exstirpiert, gebrannt, übernäht. Ist 9 cm lang, enthält etwas bräunlich dünnflüssigen Kot, keinen Stein. Schleimhaut stark geschwollen, mit mehrfachen Gruppen von punktförmigen Hämorrhagieen besetzt. — Neben frischen Hämorrhagieen Residuen alter Blutungen in der Mucosa. Keine entzündlichen Veränderungen.

3. Bethesda. 12. Oktober 1903. Frl. M. 31 Jahre alt. App. perf. Operation nach 4 Tagen. In der Nacht von Donnerstag d. 8. auf Freitag 9. plötzlich mit heftigen Schmerzen rechts unten im Leibe erkrankt, als sie gerade ihre kranke Mutter aufheben wollte. Am 9. Erbrechen, das den ganzen Tag anhielt, sowie stetes Würgen, am Abend Schüttelfrost. Seit Beginn der Erkrankung Obstipation. Erst Sonntag wurde der Arzt gerufen. Ich sah die Kranke mit dem Hausarzte zuerst am Montag 12. Mittags 11½ Uhr. In der letzten Nacht waren noch Blähungen abgegangen. — Sehr heftige Schmerzen im Leibe, als deren Sitz hauptsächlich die Gegend unter der Leber angegeben wurde. Zunge belegt, aber feucht, Temp. 38,2, Puls 116—124 Resp. 24. Abdomen beteiligt sich kaum an der Atmung. Leib aufgetrieben, Zwerchfell hochstehend. Bei den geringsten Hustenstößen die heftigsten Schmerzen. Hochgradige Druckempfindlichkeit zwischen Leber und Darmbeinkamm. Die ganze rechte Weiche zwischen Mitte des r. Lig. Poup. und Leber gibt gedämpften Schall. Leberdämpfung vorhanden. Diagnose: Perforation des nach oben geschlagenen Wurmfortsatzes. Scharfer Schnitt schräg über der Crista ilium, höher als gewöhnlich. Präperit. Fett bis zu Fingerbreite glasig ödematös. Das stark geblähte, in der Fossa iliaca verklebte Coecum liegt vor. Als es in die Höhe gehoben wird, entleert sich erst ein Schwall trüben, braunen, intensiv stinkenden Serums, dann folgt stinkender Eiter, dessen Flocken bereits dem Serum beigemengt waren. Wunde offen

gelassen, Gazestreifen eingelegt. Pat. wurde am 18. Dezbr. 1903 geheilt entlassen. In diesem Falle war es uns schon möglich, auf Grund unserer bisherigen Erfahrungen die richtige Lage des Wurmfortsatzes zu diagnosticieren. Trotzdem die Kranke schon 4 Tage krank war, gelang es noch, sie zu retten. — Wurmfortsatz retrocoecal, nach oben geschlagen, im distalen Ende sehr derb und mit Eiter beschlagen, im proximalen Drittel in Fingerbreite samt dem Mesenteriolum total nekrotisch. An der Basis abgebunden. Zeigt aufgeschnitten 2 Kotsteine von je ½ Dattelkerngröße, im distalen Ende hintereinander liegend. Schleimhaut total nekrotisch, graugrün verfärbt. Sonstiger Inhalt fehlt, aber der ganze Wurmfortsatz intensiv putride stinkend. — Mucöse und submucöse Blutungen. Schleimhaut und Darmwand zum Teil nekrotisch, mit Fibrin bedeckt. Kleinzellige Infiltration mit Abscessbildung in der Submucosa und im Fettgewebe. Gefäße prall gefüllt. Nirgends Stasen.

4. 25. November 1903. Beth. Hertha L. 5 Jahre alt. Appendicitis initialis acuta. Das Kind war gestern Nachmittag unter Schüttelfrost mit heftigen Schmerzen in der rechten Seite des Leibes erkrankt. Wiederholt Erbrechen. — Dick belegte Zunge, Leib aufgetrieben, in der Ileo-coecal-Gegend druckempfindlich. Man fühlt hier eine empfindliche walzenförmige Härte. Temp. 40,2, Puls 124, Resp. 24. Der Leib wird bei der Atmung geschont. 25. November 11 Uhr vormittags Operation. Rouxscher Schnitt. Wurmfortsatz nach innen gerichtet, lang, am Ende sehr prall anzufühlen. Abtragen, Brennen, Übernähen. Mesenteriolum fettarm und für den langen Wurmfortsatz zu kurz, daher dieser geschlängelt. Leukocyten-Zählung 1. 10 500, 2. 11 200. Heilung der vollkommen geheilten Bauchwunde per primam. Die Operation war etwa 18 Stunden nach dem plötzlichen Beginn der Erkrankung gemacht. Eine anderweitige Erkrankung entwickelte sich bei dem Kinde nicht. Doch hielt das Fieber mehrere Tage an. — Pr. v. 9 cm lang. Aufgeschnitten zeigt er sich prall gefüllt mit dünnbreiigem gelbbraunen Kot, dem zahlreiche Oxyuren beigemengt sind. Schleimhaut stark geschwollen, zeigt zahlreiche punktförmige Hämorrhagieen, die etwa in der Mitte zu einem quer verlaufenden 1 cm breiten bandartigen Streifen angeordnet sind und außerdem in der Spitze sich finden. — Keine Wandveränderungen.

5. Einklemmung des Wurmfortsatzes im Schenkelbruch. Frau S. 48 Jahre alt. Seit 15 Jahren mit geringen Unterbrechungen ständige Schmerzen in einem rechtsseitigen Schenkelbruch. Aufgenommen und operiert am 29. Sept. 1904. — Rechtsseitiger Schenkelbruch von etwa Walnußgröße, sehr druckempfindlich, Inhalt läßt sich nicht zurückbringen. Operation der Schenkelhernie, in der sich als Inhalt ein prall gefüllter verlöteter braunrot aussehender Wurmfortsatz fand. Heilung per secundam. Befreiung von allen Beschwerden. — Wurmfortsatz tief dunkel braunrot aussehend, prall gefüllt mit dunkler hämorrhagischer Flüssigkeit, Wandung verdickt, Schleimhaut tief dunkel braunrot, von flächenhaften Hämorrhagieen durchsetzt. — Frische und ältere Blutungen in der Mucosa und Submucosa. Besonders zahlreiche, prall gefüllte Gefäße. Keine Stasen.

6. 21. Nov. 1903. Herr F., 18 Jahre. Bethesda. Appendicitis perforativa. In der Nacht vom 18.—19. Nov. erkrankte Pat., der früher immer gesund war, plötzlich mit mäßig heftigen Leibschmerzen in der rechten

Unterbauchgegend, hatte zweimal Erbrechen, ging aber noch am 19. ins Geschäft und versah den Tag seinen Beruf. Am 19. noch einmal Stuhl. Am 20. blieb er zu Bett, weil er sich schlecht fühlte, nahm auf eigenen Wunsch Ricinusöl ein und hatte infolgedessen eine reichliche Entleerung, danach Erleichterung, aß auch Abends noch etwas. 8 Uhr abends Einsetzen erneuter heftiger Schmerzen, Erbrechen, Hitzegefühl. Arzt consultiert. — Sehr starke spontane Schmerzen, belegte Zunge, Puls labil, wechselnd zwischen 110 und 144, Temp. 38,7, Respir. 24, fast nur costal, brettharter Leib, der sich unterhalb des Nabels gar nicht an der Atmung beteiligt. Leukocyten: 1. Untersuch. 14 200, bald nachher 13 300. Blase leer. Über der Symphyse nach rechts auf den gespannten Bauchdecken eine kleine Dämpfung nachzuweisen, hier in tiefer Narkose eine kleine höckerige Härte zu fühlen. Im Beginn der Narkose Rektaluntersuchung. Im Becken prall elastische Schwellung von der vorderen Rektalwand aus fühlbar. Schrägschnitt. Kein nennenswertes Oedem in den Bauchdecken, präperitoneales Gewebe aber etwas glasig. Coecum fest nach abwärts geheftet, Proc. vermif. nach abwärts und innen ragend, verklebt zwischen Darmschlingen; als ich ihn lösen wollte, strömte stinkender grüner Eiter hervor. Der mit Eiter beschlagene hart anzufühlende Wurmfortsatz wird hervorgeholt, er ist nahe seiner Spitze perforiert. Exstirpation. Die nächst dem Coecum liegenden Ileumschlingen sehr stark injiciert und gebläht, mehrfach mit blaugrauen Flecken versehen, eine der Schlingen zeigt einen etwa 2 Finger breiten und 2 Fingerglied langen Eiterbeschlag an ihrer nach abwärts gerichteten Mesenterialfläche, Schwellung und hämorrhagische Infarcierung. (Stelle, wo der perf. Proc. verlötet war.) Auf der entgegengesetzten Mesenterialfläche dicke weißgelbe Fibrinfilze. Das innere Mesenterialblatt des Coecums sehr stark injiciert, vielfach hämorrhagisch infarciert. Das große Netz nicht verlötet, lag lose im oberen Abschnitt der Wunde. 29. Nov. Tod unter Wiederanstieg der Temperatur. Section verweigert. Die Operation kam zu spät. Auch der Hausarzt war erst am zweiten Tage consultiert. Die Dämpfung der Lage des Wurmfortsatzes nach abwärts und innen entsprechend. — Proc vermif. enthält an der Basis einen zwei-erbsengroßen Kotstein, ist übrigens in seinen distalen zwei Dritteln gefüllt mit stinkendem eiterigen Detritus. Schleimhaut total gangränös. Wand 1 cm von der Spitze perforiert. Wurmfortsatz 6 cm lang. — Frische Blutungen in Mucosa und Submucosa. Kleinzellige Infiltration der Mucosa, Submucosa und des Fettgewebes. Einzelne Gewebsnecrosen. Keine Stasen.

7. 23. November 1903. Rosalie M., 26 Jahre, Bethesda, Appendicitis acuta. Operation nach 1 Tag. Letzten Winter zuweilen Kopfschmerzen, Erbrechen. Seit mehreren Wochen übel, appetitlos, lästige Kopfschmerzen. Dann Einsetzen heftigerer Kopfschmerzen und Erbrechen. Seitdem bettlägerig. Gestern abend ohne besondere Veranlassung Schmerzen in der rechten Unterbauchgegend. Zweimal Erbrechen. Stuhl zuletzt vorgestern. Kam heute vormittag zu Fuß im Hospitale an. — Puls 104, Resp. 28, Temp. 38,2. Abdomen nicht aufgetrieben, beteiligt sich fast gar nicht an der Respiration. In der Ileocoecalgegend kein großer Tumor, aber große Druckempfindlichkeit; man fühlt hier in der Richtung von oben nach unten eine walzenförmige Härte. Leukocyten: 17 660. Keine Dämpfung, Urin sauer, enthält kein Eiweiß und kein Indikan. Rouxscher Schnitt. Kein Oedem der

Bauchdecken, Coecum sieht eigentümlich aus. Seine Vorderwand zeigt in der Mitte eine fingerbreite von oben nach unten verlaufende Zone, wo die Serosa nebst Wand verdickt und lebhaft injiciert ist, daneben an jeder Seite je ein lappiger, zweifingerbreiter und zweifingergliedlanger Flügel von Appendices epiploicae gebildet. Der Wurmfortsatz nach abwärts und innen gerichtet, sehr hart, ca. 6 cm lang, nach unten und innen fest verklebt mit der unteren Wand der Radix mesenterii des Ileum. An seiner Spitze mit Eiter beschlagen. Exstirpation. An der Spitze des Coecum offenbar Schrumpfungsprocesse, auch die Wand des Ileum in der Nähe des Coecum stark verdickt. Geheilt entlassen: 17. Jan. 1904. Der Fall ist bemerkenswert, weil trotz der Vermehrung der Leukocyten keine Eiteransammlung vorhanden war. — Processus vermiformis aufgeschnitten zeigt so starke Schwellung der Schleimhaut, daß eigentlich gar kein Lumen mehr vorhanden ist. Die Schleimhaut makroskop. von zahlreichen Hämorrhagieen durchsetzt, im Lumen kein Eiter, kein Kot, kein Kotstein, keine sichtbare Stenose. — Zahlreiche Blutungen in der Mucosa und Submucosa. Pralle Füllung der Gefäße.

8. Operation à froid. 29. August 1904. Herr J. S., 39 Jahre alt. Vor 5 Jahren einige Wochen krank an Leberschwellung und Gelbsucht. 17. Nov. 1903 bis 12. Jan. 1904. Blinddarmentzündung. Vor 7 Wochen in Bethesda wegen subphrenischem Abscess aufgenommen und operiert. Jetzt nahezu ausgeheilt. Es soll wegen steter Schmerzen in der Ileocoecalgegend der Wurmfortsatz exstirpiert werden. Wegen des voraufgegangenen subphrenischen Abscesses der rechten Seite wird angenommen, daß der Wurmfortsatz am Coecum nach oben geschlagen liegt. — Rouxscher Schnitt. Coecum injiziert, Wurmfortsatz nach oben und hinten gelagert, in der Mitte narbige Einziehung des Mesenteriolum, Serosa lebhaft injiziert, mehrfach mit Verwachsungen und pannösen Gefäßverdickungen bedeckt. 10 cm lang. Er war sehr schwer zu finden. Erst als das Coecum an seiner Spitze nach außen etwas abgetrennt war, wurde er sichtbar. 3 Klemmen in das Mesenteriolum. Abbinden, Brennen, Übernähen. Geheilt entlassen 19. September 1904. — Aufgeschnitten enthält der Wurmfortsatz weichen hellgelben Kot. Vor der Eröffnung fühlte er sich prall an. Nach Entfernung des Kotes ist die Schleimhaut aufgelockert und geschwollen, im ganzen grau livide verfärbt, mit vereinzelten und Gruppen punktförmiger Hämorrhagieen. 1 cm von der Spitze Andeutung von Stenose. Die Blutungen durchsetzen auf dem Querschnitt die Schleimhaut bis in ihre tieferen Schichten. Die Submucosa erheblich verdickt, erhebt sich zwischen Mucosa und Muscularis als weißliche Membran deutlich den ganzen Wurmfortsatz entlang ab. Offenbar handelt es sich hier um Veränderungen im Rückgange, die vermutlich vor 7 Wochen viel ausgeprägter waren. — Keine Veränderung der Darmwand.

9. Schwester L. S., 32 Jahre alt. Appendicitis initialis. Im Winter 1894/95 angeblich Nervenfieber mit Leibschmerzen und Diarrhöen, seitdem bald häufiger, bald seltener, bald stärker, bald schwächer ziehende Schmerzen, die von der rechten Hüfte nach dem Kreuz und Leibe ausstrahlten und die in letzter Zeit besonders in Seitenlage am heftigsten waren. Seit 3 Wochen Bettruhe. Keine Besserung. Daneben viel Unruhe, lästige Kopfschmerzen, Übelkeit, Rückenschmerzen und Ziehen rechts und links im

Leibe. — Abdomen weich, in der Ileocoecalgegend druckempfindlich, keine Dämpfung, keine Härte. Temperatur 36,9, Respiration ruhig und gleichmäßig, Puls 80. Operation den 16. November 1903. Schnitt in der Mittellinie. Geheilt entlassen 3. Febr. 1904. — Wurmfortsatz nach unten und innen gelagert, durch eine Adhäsion gegen die Basis zu nach oben gezogen und auch äußerlich verengert. Im Inneren weder Kotstein noch Stenose, aber an 3 Stellen, namentlich im distalen Abschnitt, außer starker Schwellung der ganzen Schleimhaut ausgedehnte flächenhafte Bezirke punktförmiger Hämorrhagieen. — Keine pathologische Wandveränderung.

10. 24. August 1904. Gertrud S., 9 Jahre alt. Appendicitis perforativa. Vor 6—8 Wochen 3 Tage Leibschmerzen. Am 21. Aug. Erbrechen und Schmerzen rechts unten im Leibe. Jammerte die ganze Nacht. Am 22. August 2 mal Klystier, Opium in supp. Temp. Abends 39,23. 3—4 mal Erbrechen. Temp. Abends wieder 39. In der Nacht 3 mal Erbrechen. 24. August Morgens 3—4 mal Erbrechen. — Haloniertes Aussehen. Zartes mageres Kind. 28 Resp., 112 Pulse. Zunge grau belegt feucht, Leib bis zum Nabel vollständig still stehend. Zwerchfell ebenfalls. Aber durch die costale Atmung bewegt sich der Leib oberhalb des Nabels noch etwas. Mässige Auftreibung im unteren Abschnitte. Rechts von der Symphyse bis zweifingerbreit über die Spina in die Höhe eine zweifingerbreite Dämpfung über dem Lig. Poup. Hier auch Härte und Druckempfindlichkeit. Diagnose: Appendicitis perforativa. Schrägschnitt, mehr nach der Symphyse zu. Leichtes Oedem des praeperit. Gewebes. Nach Eröffnung des Perit. fließt trübes Serum in der Menge von etwa 2 Eßlöffeln aus. Netzzipfel vorliegend, verwachsen. Nach Lösung fließt oberhalb und unterhalb stinkender rahmiger Eiter nach außen. Wurmfortsatz intensiv entzündet und gerötet, nach abwärts gelagert, in sich etwas aufgerollt. Im Mesenteriolum an der Grenze zwischen mittlerem und äußerem Drittel Perforation mit grauweißer Verfärbung der Umgebung. Diese Perforation hängt, wie sich später zeigt, mit dem Inneren des Wurmfortsatzes zusammen. Zwei Klemmen an das Mesenteriolum, Wurmfortsatz exstirpiert, Stumpf gebrannt, übernäht. Eiter ausgetupft, Jodoformgaze eingelegt, Wunde offen gelassen. Geheilt entlassen 18. Januar 1905. — Wurmfortsatz 4½ cm lang, an der Basis Kotstein, Lager gangränös, Lumen vollständig blockiert. Schleimhaut intensiv braunrot, Inhalt hämorrhagischer Detritus, die ganze Wand hämorrhagisch infarciert. — Frische und alte Blutungen in die Schleimhaut. Frische Hämorrhagieen in die Submucosa und in das Stroma des Fettgewebes. In der Nähe der Perforation kleinzellige Infiltration und Necrose.

11. 29. April 1904. Frl. W., 18 Jahre alt. Appendicitis perforativa. Ca. 27 Stunden nach Beginn operiert. Hat schon längere Zeit hin und wieder an Schmerzanfällen der rechten Unterbauchgegend gelitten, aber nie zu Bett gelegen. Hat nicht an Verstopfung gelitten. Am 28. April morgens gegen 11 Uhr zuerst Schmerzen in der rechten Unterleibsgegend. Blieb zunächst noch auf. Aber um 4 Uhr Nachmittags wurden die Schmerzen so heftig, daß sie sich zu Bett legen mußte. Gestern und in der folgenden Nacht 5 mal Erbrechen. — Heftige Schmerzen rechts unten im Leibe. Zunge gleichmäßig weißlich belegt. Puls 108, Temp. 38,3, Atmung 24, fast nur costal. Schont den Leib bei der Atmung unterhalb des Nabels vollständig. Leib nicht aufgetrieben, auch in der Ileocoecalgegend keine

Auftreibung; hier jedoch auf Druck sehr empfindlich. Man fühlt über der äußeren Hälfte des Lig. Poup. deutlich etwas Resistenz. Die Percussion ergibt eine kaum zweifingerbreite Dämpfung über der äußeren Hälfte des Lig. Poup., sich bis oberhalb der Sp. a. s. erstreckend. Leukocytenzahl: 24000. (Diagnose: Schwere Erkrankung des Wurmfortsatzes, der vermutlich am Coecum in die Höhe geschlagen ist, vielleicht nach außen oder nach hinten. Entweder schon Perforation des Wurmfortsatzes oder Zustand unmittelbar vor der Perforation. Es wird Eiter nur in geringer Menge außerhalb des pr. v. erwartet.) Scharfer Schrägschnitt Abends 7 Uhr zweifingerbreit über dem Lig. Poup. Praeperitoneales Gewebe in eine über daumendicke glasig oedematöse durchsichtige Schicht verwandelt, vor der angelangt man zunächst versucht war zu glauben, durch das Peritoneum schimmere ein seröser Erguß hindurch. Nach Eröffnung des leicht milchig getrübten Perit. drängten sich mehrere Dünndarmschlingen vor, die mäßig meteoristisch waren. Das Coecum war in der Fossa iliaca verklebt, neben ihm dicht ihm anliegend und nach oben in die Höhe geschlagen der intensiv feuerrote mit einigen kleinen Eiterbeschlägen bedeckte Wurmfortsatz. Das Coecum mit sehr lebhaft streifenförmig injicierter Serosa. Coecum und Wurmfortsatz stumpf abgelöst von der Fossa iliaca. Vier Klemmen in das sehr fettreiche Mesenteriolum. Exstirpation, Basis gebrannt und übernäht. Wunde völlig offen gelassen. Gaze auf das Coecum, nach außen geleitet. Geheilt entlassen. — Pr. 9 cm lang, mit intensiv injizierter Serosa, Spitze verjüngt und härtlich, distales Drittel mit Eiter beschlagen, der teilweise noch deutlich in dünner Schicht unter der Serosa ausgebreitet liegt. Nach der Basis zu ein über linsengroßer schwarzbrauner Fleck. Aufgeschnitten zeigt er sich an der Basis abgeschlossen und in eine Höhle verwandelt, die mit stinkendem grau-schwarz-braunem Detritus gefüllt ist, dem einzelne gelbbraune Kotpartikel beigemengt sind. Submucosa auf dem Durchschnitte wie ein intensiv weißgelber Streifen, auf dem an einigen Stellen ein deutlicher Eitertropfen liegt. — Schleimhautblutungen, kleinzellige Infiltration und Ödem des submucösen Gewebes. Absceßherde. Keine Stasen.

12. 27. September 1904. Herr O., 30 Jahre alt. Appendicitis perforativa. Vor 3 Tagen am Abend plötzlich erkrankt unter heftigen Schmerzen im Leibe rechts und unten. Erbrechen, Gefühl von Völle und Übelkeit. Würgen. — Dick belegte Zunge, Temperatur 38,5, Resp. 24, Puls 96, Leib meteoristisch bis $1\frac{1}{2}$ Fingerbreite über das Niveau des Sternum aufgetrieben. Sehr gespannt. Gibt keine Dämpfung. Empfindlichkeit rechts über der Symphyse. Zwerchfell hochstehend Leberdämpfung vorhanden. Schall in der rechten Weiche unter der Leber abgekürzt. Atmung rein costal. Die ganze rechte Bauchseite vom Zwerchfell abwärts zum horizontalen Schambeinast gespannt, während sie links deutlich etwas mehr vorgetrieben ist. Bei tieferen Eindrücken hat man rechts über der Symphyse unter dem Finger das Gefühl einer höckerigen Härte. Schrägschnitt, zuerst Versuch nach Roux die Bauchdecken zu durchtrennen. Auf der Muskulatur umschriebenes glasiges Ödem. Ebenso nach Eröffnung des Perit. an der Außenseite des Coecum 2 kirschgroße glasige Stellen unter der Serosa. Im Leibe keine freie Flüssigkeit. Coecum stark gebläht, etwas bläulich, mäßig injiciert, mit flächenhaften Hämorrhagieen unter der Serosa.

Es läßt sich nicht vorziehen, weil der Wurmfortsatz nach innen und hinten fixiert ist. Wurmfortsatz dick und lang, kolbig auslaufend. Beim Versuch, ihn auszulösen, kommt ein über bohnengroßer Kotstein zum Vorschein, und zugleich ergießt sich ein Schwall stinkenden chokoladefarbenen Eiters aus dem Wurmfortsatze. Das distale Ende desselben bleibt an der Stelle, wo es verwachsen ist, sitzen, das proximale wird exstirpiert, der Stumpf in gewohnter Weise durch Abbinden, Brennen und Übernähen versorgt. Sodann wird nach sorgfältigem Austupfen noch ein Stück des sitzen gebliebenen Wurmfortsatzes herausgeholt. Nach einem anfänglich fieberlosen Verlaufe von 8 Tagen traten Herzbeklemmungen ein, verbunden mit Dyspnoe, und am 8. Oktober trat unter mäßigem Fieber der Exitus ein. — Serosa stark injiciert, Schleimhaut und Wand vollkommen und gleichmäßig von Hämorrhagien durchsetzt und dadurch dunkelbraunrot aussehend. — Massenhaft frische Blutungen in die Schleimhaut z. T. ganz oberflächlich mit Abhebung der Epithelbedeckung, Hämorrhagien in die Drüseninterstitien und die Submucosa. Zahlreiche Nekrosen. Beträchtliche Vermehrung und teilweiser Zerfall der Leukocyten. Kleinzellige Infiltration der Submucosa. Keine Thromben, keine Stasen.

NOV 25 1905

13. 2. November 1904. M. Sch., 26 Jahre alt. Diagnose: Appendicitis initialis. Seit 8 Jahren Schmerzen in der rechten Seite des Leibes. Operation am 2. November 1904. Wurmfortsatz 9 cm lang nach vorn und oben gelagert, zahlreiche injicierte Gefäße in der Serosa. Abtragung. — Schrumpft ein auf 5 cm. Schleimhaut geschwollen, verdickt, mit zahlreichen Hämorrhagien. Cavum enthält in der Spitze einen halbweichen Kotstein und hämorrhagischen frischen Inhalt. — Massenhaft Blutungen in Schleimhaut und Submucosa. Keine entzündlichen Veränderungen. Keine Stasen.[1])

Bemerkungen über die Pathogenese punktförmiger Blutungen in der Schleimhaut operativ entfernter Wurmfortsätze.

Von

Dr. **Revenstorf.**

Eine Blutung ist an sich weder ein pathologischer Vorgang noch eine pathologische Veränderung. Sie ist vielmehr eine Begleiterscheinung pathologischer Prozesse, soweit sich diese an der Gefäßwand abspielen oder die Funktion und Ernährung der Endothelien beeinflussen. Eine Blutung ist stets nur anzusehen als die Folge einer abnormen Durchlässigkeit der Gefäßwand. Deshalb lassen sich aus dem bloßen Vorhandensein einer Ekchymose keinerlei Rück-

1) Anm. In den Fällen 4, 8 und 9 waren infolge längerer Aufbewahrung in Alkohol Schleimhautblutungen an den konservierten Präparaten makroskopisch nicht mehr erkennbar. Diesem Umstand ist es zuzuschreiben, daß in dem aufs Geratewohl für die Untersuchung ausgewählten Stück Darmwand die Stellen der Hämorrhagien in den Schnitten nicht getroffen wurden.

schlüsse auf die Ätiologie derselben ziehen. Es ist vielmehr nach der Ursache der Gefäßwandschädigung zu suchen.

Die Gefäßwandschädigung ist entweder als Continuitätstrennung im mikroskopischen Bilde sichtbar. In diesem Falle ist die Ätiologie nach den gleichen Gesichtspunkten zu beurteilen, wie die Ruptur eines Gefäßes überhaupt. Oder die Gefäßwand erweist sich überall als unverletzt, dann muß die Ursache der abnormen Durchlässigkeit der Haargefäßwände aus der Feststellung pathologischer Prozesse in der Umgebung der Blutung erschlossen werden.

Mikroskopisch erkennbare Gefäßverletzungen, partielle oder totale Zusammenhangstrennungen fanden sich an dem von uns untersuchten Beobachtungsmaterial in keinem Falle.

Eine abnorme Durchlässigkeit (für rote Blutkörperchen) der in ihrer Continuität nicht gestörten Gefäßwände kann durch folgende ätiologische Momente erzeugt werden:

1. *Durch Trauma.*
   a) *Äußerer Insult, Quetschung oder Zerrung des Wurmfortsatzes durch die die Exstirpation begleitenden Manipulationen.*
   b) *Direkte mechanische Läsion der Schleimhaut durch feste Körper des Darminhaltes (Kotsteine).*
2. *Durch Änderung des Blutdrucks. Stauungsblutungen bei venöser Hyperämie.*
   a) *Akute Stauung infolge unvollständigen Verschlusses der arteriellen Gefäße, während die Venen abgeklemmt sind.*
   b) *Chronische Stauung. Bei chronischer Stauung im Pfortader- und allgemeinen Kreislauf kommen ohne das Hinzutreten anderer Momente Schleimhautblutungen vor.*
   c) *Suffocationsblutungen. Diese Blutungen sind am besten bekannt als Obduktionsbefunde auf serösen Häuten und Schleimhäuten bei Personen, die an Erstickung zu Grunde gegangen sind, können sich aber auch bei allen anderen Todesarten finden. Sie verdanken ihre Entstehung einerseits einer Schädigung der Endothelauskleidung durch den Sauerstoffmangel des Blutes, anderseits, soweit die Schleimhaut in Betracht kommt, wahrscheinlich auch einer vorübergehenden Druckerhöhung im Venensystem nach Aufhören der Circulation. Wir erwähnen diese Ekchymosenart, weil bei der gleichzeitigen Abklemmung der den Wurmfortsatz versorgenden Gefäße durch die plötzliche Sistierung des Blutumlaufs gleichfalls die Möglichkeit des Druck-*

ausgleiches geschaffen wird, die stets eine abnorme Drucksteigerung des Veneninhaltes zur Folge haben muß.

3. Durch Ernährungsstörungen der Gefäßwände unbekannter Art.

a) Neuropathische Blutungen.

b) Ekchymosenbildung auf Grund hämorrhagischer Diathese.

c) Hämorrhagieen im Gefolge von Vergiftungen.

d) Blutaustretungen bei entzündlichen Prozessen.

Aus der Zusammenstellung erhellt, daß der Ursprung der Blutungen ein recht verschiedenartiger sein kann. Die Schwierigkeit der Beurteilung wächst naturgemäß mit der Zahl der in Betracht kommenden Möglichkeiten. Wir bringen uns daher der Lösung der uns beschäftigenden Frage näher, wenn wir diejenigen Fälle ausschalten, die entweder selten sind oder bezüglich ihrer Ätiologie eine zuverlässige Deutung gestatten: Blutungen auf Grund hämorrhagischer Diathese, chron. Stauung, pathologischer Gefäßwandveränderung, Vergiftungen, und die neuropathischen Blutungen.

Die Beurteilung vereinfacht sich noch weiter. In der Hand des Operateurs liegt es, Quetschungen und andere größere Insulte, sowie jede unsanfte Behandlung des Appendix, ferner die unvorsichtige Anwendung chemisch oder thermisch reizender Flüssigkeiten sorgfältig zu vermeiden und durch gleichmäßiges Abklemmen der zu- und abführenden Gefäße eine venöse Hyperämie nicht eintreten zu lassen.

Unter der Voraussetzung, daß auch seitens des Operateurs gewissenhaft alles vermieden wurde, was die Erzeugung von Schleimhautblutungen herbeiführen oder auch nur begünstigen konnte, bleiben noch folgende 3 Entstehungsarten übrig:

1. Direkte mechanische Läsion durch feste Körper des Darminhaltes. Die traumatische Erzeugung von Schleimhautblutungen durch dem Kot beigemischte Fremdkörper ist nicht häufig. Sie kommt nur in solchen Fällen ätiologisch in Betracht, in denen Größe und Form des Fremdkörpers eine Verletzung der Schleimhaut besonders begünstigen und die Läsion der Mucosa im mikroskopischen Bilde sichtbar ist bei Abwesenheit entzündlicher Veränderungen.

2. Suffocationsblutungen. Die Berücksichtigung dieser Entstehungsart ist mehr auf Grund theoretischer Erwägungen als auf Grund empirisch gewonnenen Tatsachenmaterials geboten. Die plötzliche Sistierung der Circulation ist keineswegs notwendig von

dem Auftreten von Blutungen gefolgt. Dagegen spricht das häufige Fehlen von Ekchymosen auf der Schleimhaut von Wurmfortsätzen, die im Intervall operiert wurden. Auch als Obductionsbefund sind punktförmige Blutungen auf der Schleimhaut nicht pathologisch veränderter Appendices selten festzustellen. Die in Gefolgschaft der die plötzliche Circulationshemmung begleitenden Drucksteigerung innerhalb der Venen auftretenden Ekchymosen sind stets nur in geringer Zahl vorhanden und zeigen eine unregelmäßig zerstreute Anordnung. Als Suffocationsblutungen sind höchstens die Fälle zu erklären, in denen auf der Schleimhaut exstirpierter Wurmfortsätze vereinzelte Blutaustretungen oder gar nur eine Ekchymose sich finden, ohne daß ein Hinweis auf eine andere Entstehungsart festgestellt werden kann.

3. Blutungen infolge entzündlicher Vorgänge. Schon die ersten Anfänge der catarrhalischen Schleimhautentzündung können von dem Auftreten punktförmiger Blutungen begleitet sein. Mitunter finden sich Ekchymosen in großer Zahl mit Beschränkung auf den Bereich des Entzündungsgebietes. Als Residuum früherer Entzündungen behält die Darmschleimhaut dann ein schiefrig-graues Aussehen, herrührend von eingelagertem Extravasatpigment, das nach der Resorption des Blutes zurückbleibt.

Blutaustretungen per diapedesin bei entzündlichen Prozessen im Gewebe sind als die Folge einer Gefäßalteration anzusehen, die zwar mit Hilfe der jetzigen mikroskopischen Untersuchungsmethoden nicht nachweisbar ist, die aber aus der jeden Entzündungsprozeß begleitenden pathologischen Veränderung im der Durchlässigkeit der Gefäßwände für Blutplasma und Leukocyten erschlossen werden kann.

Es unterliegt keinem Zweifel, daß wir in allen Fällen, in welchen entzündliche Veränderungen der Darmschleimhaut im mikroskopischen Bilde gefunden werden, berechtigt sind, die Mitbeteiligung der Gefäßwand an diesen entzündlichen Prozessen für die Entstehung der Blutungen verantwortlich zu machen.

Aber auch bei Abwesenheit eindeutiger histologischer Veränderungen glauben wir unter bestimmten Voraussetzungen entzündliche Vorgänge vermuten zu sollen. Zeigen sich nämlich in der Anordnung der Blutungen auf der Schleimhaut Besonderheiten (gruppenweises Zusammenliegen, streifen- oder bandförmige Anordnung), die im Wirkungskreis einer bestimmten Schädlichkeit liegen, so ist auch ohne das Vorhandensein deutlicher entzündlicher Veränderungen der Mucosa anzunehmen, daß diese Schädlichkeit

das Auftreten der Schleimhautblutungen durch Unterhaltung eines Reizzustandes veranlaßt hat. In diese Rubrik gehören die durch harte Körper des Darminhaltes verursachten punktförmigen Hämorrhagien, wenn die Lokalisation der Blutungen Druckstellen oder deren Umgebung entspricht. Aber auch in Fällen, in denen der schädigende Faktor nicht weiter zu erforschen ist, halten wir uns für berechtigt, die erwähnte besondere Anordnung der Blutungen als einen Befund anzusehen, der mit einem gewissen Grad von Wahrscheinlichkeit auf beginnende entzündliche Veränderungen der Schleimhaut hinweist.

Unter den 13 von mir im Auftrage von Herrn Oberarzt Dr. Lauenstein untersuchten Wurmfortsätzen fanden sich in 5 Fällen als Ursache der Hämorrhagien entzündliche Prozesse in der Darmwand. In den übrigen Fällen waren histologisch erkennbare Veräuderungen nicht vorhanden. Diese Fälle sind nach den im Vorhergehenden niedergelegten Gesichtspunkten zu beurteilen.

Wir resumieren: Wenn auch eine genaue ätiologische Trennung der mannigfachen pathogenetischen Faktoren mangels charakteristischer Unterscheidungsmerkmale vielfach nicht durchgeführt werden kann, so ist doch das Vorhandensein einer größeren Anzahl punktförmiger Schleimhautblutungen in gruppenförmiger Anordnung ein Befund, der, wenn eine traumatische Enstehungsweise ausgeschlossen werden kann, entzündliche Vorgänge vermuten läßt.

Nach diesen eingehenden pathologischen allgemeinen und speziellen Ausführungen bleibt nur noch übrig, auf die Frage einzugehen, ob es wahrscheinlich ist, daß die an unseren exstirpierten Wurmfortsätzen gefundenen Scheimhautblutungen verursacht worden seien durch die mit der Operation verbundenen mechanischen Schädigungen. In dieser Beziehung sind die „Abbindungen" als besondere Schädlichkeit hervorgehoben worden. Ein Blick auf die technischen Einzelheiten wird hier ohne Schwierigkeit Klarheit schaffen. Die Abbindung resp. Unterbindung der gefaßten Gefäße oder Gewebe an sich wird den Wurmfortsatz überhaupt nicht schädigen können. Die Unterbindungen werden erst gemacht, nachdem der Wurmfortsatz entfernt worden ist, also gar nicht mehr an Ort und Stelle sich befindet. Vermutlich hat die Äußerung über die Entstehung der Blutungen durch „Abbindung", auch nur auf die Schädigung des Wurmfortsatzes durch das Abklemmen des Mesenteriolum abgezielt. Hier ist nun zu bemerken, daß die Gewebe, die abgeklemmt oder nachher abgebunden, die also direkt durch diese Eingriffe geschädigt werden, sämtlich in der Bauch-

höhle zurückbleiben. Der Wurmfortsatz, soweit er entfernt wird, kommt weder mit Unterbindungspincetten noch mit Ligaturmaterial in Berührung. Die mechanischen Manipulationen, die auf ihn selbst einwirken, sind nur das direkte Anfassen und Berühren bei der Auslösung oder beim Halten während der Exstirpation. Dazu haben wir nun stets die Finger und niemals Instrumente verwendet. Aus welchen Gründen, das gehört nicht hierher.

Nun fragt es sich, ob nicht durch das Fassen und Quetschen der Gewebe des Mesenteriolum mit den Klemmen eine schädigende „Fernwirkung" auf die Schleimhaut des Wurmfortsatzes ausgeübt werden kann, so daß in Folge davon Blutungen entstehen. Die Pathologie kennt, wie Herr Dr. Revenstorf oben des Näheren ausgeführt hat, eine Entstehung von Blutungen dadurch, daß der venöse Abfluß gehemmt wird, der arterielle Zufluß jedoch bestehen bleibt. Wir wollen die Möglichkeit nicht ohne weiteres in Abrede stellen, daß es sich ausnahmsweise ereignen könnte, daß beim Fassen der Gefäße des Mesenteriolum der Operateur mit der Klemme nur die Vene faßt, daß also der zugehörige Arterienast offen bleibt. Aber dies wird nicht die Regel sein können, vielmehr werden bei der Kleinheit des anatomischen Gebietes meist Arterien und Venenäste gleichzeitig abgeklemmt werden.

Wunderbar wäre auch, wenn wirklich durch die Vorgänge beder Operation die Blutungen verursacht würden, die Tatsache, daß immer nur Schleimhautblutungen und niemals Serosa- oder Subserosablutungen entständen. Blutungen unter die Serosa erinnere ich mich aber abgesehen von den Fällen hämorrhagischer Infarcierung der Wand bei beginnender Gangrän, wo die ganze Wand von Blutungen durchsetzt ist, niemals gesehen zu haben. Bedenken wir nun, daß unter 89 Wurmfortsätzen, die hier in Betracht kommen können, nur 59 Mal Blutungen vorhanden waren, daß sie aber in 30 Fällen fehlten, so wäre dieses Zahlenverhältnis kaum zu verstehen und zu erklären, wenn die Operationsmanipulationen wirklich als Ursache zu gelten hätten, und erst recht dann nicht, wenn man die einzelnen Kategorieen der exstirpierten Wurmfortsätze etwas näher in das Auge faßt. Denn wenn die Operation die Ursache der Blutungen wäre, müßten die am schwersten zu exstirpierenden Wurmfortsätze (die „à froid" und bei Abseß) am meisten Blutungen zeigen und die am leichtesteu zu entfernenden (die bei App. initialis und perforativa, bei deren ersteren der Prozeß auf das Innere des Organes beschränkt geblieben ist, während bei den letzteren der ganze Krankheitsproceß sehr acut verläuft) die wenigsten Blutungen zeigen. Aber gerade das Gegenteil ist der Fall. Von 18 „à froid" entfernten Wurmfortsätzen boten nur 7 Blutungen, während 11 ohne Blutungen waren. Ebenso fehlten

unter den 4 Fällen von Wurmfortsatz bei Absceß 3 mal die Blutungen. Auf 52 Fälle von Appendicitis initialis kamen dagegen 36 Wurmfortsätze mit Blutungen. Von den 15 Fällen von Appendicitis perforativa, wo ebenfalls der Wurmfortsatz sich meist leicht entfernen läßt, boten sämtliche 15 intacten Wurmfortsätze Blutungen, und zwar meist der ausgedehntesten Art. Auf diese Appendicitis perforativa möchte ich übrigens das allergeringste Gewicht für diese Frage legen, denn hier, wo es sich meist nicht um vereinzelte, punktiforme Blutungen handelt, sondern in der Regel um viel ausgedehntere mit Blutungen einhergehende Vorgänge, wird überhaupt schwerlich jemand eine andere Ursache als die ursprüngliche Erkrankung für die Entstehung der Blutungen verantwortlich machen. Aber wenn wir uns auch auf die beiden Kategorieen, die Appendicitis „à froid" und die „initialis", beschränken, so stehen die Tatsachen mit der Hypothese von der Entstehung durch die Operation in direktem Widerspruch.

Geht man nicht darauf aus, den hier in Betracht kommenden Tatsachen Zwang anzutun, so bleibt unter Berücksichtigung der Untersuchungsergebnisse und Ausführungen unseres pathologischen Sachverständigen, Herrn Dr. Revenstorf keine andere plausibele Erklärung übrig, als daß die Blutungen in die Schleimhaut der erkrankten Wurmfortsätze den Krankheitsvorgängen ihre Entstehung verdanken, wie sie sich im Innern des Organes abspielen. Nur bei dieser Annahme läßt sich ohne die geringste Schwierigkeit erklären, weshalb in 89 Fällen 30 mal keine Blutungen vorhanden waren, weshalb bei der Appendicitis initialis trotz leichterer Operation verhältnismäßig so viel mehr Blutungen beobachtet worden sind als bei der Appendicitis „à froid", wo alle acuten Entzündungserscheinungen im Ablauf resp. ganz zurückgegangen sind.

Fassen wir das Untersuchungsergebnis der von uns exstirpierten Wurmfortsätze und damit dieser Arbeit zusammen, so lautet es folgendermaßen:

1. Die Annahme, daß die Schleimhautblutungen der operativ entfernten Wurmfortsätze in ihrer Entstehung zurückzuführen seien auf mechanische Schädigungen des Wurmfortsatzes oder seines Mesenteriolum bei der Operation, hält den in Betracht kommenden Tatsachen nicht Stand und ist im höchsten Grade unwahrscheinlich.

2. Vielmehr ist die Ursache der Blutungen in die Schleimhaut der von uns auf Grund gewissenhafter Indication operativ entfernter erkrankten Wurmfortsätze in den Krankheitsvorgängen zu suchen, die sich vor der Operation innerhalb des Organes und seiner Wandungen abgespielt haben.

V.

Aus der chirurgischen Abteilung des Spitals in Chaux-de-Fonds.
Oberarzt: Dr. F. de Quervain.

Über die oberhalb von Dickdarmverengerungen auftretenden Darmgeschwüre.

Von

Dr. W. von Greyerz.

(Mit 2 Abbildungen).

Die oberhalb von Darmverengerungen auftretenden pathologischen Veränderungen der Darmwand haben schon seit längerer Zeit die Aufmerksamkeit der Chirurgen und pathologischen Anatomen auf sich gelenkt.

Es handelt sich dabei meist um Veränderungen, die mehr oder weniger weit oberhalb der stenosierenden Partie gelegen sind und namentlich im oberen Dickdarmabschnitt auftreten bei Stricturen in tieferliegenden Dickdarmpartien. Sie betreffen entweder die Serosa und stellen sich dann als mehr oder weniger ausgedehnte Risse dar, oder gehen von der Schleimhaut aus als Geschwüre, die unter Umständen die ganze Dicke der Darmwand durchsetzen können.

Erstere bilden den Gegenstand der Arbeiten von Heschl, Begemann, Ludewig und Sauer. Wir werden dieselben nur beiläufig berühren und wenden unsere Aufmerksamkeit hauptsächlich den geschwürigen Veränderungen der Darmwand zu, denen wir oberhalb von Dickdarmverengerungen begegnen.

Genaue Beschreibungen solcher Fälle verdanken wir von Beck, Prutz, Kocher, Kaufmann, Sauer, Anschütz, Kreuter, Kraft, Reichel und französischen Autoren wie Albarran und Lavillauroy, Labey und Letulle, Arbeiten, in welchen allerdings die betreffenden Fälle teils eine mehr beiläufige Erwähnung finden, teils auch nur ohne weitere Besprechung beschrieben werden.

In eingehender Weise beschäftigten sich mit unserm Thema nur Kocher, Prutz und Sauer.

Die Ansichten über die Entstehung der genannten Geschwüre gehen ziemlich weit auseinander und sollen hier einstweilen nur kurz erwähnt werden, während ihre eingehendere Besprechung weiter unten folgen wird.

1. Dittrich macht nicht nur für die Darmrisse das mechanische Moment verantwortlich, sondern auch für die Geschwüre, indem er annimmt, die Schleimhaut erfahre durch Reibung an den durch Contraction gespannten Tänien eine mechanische Schädigung, wodurch sie disponiert werde zu Ulcerationsbildung.

2. Eine andere Ansicht findet sich in manchen Lehrbüchern vertreten (Schmaus, Nothnagel u. a.) diejenige nämlich, daß diesen Geschwüren — analog den bei chronischer Constipation beobachteten — eine Läsion durch den Druck harter Kotballen zu Grunde liege.

3. Kocher dagegen macht darauf aufmerksam, daß bei Operationen und Sectionen der Darminhalt oberhalb einer stenosierten Stelle eigentlich immer dünnbreiig bis flüssig angetroffen wird, und daß demnach nicht wohl von einer Drucknekrose gesprochen werden könne.

Er hält für das ausschlaggebende die durch übermäßige Dehnung des Darms bewirkten Cirkulationsstörungen und bezeichnet die betreffenden Geschwüre als „Dehnungsgeschwüre". Ihm schließt sich Prutz an, insofern er die Geschwürsbildung auf Cirkulationsstörungen zurückführt, mit dem Unterschied jedoch, daß er letztere aus embolischen und thrombotischen Verstopfungen der Gefäße entstehen läßt, welche ihrerseits venöse Hyperämie und Blutung zur Folge haben, wodurch die Schleimhaut abgehoben und womit Gelegenheit zur Bildung von Geschwüren gegeben wird.

4. Von anderen Autoren endlich wird weniger das mechanische Moment betont als die durch Infektion und Intoxikation von Seiten des angestauten Kotes entstehende Entzündung des Darmes und es wird die genannten Veränderungen als Enteritis ulcerosa, catarrhalis oder diphtheritica, auch als stercorale Diphtherie bezeichnet. Demnach wäre also das Primäre die durch Zersetzung des Darminhaltes begünstigte Virulenzsteigerung von Bakterien, ferner die entstehenden chemischen Umsatzprodukte, und nur „zuweilen" werden mechanische Druckmomente als ätiologisch wichtig zugegeben.

Es ist selbstverständlich schwierig, zwischen den letztgenannten Theorieen zu entscheiden, um so mehr, als gewiß mehrere Faktoren

zusammenwirken. Der Tierversuch führt zu nichts, da es bis jetzt nicht gelungen ist, eine chronische Stenose des Darmrohres zu erzeugen. Auch die sog. Darmgegenschaltung scheint nicht zu Geschwürsbildung geführt zu haben, weil eben doch das mechanische Hindernis nicht erheblich war.

Von größerer Bedeutung ist die histologische Untersuchung, insofern wenigstens, als sie es erlaubt zu entscheiden, ob die Geschwürsbildung der primäre Vorgang ist, oder ob sie sich erst secundär an thrombotische Vorgänge anschließt.

Zwei im Spital in Chaux-de-Fonds beobachtete Fälle veranlaßten uns, auf den Vorschlag unseres Chefs, Herrn Privatdocent Dr. F. de Quervain, hin, dieser letzteren Frage näher zu treten.

Der eine dieser Fälle eignet sich um so mehr zu diesem Zwecke, als er alle Stadien der Geschwürsbildung, von der oberflächlichen Erosion bis zur völligen Zerstörung aller Schichten der Darmwand aufweist.

Wir werden vorerst unsere eigenen Beobachtungen mitteilen und daran eine Zusammenstellung der bisher in der Literatur vorhandenen Fälle anschließen, als Grundlage einer vergleichenden Besprechung des bis jetzt vorhandenen Materials.

I.

Beobachtungen.

Fall I. Frau P., 59jährig.

Carcinom zwischen Flex. sigmoid. und Rectum. Ulcerationen bis ins Coecum.

Anamnese: Patientin gibt bei ihrem Eintritt ins Spital (16. Febr. 1901) an, seit ungefähr 3/4 Jahren häufig kolikartige Schmerzen verspürt und an Stuhlverhaltung gelitten zu haben, beides jedoch nur vorübergehend. Durchfall soll nie bestanden haben, ebensowenig Erbrechen oder Blutabgang aus dem Rectum. Die Beschwerden steigerten sich im Laufe der letzten Monate, und Patientin konnte seit 6 Wochen das Bett nicht mehr verlassen. Erst jetzt beriet sie einen Arzt, der Auftreibung des Abdomens und leichte peritonit. Reizung konstatierte und eine Passagestörung im Darm annahm. Applikation von feuchten Umschlägen und häufige Clysmata brachten vorübergehend Erleichterung. Von einem operativen Eingriff wollte Patientin nichts wissen. In den letzten Tagen verschlimmerte sich ihr Zustand zusehends und es ließ sich keine Stuhlentleerung mehr erreichen. Der Puls wurde frequenter und Patientin immer elender.

Eintritt in das Spital am 16. Februar abends mit 120 P. u. 37,3 ° Temperatur.

Status: Untersuchungsbefund vom 17. Februar: Stark und gleichmäßig aufgetriebenes Abdomen. Überall sonorer, tympanitischer Schall;

kein Metallklang. Keine Dämpfung; nirgends eine Resistenz fühlbar. Per Rectum normaler Befund; kein Erbrechen. In der Vagina ein seit 2 Jahren nicht herausgenommener Meyer'scher Ring. — Ein Versuch, durch Clysma eine Erleichterung zu bewirken, bleibt erfolglos. Wahrscheinlichkeitsdiagnose: stricturierendes Carcinom des Dickdarmes.

18. Februar: In der vorhergehenden Nacht zum ersten Male Übelkeit und Brechreiz, aber ohne Erbrechen. Puls klein, 120—130, leicht unterdrückbar. Patientin etwas cyanotisch.

Operation: Subcutane Salzwasserinfusion, ganz leichte Äthernarkose. Medianer Schnitt; es drängt sich sofort rotblau injicierter geblähter Dünndarm vor, dessen Serosa glatt und glänzend ist. Der Blinddarm ist hochgradig ausgedehnt, seine Serosa leicht injiciert, aber ohne Trübung. Der Wurmfortsatz in ganzer Länge leicht injiciert und am peripheren Ende spindelförmig verdickt, letzteres ist stärker injiciert, stellenweise blaurot gefärbt, mit etwas Fibrin belegt und an der Wurzel des Mesenteriums der letzten Dünndarmschlinge verklebt. Das Mesoappendix ist ganz leicht infiltriert. — Eine Geschwulst ist vorderhand auch beim Austasten des Douglas nicht zu fühlen. — Es wird in Anbetracht des schlechten Zustandes der Patientin beschlossen, sich für den Moment mit der Anlegung eines Anus praeternat. zu begnügen. Beim Versuch, die unterste geblähte Partie des Dickdarms hervorzuholen, zeigt sich, daß das sehr kurze, kaum angedeutete S Romanume benfalls hochgradig ausgedehnt ist. Bei dieser vorsichtig ausgeführten Manipulation ergießt sich plötzlich aus demselben flüssiger Kot. Derselbe wird sorgfältig aufgetupft und das perforierte S Romanum vor die Wunde gelagert. Hierbei zeigt sich, daß das Hindernis durch eine cirkuläre Einschnürung des Darmes zwischen S Romanum und Rectum gebildet ist, welche aus einem stricturierenden Carcinom besteht. Wunde tamponiert und durch einige Knopfnähte verkleinert. Trotz Anwendung von Stimulantien stirbt Patientin 2 Stunden später.

Die Autopsie (2 Stunden post mortem) ergab, soweit sie uns interessiert, folgende Verhältnisse: Am herausgeschnittenen Dickdarm findet sich ca. 5 cm oberhalb der Stelle, wo die Längsmuskulatur continuierlich wird, eine ringförmige, sehr schmale Einschnürung, so schmal, daß der Darm wie mit einem Faden zusammengeschnürt erscheint. Beim Aufschneiden des Darmes oberhalb der Strictur sieht man auf ein ulceriertes Diaphragma, von etwas höckeriger Oberfläche, in dem sich etwas seitlich eine 3—4 mm große Öffnung befindet.

In der direkten Nähe dieser Stenose ist die Schleimhaut normal, höchstens etwas gerötet und mit Schleim bedeckt. Diese Rötung setzt sich auch weiter nach oben fort. 8 cm oberhalb der Strictur, auf der Convexität, findet sich ein beinahe kreisrunder, 2 cm im Durchmesser haltender Substanzverlust in der Schleimhaut, dessen Ränder teils scharf abgeschnitten sind, teils allmählich in den Geschwürsgrund übergehen. Letzterer ist teils rotbraun, teils grünbraun verfärbt und zeigt Längsfaserung. Er entspricht einer Tänie. Die entsprechende Serosa ist stark injiciert, braunrot verfärbt, stellenweise weißlich verdickt und in geringem Grad mit Fibrin bedeckt. Im übrigen ist die Serosa glatt und glänzend. Ein ganz analog gebautes Geschwür beginnt in derselben Höhe am Mesenterialansatz; dasselbe ist längs gerichtet, 9 cm lang, 3—4 cm breit, durch

einzelne Schleimhautbrücken unterbrochen. Sein Rand ist ebenfalls meist scharf abgeschnitten, stellenweise aber in den Grund allmählich übergehend und an einer Stelle etwa 5 mm weit unterminiert. Sein Grund ist zum Teil gerötet, zum Teil bräunlich, zum Teil schmierig belegt. Die Veränderungen der Serosa entsprechen den oben beschriebenen, nur fehlt fibrinöser Belag.

Ein weiterer Substanzdefekt, ebenfalls längsgestellt, 4 cm lang, 2 cm breit, von gleicher Beschaffenheit, mit gleichen Veränderungen der Serosa wie der erste, findet sich, wieder nahe der Convexität, in der Höhe entsprechend dem Ende des 2. Defektes. Der Querdurchmesser des aufgeschnittenen Darmes beträgt an dieser Stelle 20 cm. Vier cm weiter finden wir folgende Veränderungen:

1. Eine Stelle, beinahe quergestellt, 2 cm lang, $^1/_2$—1 cm breit, blaurot, zum Teil schon schiefrig verfärbt, sich faltend; die Schleimhaut darüber makroskopisch normal aussehend. Die völlig schlaffe Konsistenz durchsetzt die ganze Darmwand, und die braunrote bis schiefrige Verfärbung ist auf der Serosaseite noch auffallender, und man sieht dort eine etwa 3 mm breite und 1 cm lange Zone völliger Nekrose, ohne Fibrinbelag. Von dieser Nekrose geht eine geschlängelte, injicierte Vene nach der einen Seite, gegen die Convexität hin, während sich gegen die mesenteriale Seite ein Appendix epiploic. anschließt.

2. 2 cm gegen die Convexität hin ein runder, 2 mm großer Defekt in der Mucosa, der nicht tiefer greift.

3. Ein ebensolcher Substanzdefekt mit scharfen Rändern, von 1 $^1/_2$ cm Durchmesser, an dem man an zwei gegenüberliegenden Stellen undeutliche Gefäße durchschimmern sieht.

4. Etwa 3 cm weiter eine quergestellte, 5 mm lange, 3 mm breite, ganz oberflächliche Erosion.

Etwas weiter finden sich, nahe der Mesenterialseite, längliche, aus vielen queren Substanzdefekten zusammengesetzte Geschwüre von im ganzen 5 cm Länge.

Im weiteren Verlauf des Dickdarms finden sich, ebenfalls nahe der Convexität, eine Anzahl quergestellter oberflächlicher Erosionen, ohne entsprechende Reaktion auf der Serosaseite. — Dann wieder ein aus mehreren queren zusammengesetzten, im ganzen etwa 5 cm langer, 2—3 cm breiter Substanzverlust, bis auf die Muscularis mucosae gehend, mit leichter Verdickung der Serosa und Fibrinbelag auf der Serosaseite.

Ein 4 cm langer, 1—3 cm breiter Substanzdefekt, längsgestellt, findet sich in der, der Flex. coli sin. entsprechenden Partie, ebenfalls bis auf die Muscularis gehend.

Das Colon descend. ist frei, ebenso der ganze Dünndarm. Dagegen findet sich im Coecum, am untersten Ende desselben, ein 6 auf 4 cm großer Substanzdefekt der Schleimhaut mit scharf abgeschnittenen Rändern, dessen Grund 2 Etagen zeigt, wieder durch scharfe Ränder voneinander abgesetzt. Die Außenfläche ist mit einem Netzstück stark verwachsen, nach dessen Ablösung die Darmwand perforiert erscheint.

Der Wurmfortsatz ist 8 cm lang, in seiner ganzen Länge etwas verdickt, in der letzten Partie spindelförmig angeschwollen, braunrot ver-

färbt, mit etwas Fibrin belegt. Das Ende fühlt sich derber an als der übrige Teil. Beim Eröffnen des zentralen Endes findet sich eine schleimige Masse, etwas bräunlich, kotig gefärbt; die Schleimhaut ist intakt. Dasselbe findet sich im größern Teil des Wurmfortsatzes. Beim Beginn der Verdickung des Endteiles ist die Mucosa stärker injiciert und schneidet dann scharf ab, so daß die letzte Strecke ungefähr 1 ½ cm lang völlig von einem Ulcus eingenommen ist. Der Inhalt dieser letzten Partie ist dickflüssig, braunrötlich. Im Mesoappendix findet sich eine markig geschwellte Lymphdrüse. — Inhalt der gesunden Appendixpartie: Detritusmasse, in der sich Zellen nur undeutlich erkennen lassen. Bakterien (Carbolfuchsin): zahlreiche sehr feine gerade, oft zu Faden vereinigte Stäbchen; kurze, plumpe Bakterien mit abgerundeten Enden, oft in Diploanordnung, in diesem Falle oft ebenso dick wie lang, bisweilen oben etwas zugespitzt, stellenweise scheinbar mit Kapsel versehen. In geringerer Zahl mitteldicke gerade Stäbchen mit abgerundeten Enden; zahlreiche Spirillen mit 2—3 großen Windungen. An einzelnen Stellen rote Blutkörperchen, meist ohne kernige Zellen. Nach Gram: einkernige Leukocyten, rote Blutkörperchen; es bleiben nur die kurzen dicken Diplobazillen gefärbt und auch diese nur wenig intensiv. — Aus dem Ende des Wurmfortsatzes dasselbe Bild wie im gesunden Teil, nur herrschen hier die Diplobazillen vor. Zahlreiche rote Blutkörperchen und etwas weniger zahlreiche Leukocyten; nach Gram: die Leukocyten ein- oder mehrkernig. Diplobazillen. Ausnahmsweise sieht man kurze Ketten von so kurzen Stäbchen, daß sie wie Streptococcen aussehen.

Histologische Untersuchung.

Verhalten der Dickdarmschleimhaut im allgemeinen.

Schleimhaut schmal, arm an Drüsen; Stroma mäßig infiltriert. Submucosa: einige kleine Rundzellenhaufen. Seitlich längsgetroffene Gefäße (Art. und Vene), z. T. leer, z. T. mit roten Blutkörperchen, vermischt mit wenigen Leucocyten angefüllt.

In den Muskelschichten, namentlich der äußeren, viele kleine Infiltrationsherde.

Serosa mit Subserosa bedeutend verdickt und von perivasculär angeordneten Rundzellen ziemlich reich durchsetzt.

Dimensionen:

Mucosa	48—160 μ
Musc. muc. u. Submuc.	96—320 „
Muscul. int.	320—560 „
Muscul. ext.	80—320 „
Subserosa u. Serosa	32—240 „

Ausnahmsweise finden sich Zeichen stärkerer Stauung. Eine derartige Stelle bietet folgendes Bild:

Mucosa etwas atrophisch; dazu auffallend viele Gefäßquerschnitte, Längs und Schrägschnitte in Submucosa und besonders Subserosa, deren

Lumina offen und fast ausnahmslos mit roten Blutkörperchen angefüllt sind. Im übrigen vollkommen normale Verhältnisse.

Dimensionen an dieser Stelle:

Mucosa ca.	320	μ
Musc. muc. u. Submuc. ca.	272	„
Muscul. int.	640—800	„
Muscul. ext. ca.	240	„
Subser. u. Serosa	32—80	„

Bei der Beschreibung der Geschwüre beginnen wir mit den oberflächlichen Erosionen und schließen mit dem alle Schichten durchsetzenden und durch einen Netzpfropf verschlossenen Darmwanddefekt.

Erosion I.

Schleimhaut: atrophisch, enthält spärliche Drüsen, besteht größtenteils aus einem stark mit Rundzellen durchsetzten Stroma. In der Ausdehnung von ca. $2^1/_2$ mm ist die Musc. muc. unterbrochen, so daß die Rundzelleninfiltration continuierlich bis in die Submucosa reicht. An den übrigen Stellen zeigt die Musc. muc. und Submucosa nichts Besonderes, abgesehen von einer stellenweise vorhandenen und besonders perivasculär angeordneten Rundzelleninfiltration. Dicke der Mucosa: 100—200 μ, der Submucosa (mit Musc. muc.): 100—300 μ.

Verhalten der Muscularis: Dicke der innern (Ring-) Muskelschicht: ca. 800, der äußeren (Längsmuskelschicht) 30—60 μ.

Serosa: stellenweise normal; mit Subserosa ca. 50 μ dick, im Bereich der stärksten Mucosaveränderungen ist sie auf 3—400 μ verdickt.

Verhalten der Gefäße: im Bereich der Schleimhautpartie, welche der zerstörten Musc. muc. entspricht, findet sich ein quergetroffenes Gefäß von ovalem Querschnitt und 150 auf 250 μ Durchmesser. Die Wand desselben zeigt ziemlich starke Rundzelleninfiltration. Das Lumen des Gefäßes ist von Rundzellen und undeutlich erkennbaren Resten roter Blutkörperchen völlig ausgefüllt. Eine Intima läßt sich nicht erkennen. Unterhalb dieses Gefäßes findet sich eine längsgetroffene, deutlich als solche erkennbare Arterie von ca. 150 μ äußerem Durchmesser, mit erhaltenem Lumen. Überdies finden sich in dem Stroma der betreffenden Stelle auch kleinere, capilläre Gefäße, stellenweise mit Rundzellen gefüllt. Die Muscularis zeigt im Bereich dieser Stelle einzelne Herde von Rundzelleninfiltration im Bereich kleinerer Gefäße.

Die Färbung der elastischen Fasern (n. Weigert) ergibt, daß die beiden erstbeschriebenen Gefäße mit starker Elastica int. Arterien darstellen, das dritte dagegen, mit einem schwachen, nicht in einzelne Schichten gesonderten Fasernetz, einer Vene entspricht.

Auf den weiteren Schnitten entwickelt sich die Partie mit Defekt der Musc. muc. immer mehr zu einer ausgesprochenen Erosion, indem das der Mucosa entsprechende Gewebe völlig schwindet und nur noch die mit Rundzellen infiltrierte Submucosa übrig bleibt. Was das Verhalten der Gefäße betrifft, so erscheint das Lumen der Arterie stellenweise völlig aufgehoben, bezw. durch Rundzellen angefüllt, an anderen Stellen dagegen andeutungsweise erhalten. Überall zeigt das Gefäß eine hochgradige Verdickung seiner der Erosion zugekehrten Wand und starke Rundzelleninfiltration.

In den letzten Schnitten ist die Arterie wegsam und enthält schlecht erhaltene rote und einzelne weiße Blutkörperchen. Die Vene erscheint auf den meisten Schnitten wegsam, teils bluthaltig, teils blutleer.

Was die Gefäße in der Umgebung der Erosion betrifft, so sind die Venen im ganzen bluthaltig, die Arterien durchgängig, aber leer. Bei beiden findet sich stellenweise perivasculäre Rundzelleninfiltration.

Die Serosa, bezw. Subserosa enthält durchgängige Arterien, Venen und zahlreiche capilläre Bluträume.

Erosion II.

Schleimhaut: Die Epithelschicht (250 μ) ist unterbrochen in einer Ausdehnung von 1120 μ, die Muscul. muc. (30 μ). Auf eine Strecke von ca. 1600 μ; erstere ist mit Drüsenschläuchen mäßig besetzt, und das Stroma mit Rundzellen gleichmäßig infiltriert. Die Submucosa ist an der Erosionsstelle stark verdickt und reichlich mit Rundzellen infiltriert; seitlich von der Erosion dagegen zeigt sie ein normales Verhalten.

Muscularis: Die Ringmuskelschicht weist vielerorts Granulationsgewebe auf, in welchem sich deutlich erkennbare Capillargefäße befinden, die von Rundzellen rings umgeben sind. Im übrigen verhält sie sich normal.

Serosa: verdickt, in noch höherem Grade die Subserosa (zusammen 96—480 μ); erstere mit einer kernarmen Fibrinmembran bedeckt, letztere eine gefäßreiche Zone bildend.

Gefäße sind sichtbar in der Submucosa auf dem Geschwürsgrund, und zwar ein längsgetroffenes Gefäß mit dicker Wand (Arterie) und einem durch einige Rundzellen, sowie Reste roter Blutkörperchen angefüllten Lumen; daneben noch einige Querschnitte kleinerer Gefäße.

In der Subserosa liegen, an einer seitlich von der Erosion befindlichen Stelle, mehrere mit roten Blutkörperchen angefüllte Gefäße von ca. 100 μ äußerem Durchmesser.

Auf den weiteren Schnitten dringt die Erosion von Rundzelleninfiltration begleitet, in die innere Muskelschicht ein. Die Arterie in der Submucosa ist eine Strecke weit obliteriert (von Rundzellen angefüllt), wird dagegen am Rande der Erosion wieder wegsam.

Erosion III.

Mucosa stellenweise ein wenig atrophirt; an einer kleinen umschriebenen Stelle ein Defekt in derselben, der bis auf die Muscul. int. geht. Keine Infiltrationserscheinungen.

Auffallend viele und große Gefäße in Submuc. und Subserosa, erstere leer, letztere mit roten und (wenig) weißen Blutkörperchen gefüllt.

Erosion IV (in Serie geschnitten).

Mucosa deutlich atrophisch (160—320 μ), von Drüsenschläuchen mäßig durchsetzt, in der Mitte des Schnittes dermaßen abgeflacht, daß die Muscul. muc. beinahe freiliegt (v. Gieson). Stroma in der Umgebung der Erosion nicht mehr infiltriert als in den entfernteren Partieen. — Muscul. muc. an der Erosionsstelle nicht mehr deutlich zu verfolgen. Dort denn auch die Submucosa bedeutend verdickt (auf das 3—4 fache; 160 bis 640 μ) und dicht kleinzellig infiltriert. Die Muskelschichten weisen keine Veränderungen auf, während die Serosa und namentlich die Subserosa

(zusammen 32—160) wegen ihrer Dicke und ihres Reichtums an Rundzellen auffallen.

Von Gefäßen ist in der Submucosa, abseits von der Erosion, eine Arterie sichtbar, deren Lumen abgeflacht und leer erscheint. An der der Erosion entsprechenden Stelle nur einige kleine offene Gefäßlumina.

Die übrigen Schnitte durch diese Erosion weisen nichts Bemerkenswertes auf.

Erosion V.

Die Mucosa ist ziemlich arm an Drüsenschläuchen; das Stroma von Rundzellen durchsetzt.

Die Submucosa ist am Boden des Geschwüres, da wo sie erhalten ist, stark verdickt und zeigt mehrere kleinzellig infiltrierte Stellen. Nur die peripherste Partie zeigt normale Dicke und Structur.

Muscularis int.: Am Boden der Erosion die Fasern gelockert, die Lücken teilweise ausgefüllt mit Leukocyten.

Subserosa und Serosa: enorm verdickt in der Nähe der Erosion, d. h. unter der benachbarten Ulceration, und reich an Rundzellen.

Einige kleine Gefäßquerschnitte mit muskulöser Wand (Arterien) und leerem Lumen.

Geschwür 1:

Schleimhaut normal, wie auch die übrigen Schichten; allmählich verdicken sich Submucosa und Subserosa. Die Schleimhaut bricht plötzlich ab, und die bedeutend verdickte und kleinzellig infiltrierte Submucosa tritt an ihre Stelle. Der Defekt betrifft auch bald die Musc. int., während die externa erst später sich in die letztern Fasern auflöst, so daß der Boden des Geschwüres in einer ziemlich großen Ausdehnung nur von der infiltrierten und enorm verdickten, gefäßreichen Subserosa gebildet wird. Die vorhandenen Gefäße sind dünnwandig und leer oder mit roten Blutkörperchen angefüllt. Dann erscheinen wieder successive Muscul. ext., interna, Submucosa (noch verdickt) und endlich die Mucosa (normal). Eine Strecke weit zeigen nun alle Schichten normale Verhältnisse; dann wird plötzlich die Schleimhaut deutlich atrophisch und fehlt schließlich ganz, ohne daß entzündliche Veränderungen sich dort nachweisen ließen.

Geschwür 2:

Flache Ulceration, welche an der tiefsten Stelle die Ringmuskelschicht durchbrochen und die Längsmuskelschicht freigelegt hat. Die Geschwürsränder sind sehr flach.

Die das Ulcus begrenzende Schleimhaut zeigt kein von den entfernteren Partieen abweichendes Verhalten: niedrig und arm an Drüsen, während die Submucosa in der Nähe der Erosion durch die Intensität ihrer Rundzelleninfiltration und auf der einen Seite durch ihre Dicke auffällt.

Muscularis int. in der Nähe des Defektes, d. h. im Bereich der Erosion kleinzellig infiltriert; ebenso die Muscul. ext., in welche von der Serosa her in reichem Maße Granulationsgewebe eingedrungen ist.

Serosa und Subserosa nur an der entferntesten Stelle von annähernd normalem Verhalten, sonst überall verdickt und kleinzellig infiltriert.

In der Gegend des Geschwürsrandes in der Subserosa, ein quergetroffenes leeres, klaffendes, größeres Gefäß, das sich bei Färbung der elasti-

schen Fasern als Vene erkennbar macht. Daneben noch mehrere kleine Gefäßquerschnitte (ohne Inhalt).

In den weiteren Schnitten auch Muscul. ext. erodiert, sonst nichts Bemerkenswertes.

Geschwür 3:

Mucosa, wo erhalten, atrophisch, auf den meisten Schnitten ulceriert; die Ulceration dringt successive tiefer (bis an die Oberfläche der Muscul. ext., welche kleinzellig infiltriert ist). Die Submucosa nimmt gegen das Ulcus hin an Dicke und Intensität der Infiltration zu. Ebenso ist das Serosa überall an der dem Ulcus entsprechenden Stelle deutlich verdickt.

Geschwür 4:

An den Enden des (kurzen) Präparates zeigt die Mucosa ungefähr normale Höhe (ca. 320), ist aber arm an Drüsenschläuchen, die Submucosa ist dort etwas verdickt und kleinzellig infiltriert. Seitlich eine längsgetroffene Arterie (äußerer Durchmesser 80, innerer 32) mit offenem Lumen. Die Muscularis mucosa ist unterbrochen in einer Ausdehnung von ca. 3 mm, die Submucosa von ca. 2 mm. Die Muscul. int. zeigt beginnende Ulceration, ihre Fasern sind stellenweise durch kleinzellig infiltriertes Granulationsgewebe auseinander gedrängt. Die Subserosa ist überall etwas verdickt, namentlich an der Ulcerationsstelle. Arterie in der Submucosa quer getroffen: oval, leer, mit einem äußern Durchmesser von 160, einem innern von 64 Das umgebende Bindegewebe ist kleinzellig infiltriert. Daneben liegt ein dünnwandiges Gefäß, eine Vene mit spaltförmigem Lumen.

In dem von der Submucosa gebildeten Geschwürsrand liegt, in kleinzellig infiltriertes Granulationsgewebe eingebettet, eine quergetroffene kleine Arterie, in deren Lumen einige Rundzellen liegen.

Geschwür 5:

Zur Beurteilung des Verhaltens der einem Geschwür zugehörigen Gefäße wird eine quere Zone aus der Darmwand auf Stufenschnitten untersucht, und zwar auf Schnitten, die der Längsrichtung des Darmes parallel sind.

Im Bereiche des Geschwürs fehlt die Mucosa in einer Ausdehnung von 12 mm. An beiden Geschwürsrändern liegt auf eine kleine Strecke die Submucosa und sodann in größerer Ausdehnung die Muscularis frei. In der Mitte des Geschwürs ist auch letztere defekt, und es liegt die hochgradig verdickte Subserosa zu Tage. Der ganze Geschwürsgrund ist stark von Rundzellen durchsetzt. Eine auffallende Hyperämie läßt sich nirgends nachweisen. Die Serosa bezw. Subserosa ist in der Mitte des Geschwürs auf 3 mm verdickt und verdünnt sich allmählich nach beiden Seiten. Die Verdickung der Subserosa geht viel weiter als das Geschwür, indem es eine Gesamtbreite von mindestens $2^1/_2$ cm aufweist. An dem einen Rande des Geschwürs findet sich in der Submucosa eine dickwandige Arterie von ca. 500 größtem Durchmesser. In weiteren Schnitten verschwindet das Ulcus, und die beiden Gefäße liegen in der Subserosa, die noch ziemlich stark verdickt ist. Von da an lassen sich diese Gefäße in der immer normaler werdenden Subserosa bis zum Mesenterialansatz verfolgen.

Bei stärkerer Vergrößerung zeigt sich die Arterie, so weit sie im Grunde des Geschwürs selbst liegt, obliteriert bezw. von Rundzellen und länglichen

Bindegewebszellen ausgefüllt. Das Lumen der Vene ist noch erhalten, der Bau der Venenwand dagegen infolge der hochgradigen Rundzelleninfiltration kaum mehr zu erkennen. Die elastischen Elemente von Arterie und Vene sind dagegen noch deutlich erhalten. In den nächstfolgenden Schnitten ist die Intima der Arterie, ganz besonders aber der Vene, hochgradig verdickt, und beide Gefäße sind blutleer, obwohl ihr Lumen erhalten ist In weiteren Schnitten enthält die Vene einen ziemlich kernreichen Thrombus, welcher, auf einer Seite wenigstens, der Wand unmittelbar anliegt. Die Arterie enthält detritusartige Massen, rote Blutkörperchen und einzelne Zellkerne.

Erst gegen den Mesenterialansatz hin werden die beiden Gefäße wieder wegsam.

Geschwür 6: (aus dem Coecum stammend).

Lupenvergrößerung. Die Darmwand ist auf eine Ausdehnung von 1½ cm vollständig unterbrochen. Die Ränder des Defektes fallen steil ab, und der eine derselben ist leicht unterminiert. Die Lücke in der Darmwand ist ausgefüllt durch einen Pfropf von gefäßreichem Fettgewebe, welcher der Außenwand des Darmes auf der einen Seite nur ganz knapp, auf der andern Seite in einer Ausdehnung von ca. 1 cm anliegt.

Stärkere Vergrößerung. Die Darmwand zeigt sich in der Umgebung des tiefen Defektes bis auf mindestens 1 cm weit der Schleimhaut beraubt, so daß die Muscularis frei zu Tage tritt. Die oberflächlichen Schichten derselben zeigen starke Rundzellinfiltration. Diese geht allmählich abnehmend in die Tiefe und durchsetzt, je näher man dem Defekt kommt, umsomehr die ganze Muskelschicht. Das als Pfropf in den Defekt gelagerte Fett- (Netz-) gewebe zeigt ebenfalls auf eine Dicke von 3—4 mm hochgradige Rundzellinfiltration. Die Subserosa ist in der Nähe des Defektes ausgesprochen verdickt.

Auf anderen Schnitten aus demselben Geschwür finden sich im wesentlichen die gleichen Verhältnisse, nur greift die Rundzellinfiltration des Netzpfropfes tiefer und dieser enthält einige kleine Lymphdrüsen.

Fall II. Frau R., 43 jährig.

Carcinoma corp. uteri — Ulcera im Coecum. Aufnahme ins Spital: 1. August 1902.

Patientin war früher schon in chirurgischer Spitalbehandlung wegen ihres inoperablen Uteruscarcinoms. (Damalige Behandlung: Curettement, Cauterisation mit Formalin und Chlorzinklösung.) Wiedereintritt ins Spital, hochgradige Kachexie, Leibschmerzen (kolikartig), Diarrhoe, zuletzt Erbrechen. Exitus (28. November).

Die 7 Stunden post mortem ausgeführte Autopsie ergab folgendes Resultat: hochgradige Abmagerung. Bei den Organen der Brusthöhle, abgesehen von geringgradiger Arteriosklerose der Aorta nichts Bemerkenswertes.

Abdomen: Bauchhöhle ohne flüssigen Inhalt; Serosa der Därme glatt und glänzend in normaler Höhe; Magen gebläht; Colon transversum tiefliegend; Netz äußerst atrophisch. Am Dünndarm, sowie am mittleren Teil des Dickdarmes nichts Auffallendes. Inhalt von Magen, Dünn- und Dickdarm flüssig.

Milz gelappt, nicht vergrößert; Consistenz vermehrt; Follikel sichtbar.

Nieren beidseitig verkleinert, mit verdickter adhärenter Kapsel, von derber und zäher Consistenz, anämisch.

Leber, sowie Pankreas macroscopisch normal aussehend.

Auffallend sind die topographischen Verhältnisse beim Beckeneingang. Bei der Inspection desselben zeigt sich, daß das S Romanum, ziemlich stark erweitert, nach der rechten Seite des Beckeneingangs zieht.

Es ist mit der vorderen Bauchwand durch 2 breite, dünne, lang ausgezogene Verwachsungen verbunden, die nach rechts und links in die Gegend des inneren Leistenringes ziehen.

Der größte Teil des kleinen Beckens ist von einem gelblich-weißen, halbkugeligen Tumor (Uterus) eingenommen, zu dessen beiden Seiten die Adnexe ebenfalls kugelige bis wurstförmige Vorwölbungen darstellen. Die leere Blase liegt als querer Wulst vor dem Uterus. Der Dickdarm senkt sich rechts hinten vom Uterus in das kleine Becken.

Der Wurmfortsatz, ca. 4 cm lang, etwas über bleistiftdick, ist in seiner ganzen Ausdehnung mit der hintern Bauchwand verwachsen und verläuft schräg nach dem kleinen Becken hin. Das Peritoneum ist in seiner Umgebung und bis auf das Coecum schwartig verdickt und stellenweise schiefrig verfärbt.

Der Dickdarm, an seinem Eintritt in das kleine Becken durchtrennt und in toto herausgenommen, zeigt folgende Verhältnisse: am unteren Ende Muscularis deutlich verdickt, Schleimhaut normal; etwa 15—20 cm weiter aufwärts zeigt die Schleimhaut ausgesprocheue hämorrhagische Verfärbung in fleckweiser Anordnung. Epitheldefekte sind mit dem bloßen Auge nicht sicher zu erkennen, immerhin scheint an einer Stelle eine mehrere Millimeter haltende ganz oberflächliche Erosion zu bestehen. Im Colon ascendens wieder einige hämorrhagisch infiltrierte Stellen ohne deutlichen Epitheldefekt. Im Coecum, in der Umgebung des Wurmfortsatzes, fleckweise hämorrhagische Infiltration der Schleimhaut. 1 cm von der Mündung des Proc. vermif. entfernt ein kleines ca. 7 mm im Längendurchmesser haltendes Ulcus mit scharfem Rand. Daneben ist die Schleimhaut in einer Ausdehnung von etwa 2 qcm von der Muscularis abgehoben und mehrfach fein durchlöchert durch stecknadelkopfgroße bis größere Schleimhautdefekte, durch die man mit der Sonde in die durch Schleimhautabhebung gebildete Höhle kommt, deren Inhalt hauptsächlich blutig erscheint.

Der Wurmfortsatzeingang ist sehr eng, die Wand des Fortsatzes schwartig verdickt, ebenso das Peritoneum in der Nähe desselben.

In Celloidin wurden eingelegt die ulcerierte Partie mit der Einmündungsstelle des Wurmfortsatzes, ferner Art. und Vena appendicularis.

Die Beckenorgane, in toto herausgenommen, zeigen folgendes Verhalten: Das Lumen des Rectum, noch vor der Herausnahme untersucht, zeigt sich als nur mit Mühe für 1 Finger durchgängig, völlig zusammengeplattet zwischen Uterus und Beckenwand. Vom Rectum aus führt eine einige Millimeter weite Fistel in eine große krebsige Höhle hinter dem Uteruskörper, die in die Scheide übergeht. Eine weitere Fistel zwischen Rectum und Geschwulsthöhle findet sich weiter unten, zwischen Rectum und Vagina, einige cm oberhalb der Analöffnung. Zwischen Uterus und Blase findet sich ein ziemlich ausgedehnter Abscеß, der durch eine enge Fistel mit der Cervixhöhle des Uterus communiciert.

Histologischer Befund.

1. Geschwür, neben der Einmündung des Wurmfortsatzes, auf Stufenschnitten untersucht.

Die ersten Schnitte treffen noch die Einmündungsstelle des Wurmfortsatzes. Hart neben derselben ist die Schleimhaut so wie die darunterliegende Darmwand hochgradig mit Rundzellen infiltriert. Die Venen zeigen auffallend starke Blutfüllung. Die Schleimhaut zeigt einen etwa 6 mm großen Defekt mit unterminierten Rändern, in dessen Mitte ein völlig von Blut infiltriertes 4 mm langes, 1—1½ mm dickes Stück Schleimhaut und Submucosa liegt, dessen Kerne z. T. noch gut, z. T. schlecht färbbar sind. Auf weitern Schnitten vergrößert sich das Geschwür auf ca. 1½ cm, und das anfangs wie ein Sequester isolierte blutinfiltrierte Schleimhautstück steht auf der einen Seite des Geschwürs im Zusammenhang mit der verhältnismäßig normalen Schleimhaut der Nachbarschaft. Auch diese zeigt allerdings auf einige Millimeter weit Rundzelleninfiltration, während die Füllung der Venen im Gegensatz zu der sequestrierten Partie nichts Besonderes zeigt. Auf weiteren Schnitten schließt sich der Schleimhautdefekt, jedoch besteht noch ein gewisser Grad von Rundzelleninfiltration durch alle Schichten der Darmwand.

Was das Verhalten der größeren Gefäße in der dem Geschwür entsprechenden Mesenterialpartie betrifft, so zeigen vereinzelte mittelgroße unmittelbar unter dem Geschwür liegende Venen deutliche Thromben. Eine ziemlich starke Arterie ist blutgefüllt. Das Blut enthält zahlreiche Rundzellen und Spindelzellen. Es handelt sich also um einen in Organisation begriffenen roten Thrombus. Die begleitenden Venen sind ebenfalls von teils roten, teils weißen Thromben ausgefüllt. Ein ähnlicher Befund zeigt sich in den das Ende des Geschwürs treffenden Schnitten. Neben einer von einem nur andeutungsweise organisierten roten Thrombus ausgefüllten starken Arterie finden sich einige große Venen mit gemischten Thromben.

Wurmfortsatz. Im Bereiche des Geschwürs (s. Sectionsbefund) fehlt die Schleimhaut völlig, während die Submucosa an den meisten Stellen noch erhalten ist. Der Grund des Geschwürs zeigt eine mehr oder weniger tief in die Muscularis hineinreichende Rundzelleninfiltration; die Subserosa ist verdickt. An den übrigen Schnitten ist die Schleimhaut verdünnt und enthält nur spärliche Drüsenschläuche Die Submucosa ist gefäßreich und weist eine mehr oder weniger starke Rundzelleninfiltration auf.

Arteria und Vena appendicularis (mit dem Mesoappendix geschnitten): Die Arterie ist auf den einen Schnitten leer, während sie auf den andern rote Blutkörperchen und einen kleinen der Wand teilweise anliegenden, aus kernhaltigen Elementen bestehenden Thrombus enthält.

Die Vene ist von einem locker der Wand anliegenden gemischten Thrombus ausgefüllt, der die Charaktere eines Leichengerinnsels zeigt.

Bevor wir zur klinischen Besprechung übergehen, stellen wir die in der Literatur zitierten Fälle in einer Übersichtstabelle zusammen.

Zusammenstellung der Fälle.
(Chronologisch geordnet).

1.[1]) von Beck. — Männl., 60 Jahre. — Strictur (Abknickung) der Flex. lienalis (alte Adhäsionen). — Hartnäckige Constipation. Plötzlich auftretende heftige Bauchschmerzen. Ileus. — Perforation einer erbengroßen Decubitalnekrose der Wand des Col. transv. (5 cm oberhalb der Flex lien.) Sonst keinerlei Geschwüre. Mäßige Kotstauung. — Perforationsstelle operativ als Kotfistel verwendet. Gest. 20 St. post operat.

2. Derselbe. — Männl., 60 Jahre. — Strictur der Flex. sigmoid. (durch Volvulus). — Plötzliche Erkrankung mit Stuhlverhaltung und heftigen Leibschmerzen. Ileus und peritonit. Erscheinungen. — Gangrän des Col. descendens; in letzterem 3 Perforationsstellen. — Darmresektion. Gest. bald nach der Operation.

3. Albarran et Lavillauroy. — Männl. — Strictur der Flex. sigmoid. (durch peritonit. Strang). — Constipation. 3 Tage dauernde Stuhlverhaltung. Meteorismus. Keine heftigen Schmerzen. Miserere. — Kl. Perforation im untern Teil des Dünndarms, kreisförmige Ulcerationen, auf der ganzen Circumferenz des Darmes ausgebreitet. Dünndarm und Coecum enorm ausgedehnt. Hypertr. der Darmwand im S Romanum. Untere Grenze der Geschwüre: Valv. Bauhini. Schleimhaut verdickt und oedematös zwischen den Geschwüren. Schleimhaut gerötet und geschwellt oberhalb der Geschwüre. — Verdickung, Infiltration und Hyperämie aller Schichten. Epithel und Drüsen fehlen an den ulcerierten Partien. Gefäße der Submucosa dilatiert, in einem Geschwür reich an Thrombosen und umgeben von embryonalen Zellen und roten Blutkörperchen. — Resektion einer Dünndarmschlinge und Anlegen eines Anus praeternatur. Gest. 6 St. post op.

4. Labey. — Männl., 50 Jahre. — Carcinoma recti. — Seit einem Monat Stenoseerscheinungen. Zuletzt vollkommenene Stuhl- und Windverhaltung. — (Operat.) Darmschlingen stark dilatiert. (Section.) Dilatation des Dickdarms oberhalb der Stenose. Zahlreiche, namentlich im Col. transv. liegende Ulcerationen; davon 3 perforierend; dysenter. Charakter; Flächen- und Tiefenausdehnung ganz verschieden. Ränder der Geschwüre zerfetzt und scharf abgeschnitten. Grenzen: Coecum — Mitte des Col. desc. — Schleimhaut mäßig hypertr., überhaupt alle Schichten des ganzen Dickdarmes. Muscularis an den meisten Stellen bloßliegend, an einigen Stellen auch Muscul. und Serosa ulceriert. (Netz in die Lücke tretend). Ulcera frisch, Schleimhaut abgeschnitten, nicht wie bei Dysenterie anbiegend. Entzündliche Infiltration der Gewebe in der Umgebung der Ulcera. Submucosa verdickt, zellige Elemente, keine Thrombosen. Muscul.: Geringe Infiltr. Subserosa und Serosa: Zahlreiche Leucocyten in Diapedese. Keine Thrombosen. — Colostomie: Verschwinden der Occlusionserscheinungen, aber fortschreitende Kachexie. Gest. 1 Monat post oper. an diffus. Peritonitis.

---

1) Bei den einzelnen Fällen kehren folgende Rubriken ständig wieder: Autor. — Geschlecht uud Alter. — Natur der Stenose. — Klinische Erscheinungen. — Makroskop. (Autopsie-) Befund. — Histolog. Befund. — Bemerkungen.

5. Letulle. — Männl., 50 Jahre. — Carcinom des Col. transv. — Darmobstruction von mehrwöchentlicher Dauer. — Oberer Dickdarmabschnitt und unteres Ileum beträchtlich dilatiert. Ulcerationen („dysenterieähnlich") an der Ileocoecalklappe und aufwärts im Ileum; quergestellt, scharfrandig. — Mucosa: abgeflacht, Drüsen wie abrasiert. Submuc. und Muscul.: hypertrophiert und kleinzellig infiltr. Submuc., Subserosa und Serosa: fibrinös verdickt und in narbiger Umwandlung begriffen. (Chron. Prozeß.). Gest. (ohne Operat.).

6. Derselbe. — Carcinom des Col. transv. — Zeichen chronischer Darmstenose. — Ulcera im unteren Ileum, teilweise den ganzen Umfang einnehmend; ausgedehnt, von verschiedener Tiefe. (Verhältnisse im übrigen wie bei Fall 3). — Hypertrophie sämtlicher Darmschichten. (Verhältnisse im übrigen wie bei Fall 3).

7. Prutz. — Männl., 27 Jahre. — Carcinom der Flex. sigmoid. — Chronische Constipation; gelegentlich Blutabgang; zuletzt absolute Stuhlverhaltung, Meteorismus, Leibschmerzen. Plötzliche Erkrankung 10 Tage vor der Operation. — Perforation der Flex. hepatica. Dickdarm oberhalb des Hindernisses hochgradig gebläht (speziell Quercolon). Darminhalt: Gas und dünnflüssiger Kot. Mehrere Ulcerationen am Col. tranv., von denen eine perforiert ist (feine Öffnung). Dickdarmschleimhaut teils blaß, teils gerötet. — Colostomie. Gest. am Operationstage.

8. Derselbe. — Weibl., 74 Jahre. — Strictur der Flex. hepatica (durch peritonit. Strang). — Typische peritonitische Erscheinungen (Erste Erscheinungen acut einsetzend, 8 Tage ante oper.). — Circa 20 Perforationsöffnungen, siebartig angeordnet im Col. ascend. Darminhalt: Kot und Gas. Perforationsperitonitis. (Ulcera gegenüber dem Mesenterialansatz, verschieden nach Größe und Form; Schleimhaut tief dunkelrot, gegen den Geschwürsgrund überall eingekrempt. Darmwand dick, starr). — (Umgebung): hochgradige Füllung und Dilatation der Venen und Capillaren der Submuc.; Infiltration der letzteren durch Capill. Blutungen. Schleimhautblutungen, zunehmende Füllung und Auftreten von Blutungen in der Subserosa. Sitz der Geschwüre: Mitte der stärkst durchbluteten Partien. Erosion der Mucosa von da in die Tiefe gehend (Halt vor der Muscul.) Nirgends Zeichen einer entzündlichen Reaktion. — Enterostomie. Gest. 2 Tage post op.

9. Derselbe. — Weibl. — Obturierendes, metastatisches Carcinom des Colon descend. — Kachexie und Constip. (seit 1 Jahr). Nie Blut, oft Schleimabgang. Schließlich vollkommene Stuhlverhaltung. — Hypertr. der Darmwand oberhalb der Stenose. Darminhalt: reichliche dicke Fäkalmassen, linsengroßes Geschwür in der Schleimhaut der Ileocoecalklappe. Wenige Cm. darüber eine, die ganze Darmperipherie umgreifende Ulcerationsfläche, bestehend aus zahlreichen kleinen Ulcera, linsengroß bis 3 cm im Durchmesser haltend. Tiefe der Ulcera: teils bis auf die Muscularis reichend, teils flacher. Im Geschwürsgrund leistenartige Längsstreifen. Sägefurchenähnliche Einschnitte in der Dünndarmschleimhaut (Wirkung der Schleimhautdefekte), nach oben hin reichlicher werdend. Schleimhaut im unteren Ileum blaß. — Colostomie. Gest. 6. Tag post oper. (Verlauf anfänglich gut).

10. Derselbe. — ? — Verschluß des unteren Ileum (durch peritonitischen

Strang). — Diarrhoe (bis 4 Tage ante mort.) dann Constipation (hartnäckig). — Jejunum stark dilatiert; dort „inficierte Stellen, in deren Mitte die Schleimhaut flach nekrotisch, zum Teil schon ulceriert ist". — Gest (Operiert?)

11. Kocher. — ? — Carcinom der Flex. lienalis. — Acut einsetzender Ileus (4 Wochen ante operat.). — Zahlreiche feine Perforationen im Col. transv., letzteres gewaltig dilatiert. — Bis auf die Quermuskulatur und sogar auf die Serosa dringende Ulcerationen. Schleimhaut kaum mehr erhalten. — Darmresektion.

12. Derselbe. — ? — Tbc. der Regio ileocoecalis (?). — Ileus (8 Tage ante operat.). — Perforation (von „Dehnungsgeschwüren" im Ileum). — „Operation". Nach anfänglich gutem Verlauf rascher Collaps.

13. Derselbe. — ? — Strictur des „Darmes" durch Druck eines Ovarialdermoïds. — Meteorismus und Stuhlverhaltung während 8 Tagen. — Perforation des Ileum. Scharfrandige, bis auf die Serosa gehende Ulcera. — Operat.? Autopsie?

14. Kaufmann. — ? — Strictur der Flex. sigmoïd. (Adhaesionen). — ? — Enorme Dilatation der Flex. sigmoidea. Oberhalb der Stenose der ganze dilatierte Darmteil in ausgedehntester Weise ulceriert. Schleimhaut nur noch in inselförmigen Resten erhalten; Muscularis fast überall freiliegend. — —

15. Derselbe. — Weibl., 42 Jahre. — Skirrhus des Rectums. — ? — Col. transv. enorm dilatiert. Perforation „hinten im dilatierten, im linken Hypochondrium gelegenen Dickdarm". — —

16. Sauer. — Männl., 45 Jahre. — Carcinom des unteren Rectums. — Erkrankung 2 Monate ante oper. (Blutabgang während einiger Tage). Chron. Constipation zunehmend bis zu vollkommenem Darmverschluß (12 Tage dauernd). Schleimige Entleerungen. Zu den Stenoseerscheinungen schließlich noch peritonitische Erscheinungen. — (Operat.): Peritonitis diff., starke Dilatation „der Därme". (Section): Dickdarm stark dilatiert; Darminhalt (Ileum) breiig, massenhaft. Perforation an der Vorderseite des Coecum, rundlich, bleistiftdick, das Zentrum einer größern Macerationszerstörung bildend. — Colostomie. Gest. am folgenden Tage (Collaps).

17. Derselbe. — Männl., 62 Jahre. — Carcinom der Flex. sigmoid. — Keine chronische Constipation. 9 tägige Stuhlverhaltung und deren Beschwerden durch Ricinusöl gehoben. Dann Verschlimmerung: starke Auftreibung. Stechen in der linken Bauchgegend. Schließlich typ. peritonit. Symptome. (Op.): Peritonit. diffusa. (Section): 2 etwa hirsekorngroße, scharfrandige runde Perforationen an der Vorderwand des Col. ascend., an Serosa und Mucosa gleich groß. Schleimhauträndер blaß. In der Nachbarschaft einige kleine Schleimhautblutungen. Inhalt des Ileum: breiiger gelber Kot. Schleimhaut des Jejunum blaß, des Ileum gerötet. Payersche Platten zum Teil erodiert (bis 1 m oberhalb der Klappe). Dickdarm oberhalb der Stenose mäßig dilatiert. 3 Ulcera 16 cm oberhalb des Carcinom Stellung und Form verschieden, Ränder geschwellt oder glatt. Kleine Blutaustritte in der Umgebung der Ulcera. — Geschwürsränder steil oder schräg abfallend, meist aber überhängend, weil unterminiert, eitrig oder hämorrhagisch infiltriert; im Geschwürsgrund ebenfalls kleinzellige Infiltra-

tion; teilweise Thromben. Mucosa: Infiltriert, ungleichmäßig atrophisch, hyperämisch; Submucosa: Infiltration, Blutungen, Hyperämie, Venenthrombosen; Muscularis und Subserosa: Infiltration, Blutaustritte und Hyperämie, Bindegewebswucherung, Venenthrombosen. Fibrinmembran auf der Serosa. Elastisches Gewebe im Bereich der Geschwüre unfärbbar, in der Umgebung unverändert. — Laparotomie. Gest. am folgenden Tage.

18. Derselbe. — Männl., 81 Jahre. — Carcinom des Col. descend. — 3 Monate ante mort. 12 tägige Stuhl- und Windverhaltung (gehoben durch Laxantien). Später wieder 8 tägige Stuhlverhaltung und Auftreten peritonitischer Erscheinungen. — Col. transv., Coecum und Dünndarmschlingen (teilweise) dilatiert, mit Zeichen beginnender Peritonitis. Blutungen überall oberhalb der Strictur. Mehrere Ulcerationen im unteren Jejunum, hirsekorn- bis bohnengroß, unregelmäßig gestaltet, bis auf die äußere Muskelschicht reichend. Vereinzelte kleine Ulcera auch im oberen Ileum. Hypertr. der Ringsmuskulatur oberhalb der Stenose (bis zum Coecum aufwärts). Hämorrhag. Infiltration der Geschwürsränder. Im unteren Ileum nur noch vereinzelte Blutungen. — Geschwürsränder: meist unterminiert; Blutungen selten; Thrombosen nirgends; in Geschwürsgrund und -rändern: Nekrose und eiterige kleinzellige Infiltration. Gefäße vielfach dilatiert und mit Leucocyten oder roten Blutkörperchen angefüllt, an einigen Stellen (in der Nähe der Geschwüre) Blutaustritte. Mucosa: Atrophie; Infiltration mäßigen Grades. Submucosa: Infiltration und Verbreiterung. Muscularis stellenweise hypertrophiert; Subserosa infiltriert und hyperämisch. — Gest. 2 Wochen nach Spitaleintritt (ohne Operation).

19. Sauer. — Männl., 51 Jahre. — Carcinom der Flex. sigmoïd. — Öfters blutige Stühle; vollständige Stuhl- und Windverhaltung. 3 Wochen lang vor der Operation. Auftreibung des Leibes, Schmerzen (linke Bauchgegend) Ructus, Miserere. — Blähung: im Col. transv. „vorhanden", im Coecum und Col. asc.: „mäßig"; im unteren Ileum: gering; im oberen Ileum und Jejunum fehlend. Zeichen beginnender Peritonitis. In der Serosa stellenweise Blutungen. Im Magen und Jejunum stellenweise hämorrhagische Erosionen. Dünndarmmucosa blaß rötlich. Im Ileum multiple Ulcerationen; zum Teil nur Erosionen (vom oberen Ileum bis zur Klappe). Blutungen im Ileum und Coecum. Diastase von Serosa und Taenie an der Vorderseite des Coec. und Col. ascend. Im Bereich der Diastase: Schleimhauterosionen. Ulcera zum Teil die Ringmusk. bloßlegend. Starke Geschwürsbildung 35 cm oberhalb der Klappe, reich an Blutungen. Musk. oberhalb der Strictur hypertr. — Kleinzellige Infiltration in sämtlichen Schichten. Mucosa meist atrophisch, Ringmuskulatur zum Teil ebenfalls. Hyperämie der Venen und Capillaren in Mucosa, Submucosa und Muscularis, Blutungen stellenweise, in der Mucosa nirgends Thrombosen. Geschwürsgrund und Ränder nekrotisch und (meist eitrig) infiltriert. — Colostomie. Gest. post operat.

20. Anschütz. — Männl., 40 Jahre. — Carcinom der Flex. coli linealis. — Erkrankung zirka 2 Monate ante operat. (Verdauungsstörungen leichten Grades.) Zuletzt: 3 tägige Stuhl- und Windverhaltung, Auftreibung, Erbrechen, heftige Leibschmerzen. — (Operation): Serosa am Coecum trübe und eingerissen, sonst glatt. Dickdam (oberhalb der Stenose) und unterste Dünndarmpartie gebläht. (Coecum „enorm stark", dabei blaurot verfärbt). (Section): Peritonitis diffusa. Auf der Höhe des tumorartig erweiterten

Coecum 3—4 kreisrunde, zackig geränderte, kleine Öffnungen, Schleimhaut des Coecum: stark rötlich verfärbt. Inhalt des Coecum: breiiger Kot. — Enteroanastomose (zwischen Ileum und Colon descend.) Gest. 4 Tage post oper. (an Peritonitit. perforat.) nach anfänglicher Besserung.

21. Derselbe. — Männl., 58 Jahre. — Carcinom der Flex. coli lienalis. — Temporäre Verstopfung. Darmblutungen (vor 10 Jahren angeblich wochenlang; 12 Tage ante op. wieder bluthaltiger Stuhl). Stuhl- und Windverhaltung 12 Tage lang ante op. Typ. peritonit. Erscheinungen. — (Oper.): Starke isolierte Blähung des Coecum. Serosa trübe, mit kleinen Einrissen. Darminhalt: hellbraune stinkende Flüssigkeit und Gase. (Section): keine diff. Peritonitis. Ulcerationen (im Coecum?), von denen eine perforiert ist; tiefe, zum Teil bis auf die Serosa reichende, belegte Geschwüre in der stark hyperämischen, blauroten Schleimhaut. — Punction des Coecum und Herauslagerung von Coecum und anliegenden Darmpartien. 4tägige Besserung, dann gest. unter peritonitischen Symptomen.

22. Derselbe. — Weibl., 80 Jahre. — Carcinom der Flex. coli lineal. — „Kurze Krankheit" Perforationsperitonitis. — Coecum enorm ausgedehnt. Perforation im Coecum, „ausgegangen von einem Dehnungsgeschwüre". — Gest. (ohne Oper.).

23. Kreuter. — Männl., 20 Jahre. — Abknickung d. Col. ascend. — Stuhlgang regelmäßig bis 5 Tage ante op.; dann unvollkommene Stuhl- und Windverhaltung. Ileus. — (Oper.): Coecum enorm gebläht, Col. asc. kurz oberhalb der Flex. coli hepat. abgeknickt. An der Kuppe des Coecum eine 2 Finger breite Perforationsöffnung in einem fünfmarkstückgroßen „ganz charakteristischen Dehnungsgeschwür". Darmwand in der Umgebung der Geschwüre beträchtlich verdünnt, in der weiteren Umgebung aber deutliche Hypertrophie der Muskulatur. (Section verweigert.) — Partielle Resektion des Coecum. Gest. 5 Tage post. op. (nach anfänglicher Besserung).

24. Kraft. — Männl., 73 Jahre. — Carcinom der Flex. sigmoïd. — Chronische Constipation. Stuhl- und Windverhaltung 10 Tage lang ante oper., Erbrechen 3 Tage; auch Schmerzen und Meteorismus; Ructus, Singultus. Fieberfrei. — Dilatation des ganzen Colon; Gangrän des Coecum; Peritonitis diff. perforat. (Keine freie Flüssigkeit.) Zwischen Coecum und Col. ascend. Perforation von 1 Frankenstück Größe, darunter noch eine erbsengroße. Im Coecum zahlreiche kraterförmige, confluierende, disseminierte, meist an der Vorderseite sitzende, ganz kleine bis erbsengroße, stellenweise bis auf die Serosa reichende Ulcerationen. Darminhalt dünn. Dilatation zunehmend gegen das Coecum hin. — Colotomie. Gest. 6 Tage post oper.

25. Derselbe. — Männl., 78 Jahre. — Carcinom der Flex. sigmoïd. — Dyspepsie in den letzten Jahren; Zunahme der ersteren seit 1 Monat. Stuhl- und Windverhaltung 8 Tage lang ante oper., dazu Erbrechen, Meteorismus und Leibschmerzen. — Dilat. des ganzen Colon. Peritonitis diff., Pneumoperitoneum. Gangrän des Coecum. Inhalt der Bauchhöhle: dünnflüssige Fäces. 2 Perforationsöffnungen (die eine von 50 cts-Stück Größe). Muskulatur oberhalb der Strictur hypertrophiert. — Gest. (ohne Oper.).

26. Derselbe. — Männl., 65 Jahre. — Carcinom der Flex. coli lienalis. — Chronischer Meteorismus. Acute Erkrankung 8 Tage ante Oper. (heftige Leibschmerzen, Singultus, Erbrechen, Constipation). Temperatur anfangs normal, später ansteigendes Fieber. — (Oper.): Dilatation des Coecum. 2 Per-

forationen (von 1 Franken- und 5 Rappenstück-Größe). Beginnende Peritonitis. (Section): Dilatation des Colon. Peritonitis fibrinopurulenta universalis. Keine freie Flüssigkeit. — Resectio coeci. Gest. am Op.-Tage.

27. Derselbe. — Männl., 66 Jahre. — Carcinom der Flex. coli lienalis. — Stuhlverhaltung 10 Tage lang ante oper., Windverhaltung nur am letzten Tage. Anfangs kein Meteorismus, kein Erbrechen, aber Schmerzen und Druckempfindlichkeit in der l. Fossa iliaca. Temp.-subfebril. — (Oper.): Serosa normal. Omentum auf der Coecalwand angelötet; bei Lösung ergießen sich gelbe, dünne Fäces aus dem Darm. (Section): Dilatation des Col. transv. und ascendens. Krebsmetastasen in Leber und Mesocolon. Gangrän des Coecum. Peritonitis univers. purulenta. Am Coecum, gegenüber dem Mesenterialansatz ein paar über 1 Frankenstückgroße Substanzverluste. Venen und Arterien des Coecum thombosiert. — Laparotomie (Darmnaht). Gest. 2 Tage post op.

28. Weiss. — Männl., 47 Jahre. — Carcinom des Colon transv. — Acute Erkrankung 5 Wochen ante operationem (Anorexie, Erbrechen, Stuhlverhaltung, Leibschmerzen, Fieber). Lokalisation der Erscheinungen namentlich in der Ileocoecalgegend. Darmsteifung. — (Oper.): Eitriges Exsudat. Coecum stark gebläht, schwarzblau verfärbt, mit fibrinösen Auflagerungen, brüchig, Darminhalt dickflüssig braun. Derbe Adhärenzen. (Section): im untersten Ileum und im Coecum mehrere tiefgreifende Geschwüre, teils in Vernarbung begriffen, teils perforiert. Circumscripte Peritonitis der Umgebung. — Resectio coeci. Anastomose zwischen Ileum und Flex. sigm. Gest. am Operationstage.

29. Tavel. — Männl., 12 Jahre. — Hernia diaphragmat. incarcerata. (Flexura lienalis). — Erkrankung mit Auftreibung und Leibschmerzen. Erholung. Recidiv mit vollständiger Stuhl- und Windverhaltung. Symptome eines mechanischen Ileus. — (Oper.): Reichliches Exsudat (serös-eitrig, geruchlos); einige Verwachsungen und Fibrinbeläge; keine Sugillationen. Col. transv. und ascend. enorm gebläht. Darminhalt braun, fest, wenig Gase. Section: im Col. transv. mehrere Dehnungsgeschwüre. — Anastomose zwischen Col. transv. und descendens. Gest. 3 Tage post operat. (Peritonitis).

30. de Quervain. — Weibl., 59 Jahre. — Carcinom zwischen Flex. sigmoïd. und Rectum. — Seit 3/4 Jahren häufig (vorübergehend) Koliken und Stuhlverhaltung. Keine Diarrhoe, kein Blutabgang. Zunahme der Beschwerden in den letzten Mónaten. Schließlich vollkommene Stuhlverhaltung. — (Oper.): Flex. sigm., Coecum und vorliegender Dünndarm hochgradig dilatiert, letzterer blaurot injiciert. (Section): Schleimhaut in der Umgebung der Strictur normal, abgesehen von leichter Rötung. Ulcerationen verschiedener Größe und Ausdehnung oberhalb der Strictur und im Coecum. (Col. desc. und Dünndarm frei.) — Mucosa atrophisch, wo nicht ulceriert. Submucosa, Subserosa und Serosa hypertrophiert und kleinzellig infiltriert. An einigen Stellen Granulationsgewebe. Auch in der Muscularis Infiltrationsherde. Gefäßquer- und Längsschnitte im ganzen normal, keine Zeichen von Hyperämie. Keine Blutung. — Eventration der perforierten Darmpartie. Gest. 2 Stunden post oper.

31. Derselbe. — Weibl., 43 Jahre. — Kompression des Rectum durch

Carcinoma uteri. — Lange bestehende Verdauungsstörungen, namentlich Diarrhoe und Leibschmerzen. Auch Stenoseerscheinungen. — (Sektion): Über der Stenose liegende Dickdarmpartie (30 cm) dilatiert und hypertrophiert. Dickdarminhalt flüssig. Flex. sigm.: normal. Col. desc.: hämorrhag. Verfärbungen der Schleimhaut. Col. transv.: normal. Col. ascend.: hämorrhag. Verfärbungen und kleine Schleimhauterosionen. Ulcus neben der Einmündungsstelle des Appendix. — Sequesterartig isolierte, völlig von Blut infiltrierte Partie der Muc. und Submuc. im Zentrum einer Ulceration mit unterminierten Rändern. Umgebende Darmwand in allen Schichten kleinzellig infiltriert. Dort aber keine Hyperämie. Venen und Arterien teilweise thrombosiert. — Appendix im Innern eine Ulcerationsfläche darbietend; Mucosa geschwunden; übrige Schichten hypertrophiert und kleinzellig infiltriert. — Gest. (ohne Operation).

II.

Klinische Besprechung.

Wie wir früher bereits betonten, beschäftigen wir uns in dieser Arbeit nur mit den oberhalb von Darmverengerungen auftretenden Ulcerationen, lassen also diejenigen Veränderungen vollkommen unberücksichtigt, bei denen es sich bloß um die Wirkung des Druckes harter Kotmassen auf die Darmwand handelt, Veränderungen, welche Nothnagel mit dem Namen Stercoral- oder Decubitalgeschwüre bezeichnete und welche er folgendermaßen charakterisierte: „Die Stercoralgeschwüre entstehen durch den Druck, welchen der verhärtete, stagnierende Darminhalt ausübt und welcher zur Nekrose der oberflächlichen Schleimhautschicht und weiter zu eiteriger Entzündung in der Submucosa führt. Sie entwickeln sich ganz überwiegend im Dickdarm und zwar meist an denjenigen Stellen, wo hauptsächlich Kotstaung stattfindet, so in den verschiedenen Flexuren, im Coecum und im Rectum, ganz besonders im Wurmfortsatz, wo sie schon lange eine besondere Würdigung erfahren haben wegen ihrer Beziehung zur Perityphlitis. Diese decubitalen Substanzverluste besitzen oftmals eine ringförmige Gestalt und führen dann später unter Narbenbildung zu Stenosierung.“

In ätiologischer Hinsicht interessiert uns vor allem die Lokalisation der Stenose in den einzelnen Fällen.

Unter den 31 in der Tabelle figurierenden Beobachtungen begegnen wir 9mal der Flexura sigmoidea, 7 mal einer Strictur der Flex. linealis und 4mal einer solchen des Rectum, während das Colon transversum nur 3, das Colon descendens und ascendens nur je 2mal, und die Flex. hepatica (und das Ileum) nur 1mal als Sitz der Verengerung er-

wähnt werden. In einem Fall (Kocher) wird die Localisation innerhalb des Darmes überhaupt nicht angegeben.

Was für die Ätiologie ferner in Betracht kommt, ist die Natur der Stenose. Obenan steht in dieser Beziehung das stricturierende Darmcarcinom (mit 20 Fällen) sodann kommen die Adhäsionen und Bridenbildungen (mit 5 Fällen), Compression des Darmrohres durch Tumoren in der Umgebung (2) und endlich Darmtuberculose, Volvulus, Abknickung und eingeklemmte Hernie (je 1 Fall).

Daß das Carcinom die erste Stelle einnimmt, dagegen die Fälle von Volvulus und Abknickung spärlicher vertreten sind, wird uns nicht befremden, wenn wir bedenken, daß es zur Bildung der Dehnungsgeschwüre einer gewissen Dauer des Darmverschlusses bedarf, eine Bedingung, die bei den seltensten Fällen von Volvulus oder Abknickungen erfüllt ist.

Daß die Geschwüre sich häufiger im Dickdarme finden, ergibt sich abgesehen von mechanischen Bedingungen, auf die wir weiter unten noch zu sprechen kommen, aus dem Umstande, daß das Carcinom im Dickdarme viel häufiger ist, als im Dünndarme, im Gegensatz zu der Häufigkeit des Bridenverschlusses im Dünndarm.

Zwar nicht als weiterer Grund, aber immerhin als wichtige Vorbedingung zum Zustandekommen der lokalen Dehnung des Blinddarmes ist zu erwähnen der Verschluß der Ileocoecalklappe; derselbe muß vollkommen hermetisch sein, soll er ein Entweichen der Gase nach dem Ileum und damit eine Abnahme des Innendruckes verhindern; obschon die Ansichten über die Schlußfähigkeit der genannten Klappe weit auseinander gehen, scheint doch festzustehen, daß der vollkommen hermetische Verschluß eine Seltenheit ist.

Nach diesen die Ätiologie betreffenden Bemerkungen wenden wir uns der Symptomatologie der Dehnungsgeschwüre zu. Wir stoßen dabei auf große Schwierigkeiten, indem weitaus die meisten Symptome der beschriebenen Fälle auf die Darmstenose und ihre direkten Folgen, nicht aber auf die jenseits von ihr liegenden Ulcera zu beziehen sind. Wir hätten also vor allem diese zwei Gruppen von Symptomen auseinanderzuhalten und dabei zu untersuchen, ob und welche Krankheitserscheinungen auf die von uns beschriebenen Geschwüre zu beziehen sind.

Die Symptome der einfachen Darmstenose sind zu bekannt als daß wir hier auf dieselben einzugehen brauchten.

Was die von den Darmgeschwüren abhängigen Erscheinungen betrifft, so ist vor allem zu betonen, daß ein einheitliches Krankheitsbild gar nicht existiert, daß Darmgeschwüre oftmals gar keine Symptome veranlassen, sondern ganz latent bestehen können (Nothnagel).

Zu den facultativen Symptomen gehört der Durchfall, d. h. häufigere und zugleich dünnere Stuhlentleerung. Mehr Gewicht, als auf die Diarrhoe an sich legt man meist auf das Vorhandensein von Blut, Eiter, Gewebsfetzen und eigenartig geformten Schleimpartikeln in den Stühlen. Während Blut und Schleimfetzen auch in anderen Fällen per rectum abgehen können (so besonders bei Colitis membranacea), ist die Anwesenheit von wirklichem Eiter im Stuhl von Bedeutung für die Diagnose der Darmgeschwüre.

Dürfen wir nun diese Bedingungen — wenn überhaupt vorhanden — wirklich den oberhalb der Stenose vermuteten Ulcerationen zuschreiben? Nein, oder nur in den wenigsten Fällen, und zwar aus einem leicht ersichtlichen Grunde: Wir haben weiter oben gesehen, daß es sich bei der Stenose in der Mehrzahl der Fälle um ein Carcinom der Darmwand handelt. Da dasselbe nun meistens auch ulceriert ist, so kann es auch die einem Geschwür entsprechenden Symptome veranlassen. Wir haben somit beim Auftreten derselben durchaus kein Recht, sie auf jenseits von der Stenose liegende Ulcera zu beziehen, sondern werden in erster Linie den stricturierenden Tumor hierfür verantwortlich machen müssen. Die Untersuchung des Stuhles gibt uns demnach keine brauchbaren Anhaltspunkte. Etwas anders verhält es sich mit den durch Übergreifen des Geschwürsprocesses auf die Serosa bedingten Erscheinungen. Wie unsere Fälle, in Bestätigung der bisherigen Beobachtungen, gezeigt haben, sind die schwersten Veränderungen meist im Anfangsteil des Dickdarmes lokalisiert, auch da wo das Hindernis im Endteil dieses Darmes sitzt. Ist also die Diagnose einer Dickdarmverengerung gestellt, so würden entzündliche Veränderungen in der Ileocoecalgegend: lokaler Druckschmerz, palpable Veränderungen, mit einer gewissen Wahrscheinlichkeit auf das Vorhandensein von Dehnungsgeschwüren schließen lassen. Eine solche Diagnose wäre in unserem ersten Falle gewiß möglich gewesen, wenn sich die Patientin rechtzeitig in ärztliche Beobachtung begeben hätte. Es muß allerdings hervorgehoben werden, daß ausgesprochenere peritoneale Erscheinungen erst bei sehr tiefen Geschwüren eintreten, während die Anfangsstadien auch der sorgfältigsten Beobachtung entgehen werden. Es geht immerhin aus dem Gesagten hervor, daß eine sorgfältige Untersuchung des Blinddarmes auch da vorgenommen werden muß, wo das Hindernis an ganz anderer Stelle vermutet wird. Vorsicht in der Beurteilung des Befundes ist allerdings erforderlich, da eine chronische Colitis auch ohne schwerere anatomische Veränderungen vorübergehend Stenoseerscheinungen einerseits und lokale Schmerzhaftigkeit andererseits vortäuschen kann.

III.

Pathologische Anatomie und Pathogenese.

1. Übersicht über das bisher Gefundene.

Wenn wir die bisherigen pathologisch-anatomischen Resultate zusammenstellen sollen, so möchten wir dieselben nach 3 Gesichtspunkten hin behandeln, nämlich:

a) nach der Lokalisation der Geschwüre,
b) nach dem makroskopischen Aussehen der Geschwüre,
c) nach dem histologischen Bilde der Geschwüre

a) Die Lokalisation der Geschwüre.

Während in den von Sauer zitierten Fällen die „Perforationen" (also auch die perforierenden Geschwüre) niemals unmittelbar über

Lokalisation der Geschwüre und Stenosen.

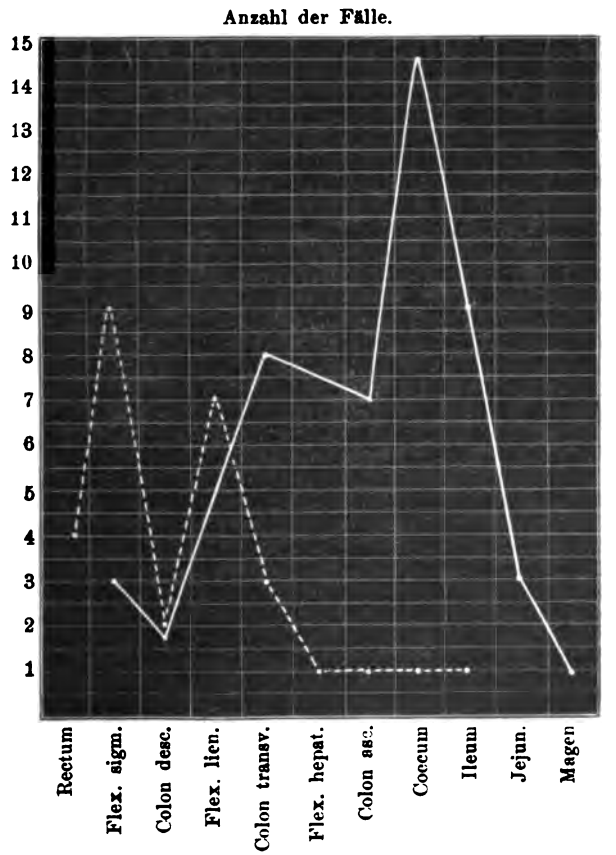

der Striktur, sondern meist mehr oder weniger weit oberhalb derselben also im oberen Abschnitt des Dickdarms liegen, begegnet man im allgemeinen den Geschwüren fast in sämtlichen Teilen des Darmtractus; immerhin treten sie weitaus am häufigsten im Coecum und den anstoßenden Darmabschnitten auf, wie wir es in der folgenden Tabelle graphisch dargestellt haben (zum Vergleich ist durch eine punktierte Linie auch die Frequenz der Stenose in den betreffenden Darmteilen angedeutet); zu derselben ist zu bemerken, daß behufs besserer Übersichtlichkeit ein an der Flexura hepatica liegendes Geschwür zum Colon ascendens gezählt wurde.

Darmstenosen und Dehnungsgeschwüre verhalten sich demnach im allgemeinen in bezug auf ihre Lokalisation umgekehrt. Um nun auch zu zeigen, welche Darmpartien ulceriert angetroffen werden, wenn gewisse Abschnitte stenosiert sind, lassen wir eine Übersichtstabelle folgen:

Sitz der Stenose	Sitz der Ulcerationen	Anzahl der Fälle
Rectum	Colon descend.	1
	„ transv.	2
	„ ascend.	3
	Coecum	4
Flexura sigmoidea	Flex. sigmoidea	3
	Colon descend.	2
	Flex. hepatica	1
	Colon transv.	3
	„ ascend.	2
	Coecum	2
	Ileum	3
	Jejunum	1
	Magen	1
Colon descend.	Coecum	1
	Ileum	1
	Jejunum	1
Flex. coli lienalis	Colon transv.	3
	Coecum	5
Colon transv.	Coecum	2
	Ileum	3
Flex. coli hepat.	Colon ascend.	1
Colon ascend.	Coecum	1
Coecum	Ileum	1
Ileum	Jejunum	1
? (Dickdarm?)	Ileum	1

b. Der makroskopische Befund an den Geschwüren.

Es ist hier vor allem darauf aufmerksam zu machen, daß die nun folgende Zusammenstellung eine lückenhafte ist, indem nur in

der Minderzahl der Fälle eine eingehende Beschreibung der Geschwüre gegeben ist.

Nach den uns vorliegenden Angaben können wir die sog. Dehnungsgeschwüre folgendermaßen charakterisieren (die eingeklammerten Zahlen geben jeweilen die Zahl der Fälle an, in welchen das betr. Characteristicum angeführt ist).

In der Mehrzahl der Fälle handelt es sich nicht um vereinzelt auftretende Geschwüre (5), sondern um größere oder kleinere Gruppen von Ulcerationen (17).

Beziehungen zum Lymphapparat werden nur in 2 Fällen erwähnt (Ulceration von Peyerschen Platten).

Bezüglich der Größe werden die verschiedensten Angaben gemacht: in vielen Fällen handelt es sich bloß um stecknadelkopf- (8) oder erbsengroße (10) Defekte, seltener um bohnen-, Mark- und Fünfmarkstückgroße oder sogar Handtellergroße (2) Ulcerationen.

Ebenso variabel wie die Größe ist die Form der Geschwüre. Den hierüber gemachten Angaben gemäß handelt es sich meist um ovale (5) und rundliche (6) Ulcera, seltener um „unregelmäßige" oder polycylische (3), dadurch entstanden, daß mehrere Geschwüre confluierten.

In 5 Fällen waren die Ulcera quer-, in 3 dagegen längs zur Darmaxe gestellt (soweit die Richtung überhaupt bezeichnet wird); auch von cirkulär verlaufenden ist zuweilen die Rede (3).

Die Geschwürsränder sind bald steil abfallend (4) bald allmählich in den Geschwürsgrund übergehend, bald scharf abgeschnitten, in anderen Fällen wiederum zackig (2), bald erhaben (2), bald auch unterminiert (2), nekrotisch (1) oder haemorrhagisch infiltriert (3).

Der Geschwürsgrund wird in verschiedenen Farben angegeben (bräunlich, braunrot etc.); bald ist er glatt, bald gestreift oder nekrotisch belegt.

Die Tiefenausdehnung zeigt alle Abstufungen von oberflächlichen Schleimhauterosionen (10) bis zu perforierenden Ulcera (17).

Endlich ist für uns auch von Interesse die Umgebung der Geschwüre. Dieselbe zeigt nicht selten blutige Verfärbung (9), zuweilen wird sie als ödematös (2), gangränös oder nekrotisch (je 1) bezeichnet.

c. der histologische Befund an den Geschwüren.

Die Verhältnisse bei den von uns zusammengestellten Fällen stimmen im großen und ganzen mit den von Sauer in ausführlicher Weise geschilderten überein und lassen sich kurz folgendermaßen zusammenfassen:

An den ulcerierten Stellen zeigt die Darmwand folgende Veränderungen:

Die Mucosa ist da, wo sie die Geschwüre begrenzt, zuweilen hypertrophisch — eine Angabe, die sich auf das Stroma bezieht — weit häufiger aber wird sie als atrophisch bezeichnet; die Drüsen sind dabei geschwunden oder — bei oberflächlichen Erosionen — abrasiert. Kleinzellige Infiltration der Schleimhaut wird in den meisten Fällen angegeben, bisweilen auch Infiltration mit Leucocyten und mit roten Blutkörperchen.

Die Submucosa bildet am häufigsten den Geschwürsgrund: leicht wird die Mucosa von Ulcerationen durchbrochen, aber nur bei schwereren Veränderungen dringen diese durch die oft hochgradig verdickte Submucosa hindurch in die tiefer liegenden Darmschichten.

Der Substanzverlust erstreckt sich bei ihr häufig weit mehr in die Breite als in die Tiefe. In den meisten Fällen hypertrophisch, fällt sie auch sofort auf wegen der nur selten fehlenden kleinzelligen Infiltration; dieselbe ist am bedeutendsten in der nächsten Umgebung des Geschwürs, zeigt aber oft auch perivasculäre Anordnung. Stellenweise ist die Submucosa grobfaserig und dann kernarm; auch weist sie mitunter fibrinöse Verdickung und narbige Umwandlung auf, also Zeichen eines chronischen Prozesses.

Wird auch die Muscularis bloßgelegt, so erscheint sie fast ohne Ausnahme verdickt, eine Erscheinung, die auf einer Hyperplasie des Muskelbindegewebes beruht. Dazu gesellt sich in der Regel auch Rundzelleninfiltration.

Von Veränderungen an der Subserosa werden erwähnt: Verdickung durch Bindegewebswucherung und Fibrineinlagerung, ferner kleinzellige eitrige Infiltration.

Ähnlich die Erscheinungen an der Serosa: auch hier Verdickung, kleinzellige eitrige Infiltration; dazu Auflagerung von Fibrin und Eiterkörperchen.

Die Wichtigkeit des Verhaltens der Gefäße erfordert eine gesonderte Beschreibung:

Dieselben sind zuweilen umgeben von Rundzellen, weißen oder roten Blutkörperchen. Vielerorts wird erwähnt, daß speziell die Venen und Capillaren mit Blut gefüllt und dilatiert waren, so in der Mucosa, Submucosa und Subserosa. Andernorts wird darauf aufmerksam gemacht, daß Venen thrombosiert waren (Submucosa, Muscularis) oder Endothelwucherungen aufwiesen, seltener Zerfall der elastischen Elemente. Die Thrombosen wurden größtenteils in unmittelbarer Nachbarschaft von nekrotischen Partien beobachtet. Blutungen finden sich nicht sehr selten in Form frischer oder älterer Blutaustritte.

Mit einigen Worten sei auch der Mikroorganismen gedacht: dieselben sind nach den Angaben von Sauer — in Form von Bacillen, seltener Coccen — in sämtlichen Schnitten auf der Schleimhautoberfläche, meistens auch auf der Serosa, anzutreffen; in die tieferen Schichten dringen sie nur an den ulcerierten Partien, dort den nekrotischen Teilen folgend; mit anderen Worten: wir finden sie in und an den Geschwürsrändern und auf dem Geschwürsgrund, niemals aber innerhalb der Gefäße.

Der Vollständigkeit halber erwähnen wir noch kurz diese Angaben über die histologischen Verhältnisse an nicht ulcerierten Stellen:

Die Mucosa ist gleichmäßig oder ungleichmäßig atrophisch, seltener verdickt; die Drüsen hyper- oder atrophisch; daneben findet sich Hyperaemie, blutige oder kleinzellige, eitrige Infiltration, auch zuweilen blutige Infarcierung.

Die Submucosa ist verdickt, blutig oder kleinzellig infiltriert, stellenweise in perivasculärer Anordnung; grobfaserig, kernreich. Die Muscularis findet sich bald hypertrophisch mit verbreitertem Bindegewebe, locker und kernarm, bald atrophisch, entzündlich infiltriert, und kernreich. Die Subserosa ist verdichtet, entzündlich infiltriert hyperaemisch, die Serosa zeigt zuweilen eitrig-fibrinösen Belag.

Capillaren Blutungen begegnet man in Mucosa Submucosa und Subserosa.

2. Besprechung der eigenen Befunde.

Unsere beiden Fälle sind insofern charakteristisch, als in beiden die Stenose sich weit unten (Grenze zwischen Flexura sigmoidea und Rectum oder Rectum selbst), die wichtigsten geschwürigen Veränderungen dagegen zuoberst im Dickdarm befanden (Coecum). Ferner ist zu bemerken, daß beide Fälle wenige Stunden post exitum bereits zur Autopsie kamen, somit bei ihnen noch keine oder nur unbedeutende postmortale Veränderungen vorhanden sein konnten. Das Lumen ist an der stenosierten Stelle auf ein Minimum reduciert, im einen Fall durch die diaphragmaartige Striktur des Carcinoms, im andern durch flächenhafte Compression der ganzen Darmwand durch einen außerhalb derselben liegenden Tumor. Hier wie dort begegnen wir einem entzündlichen veränderten Wurmfortsatz.

Der erste Fall ist besonders deshalb bemerkenswert, weil er uns alle Veränderungen zeigt, von leicht erodierten Stellen bis zu 9 cm im Längendurchmesser haltenden großen Wanddefekten.

Über den histologischen Bau der von diesem Fall stammenden Präparate heben wir folgendes hervor:

Abgesehen von der nähern Umgebung der Ulcerationen bietet die Mucosa das Bild der Atrophie dar, während Subserosa und Serosa bedeutend verdickt sind gegenüber der Norm. Infiltrationsherde finden sich in allen Schichten der Darmwand vor. Zeichen von Stauung dagegen nur ausnahmsweise.

An den erodierten Partien ist die Atrophie der Schleimhaut — soweit dieselbe überhaupt noch erhalten ist — deutlicher ausgesprochen und das Stroma stärker mit Rundzellen infiltriert. Die Submucosa zeichnet sich ebenfalls durch Infiltration, daneben aber durch Verdickung aus und fällt an einem der Präparate durch ihren Gefäßreichtum auf. Wenig verändert sind die beiden Muskelschichten. Serosa und Subserosa verhalten sich wieder ähnlich wie Submucosa: sie sind bedeutend verdickt und infiltriert im Bereich der Erosion; dazu kommt (ausnahmsweise) eine der Serosa aufliegende Fibrinmembran. Bezüglich der Gefäße ist zu bemerken, daß auch hier nirgends Zeichen von Stauung auftreten. Die der Ulceration zugewandte Gefäßwand findet sich in einem Präparate verdickt. Dazu kommt (in mehreren Präparaten) Infiltration der Gefäßwand oder Umgebung.

Quantitativ verändert sehen wir die Verhältnisse bei den eigentlichen Geschwüren: auch hier ist die das Ulcus begrenzende Schleimhaut abgeflacht und meist arm an Drüsen, also atrophisch, die Submucosa im Gebiet (und neben) der Ulceration bedeutend verdickt und kleinzellig infiltriert. Stellenweise findet sich eigentliches Granulationsgewebe vor; letzteres ist auch in den beiden Muskelschichten zu finden; von diesen wird die äußere weit seltener von Ulceration betroffen. Subserosa und Serosa sind, wie bei den Erosionen, verdickt und von Infiltrationsherden durchsetzt; daneben weisen sie viele Gefäßquerschnitte auf. Diese sind teils dünn, teils dickwandig, leer oder mit roten Blutkörperchen angefüllt. In anderen Präparaten sind sie obliteriert, oder schließen Rundzellen, Detritus oder Bindegewebszellen ein. Die Gefäßwand kann infiltriert sein, die Intima verdickt.

Beim zweiten Fall interessieren uns namentlich zwei Stellen: der Wurmfortsatz und ein an seiner Einmündungsstelle liegendes Geschwür. Der erstere bietet im Innern eine einzige Ulcerationsfläche dar: die Mucosa ist geschwunden, während die übrigen Schichten hypertrophiert und kleinzellig infiltriert sind.

Auffallender sind die histologischen Verhältnisse neben der Mündung des Appendix. Dort findet sich nämlich eine sequesterartig isolierte, völlig von Blut infiltrierte Partie der Mucosa und Submucosa im Centrum eines Ulcus mit unterminierten Rändern. Die umgebende Darmwand ist in all ihren Schichten hochgradig kleinzellig infiltriert, zeigt aber keine

Hyperämie. Von den dieser Darmpartie entsprechenden Arterien und Venen des Mesenterialansatzes sind einzelne thrombosiert (rote, weiße und gemischte Thromben).

3. Diskussion der pathogenetischen Hypothesen.

Nach Kocher, der die Frage der Dehnungsgeschwüre zuerst zur Diskussion brachte, haben wir uns den Vorgang der Geschwürsbildung folgendermaßen zu denken:

Die gleichmäßige Dehnung des Darmrohres — verursacht durch Retention des Inhaltes, sowie durch Gasbildung — führt zu venöser Stauung in der Darmwand, die sich entsprechend der Gefäßverteilung zuerst gegenüber dem Mesenterialansatz geltend macht. Wegen der ungenügenden Ernährung der Schleimhaut kann die unbedeutendste Ekchymose unter dem Einflusse des sich zersetzenden Darminhaltes zu oberflächlichen Nekrosen der Schleimhaut führen. Daß eine Zerstörung der letzteren als erster Prozeß bei der Ulcerationsbildung angenommen werden muß, geht aus Untersuchungen hervor, die gezeigt haben, welch eminente Bedeutung dem normalen Epithel zum Schutz der Darmwand gegen Mikroorganismen zukommt. — Da die Dehnung der Darmwand demnach als das Primäre anzusehen wäre, hat Kocher diesen Geschwüren den charakteristischen Namen der „Dehnungsgeschwüre" gegeben. Die Folgen der venösen Stauung innerhalb der Gefäße der Darmwand erwähnt Kocher nicht.

Hier setzt Prutz ein, indem er an Hand der von ihm beschriebenen und histologisch untersuchten Fälle zeigte, daß es durch Störung des venösen Rückflusses (in der Darmwand) zu Gefäßveränderungen kommen kann, d. h. zur Thrombosenbildung, zu Endothelwucherungen oder auch zu Veränderungen der elastischen Elemente. Diese Veränderungen macht er verantwortlich für die Geschwürsbildung, und zwar nimmt er als Mittelglied zwischen den Gefäßveränderungen und den Geschwüren Blutungen an, so daß sich der Vorgang in folgender Reihenfolge abspielen würde: Dehnung — venöse Stauung — Thrombose etc. — Blutung — Nekrose — Ulceration.

Die Dehnungsgeschwüre sind nach ihm thrombotische Geschwüre; neben diesen anerkennt er allerdings das Vorhandensein von Stercoral- oder Decubitalgeschwüren im neuern Sinne.

Zusammenfassend sagt Prutz: „Das Dehnungsgeschwür ist charakterisiert durch seine Abhängigkeit von der lokalen Aufhebung des venösen Rückflusses, die in Stauungsblutungen ihren augenfälligen Ausdruck findet". Er vermeidet aber jede Einseitigkeit, indem er hinzufügt: „wo

diese fehlen, wird man doch an einen andern Entstehungsmodus denken müssen". Und ferner: „Es müssen neben den erörterten noch andere Bedingungen für die Bildung der Geschwüre maßgebend sein, die wir noch nicht kennen; denn keineswegs in jedem Fall lange dauernder Dehnung und Kotstauung treten sie auf". —

Weniger Bedeutung mißt Kreutter den Zirkulationsstörungen bei, spricht aber immerhin von „venöser Stauung", die zu vermehrter Schleimhautsekretion und damit auch zu bedeutenderer Zersetzung des Darminhaltes führt; er macht ferner auf die Aufhebung der Resorptionsfähigkeit der Darmwand für Darmgase aufmerksam (unter dem Einflusse der Zirkulationsschädigung). Die Reihenfolge der einzelnen Prozesse wäre somit nach Kreutter folgende: Dehnung — venöse Stauung — vermehrte Sekretion — Zersetzung des Darminhaltes — Gangrän.

Prutz nimmt, gestützt auf Kochers Experimente, an, die Dehnung des Darmes bedinge durch Störung des Rückflusses venöse Stauung. Diese Annahme ist, wie aus dem Studium der Arbeit Kochers hervorgeht, allerdings nur durch ein einziges Experiment gestützt, das Kocher folgendermaßen beschreibt: „Ein durch Luft geblähtes Darmstück eines Kaninchens wird an den zwei Enden unterbunden und reponiert. Nach 27 Stunden ist der Darm noch gedehnt, aber nicht mehr so prall, und enthält eine blutig schwarzrote Flüssigkeit".

Alle übrigen Experimente der Kocherschen Arbeit beziehen sich auf Bruchversuche, bei denen der Darm durch eine mehr oder weniger enge Öffnung durchgezogen wurde und wo die Zirkulationsstörungen sich aus der Behinderung der Mesenterialzirkulation erklären.

Bei der Bedeutung, welche diese Frage für die Prutzsche Auffassung hat, schien es uns angezeigt, das Experiment zu wiederholen.

1. Versuch. Derselbe wurde am Hunde in folgender Weise ausgeführt: An dem in Morphium-Äthernarkose befindlichen Tiere wurde eine Dünndarmschlinge auf der einen Seite abgebunden, während auf der anderen eine Glaskanüle in dieselbe eingebunden wurde, die mit einem Gummischlauch und einem Glasrohr in Verbindung stand. Dabei wurde sorgfältig darauf geachtet, daß die Blutzirkulation in der Schlinge völlig ungehindert vor sich gehen konnte. Das ganze System wurde nun mit Wasser gefüllt und der Druck durch Heben des Glasrohres allmählich gesteigert, während die Zirkulationsverhältnisse in der Schlinge sorgfältig beobachtet wurden. Es zeigte sich, daß bei Erhöhung des Innendruckes die Farbe des Darmes von einem gewissen Momente an regelmäßig blaß wurde, ohne daß je irgend

ein Anzeichen von auch nur vorübergehender Stauung eingetreten wäre. Wurde der Druck auf 1—1½ m gesteigert, so wurde die Darmschlinge völlig blutleer, und aus den am Mesenterialansatze angeschnittenen Venen floß vom Darm her kein Blut mehr. Dasselbe Experiment wurde auch am Dickdarm ausgeführt und zwar mit demselben Ergebnisse.

Das Resultat dieser Versuche steht übrigens in völliger Übereinstimmung mit der anatomischen Anordnung der Darmvenen. Verfolgt man dieselbe auf Stufenschnitte, von der Konvexität der Darmschlinge nach dem Mesenterialansatze hin, so findet man, daß die Venen der Submucosa allmählich die Muskulatur durchsetzen, um schließlich in der Subserosa an den Mesenterialansatz zu gelangen. Alle größeren Stämme liegen also subserös und werden von einer Vermehrung des Innendruckes nicht betroffen.

2. Versuch. Derselbe wurde in ähnlicher Weise ausgeführt, ebenfalls am Hunde und mit Morphium-Äthernarkose. Zwei verschiedene Darmschlingen wurden unter 1½ m Wasserdruck mit Wasser gefüllt, wobei ebenso wenig wie im ersten Versuche vor Eintreten der Anämie ein Stadium der venösen Stauung beobachtet werden konnte. Die Farbe des Darmes ging vielmehr von dem normalen Rosaton, bei allmählichem Ansteigen des Druckes unvermerkt in gelbweiß über. Als der Druck so weit gestiegen war, daß die Zirkulation völlig aufgehoben schien, wurden die Schlingen beiderseits abgebunden und die jenseits derselben gelegenen zur Einführung der Kanüle angelegten Darmöffnungen doppelt übernäht. Der Darm wurde sodann reponiert und der Bauch geschlossen. Nach 44 Stunden wurde der Hund getötet. Die Autopsie ergab folgenden Befund:

Das Peritoneum war vollständig normal. Verklebungen bestanden nur im Bereich der Unterbindungsstellen des Darmes. Die Mesenterialgefäße zeigten sämtlich eine gleichmäßige Füllung. Oberhalb, zwischen und unterhalb der unterbundenen Schlingen sah der Darm normal aus, war allerdings oberhalb derselben etwa doppelt so weit, wie unterhalb. Bei der obern, geblähten und abgebundenen Schlinge hatte die eine Ligatur durchgeschnitten, so daß der Inhalt (d. h. das eingefüllte Wasser) begonnen hatte auszusickern. Die Schlinge war infolgedessen nicht mehr prall gefüllt. Sie zeigte blaurote Verfärbung und blutigen Inhalt. Die untere geblähte und abgebundene Schlinge dagegen, deren Ligaturen intakt waren, zeigte sich noch prall gespannt, stark ausgedehnt und ausgesprochen anämisch. Sie enthielt eine wässerige durch Einlegen in Formalin und Alkohol, zum Teil geronnene Flüssigkeit ohne jede Spur von Blutbeimengung. Die histologische Untersuchung bestätigt den makroskopischen Befund. In keinem der von den verschiedenen Darmstellen angelegten Schnitte ist irgend etwas von Nekrose zu finden. Während in den oberhalb, zwischen und unterhalb gelegenen Darmabschnitten der Blutgehalt normal ist, finden wir ihn vermindert in dem makroskopisch anämischen Teil und in hohem Grade vermehrt in der schon für das bloße Auge hyperämischen Partie. Hier sind besonders in der Schleimhaut alle Kapillaren strotzend mit Blut gefüllt.

Bevor wir das Ergebnis dieser Versuche verwerten, müssen wir noch eine klinische Tatsache herbeiziehen.

Es ist bekannt, daß bei akutem Darmverschluß die oberhalb des Hindernisses liegende Schlinge auch dann in der Regel hyperämisch

und zwar venös gestaut aussieht, wenn keine Abknickung des Mesenteriums, wie bei Hernien, für diesen Zustand verantwortlich gemacht werden kann. Nur bei einem, unten genauer mitgeteilten Falle, von akuter, hochgradigster Überdehnung des Coecum und Colon ascendens fand Hr. de Quervain, wie er uns mitteilte, den gedehnten Darm eher blaß aussehend.

Wie sollen wir nun diese Tatsachen mit unseren Experimenten in Einklang bringen? Der Befund bei dem zweiten Experiment scheint uns die richtige Wegleitung zu geben. Daß durch das reine mechanische Moment der Dehnung sich in keinem Stadium venöse Hyperämie erzielen läßt, das scheint aus unserem Versuch mit genügender Sicherheit hervorzugehen; besonders das zweite Experiment ist in dieser Hinsicht beweisend, wo die Darmspannung während 44 Stunden erhalten werden konnte, und bei dem es auch in dieser Zeit nicht zu venöser Stauung kam. Eine solche entstand dagegen in derjenigen Schlinge, welche, obwohl anfänglich ebenso gespannt, wie die eben erwähnte, infolge von Aussickern von Flüssigkeit allmählich an Spannung verlor. Da uns die Beschränkung der Hyperämie auf diese Schlinge nicht wohl erlaubt, eine beginnende Peritonitis als Ursache anzunehmen, so müssen wir auf den Zustand der Gefäße selbst zurückgreifen. Am nächsten läge wohl die Annahme, daß durch die länger dauernde Überdehnung des Darmes eine Gefäßlähmung zustande kommt, die, sobald die Spannung nachläßt, zu venöser Hyperämie führt. Daß hierbei toxische Einflüsse keine Rolle spielen, das beweist wieder unser Tierexperiment. So enthielt die erste mit Wasser überdehnte und abgeschnürte Schlinge viel weniger toxische Stoffe, als das ebenfalls beiderseits abgeschlossene, zwischen beiden geblähten Darmschlingen liegende Darmstück, und doch wurde nach Nachlassen der Überdehnung gerade die erstere hyperämisch und nicht letzteres.

Wenn wir nicht für den Menschendarm ganz andere anatomische Verhältnisse annehmen wollen, als für den Hundedarm (daß letzterer muskelreicher ist, das wissen wir allerdings), so können wir die im Experiment gefundenen Tatsachen sehr wohl zur Erklärung der klinischen Beobachtungen verwerten. Wir können die oberhalb vom Hindernis beobachtete Hyperämie dadurch erklären, daß der bei der peristaltischen Kontraktion hochgradig gesteigerte Innendruck eine zuerst intermittierende, schließlich aber anhaltende Parese der Vasomotoren bedingt, infolge deren es zu Hyperämie kommt, noch bevor eine toxische oder infektiös entzündliche Hyperämie eintritt. Wir haben damit für die Auffassung von Prutz, in teilweiser Bestätigung des

Kocherschen Experimentes eine experimentelle Basis gewonnen. Damit soll natürlich bei weitem nicht gesagt sein, daß diese rein funktionelle Hyperämie direkt den Dehnungsgeschwüren zugrunde liege. Wir glauben eher, wie Prutz übrigens auch, daß die venöse Hyperämie nur das zu Thrombose besonders prädisponierende Moment darstellt, und daß die Geschwüre, soweit sie überhaupt hämorrhagischer Natur sind, erst auf kleinere oder größere Thrombosen hin zustande kommen.

Ziehen wir nun die Schlüsse aus unseren eigenen Beobachtungen, indem wir unsere Befunde mit den eben angeführten Ansichten vergleichen. Unsere beiden Fälle sind instruktiv, indem sie zeigen, daß der Modus Prutz zwar vorkommt (Fall II), aber durchaus nicht der einzige, vielleicht nicht einmal der hauptsächliche ist, denn in Fall I, welcher alle Grade von Dehnungsgeschwüren aufweist, finden wir nirgends Blutungen oder venöse Stauung im Bereiche der Erosionen oder Geschwüre, auch nirgends Blutungen in der noch intacten Darmwand. Die im Geschwürsgrund und in der Umgebung der Schleimhautdefekte vorgefundenen Gefäßthrombosen erklären sich am ungezwungensten aus dem Vorhandensein des Geschwürs, als Secundärerscheinungen. Nur eine Stelle ließe dem makroskopischen Befunde nach an eine primäre Thrombose denken, nämlich diejenige, an welcher sich die Darmwand an umschriebener Stelle schlaff, wie nekrotisch zeigte, ohne deutlichen Schleimhautdefekt. Leider fand sich diese Partie in dem zur histologischen Untersuchung aufgehobenen Materiale nicht mehr vor, so daß uns ein entscheidendes Urteil nicht möglich ist. Gerade der Umstand aber, daß sich diese Stelle schon makroskopisch völlig von den eigentlichen Geschwüren unterschied, würde uns veranlassen, den beiden Veränderungen eine verschiedene Entstehungsweise zuzuschreiben. Wir müssen also für die Geschwüre auf die Ernährungsstörung durch Überdehnung einerseits und den Einfluß der Mikroorganismen andrerseits zurückgreifen ohne den Umweg der Stauungsblutung.

Von Bedeutung ist aber nicht nur die erste Entstehung der Erosion, sondern auch ihre Umwandlung in ein tiefes Geschwür ohne Heilungstendenz. Warum wir diese letztere vermissen, erklärt sich ohne weiteres daraus, daß die Bedingungen für die Geschwürsbildung nicht nur dieselben bleiben, sondern im Gegenteil sich in ungünstigem Sinne verändern; denn erstens sind und bleiben die Zirkulationsstörungen und damit die schlechte Ernährung der Darmwand die gleichen bezw. verschlimmern sich, und zweitens nimmt die Pathogenität des gestauten Darminhaltes andauernd zu.

Betreffend dieser Pathogenität des Darminhaltes erinnern wir an die Arbeiten von Clairmont, Ranzi und Brunner. Erstere kamen durch Versuche an Hunden, Katzen und Kaninchen (künstliche Erzeugung von Ileus durch Ligatur des Darmrohres) zu dem Schluß, daß im Darminhalt sowohl bei experimentellem wie beim Ileus des Menschen toxische Substanzen gebildet werden, und aus den an Hunden angestellten Experimenten von Klecki, cit. von Brunner, geht hervor, daß der Bazillus aus dem gestauten Darminhalte viel höhere Virulenzgrade darbietet, daß auch die Menge der Bakterien hier eine viel größere ist. Auch Brunner hält an der größeren Gefährlichkeit des bei Ileus zurückgehaltenen Darminhaltes fest, obgleich seine Versuche an Menschen eine größere Pathogenität des gestauten Inhaltes gegenüber dem normalen nicht ergaben. Dazu kommt, daß nicht nur im Dünndarm die Menge der Bakterien nach unten zunimmt, sondern, daß auch im Dickdarm die Zahl der Bakterien eine bedeutendere ist, eine Tatsache, für welche die Bakteriologie den Nachweis schon früher erbracht hat.

4. Die Verteilung der Überdehnung und die Lokalisation der Geschwüre.

Von Interesse ist die oben zahlenmäßig nachgewiesene, auffallende Lokalisation der Geschwüre im Coecum, die auf einer besonders hochgradigen Dilatation dieses Darmteiles beruht. Mit der Frage des Zustandekommens dieser excessiven Dehnung haben sich in neuerer Zeit Anschütz und Kreutter eingehend beschäftigt. Nach beiden Autoren ist als Grundbedingung eine absolute Schlußfähigkeit der Ileocoecalklappe anzusehen. Staut sich, wie es für die uns interessierenden Fälle zutrifft, der flüssige Darminhalt an, so wird das Darmrohr nicht allein durch ihn, sondern auch durch die aus ihm entstehenden Gase gedehnt, ein Vorgang, der sich schon deshalb am ehesten im Coecum abspielen wird, weil der Inhalt hier noch am dünnsten und damit auch am zersetzungsfähigsten ist, da auch die antiperistaltische Darmbewegung in diesem Sinne wirkt. Ferner kommt die geringere Wandstärke des Coecum (gegenüber dem untern Dickdarm) in Betracht; schon unter normalen Verhältnissen beträgt nämlich (nach Henle) die Differenz zwischen der Wandstärke des Colon (ascendens?, aus dem Zitat nicht ersichtlich) und derjenigen des Rectum 2—3 mm, ein Unterschied, der in unseren Fällen noch bedeutend größer wird, da die Wanddicke oberhalb Hindernissen im Dickdarm regelmäßig mit der Entfernung vom Hindernis abnimmt (Herczel). Als wichtigsten Grund aber betrachtet Anschütz, im Gegensatz zu Kreutter, die bedeutendere

Weite des Lumens, welche das Coecum vor den tiefer liegenden Dickdarmabschnitten auszeichnet: normalerweise beträgt nämlich (nach Luschka) die Circumferenz des Darmrohres am Colon descendens 14,5, am Coecum durchschnittlich 28,5 cm, also etwa das Doppelte. Da nun aber die Innenflächen der Darmabschnitte sich verhalten wie die Quadrate der betreffenden Durchmesser, und der Gesamtdruck, der auf den verschiedenen Abschnitten des Darmrohres lastet, abhängig ist von der Größe der betreffenden Innenflächen, so geht daraus für Anschütz hervor, daß der Druck auf das Coecum auch 4 mal so groß sein muß als der auf dem Colon descendens lastende. Diese Behauptung nun bestreitet Kreutter aus theoretischen Gründen. Er hält teilweise auch das Ergebnis der Versuche für optische Täuschung; gleichzeitig erinnert er daran, daß bei starkem Meteorismus des Dickdarmes (nach Beobachtug von Bayer) zwischen Colon ascendens und transversum, also an der Stelle der Flexura coli hepatica, ziemlich regelmäßig Abknickungen beobachtet werden können, denn er große Bedeutung beimißt für die Erklärung der lokalisierten Überdehnung des Anfangsteiles des Dickdarmes.

Obwohl bestritten, bestätigt sich die oben erwähnte Theorie von Anschütz in Experimenten, die er sowohl am menschlichen Dickdarm, als auch an anderm elastischen Material anstellte und die wir nachkontrollierten und teilweise noch weiter ausführten. Wir geben in folgendem seine und unsere Resultate wieder:

Versuche von Anschütz:

Experimente am menschlichen Dickdarm. Setzt man das Dickdarmrohr durch ein in die Flexura sigmoidea fest eingebundenes Gebläse unter einen gesteigerten Innendruck, so dehnt sich in der Mehrzahl der Fälle das Coecum plötzlich stark aus und zeigt eine viel größere Spannung als die andern Abschnitte des Dickdarmes.

Experimente mit kleinen Gummiballons, befestigt an beiden Enden des offenen Schenkels einer Glasröhre in T-Form: bei gleicher Wandstärke, aber verschiedener Größe, blähen sich beim Einblasen von Luft die Ballons so auf, daß der größere sich ganz erstaunlich ausdehnt, während der kleinere auf seinem kleinen Kaliber verharrt. Die kleinsten Unterschiede in der Größe der Ballons geben bei der Aufblähung schon die größten Ausschläge.

Eigene Versuche:

Bei unseren Versuchen bedienten wir uns einer Y-Röhre, welche nach der einen Seite mit einem Gebläse in Verbindung stand; an den beiden andern Enden befestigten wir Gummifingerlinge aus feinem Kautschuk, welche große Dehnbarkeit besitzen. Die Resultate, die wir dabei erzielten, lassen sich folgendermaßen zusammenfassen:

1. Gleiche Dicke, gleiches Volumen:

Anfangs Füllung beider Ballons, dann sobald der eine etwas mehr gedehnt ist als der andere, ausschließliche Füllung des gedehnten bis zum Platzen. Durch langsamen Druck läßt sich die Luft in dem andern Ballon verdrängen, so daß der erstgefüllte leer wird. Gleichzeitige starke Füllung beider Ballons in Gleichgewichtslage ist nicht zu erreichen. Sobald man den einen bis zu einem gewissen Grade komprimiert, entleert er sich sofort unter Füllung des andern.

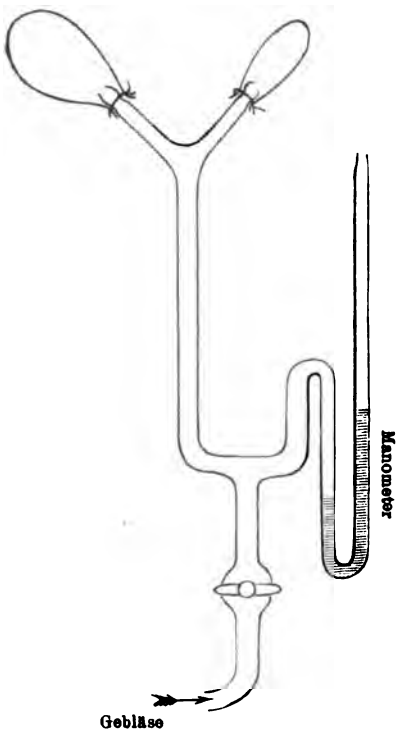

2. Gleiche Dicke, aber ungleiches Anfangsvolumen:

Stets füllt sich der größere ausschließlich. Komprimiert man ihn, so füllt sich der kleinere, gibt aber seine Luft sofort an den größern ab, sobald derselbe losgelassen wird. Dies findet nur bis zu einem gewissen Grade der Dehnung statt. Sobald derselbe überschritten wird, so bleibt die Luft im kleinern. Durch gleichmäßigen Druck kann sie bei starker Dehnung von dem einen in den andern verdrängt werden, wobei jeweilen der sich entleerende annähernd auf sein ursprüngliches Volumen zurückgeht. Ein Stehen derselben auf gleicher Füllung läßt sich nur ausnahmsweise bei hochgradiger Spannung erreichen. Ein leichter Druck auf den einen oder andern genügt, um dieses Gleichgewicht zu stören.

3. Gleiches Volumen, ungleiche Dicke:

Es füllt sich stets der dünnere, außer wenn derselbe von Anfang an komprimiert wird. Auch bei starker Dehnung geht die Luft nach Loslassen des dünnern sofort in denselben über, aber nicht umgekehrt.

4. Ungleiches Volumen, ungleiche Dicke:

(Dünner Ballon klein, dicker groß). Es zeigen sich dieselben Erscheinungen wie bei Versuch 1.

Wir baten Herrn Dr. phil. A. de Quervain, als Physiker diese Versuche nachzuprüfen, und die Ergebnisse derselben mathematisch zu begründen, und geben in folgendem seine Antwort in extenso wieder:

„Der Überdruck ist anfangs am größten, nimmt dann mit zunehmendem Radius des Gummisacks bei Aufblähen ab, erreicht ein

Minimum der Ausdehnung auf den 2—3 fachen Radius und steigt dann wieder, bis der Sack platzt, also in der Nähe der Elasticitätsgrenze".

Einige Zahlen seien hier angeführt. Dieselben beziehen sich auf Fingerlinge; ich habe auch mit kleinen starkwandigen Ballons analoge Werte erhalten.

	Längsdurchm. des Sacks		Überdruck mm Quecksilber
I.	53 mm-Anfangsdurchm.		16 mm
	115 „	Successives Aufblasen	10,5 „
	... „		12 „
	180 „		13 „
	platzt		
II.	18 mm = Anfangsdurchm.		21 mm
	53 „	Successives Aufblasen. platzt.	16 „
	65 „		17 „
	75 „		18 „
	80? „		20? „

Aus diesen empirischen Daten läßt sich das gegenseitige Verhalten von zwei zugleich angeschlossenen Säcken für alle Fälle ableiten. — So muß sich z. B. der Inhalt des größeren Recipienten mit Gewalt, aber dann dauernd in den kleineren überdrücken lassen bis zu den Größenverhältnissen, wo die Minimalspannung des kleineren gleich oder kleiner ist als die Maximalanfangspannung des größeren.

Bei den Größenverhältnissen der angegebenen Beispiele wäre gerade noch ein solcher zweiter, labiler Gleichgewichtszustand möglich (wurde empirisch bestätigt). Ist der kleinere Sack noch mehr reduziert, dann ist der zweite Gleichgewichtszustand überhaupt nicht mehr herbeizuführen.

Nun aber zur Hauptsache für uns: zur Begründung, daß zwei Membranen von gleicher Elasticität (bedingt durch Material und Dicke) bei ungleicher Krümmung ungleichen innern Überdruck zur Ausdehnung bedürfen, oder was dasselbe ist, daß bei einem gegebenen Druck die eine sich schon ausdehnt, die andere aber gar nicht.

Wir geben die Ableitung analog der Theorie der Seifenblasen, da die elastischen Kräfte der Hülle in derselben Weise auftreten.

Ich gehe vom Gleichgewichtszustand aus; d. h. der Überdruck stellt sich ins Gleichgewicht mit der elastischen Spannung.

Die Blase sei kugelförmig; die Oberfläche, $4\pi r^2 = O$, der Überdruck = p; der auf die innere Oberfläche wirkende Druck ist = Op. Die bei einer kleinen Zunahme des Radius um ϱ geleistete Arbeit ist

$= O p \varrho$. Mit der Zunahme des Radius ist aber eine Vergrößerung der Oberfläche verbunden. Ist der Radius r, so ist, da $O = 4\pi r^2$,

$$dO = 8\pi r dr = 8\pi\varrho = 8\pi r \frac{\varrho}{r} = 2O \frac{\varrho}{r}.$$

Die Vermehrung der Oberflächenenergie ist aber nach Definition proportional der Oberflächenvermehrung. Ist also die Elasticität der Membran = T dann ist die Vermehrung der Oberflächenenergie $= 2O \frac{\varrho}{r}$ T. Dieser Energiezuwachs muß gleich der vom Druck geleisteten Arbeit sein. Somit: $O p \varrho = 2O \frac{\varrho}{r}$ T und daraus

$$p = \frac{2T}{r} \text{ oder } p.r = 2T.$$

Für eine dem Darmrohr besser entsprechende cylindrische Form der Membran ergibt sich der ganz übereinstimmende, nur in der Konstante verschiedene Ausdruck: p. r = T d. h. bei ein und demselben T, d. h. bei gleich elastischen Membranen ist der Überdruck um so grösser, je kleiner der Radius; sind also zwei Membranen an denselben Druck angeschlossen, so genügt ein bestimmter Betrag des Druckes, um die Membran mit dem größeren Durchmesser zu dehnen, der der kleineren noch nicht genügt. Da nun der Überdruck, je weiter der größere Sack gespannt wird, desto kleiner wird, hat natürlich der kleinere Sack immer negativere Aussichten. Dies alles ist nun tatsächlich ja auch der Ausdruck dessen, was die Empirie ergibt.

Daß die Fingerlinge ellipsoidisch sind, ändert natürlich qualitativ gar nichts; es handelt sich um den mittleren Krümmungsradius".

Vergleichen wir diese Versuche mit denjenigen von Anschütz und von Kreutter, so sehen wir, daß, wie übrigens selbstverständlich und von niemandem bestritten, bei im übrigen gleichen Verhältnissen die Wanddicke eine erhebliche Rolle spielt. Schon dadurch ist also der Blinddarm besonders zu Überdehnung veranlagt. Sodann geht sowohl aus unseren, von einem Physiker kontrollierten Experimenten, wie auch aus der mathematischen Berechnung des letzteren hervor, daß auch bei gleichem elastischen Material die Weite der Lumina nicht, wie Kreutter sagt, ohne jede Bedeutung für den Grad der Flächenspannung ist, sondern im Gegenteil auf dieselbe einen mathematisch bestimmbaren Einfluß ausübt allerdings in anderer Weise, als es Anschütz annahm. Eine optische Täuschung, wie sie Kreutter annimmt, kann nicht vorliegen, und es läßt sich durch den Versuch leicht nachweisen, daß die beiden Ballons sich nicht in gleicher Weise erweitern. Ist die ursprüngliche Volumsdifferenz nur einigermaßen deutlich ausgesprochen, so kann man den einen Ballon zum

Platzen bringen, bevor sich der andere überhaupt sichtlich ausdehnt. Daß dabei nicht Elastizitätsunterschiede des Materials in Frage kommen, geht daraus hervor, daß sich der Versuch genau nach demselben Gesetze abspielt, wenn man die Ballons vertauscht, das heißt den größeren so weit auf das Glasrohr herunter bindet, daß er dadurch zum kleineren wird. Stets füllt sich der größere bis zum Platzen, während der kleinere ruhig bleibt.

Es ergibt sich hieraus, daß der Blinddarm nicht nur durch seine geringere Wanddicke, sondern auch durch seinen größeren Durchmesser zur Überdehnung prädisponiert ist. Wenn diese Überdehnung etwas rasch eintritt, so daß sich keine compensatorischen Vorgänge ausbilden, so kann es bis zum Platzen der Serosa an Coecum und Colon ascendens kommen, bevor sich der unmittelbar über dem Hindernis gelegene Dickdarmteil überhaupt sichtlich ausdehnt. Eine derartige Beobachtung hat uns kürzlich noch Herr de Quervain mitgeteilt. Es handelt sich um eine alte, mit Ileus ins Spital verbrachte Frau. Wahrscheinlichkeitsdiagnose auf Grund der Anamnese: Tiefsitzendes strikturierendes Dickdarmcarcinom. Bei der Laparotomie fand sich das S Romanum und der absteigende Dickdarm von sozusagen normaler Weite, so daß einen Moment an der Richtigkeit der Diagnose gezweifelt wurde. Das Colon transversum war mäßig ausgedehnt, das Coecum und Colon ascendens dagegen von der Weite eines geblähten Magens. Seine Serosa zeigte einen langen frischen Riss. Es bestand an der Flexura hepatica eine deutliche Knickung, wie sie von Bayer, Roith und Kreutter betont wird. Daß diese Knickung aber zur Überdehnung des obersten Dickdarmabschnittes nichts Wesentliches beigetragen hat, ergab sich daraus, daß die Anlegung eines Kunstafters am S Romanum genügte, um Meteorismus und Überdehnung schwinden zu lassen. Das Hindernis bestand, in Bestätigung der Diagnose, in einem kleinen strikturierenden Carcinom im unteren Schenkel des S Romanum. Es war auch hier der dickwandigere engere Darmteil vom Colon ascendens abwärts, sozusagen normal geblieben, während der dünnwandigere, weitere Anfangsteil des Dickdarmes bis zum Platzen der Serosa überdehnt war. Wie im Ballonexperiment verteilte sich die Dehnung also nicht gleichmäßig, bezw. nur proportionell der Wanddicke und dem Durchmesser auf die verschiedenen Dickdarmabschnitte, sondern sie betraf beinahe ausschließlich den durch seine dünnere Wand und seinen größeren Durchmesser prädisponierten aufsteigenden Dickdarm.

IV.

Therapeutische Schlüsse.

Wie aus der Anamnese der meisten Fälle hervorgeht, kommen die mit Dehnungsgeschwüren behafteten Patienten vielfach erst spät zur Operation, d. h. zu einer Zeit, da der Darmverschluß voll ausgebildet ist und da die Dehnung des Dickdarmes schon eine bedeutende geworden ist, so daß sich bereits ausgedehnte oder tiefgehende Dehnungsgeschwüre entwickelt haben; ja, es kommt sogar vor, daß sich Kranke dem Chirurgen erst im Zustand einer inzwischen aufgetretenen Perforationsperitonitis vorstellen, deren Verhältnisse die Operationsprognose zu einer fast absolut ungünstigen machen.

Da wir nun wissen, daß bei tiefliegender Dickdarmstenose oder bei vollkommenem Verschluß desselben die Überdehnung der oberen Dickdarmabschnitte, speziell des Coecum, eine relativ häufige Erscheinung ist, da wir ferner wissen, daß die überdehnte Darmwand in ganz besonderer Weise zur Bildung von Geschwüren prädisponiert ist, welche durch Perforation in die Bauchhöhle höchst verhängnisvoll werden können, da wir also mit anderen Worten in jedem Fall von Darmverschluß im Bereich des Dickdarmes mit der Möglichkeit dieser Komplication zu rechnen haben (eine Tatsache, die schon Prutz und später Kreutter hervorhoben), so sehen wir darin, wie Kocher schon vor Jahren betont hat, nur eine weitere Indikation zur operativen Ileusbehandlung, die vor allem in der Entleerung des Darmes ihre Hauptaufgabe hat. Dieses Vorgehen wird um so dankbarer sein, als (nach den Anschauungen von Prutz und Anschütz) die Bildung der Dehnungsgeschwüre im allgemeinen wohl eine der späteren Veränderungen ist, die erst nach mehrtägiger Stauung auftritt. Dann werden diejenigen Fälle wohl auch seltener werden, in denen der chirurgische Eingriff nicht nur zu spät kommt, sondern sogar als ein den Exitus beschleunigendes Moment aufgefaßt werden muß.

Bevor wir die Arbeit abschließen, sei es uns erlaubt, unserem verehrten ehemaligen Chef, Herrn Dr. de Quervain, für die Überlassung des Materials sowie für seine Mithülfe unseren besten Dank auszusprechen.

Literaturverzeichnis.

1. Albarran et Lavillauroy, Ulcérations intestinales dans l'occlusion intestinale chronique. (Bullet. d. l. Soc. anatom. 1898, p. 61).
2. W. Anschütz, Über den Verlauf des Ileus bei Darmcarcinom und den lokalen Meteorismus des Coecum bei tiefsitzendem Dickdarmverschluß. (Arch. f. klin. Chir. Bd. 68, 1902.)
3. C. Bayer, Charakteristischer Meteorismus bei Volvulus des S Romanum. (Langenbecksches Arch. 57, 1898).
*4. C. Bayer, Über Meteorismus bei Dickdarmverschluß. (Wiener klin. Wochenschrift 1904, Nr. 1). (Ref. im Zentralblatt für Chirurgie 1904, Nr. 32).
5. von Beck, Zur operativen Behandlung der diffusen eitrigen Perforationsperitonitis. Beitrag zur klinischen Chirurgie von Bruns 1898, Bd. 20. (Citiert in Sauer).
6. Begemann, Zur Kenntnis der sogen. spontanen Darmruptur. (Diss. Berlin 1891).
7. C. Brunner, Klinisches und Experimentelles über Verschiedenheiten der Pathogenität des Darminhaltes gegenüber dem Peritoneum. (Arch. für klinische Chirurgie, 73. Bd., 4. Heft, 1904.)
*8. M. von Cackowic, Dehnungsgangrän des Coecums bei Darmverschluß an der Flexura sigmoidea. (Kroatisch). (Ref. im Zentralblatt für Chirurgie 1904, Nr. 32.)
9. P. Clairmont und E. Ranzi, Zur Frage der Autointoxikation bei Ileus. (Arch. für klinische Chirurgie, Bd. 73, Heft 3.)
10. Dittrich, Über spontane Zerreißung des Darmkanals. (Prager Vierteljahrsschrift 1846. Zitiert nach Sauer.)
11. Herczel, Experimentelle und histologische Untersuchungen über kompensatorische Muskelhypertrophie bei Darmstenosen. (Zeitschrift für klin. Med. Bd. 9, 1886.)
12. Heschl, Zur Mechanik der diastatischen Darmperforation. (Wiener med. Wochenschrift Nr. 1, 1880.)
13. A. Jäger, Über multiple perforierende Stercoralgeschwüre des Grimmdarms. (Diss. München 1898.)
14. E. Kaufmann, Lehrbuch der spez. patholog. Anatomie. (II. Aufl., 1901.)
15. Kocher, Zur Lehre von der Brucheinklemmung. (Deutsche Zeitschrift für Chirurgie. Bd. 8, 1877.)
16. Kocher, Über Ileus. (Mitt. a. d. Grenzgeb. d. Med. u. Chir. Bd. 4).
17. P. Kraft, Gangraen og Perforation af Coecum ved cancer S romani. (Bibliotek for Laeger, Jan. 1903.)
18. E. Kreutter, Dehnungsgangrän des Coecum bei Achsendrehung der Flex. sigmoidea und bei Abknickung des Blinddarmes. (Arch. für klinische Chirurgie, 70. Bd.)
19. Labey, Ulcérations dysentériformes du gros intestin dans un cas de rétré-

1) Die mit * bezeichneten Arbeiten erschienen erst bei Abschluß unseres Manuskriptes und konnten deshalb nicht mehr eingehend berücksichtigt werden.

2) Bei der zweiten Arbeit von Bayer mußte das Referat benutzt werden, da das Original leider nicht erhältlich war.

cissement du rectum ayant déterminé de l'occlusion chronique. (Bullet. d. l. Soc. anat. 73ème année.)
20. M. Letulle, Rupture du côlon ascendant par diastasis; examen microscopique. (Bullet. d. l. Soc. anat. 1899, p. 588.)
21. Ludewig, Über einen Fall von spontaner Darmruptur bei Atresia ani. (Diss. Greifswald 1891.)
22. Luys, Perforations du côlon ascendant au cours d'une occlusion intestinale chronique par cancer de l'Siliaque. (Bull. d. l. Soc. anat. 74ème année.)
23. Nothnagel, Die Erkrankungen des Darmes und des Peritoneums. (Spez. Pathol. u. Ther. XVII., 1898.)
24. Ortner, Zur Klinik der Angiosklerose der Darmarterien. (Sammlung klinischer Vorträge Nr. 347. Leipzig 1903.)
25. Prutz, Mitteilungen über Ileus. (Arch. für klinische Chirurgie. Bd. 60, 1900.)
26. Reichel, Pathologie des Ileus. (D. Zeitschrift für Chirurgie. Bd. 35.)
27. G. Sauer, Über Perforation des Darmes oberhalb von Strikturen. (Dissert. Halle 1902.)
28. H. Schmaus, Grundriß der pathol. Anatomie. (6. Auflage 1901.)
29. E. Tavel, Le diagnostic du siège de l'occlusion de l'iléus. (Rev. d. Chir. 1903.)
*30. A. Weiss, Über Dehnungsgangrän des Coecum bei tiefsitzendem Dickdarmverschluß. (Arch. für klinische Chirurgie. Bd. 73, 1904.)

VI.

Aus der chirurgischen Klinik und Privatklinik
des Herrn Prof. Dr. Th. Kocher in Bern.

Beiträge zur Chirurgie des Magenkrebses.

Über 97 (101) Magenresektionen wegen Carcinom, mit Berücksichtigung der Fernresultate hinsichtlich Radikalheilung und Wiederherstellung der Magenfunktionen.

Von

Dr. **Hermann Matti,**
Assistenzarzt der Klinik.

Einleitung.

Seit Ausführung der ersten Magenresektion durch Péan im Jahre 1879 und deren glücklichen Inauguration durch Billroth hat sich die chirurgische Therapie auf dem Gebiete der Magenkrankheiten in stetigem Fortschritt ein immer breiteres Gebiet erobert. Wird auch ein chirurgischer Eingriff bei Ulcusstenosen, Dilatationen, Atonie oder Lageanomalien des Magens von den Internen vielfach noch heute perhorresziert, so hat sich der Chirurgie in der Behandlung maligner Neubildungen des Magens ein von keiner Seite mehr ernsthaft bestrittenes Gebiet eröffnet. Es haben sich dementsprechend auch die wissenschaftlichen Publikationen über die Erfolge chirurgischen Vorgehens bei Carcinoma ventriculi aus den verschiedensten Kliniken und Spitälern von Jahr zu Jahr erheblich gemehrt, so daß man heute schon ein ziemlich übersichtliches Bild in dieser Frage zu gewinnen vermag. Daß die Publikation einzelner günstig verlaufener Fälle einen richtigen Einblick nicht zu eröffnen im stande ist, wurde schon oft betont; um so wertvoller müssen deshalb umfangreiche Zusammenstellungen sein, die in lückenloser Reihe eine größere Zahl operativ behandelter Fälle der kritischen Beurteilung zugänglich machen; wurden

zudem, wie es auf der Kocherschen Klinik und Privatklinik der Fall war, beinahe sämtliche Patienten unter nahezu gleichen äußeren Verhältnissen und namentlich durch denselben Operateur behandelt, so dürfte der Wert, den eine derartige Publikation für die Kritik des betreffenden operativen Eingriffs zu bieten vermag, noch wesentlich steigen.

Wir bringen in folgendem auf Anregung von Herrn Prof. Th. Kocher eine Abhandlung über 97 Magen-Pylorusresektionen, welche wegen Carcinom in den Jahren 1881 bis September 1904 auf der Berner chirurgischen Klinik und Privatklinik des Herrn Prof. Kocher ausgeführt wurden. — Die Gastroenteostomien wegen Krebs, über welche bereits eine Publikation von Dr. Kaiser erschienen ist, ziehen wir nicht in den Kreis unserer Betrachtungen; zudem trat diese Palliativoperation zu Gunsten der Radikaloperation in den letzten Jahren immer mehr in den Hintergrund, da die Indikationen für die Gastrektomie in letzter Zeit durch Herrn Prof. Kocher immer mehr erweitert wurden. Das beweist schon der Umstand, daß im Zeitraum der letzten 6 Jahre auf unserer Klinik beinahe ebensoviele Magenresektionen ausgeführt wurden, wie in den vorhergehenden 18 Jahren zusammen; im Gegensatz dazu sind die Gasteoentrostomien wegen Carcinom numerisch ganz wesentlich zurückgegangen.

Die bisher durch Herrn Prof. Kocher ausgeführten Totalexcisionen des Magens sind in dieser Arbeit ebenfalls nicht berücksichtigt, da ihre Indikationsstellung eine ganz andere war, und deren zusammenfassende Kritik deshalb einer separaten Publikation vorbehalten bleibt; über den ersten Fall von Gastrectomia totalis an der Kocherschen Klinik findet sich übrigens ein Referat in der 4. Auflage von Kochers Operationslehre.

Die 97 Magen-Pylorusresektionen, über welche wir in vorliegendem referieren, verteilen sich, wie bereits erwähnt, auf die Jahre 1881 bis 1901; über die ersten 52 Fälle, abschließend mit Oktober 1898, hat bereits Dr. Ch. Broquet in seiner Inauguraldissertation vom Februar 1900 eingehender berichtet; nachdem dieselben teils im Correspondenzblatt für Schweizerärzte, teils in der deutschen medizinischen Wochenschrift und in der Dissertation von Dr. B. Streit erschienen waren. Wir beschränken uns deshalb in der Kasuistik auf die genauere Wiedergabe der seit Oktober 1898 zur Operation gelangten 45 Fälle; dagegen werden wir bei der Zusammenstellung und Kritick aller klinisch wichtigen Momente, sowie bei Ermittelung der zahlenmäßigen statistischen Resultate stets auch die vor 1898 operierten Fälle in Betracht ziehen, um ein zusammenfassendes und maßgebenderes

Urteil über den Wert der in Frage stehenden Operation zu gewinnen, welches ja eine Gesamtzahl von nahezu 100 operativ behandelten Fällen zweifellos bieten dürfte.[1])

Zunächst bringen wir eine ziemlich ausführliche Kasuistik der seit Oktober 1898 operierten Fälle, wobei wir die stark gekürzten Krankengeschichten, unter Beobachtung aller wichtigen Punkte, in chronologischer Reihenfolge wiedergeben. Wir glaubten uns berechtigt, diesem Teil unserer Publikation besondere Aufmerksamkeit zu widmen, weil die entsprechenden Fälle bisher noch nirgends veröffentlicht wurden; zudem finden wir in verschiedenen größeren Statistiken klinisch-diagnostisch wichtige Momente teilweise viel zu wenig berücksichtigt und glaubten diesem Mangel durch auszugszweise Wiedergabe der Krankengeschichten am besten entgegenzutreten; auch begegnen rein statistische Publikationen unter Weglassung genauer Kasuistik vielerorts leicht einem ungläubigen Skepticismus, und wohl nicht so ganz mit Unrecht. Indem wir deshalb unser klinisches Material rückhaltslos publicieren, ermöglichen wir auch Dritten, sich ihre eigenen Schlüsse zu ziehen, und falls diese Schlüsse in einzelnen Punkten etwas abweichend lauten sollten, was wir kaum glauben, so schließen wir jedenfalls den Vorwurf, Selektionsstatistik zu treiben, gründlich aus. —

Alle näheren Angaben über die zur Anwendung gelangte Operationstechnik, — Absperrung, Nahtmethode u. aseptische Vorbereitungen etc. — haben wir weggelassen, da durchwegs nach den in Kochers Operationslehre genauer präzisierten Prinzipien verfahren wurde. Wir verweisen deshalb auf dieses ausführliche Lehrbuch. Dagegen haben wir uns sonst genau an die vorliegenden Krankengeschichten und Operationsberichte gehalten, welche uns mit geringen Ausnahmen in jedem Falle zur Verfügung standen. Die klinischen Staten wurden in den meisten Fällen nash Diktat von Herrn Prof. Kocher niedergelegt, während die histologischen pathologisch-anatomischen Untersuchungen der bei den Operationen gewonnenen Präparate, von wenigen Ausnahmen abgesehen, im pathologisch-anatomischen Institut der Universität, welches der Direktion des Herrn Prof. Langhaus untersteht, höchst genau ausgeführt wurden. Für die gütige Überlassung der Untersuchungsprotokolle sprechen wir Herrn Prof. Langhans, — sowie seinem 1. Asistenten, Herrn Dr. Hedinger, P. D. für die freundliche Mithülfe bei Verwertung derselben, unsern verbindlichsten Dank aus. —

---

1) Seit Abschluß dieser Arbeit ist die Gesamtzahl der von Prof. Kocher wegen Carcinom ausgeführten Magenresektionen auf 101 gestiegen.

Die nötigen Angaben über die zur Anwendung gelangten Untersuchungsmethoden finden sich im zweiten Teil der Arbeit, wo wir die einzelnen, in der Kasuistik angedeuteten Kapitel unter einheitlichen Gesichtspunkten besprechen werden, um unnötige Wiederholungen zu vermeiden. Auch auf die Art der Nachbehandlung, die in den einzelnen Krankengeschichtsauszügen nur andeutungsweise gestreift ist, soll erst später näher eingetreten werden. Für die Kasuistik von Fall 1—52 verweisen wir auf die ausführlichen Tabellen der Broquetschen Arbeit und lassen anschließend nur die Krankengeschichten der seit Oktober 1898 operierten Fälle folgen:

Kasuistik.

Fall 53. Friedrich J., 55 Jahre. Monteur in B. Eintritt 10. Okt. 1898.

Anamnese: Früher Typhus; vor 1½ Jahren linksseitige Pneumonie mit Pleuritis. Seither Appetitmangel und Druck in der Magengegend nach dem Essen. Seit 6 Monaten Erbrechen, meistens unmittelbar nach der Nahrungsaufnahme. Erbrochenes oft von schwärzlich-braunem Aussehen, sauer; zeitweise übelriechendes, saures Aufstoßen. In den letzten 14 Tagen kein Erbrechen mehr, auch kein Druck im Epigastrium; Stuhl angehalten. Deutliche Entkräftung; Gewichtsabnahme in den letzten 18 Monaten 18 kg. — Familienanamnese negativ.

Allgemeinstatus: Sehr herabgesetzt. Ernährungszustand; sonst normal.

Spezialstatus: Linke Hälfte des Epigastriums bei tiefer Palpation druckempfindlich; kein fühlbarer Tumor. Bei starker Aufblähung des Magens große Curvatus 4 Finger breit unterhalb des Nabels, kleine handbreit oberhalb desselben; also ziemlich starke Dilatation. Am rechten Umfange des Magens fühlt man eine stärkere Resistenz, ohne daß man sich vom Vorhandensein eines circumscripten Tumors überzeugen kann. Pylorus rückt nicht nach unten!

Chemismus: Probefrühstück nach Boas-Ewald. Ausgehebertes von kaffeesatzähnlichem Aussehen. Filtratmenge 200 ccm. Reaction sauer. Keine freie HCl (Tropäolin). Milchsäurereaction stark positiv; Buttersäure vorhanden. Gesamtacidität (auf freie HCl berechnet) = 0,73 ‰. Guajak-Terpentinprobe positiv. Mikroskopisch reichlich lange Bazillen; keine Sarcine.

Wahrscheinlichkeitsdiagnose: Carcinoma pylori.

Operation, 7. November 1898. Bromaethyl-Äthernarkose. Medianschnitt von 12 cm Länge. Der linke Leberlappen liegt in großer Ausdehnung vor. Beim Vorziehen des Magens fühlt man sofort ein hartes, unregelmäßiges Neoplasma, welches den Pylorus und fast die Hälfte des Magens einnimmt. Im Omentum minus und Ligamentum hepatoduodenale starke Adhäsionen und Verdickungen; sie werden 4 fach unterbunden und durchtrennt, ebenso nach unten das Mesocolon tranversum, in welchem die Verdickungen und Knoten so stark sind, daß für ein 6 cm breites Stück Quercolon die Blutzufuhr nicht mehr erhalten werden kann. Herausschneiden der erkrankten Partie nach Anlegen von 2 Klammern an Magen und Duodenum. Schluß des Magens durch Schedesche und Lembertsche Naht.

Da an der hintern Magenwand nicht genügend Raum für Einsetzung des Duodenums vorhanden ist, wird dasselbe in die vordere eingesetzt. Resection des 6 cm langen nicht ernährten Stückes Colon transversum; circuläre Doppelnaht. Fortlaufende Peritoneal-Fasciennaht; Hautnaht, Collodialverband.

Makroskopisch: großer, ulcerierter Tumor an der Hinterwand des Magens; Pylorus frei.

Pathologisch-anatomischer Befund (Prof. Langhans). Solide Krebszellstränge in mäßig entwickeltem Bindegewebsstroma; nur an einzelnen Stellen zylindrische Zellen in Krebszellschläuchen mit Lumina.

Verlauf: Patient erbricht während der ersten 7 Tage noch zeitweise; Magenspülungen, Infusionen und Nährklysmen; vom 18. November an flüssige und Breinahrung. Heilungsverlauf durch Thrombose der Vena saphena sinistra verzögert; gleichwohl kann Patient am 5. Dezember aus dem Spital entlassen werden. Appetit gering. Ernährung mit gemischter Kost ohne Beschwerden; kein Erbrechen mehr. Bauchwunde p. p. geheilt.

Nachuntersuchung vom 28. Mai 1900. Patient fühlt sich vollkommen wohl; hat seit der Operation 16 kg zugenommen. Keine Spur von Recidiv nachweisbar. Leberrand an normaler Stelle. Probefrühstück: Ausgehebertes von normalem Aussehen; Filtrat 15 ccm; Reaction neutral.

Patient starb am 21. Oktober 1901 im Zieglerspital „an Recidiv". (Keine Sektion.)

Fall 54. Jakob M., 58 Jahre. Dienstmann in B. Eintritt 12. Jan. 1899.

Anamnese: Seit 2 Jahren Appetitlosigkeit und saures Aufstoßen; Druck in der Magengegend nach Aufnahme fester Speisen. Seit 9 Monaten nur flüssige und breiförmige Nahrung, weil feste Speisen Schmerzen und Gefühl von Schwere im Magen verursachen; zeitweise Erbrechen. Von Mitte Dezember an regelmäßiges Erbrechen, oft schwärzlicher Massen, 2—3 Stunden nach Nahrungsaufnahme; Menge meist über 1 Liter. Durstgefühl, chronische Obstipation. Schmerzen im Epigastrium und unter dem linken Rippenbogen; rapider Kräfteverfall. — Früher Insolation. Mutter gestorben an Magenleiden mit Kachexie, Schwester gestorben, ebenfalls an Magenleiden.

Allgemeinstatus: Hochgradige Kachexie, Emphysem mit Bronchitis; Hernie.

Spezialstatus: übelriechendes Aufstoßen; Retentionserbrechen. Geringe Auftreibung des Epigastriums. Magen nimmt bei Aufblähung senkrechte Stellung ein; tiefster Punkt 3 Querfinger unterhalb des Nabels; kein Tumor fühlbar. Vor der Blähung fühlte man in der Pylorusgegend einen walnußgroßen, harten Tumor. Bei Einführung des Magenschlauches werden stets große Mengen Inhalt entleert, meist über $1\,^1/_2$ Liter.

Chemismus: Probefrühstück wird teilweise wieder erbrochen. Reaction sauer. Keine freie HCl. Gesamtacidität 0,7 $^0/_{00}$, Milchsäurereaction stark positiv; Buttersäure vorhanden. Mikroskopisch Sarcine und reichlich lange Bazillen.

Klinische Diagnose: Carcinoma pylori.

Operation, 20. Januar 1899: Bromaethyl-Äthernarkose. Medianschnitt 12 cm lang; Magen wölbt sich sogleich vor. Am Pylorus circuläre Härte von unregelmäßiger Oberfläche, etwas auf die kleine Curvatur übergreifend; im kleinen Netz und Ligamentum gastrocolicum mehrere kleine

Knötchen. Freilegung der erkrankten Partie oben und unten, Anlegen von 2 Magenzangen; bei der Freilegung des Duodenums muß das Pankreas etwas gelöst werden; Anlegen ven 2 Darmzangen, Resection. Schluß des Magens durch fortlaufende Naht; nach Abnahme der Zange 2. fortlaufende und darüber Serosanaht. Das Duodenum läßt sich nur sehr mühsam unter weiterer Lösung des Pankreas in die hintere Magenwand einsetzen. Naht von Peritoneum und Fascie durch Knopfnähte; keine Hautnaht, Collodialverband.

Verlauf: Der Patient erholt sich trotz Infusionen, Nährklysmen und Excitantien nicht. Bronchitis nimmt zu; am Tage nach der Operation bronchopneumonische Erscheinungen, abends 10 Uhr Exitus unter den Zeichen von Herzschwäche. (Trotz Ernährung per os trat kein Erbrechen mehr auf.)

Sektion: lobuläre Pneumonie, jauchige Bronchitis, Lungenoedem, braune Herzatrophie. Magen stark dilatiert, enthält viele Kirschkerne! (im Januar, trotz vielfachen Magenspülungen). Occlusionsnaht und Ringnaht zwischen Magen und Duodenum gut schließend, Communication für einen Finger durchgängig.

Tumor: mikroskopisch: (Prof. Langhans) Carcinom; teils Skirrhus, teils Carcinoma colloides. Muscularis 5 mm dick.

Fall 55. Katharina L., 52 Jahre. Hausfrau in M. Eintritt 16. Februar 1899.

Anamnese: Beginn des Leidens vor einem Jahr mit Aufstoßen. 3 Monate später Schmerzen in der Magengegend, unabhängig von der Nahrungsaufnahme, nur nach Fleischgenuß zunehmend. Nie Erbrechen. Bedeutende Abmagerung und Entkräftung; Stuhl regelmäßig Appetit gegenwärtig noch ordentlich.

Allgemeinstatus: Herabgesetzte Ernährung; Hämoglobingehalt 55%, sonst normal.

Spezialstatus: Ohne Narkose fühlt man $1^1/_2$ Querfinger oberhalb des Nabels eine querverlaufende, wulstige Resistenz, mit der Atmung verschieblich. Bei Aufblähung füllt sich der Magen wesentlich unterhalb des Nabels, kleine Curvatur daumenbreit oberhalb, große 13 cm unterhalb des Nabels. Die strangförmige Resistenz steht jetzt mehr senkrecht, scheint derber, und in Nabelhöhe läßt sich eine höckrige Partie unterscheiden. Also sicher Dilatation und Gastroptose. In Narkose fühlt man rechts vom Nabel einen höckrigen, derb-elastischen, apfelgroßen Tumor, gut begrenzt, 6—7 cm breit, nach allen Seiten gut verschieblich.

Chemismus: Probefrühstück (200 ccm Tee und 1 Semmel). Filtrat 150 ccm; Reaction sauer. Keine freie HCl (Phloroglucin). Milchsäureprobe positiv; keine Buttersäure. Gesamtacidität 1,2‰. Mikroskopisch spärliche, mittellange Stäbchen.

Klinische Diagnose: Carcinoma pylori.

Operation, 27. Februar 1899: Medianschnitt in Bromaethyl. Äthernarkose. Magen mit Tumor, welcher dem Palpationsbefund entspricht, läßt sich leicht herausheben. Exzision ganz nach Kocher, Operationslehre, 3. Auflage, mit Gastroduodenostomie. Einige bis nußgroße Drüsen am Duodenum werden mit entfernt, ebenso Drüsen im Omentum minus, während im Omentum majus nicht alle vergrößerten Drüsen entfernt werden können!

Sehr saubere Excision und exacte Naht. Fortlaufende Peritoneal-Fasciennaht, fortlaufende Hautnaht.

Makroskopisch ist der ganze Pylorus auf eine Länge von 7 cm von einem Tumor eingenommen, mit Ausnahme eines 1 cm breiten Streifens normaler Mucosa an der großen Curvatur. Kraterförmiges Ulcus mit $1\frac{1}{2}$ cm hohen, wulstigen Rändern. Pylorus längs der freien Rinne für einen Finger gut durchgängig, daher keine Retention.

Mikroskopisch: (Prof. Langhans) gewöhnlicher Zylinderzellkrebs, bis zum subserösen Fett vorgedrungen.

Verlauf: Patientin erbricht während der ersten 2 Tage mehrmals; Magenspülungen und Infusionen. Temperatur bleibt normal. Am linken Oberschenkel kleine Venenthrombose. Entlassung am 24. März. Patientin völlig beschwerdefrei, sieht besser aus, kann sich gut ernähren. — Im Dezember 1900 schreibt der Ehemann der Patientin, daß ihr Gesundheitszustand ein ausgezeichneter sei; die Kräftigung mache stetige Fortschritte.

Ärztlicher Bericht vom 8. August 1904: Die Patientin ist seit der Operation völlig gesund und vollkommen arbeitsfähig.

Fall 56. Ottilie F. v. A., 52 Jahre. Hausfrau in O. Eintritt 23. Februar 1899.

Anamnese: Mit 31 Jahren saures Aufstoßen und Erbrechen nach jeder Nahrungsaufnahme; mehrwöchentliche Ulcus-Therapie mit Erfolg. Klimax vor 2 Jahren. Vor einem Jahre nach fieberhaften Präliminarien heftiges Erbrechen, von da an häufig nach dem Mittagessen saures Aufstoßen, Magendruck, Erbrechen und im Laufe der Nachmittage krampfartige Schmerzen in der Nabelgegend. Diätfehler verstärkten die Beschwerden. Bald nach Beginn der Erkrankung Ikterus, der erst im September zurückging; Mitte Juli konstatiert Patientin rechts vom Nabel einen derben Knoten. Vor 14 Tagen nach Diätfehler wieder mehrmaliges Erbrechen, nachdem seit Juni Schmerzen das einzige Krankheitssymptom gewesen. Erbrochenes kaffeesatzähnlich, mit alten Speiseresten. Stuhl teeartig schwarz, angehalten. In letzter Zeit Kräfteabnahme und Abmagerung. Keine Heredität.

Allgemeinstatus: Panniculus spärlich; sonst normale Verhältnisse, abgesehen von Cystocele.

Spezialstatus: Während des Spitalaufenthaltes kein Erbrechen. Im Abdomen sieht und fühlt man eine deutliche Geschwulst, 2 Finger links von der Nabellinie in 10 cm hoher, unregelmäßiger Linie abschneidend, nach rechts und oben bis auf einen daumenbreiten Strang sich verschmälernd; Form der Pyloruspartie. Geschwulst derb, unregelmäßig-höckrig. Fingerdicke Fortsetzung nach dem kleinen Netz. Der geblähte Magen ist stark dilatiert und geht in den Tumor über. Nach Entleerung des Magens verschiebt sich der Tumor nach oben und links. —

Chemismus: Reaction sauer; keine freie HCl. Gesamtacidität. 2‰ Milchsäure und Buttersäure vorhanden. Mikroskopisch reichlich lange Bazillen und rote Blutkörperchen.

Klinische Diagnose: Carcinoma pylori.

Operation, 9. März 1899: Bromaethyl-Äthernarkose. Medianschnitt. Tumor dem Palpationsbefund entsprechend, am Duodenum scharf abschneidend. Starke Verwachsungen mit dem Mesocolon transversum, weshalb ein

6 cm langes Stück Colon mitreseziert werden muß. Im kleinen Netz bleiben einige kleine Drüsen zurück. Typische Resection mit Gastroduodenostomie nach Kocher, mit dem Unterschied, daß das Duodenum, unter starker Spannung, in die vordere Magenwand eingesetzt werden muß, weil die hintere Wand, soweit noch herabziehbar, infolge der ausgedehnten Resection ganz schmal geworden ist. Schluß der Bauchdecken in üblicher Weise.

Makroskopisch handelt es sich um einen nach Duodenal- und Magenseite mit scharfen, wallartigen Rändern begrenzten Tumor, unregelmäßig höckrig, schmierig belegt. Maße 10/13 cm, Wanddicke 2—3 cm. Pylorus stark stenosiert.

Mikroskopisch: (Prof. Langhans) Carcinom von alveolärem Bau, Zellen mittelgroß-polyedrisch. Die Krebszellmassen bilden den Hauptbestandteil des Tumors.

Verlauf: Am 2. Tag Aufstoßen und einmaliges Erbrechen. Magenspülung fördert zersetztes Blut zu Tage. Vom 13. März an Ernährung per os. 4. April Entlassung nach normalem Heilungsverlauf. Leichte Nahrung wird ohne Beschwerden ertragen. Stuhl regelmäßig.

Nachuntersuchung vom 1. Juni 1899: Patientin fühlt sich durchaus wohl, hat großen Appetit; Schmerzen, Aufstoßen und Erbrechen ausgeblieben. Operationsstelle weich; am linken Rectusrand, 3 Querfinger vom Rippenrand eine Resistenz, wie eine über bohnengroße Drüse sich anfühlend.

Probefrühstück: Nach 3/4 Stunden 300 ccm Inhalt; keine freie HCl. Milchsäurereaction schwach positiv, keine Buttersäure. Gesamtacidität 0,51 %. Keine langen Bazillen.

Patientin starb am 20. September 1901 an Krebs-Kachexie. Local war ante exitum wieder eine Resistenz zu fühlen; Patientin erbrach Wochen lang vor dem Tode alle zugeführte Nahrung, so daß die Kachexie durch die Unterernährung noch beschleunigt wurde.

Fall 57. Elisabeth K., 40 Jahre. Hausfrau in A. Eintritt 3. März 1899.

Anamnese: Im Winter 1897/1898 zeitweise nach Genuß von Fleischspeisen saures Aufstoßen und Pyrosis; bald Gefühl von Druck in der Magengegend und Auftreibung des Abdomens. Seit April 1898 Erbrechen 1—1 1/2 Stunden nach Nahrungsaufnahme; vom Juni an krampfartige Schmerzen in der Nabelgegend und links im Epigastrium während der Verdauungsperiode. Rasche Entkräftung und Gewichtsabnahme. Seit Herbst nahmen alle Beschwerden zu; übelriechendes Aufstoßen; Stuhlverhaltung. Im Laufe des Winters bemerkte Patientin einen kleinen Tumor unterhalb des Nabels. Seit April Ausbleiben der Menstruation. Mit 18 Jahren Ikterus.

Allgemeinstatus: Sehr reduzierte Ernährung; Hämoglobin 40%. Im Urin reichliches Indikan.

Spezialstatus: Bei nicht geblähtem Magen fühlt man eine höckerige, derbe Geschwulst links vom Nabel, mit schmaler Seite nach rechts unten, breiter nach links oben. Tumor nach links und rechts gut verschieblich. Beim Blähen des Magens reicht der Tumor nach rechts, abwärts und steht schließlich daumenbreit vom rechten Rippenrand, schmale Seite nach rechts oben, in charakteristischer Lage. Große Curvatur 3 Querfinger oberhalb der Symphyse, kleine 2 Querfinger oberhalb des Nabels.

Chemismus: Probefrühstück: Ausgehebertes 350 ccm, Reaction sauer (Filtratmenge nicht angegeben). Keine freie HCl. Gesamtacidität = 0,9 Proz. Reaktionen auf Milchsäure, Buttersäure und Blutfarbstoff positiv. Mikroskop.: lange Bazillen, reichlich; Sarcine; Fleischfasern.

Klinische Diagnose: Carcinoma pylori mit Stenose.

Operation 10. März 1899: Bromathyläthernarkose; Medianschnitt; Tumor apfelgroß, am Duodenum scharf abschneidend. Drüsen im großen und kleinen Netz. Exzision ganz nach Kocher, mit Gastroduodenostomie. Schluß der Laparotomiewunde. Collodialverband. Dauer der Operation $1^3/_4$ Stunden.

Mikroskopisch: Stark ulcerierter, ringförmiger Tumor, den Pylorus auf Kleinfingerdicke stenosierend. Maße: an der kleinen Curvatur 6 cm, an der großen 9 cm; Duodenallumen 3 cm, Magenlumen 10 cm. Tumor nach beiden Seiten scharf abgegrenzt. Auf beiden Seiten wie gewöhnlich 2 cm gesunde Mucosa mit reseziert.

Mikroskopisch: (Prof. Langhans). Cylinderzellkrebs mit Schläuchen und Zellsträngen, die Muscularis durchsetzend.

Verlauf: Am 2. Tage Aufstoßen und 1 maliges Erbrechen. Magenspülung. Später während einigen Tagen Diarrhoe. Wundverlauf normal. 4. April. Patientin wird geheilt entlassen.

Nachuntersuchung vom 8. August 1904. Patientin sieht sehr gut aus, wiegt wieder 61 kg. Der Magen funktioniert tadellos; Patientin verträgt gewöhnliche bäurische Kost ohne die geringsten Beschwerden und verrichtet täglich ihre schwere häusliche und Landarbeit. Menstruation seit der Operation wieder regelmäßig.

Allgemeinstatus normal. In der Mittellinie links am Nabel vorbei eine 12 cm lange, lineare Narbe; keine herniöse Vorbuchtung. Leberrand an normaler Stelle. Keine Spur von Recidiv nachweisbar. Der Magen bläht sich bis fingerbreit oberhalb des Nabels (große Curvatur).

Probefrühstück: Filtrat 25 ccm. Reaction neutral. Congoreaction negativ. Keine freie HCl. Gesamtacidität = 0,017 Proz., HCldefizit = 0,522 Proz. Milchsäurereaction negativ. Keine Buttersäure. Keine Sarcine und keine langen Bazillen.

Fall 58. Elise W., 48 Jahre, Hausfrau in G. Eintritt 4. Mai 1899.

Anamnese: Seit 8 Jahren zeitweise Schmerzen in der rechten Bauchhälfte, vom Monat August an beinahe tägliches Erbrechen, unabhängig von der Nahrungsaufnahme, Menge meistens über 1 Liter, sauer, oft schwarzbraun. Saures Aufstoßen, Stuhlverhaltung. Große Erleichterung nach dem Erbrechen. Oft kolikartige Schmerzen in der Magengegend vor dem Erbrechen. Bei flüssiger Diät Beschwerden geringer. Bedeutende Abmagerung; seit August Arbeitsunfähigkeit. Zeitweise ausstrahlende Schmerzen nach rechter Thoraxhälfte, Schulter und beiden rechten Extremitäten.

Allgemeinstatus: elender Ernährungszustand, 40 Proz. Hämoglobin. Leberrand 2 Querfinger unterhalb des Rippenbogens.

Spezialstatus: Starke Peristaltik des Magens bei geringster Palpation. Vor der Blähung fühlt man rechts vom Nabel eine höckerige, nicht druckempfindliche Geschwulst. Magen enthält nach mehrfachen Spülungen noch 800 ccm. Inhalt, nach dessen Entleerung der Tumor links vom Nabel steht und viel beweglicher geworden ist. Der gefüllte Magen ging bis zur

Symphyse. Der Tumor hat die Form des Pyloruscarcinoms, 6 cm breit, links 5, rechts 3 cm hoch. Bei der Blähung des Magens tritt der Tumor zuerst nach unten und dann nach rechts. Der Magen bläht sich links vom Rippenrand bis zum Poupartschen Band, in der Mittellinie bis zur Symphyse. Der Tumor steht wieder rechts vom Nabel.

Chemismus: Probefrühstück: Ausgehebertes nach einer Stunde 500 ccm. Keine freie HCl. Gesamtacidität 0,949 Proz. Milchsäurereaction schwach positiv. Buttersäure vorhanden. Kein Blutfarbstoff. Mikroskop.: reichlich Sarcine, Hefe; spärliche lange Bazillen.

Klinische Diagnose: Carcinoma pylori.

Operation: 19. Mai 1899. Bromaethyläthernarkose. Schnitt in der Mittellinie bis 2 cm unterhalb des Nabels. Magen mit Tumor gut vorziehbar; letzterer nimmt den Pylorus ein und ist nach allen Seiten ziemlich stark verwachsen. Ausschälung mehrerer Knoten aus Lig. hepatoduodenale und Omentum minus; Entfernung zahlreicher, bis bohnengroßer Drüsen an der Unter- und Hinterseite von Duodenum und Magen. Typische Resection mit Gastroduodenostomie nach Kocher, nur gleiten an Magen und Duodenum die Zangen ab, so daß der Magen unter Tamponade des Lumens occludiert und das Duodenum ohne Abschluß in die hintere Magenwand eingesetzt werden muß. Schluß der Bauchwunde, Collodialverband.

Makroskopisch: Pylorus auf Bleistiftdicke stenosiert; das aufgeschnittene Präparat bietet das Bild einer Ulcusnarbe; keine Knoten! Serosa glatt. Submucosa und Muscularis stark verdickt.

Mikroskopisch (Prof. Langhans): Carcinoma ventriculi (Cylinderzellkrebs) auf Ulcus. Grund des Ulcus von der verdickten Serosa gebildet, mit Infiltrationszone, in welcher drüsenähnliche Bildungen sich finden, ebenso in der Submucosa außerhalb des Geschwürsrandes. In den Lymphdrüsen Cylinderzellkrebsmetastasen.

Verlauf: In den ersten Tagen Diarrhoen. Kein Erbrechen, deshalb auch keine Magenspülungen. Anfangs Infusionen. Patient steht am 31. Mai auf und wird am 13. Juni nach Hause entlassen. Aussehen noch anämisch. Magenfunktionen normal; breiige Kost und weiches Fleisch werden gut ertragen. Kein Brechreiz, kein Erbrechen. Patientin starb am 27. Juli 1899 an Recidiv.

Fall 60. Emma B., 48 Jahre, Hausfrau in O. Eintritt 1. Juni 1899.

Anamnese: Vor 2 Jahren traten drückende Magenschmerzen nach consistenterer Nahrung auf, oft Stundenlang andauernd. Auf flüssige und breiformige Diät Besserung, dabei aber stetige Abmagerung. Nach einer Kur wieder geringe Gewichtszunahme. Jeder Genuß fester Speisen ruft jedoch Magenschmerzen hervor. Seit Dezember saures Aufstoßen. Stuhl normal. In den letzten Monaten wieder Gewichtsabnahme; Cessatio mensium seit März. Nie Erbrechen. Früher Pneumonie und Magenkatarrhe. Vater gestorben an Tumor abdominis. Patientin kommt als Cholelithiasis.

Allgemeinstatus: Ikterus. Hämoglobingehalt 35 Proz. reduzierte Ernährung. Syst. Geräusch an der Herzspitze.

Spezialstatus: Links oberhalb des Nabels derb-höckriger Tumor, 7 cm breit, 5—6 cm hoch, nach allen Seiten ausgiebig verschieblich. Rechter Leberrand bis daumenbreit oberhalb der horizontalen Nabellinie reichend. Der Magen bläht sich zu $^2/_3$ unterhalb des Nabels, also Ptosis, und geht

bis nahe an die Symphyse heran. Dabei rückt der Tumor deutlich nach unten und dann nach rechts herüber und sitzt unverkennbar dem aufsteigenden Schenkel des Magens in seinem rechten, oberen Umfang auf. Zuletzt steht der Tumor am Rectusrande, 1 Querfinger vom rechten Rippenbogen entfernt.

Chemismus: Probefrühstück. Keine freie HCl. Gesamtacidität 0,51 Proz. Milchsäurereaction schwach positiv. Keine Buttersäure, mikroskopisch: spärlich kurze Stäbchen.

Klinische Diagnose: Carcinoma pylori.

Operation 13. Juni 1899. Bromathyläthernarkose. Medianschnitt. Tumor leicht unter der Leber vorziehbar; Duodenum ziemlich stark fixiert. Adhäsionsstrang vom kleinen Netz nach der Leber, wird durchtrennt. Circuläre Lösung des Duodenums schwierig. Im großen Netz eine Kette bis bohnengroßer Drüsen, welche entfernt werden. Resection und Gastroduodenostomie typisch nach Kocher, nur wird keine Zange an das schwer vorziehbare Duodenum gelegt, sondern Wand nur mit Schiebern gehalten. Ringnaht deshalb schwierig. Drainage nach der Gastroduodenostomiestelle. Knopfnähte durch Peritoneum und Fascie; Hautnaht.

Makroskopisch: Circulärer, knolliger Tumor pylori, am Duodenum scharf abschneidend.

Mikroskopisch (Prof. Langhans): Cylinderzellenkrebs; Muscularis mucosae durchbrochen, Submucosa und Muscularis auf dem Grund des Ulcus krebsig infiltriert.

Verlauf: Nach 2 Tagen Entfernung des Drains. Magenspülung wegen Auftreibung der Magengegend. Geringe Bronchitis links. Sonst normaler Heilungsverlauf. Entlassung den 28. Juni. Keine Beschwerden mehr, gemischte Kost wird gut vertragen. Stuhl regelmäßig.

Nachuntersuchung vom 12 August 1904. Patientin ist vollkommen geheilt; nicht die geringsten Magenstörungen mehr. Aussehen sehr gut; Gewichtszunahme 5 kg. Hämoglobingehalt 75 Proz. Menses seit September 1899 wieder regelmäßig, bis zur Klimax vor 2 Jahren. Patientin kann ihre Haushaltungsgeschäfte ohne Beschwerden wieder versehen. Allgemeinstatus normal. In der Medianlinie 9 cm lange, nirgends adhärente Narbe. Keine Hernie. Leberrand an normaler Stelle; Oberfläche glatt. Keine Spur von Recidiv; Abdomen weich. Der Magen bläht sich bis daumenbreit oberhalb des Nabels; Patientin hat dabei keine Schmerzen.

Probefrühstück: Filtrat 50 ccm. Reaction sauer; Congoreaction negativ. Keine freie HCl. Gesamtacidität 0,1825 Proz., HCl. Defizit 0,25 Proz. Keine organischen Säuren. Keine langen Bazillen.

Fall 59. Herr Albert K., 55 jähr. von M. Pr. Kl. Eintritt 13. Mai 1899.

Anamnese: Vor 6 Jahren traten zuerst Magenbeschwerden auf; Druckgefühl sofort oder erst einige Zeit nach dem Essen. Blähungen. Bis vor einem Jahre 2—3 Stunden nach dem Essen Hervorwürgen klarer Flüssigkeit. Nie Übelkeit oder Erbrechen. Gewichtsabnahme 12 kg, anläßlich einer Kur später 4 kg Gewichtszunahme! Seit September auffällige Abmagerung, Appetitsverminderung und Kräfteverfall. Von Jugend auf Magenbeschwerden. Wird vom Arzt als carcinomverdächtig eingewiesen.

Allgemeinstatus: Abmagerung; Anämie, 57 Proz. Hämoglobin. Sonst normal.

Spezialstatus: Im Epigastrium, etwas über der Mitte zwischen Nabel und Processus xiphoides eine quergestellte Resistenz, inspiratorisch abwärts gehend, gut abgrenzbar, Consistenz derb-elastisch. Magen bläht sich bis zum Nabel; dabei rückt die Resistenz in die rechte Parasternallinie, bis 2 Querfinger an den Rippenrand.

Chemismus: Freie HCl vorhanden, in normaler Menge! Keine Abnormitäten des Chemismus (keine org. Säuren). — Geringgradige Motilitätsstörung.

Klinische Diagnose: Wahrscheinlich Pyloruscarcinom. Die resistente Partie gehört sicher dem Pylorus an.

Operation 25. Mai 1899. Bromathyläthernarkose, Medianschnitt. Der Tumor nimmt wesentlich die kleine Curvatur in Beschlag und erstreckt sich gegen den Pylorus zu. Leber geschrumpft, wie cirrhotisch. Entfernung einiger Drüsen an der großen Curvatur. Resection typisch nach Kocher, mit Gastroduodenostomie. Fortlaufende Peritonealfasciennaht, Hautnaht; Collodialstreifen.

Makroskopisch: handtellergroßes Ulcus mit derben Rändern an einer Stelle knollig, die kleine Curvatur einnehmend, vorne und hinten bis auf 2 cm der großen Curvatur sich nähernd, bis zum Pylorus reichend, noch ohne Stenosierung. Ausgedehnte Resection!

Mikroskopisch: Cylinderzellkrebs mit Übergang in Colloidkrebs. Drüsenmetastasen reiner Cylinderzellkrebs.

Verlauf: tadellos, 5. Tag Entfernung des Fadens; am 12. Tag steht Patient auf, nährt sich ohne Beschwerden mit leichter gemischter Kost. 18. Juni Entlassung. Vorstellung vom 18. Juli: Patient hat 14 Pfund zugenommen, hat wieder sehr guten Appetit, fühlt sich kräftig und sieht recht gut aus. Keine Spur von Recidiv.

2. November 1900. Patient sieht wie die Gesundheit selber aus, ist vollkommen wohl, kann alles essen. Bei Witterungswechsel hier und da noch Stechen im Epigastrium. Objektiv alles in Ordnung. Hämoglobingehalt und Gewicht waren von 57 Proz. resp. 64 kg auf 95 Proz. und 76 kg gestiegen. Jetzt HCl 80 Proz. Gewicht $73^1/_2$.

8. April 1901. Recidiv in der Magengegend, bald darauf Exitus.

Fall 61. Catharine F., 57 Jahre, in O. Pr. Kl. Eintritt 11. Juni 1899.

Anamnese: Seit 4 Monaten Druckgefühl in der Magengegend nach dem Essen, oft zu Schmerzen sich steigernd. Namentlich Gemüse und Teigwaren verursachen Beschwerden. Saures Aufstoßen und Erbrechen in kleinen Quantitäten bald nach dem Essen. Nie Blutbeimischung, Magengegend oft aufgetrieben. Gewichtsabnahme in 14 Wochen 15 kg. Entkräftung, Appetitmangel. Entwicklung der Symptome angeblich nach Influenza. Früher Ikterus und Typhus mit Nephritis.

Allgemeinstatus: Herabgesetzte Ernährung; Hämoglobin 52 Proz. Herzarrhythmie, Ödeme der Unterextremitäten. Bronchitis.

Spezialstatus: Oberhalb des Nabels quere Resistenz, hart, unregelmäßig, 5 cm hoch, 7 cm breit, mit deutlicher strangförmiger Fortsetzung nach rechts. Gute Abgrenzung; Verschiebbarkeit nach oben und nach beiden Seiten. Magen bläht sich bis 3 Querfinger oberhalb der Symphyse, kleine Curvatur in Nabelhöhe. Tumor rückt nach rechts bis 2 Querfinger

neben die Mittellinie; durch Contraction des Magens wird er bis über die verlängerte Mamillarlinie hinausgeschoben.

Chemismus: (200 ccm Tee und 1 Brödchen), ausgehebert 70 ccm Keine freie HCl. Milchsäurereaction schwach positiv. Lange Bazillen.

Klinische Diagnose: Carcinoma pylori.

Operation 21. Juni 1899. Medianschnitt in Bromäthyläthernarkose. Tumor hinten gegen das Pankreas verwachsen. Freimachen des Tumors und Resection. Wegen der starken Verwachsungen zwischen Duodenum und Pankreas wird von der gewöhnlichen Kocherschen Methode abgesehen und die Billrothsche Modifikation gemacht, d. h. Magen und Duodenum durch 3 fache Naht verschlossen und die Gastrojejunostomie an der hinteren Magenwand, aber vor dem Colon transversum ausgeführt. Schluß der Bauchdecken, Collodialverband.

Makroskopisch. Der Tumor nimmt den Pylorus ein; fast circuläres, 6 cm breites, jauchendes Ulcus, 1 1/2 cm tief. Tumor unregelmäßig höckrig, mißt an der großen Curvatur 6, an der kleinen 5 cm, schneidet gegen den Pylorus scharf ab. Durchschnitt hat die Charaktere des Carcinoms.

Ärztlicher Bericht über den weiteren Verlauf.

29. Juni 1899. Patientin wird geheilt aus dem Spital nach Hause entlassen.

Sie war nach der Operation in jeder Hinsicht wieder sehr gut hergestellt, und anläßlich einer Konsultation konnte ein Spezialarzt für Magenkrankheiten keine Spur von Recidiv nachweisen. Im Dezember 1899 begann sich der Zustand wieder zu verschlimmern, und Patientin kam innerhalb kurzer Zeit sehr rasch herunter. Übelriechendes Aufstoßen. Magendruck. 10. Januar 1900. Oberhalb des Nabels im Epigastrium ca. 6 Tumorknoten von Nuß- bis Eigröße, die Charaktere des Carcinoms darbietend. Magengegend gedämpft. Diagnose: inoperables Recidiv.

Patientin starb 4 Monate später, im Mai 1900.

Fall 62. Joseph K., 53 Jahre. Landwirt in W. Eintritt 28. Juni 1899.

Anamnese: Früher Gelenkrheumatismus. Seit letzten Herbst öfters morgens nüchtern Erbrechen kleiner Mengen bitterer, klarer Flüssigkeit und zunehmende Constipation. Im Februar trat nach dem Essen Druckgefühl im Magen auf, nach 1—2 Stunden wieder abnehmend. Nie eigentliche Magenschmerzen. Daneben erbrach Patient ca. 12 mal morgens nüchtern kaffeesatzähnliche Massen und leidet in letzter Zeit an saurem Aufstoßen. In den letzten 6 Monaten bedeutende Gewichtsabnahme und Entkräftung. Ein Bruder gestorben an Magenkrebs.

Allgemeinstatus: Schlechter Ernährungszustand; doppelseitige Hernia inguinalis. —

Spezialstatus: Um den Nabel herum eine 1 1/2 Hand große Anschwellung, links weich, rechts oben resistent. Resistenz querstehend, etwas links vom Nabel beginnend, oberflächlich daumendick, 7 cm breit, gut begrenzt, respiratorisch gut beweglich. Bei geblähtem Magen große Curvatur 3 Querfinger oberhalb der Symphyse, kleine direkt über dem Nabel. Die Geschwulst rückt dabei zuerst nach rechts und aufwärts, dann unter die horizontale Nabellinie und noch mehr nach rechts. Bei entleertem Magen läßt sich die Geschwulst mit Mühe etwas nach links über die Mittellinie hinüberrücken.

Chemismus: Filtrat 20 ccm Keine freie HCl. Milchsäurereaction deutlich. Buttersäure vorhanden. Mikroskopisch: Sarcine, lange Bazillen, Fleischfasern.

Klinische Diagnose: Carcinoma pylori von beschränkter Ausdehnung, mit zl. bedeutender Gastrektasie und Gastroptosis. —

Operation, 4. Juli 1899. Bromaethyl-Äthernarkose; Medianschnitt. Tumor leicht heraushebbar; sitzt am Pylorus, kleinapfelgroß, gegen Duodenum scharf abschneidend. An der kleinen Curvatur gleich großer, scheinbar unabhängiger Knoten. Entfernung eines Drüsenpakets im kleinen Netz. Magen an der kleinen Curvatur stark fixiert, weshalb Lösung dort schwierig. Resection typisch nach Kocher, mit Gastroduodenostomie, wobei Einsetzung des Duodenums anfänglich etwas schwierig, weil die brüchige Darmwand hinter der Zange riß. Bauchdeckennaht, Hautnaht, Collodialstreifen.

Patholog.-anatomischer Befund: fehlt.

Verlauf: ohne Besonderheiten. Heilung per primam intent. Entlassung den 14. Juli 1899.

Am 31. Januar 1901 tritt Patient neuerdings auf unsere Klinik ein. Bis im Herbst 1900 fühlte er sich vollkommen wohl, konnte alles ohne Beschwerden genießen; dann bemerkte er das Auftreten eines Tumors rechts im Abdomen. Schmerzen hatte er anfänglich keine; erst seit Neujahr sind solche aufgetreten, sobald Patient marschiert. Die Magenfunktionen sind jedoch in keiner Weise gestört. Die Untersuchung ergibt ausgedehnte Lebermetastasen; Leber außerordentlich vergrößert, mit derben, grobhöckerigen Knoten besetzt, die nicht druckempfindlich sind. Magenuntersuchung: leichte Retention; keine freie HCl. Gesamtacidität 0,2 ‰. HCl. Defizit 1,97 ‰. Mikroskopisch nichts Abnormes. — Therapie: solut. Fowleri und Thyraden. Patient starb am 20. März 1901 an seinem Recidiv.

Fall 63. Herr R, 52 Jahre. Reisender in Z. Pr. Kl. Eintritt 12. Juli 1899.

Anamnese: Im September 1898 konsultierte Patient einen Arzt wegen krampfartigen Magenschmerzen, die namentlich bei nüchternem Magen, nachts, auftraten; dazu quälendes saures Aufstoßen. Auf adstringierendes Mittel Besserung. Bis Mai 1899 nur zeitweiser Magendruck und Brennen im Oesophagus, nur im Liegen. Im Juni nach Vegetarianerkur plötzlich nächtliches Erbrechen nach vorausgehender Übelkeit; seit 3 Wochen täglich Ausheberung durch einen Magenspezialisten, worauf Besserung. Es wurden stets cacaobraune Massen mit alten Speiseresten ausgehebert. In letzter Zeit stetige Abmagerung. Bruder gestorben an Carcinoma pylori.

Allgemeinstatus: Herz, Lungen, Urin normal. Anämie. Foetor ex ore.

Spezialstatus: Bei tiefen Inspirationen fühlt man die Pylorusgegend als resistenten Teil, ohne daß man einen Tumor durchfühlen kann. Der aufgeblähte Magen tritt nicht ganz bis in die horizontale Nabellinie. Der Magen enthält morgens nüchtern noch viele Speisereste.

Chemismus: Ausgehebert etwas über 200 ccm nach gewöhnlichem Probefrühstück. Keine freie HCl.; dagegen Milchsäure vorhanden. Mikroskopisch: Fleischfasern, Sarcinen, Hefen, massenhaft lange Bazillen.

Diagnose: Pylorusstenose, wahrscheinlich carcinomatöser Natur.

Bei den vorbereitenden Magenspülungen entleert sich eines Tages coaguliertes Blut.

Operation 20. Juli 1899. Bromaethyl-Äthernarkose; schlecht, da Patient Äthylist. Medianschnitt. Magen schwer hervorziehbar; von der Pylorusgegend entlang der kleinen Curvatur ausgedehnte, der Consistenz nach krebsige Infiltration. Trotzdem Exstirpationsversuch. Lösung des Tumors unter Mitnahme von Drüsen an der kleinen Curvatur; dadurch wird das Organ etwas mobiler. Starke Blutung, Ligatur. Durchtrennung von Magen und Pars pylorica zwischen zwei Zangen. Duodenum wegen Verwachsungen mit dem Pankreas nicht vorziehbar, deshalb Occlusion von Magen und Duodenum durch 3 fache Naht mit anschließender Gastrojejunostomia anterior. Ganze Operation äußerst mühsam, weil wegen der Immobilität der Organe ganz in der Bauchhöhle gearbeitet werden muß.

Makroskopisch: Fünffrancstück großes Ulcus mit wulstigen Rändern, am Pylorus; von diesem aus krebsige Infiltration entlang der kleinen Curvatur.

Mikroskopisch (Prof. Langhans): Carcinoma colloides, bis zur Muscularis vorgedrungen.

Verlauf: Patient erlag am 5. Aug. im Spital einer hypostatischen Pneumonie.

Fall 64. Frl. Louise F., 54 Jahre in Z. Pr. Kl. Eintritt 19. Juli 1899.

Anamnese: Vor einem Jahre plötzlich heftiges Erbrechen gleich nach dem Essen; unter interner Therapie gegen Magenkatarrh blieb Erbrechen bestehen; dazu Druck und Gefühl von Völle in der Magengegend, sowie Auftreibung nach dem Essen. Nie Schmerzen oder Hämotemesis. Zunehmende Appetitlosigkeit. Kräfteverfall, Abmagerung, Gewichtsverlust in 3 Monaten 8 kg. Anfangs Juli konstatiert der Arzt Tumor in der Magengegend.

Allgemeinstatus: herabgesetzte Ernährung, Anämie; Colloidstruma.

Spezialstatus: Links vom Nabel unregelmäßige Vorwölbung, derbelastisch, ca. 8 cm breit, links breiter und rechts schmaler werdend, wie ein Pylorus. Verschiebbarkeit nach links, rechts und oben. Neben dem Tumor exquisites Plätschern. Leberrand in der horizontalen Nabellinie. Der geblähte Magen geht 4 Querfinger unter den Nabel; Tumor geht dabei nach rechts, unbedeutend nach oben; er bildet in der Mittellinie die obere Magengrenze im Anschluß an die kleine Curvatur, 2 Querfinger oberhalb des Nabels.

Chemismus: (Probefrühstück von 200 ccm.) Filtratmenge 60 ccm. Keine freie HCl. Uffelmannsche Probe auf Milchsäure negativ. Mikroskopisch lange Bazillen.

Diagnose: Carcinoma polyri, von bedeutender Größe, aber gut beweglich.

Operation 24. Juli 1899. Bromaethyl-Äthernarkose; Medianschnitt. Freilegung der erkrankten Partie unter Entfernung großer Drüsenpakete aus Omentum minus und Mesocolon; ein 6 cm langes Stück Colon transversum muß, weil die Ernährung nicht erhalten werden kann, mitreseziert werden. Resection typisch nach Kocher, mit Gastroduodenostomie.

(Dauer der sehr schwierigen Operation 3 Stunden.) Bauchdeckenschluß; Collodialverband.

Präparat: makroskopisch: Gegen das Duodenum scharf abschneidender Tumor, derb infiltrierend, an der großen Curvatur 8 cm breit. Pyloruswand auf $1^1/_2$ cm verdickt. Ausgedehnte Ulceration.

Mikroskopischer Befund fehlt.

Verlauf: tadellos; Patientin bekommt vom 2. Tag an flüssige, vom 6. Tage an feste Nahrung, die sie ohne die geringsten Beschwerden verträgt. Entlassung am 6. August; die Magenbeschwerden sind gänzlich verschwunden, Patientin sieht gut aus. — Mitte März 1901 stellt sich Patientin in bestem Wohlbefinden wieder vor; sieht sehr gut aus, kann alle Speisen vertragen und hat ihre frühere Arbeit ohne Nachteil wieder aufgenommen.

Die Patientin starb am 4. April 1902 „nach langem, schwerem Leiden".

Nach ärztlichem Bericht traten im November 1901 Zeichen eines localen Recidivs auf, die sich in heftigen Magenschmerzen, nach Brust und Rücken ausstrahlend, sowie in häufigem Erbrechen äußerten. Metastasen in Peritoneum, Wirbelsäule, Pleuren und Cervicaldrüsen. Exitus an Lungenmetastasen. —

Fall 65. Jakob St., 58 Jahre. Landwirt in G. Eintritt 26. Oktober 1899.

Anamnese: Im Alter von 23 Jahren schmerzhafte Magenaffection. Seit 6 Wochen Auftreibung des Abdomens und Erbrechen, meist nach der Nahrungsaufnahme; zeitweise geringe Schmerzen. Nachts lag Patient mit erhöhtem Oberkörper, weil die Speisen sonst regurgitierten. Erbrochenes sah oft nach Kaffeesatz aus, Stuhlgang manchmal schwarz. Stetige Zunahme der Erscheinungen; wenn Patient nicht brechen konnte, leitete er durch Einführung des Fingers den Brechakt ein, da er sonst höchst quälendes Druckgefühl in der Magengegend verspürte. Obstipation. Rasche Abmagerung. Mutter gestorben an Kachexie, ohne Husten.

Allgemeinstatus: herabgesetzte Ernährung; Emphysem.

Spezialstatus: Querliegender Tumor in der Nabelgegend, von Nierenform, mit der Convexität nach unten. Tumor allseitig gut verschiebbar. Bei Beginn der Magenblähung rückt der Tumor deutlich nach unten und rechts, und zwar geht er schließlich mit seinem linken Rande bis 3 Querfinger nach rechts vom Nabel. Der geblähte Magen geht mit der kleinen Curvatur bis zum Nabel, mit der großen 4 Querfinger unter denselben.

Chemismus: Der Magen enthält 1 Stunde nach dem Morgenessen 910 ccm, 1 Stunde nach dem Probefrühstück 150 ccm. Reaction sauer; keine freie HCl. Milchsäurereaction positiv. Mikroskopisch lange Bazillen.

Diagnose: Carcinoma pylori.

Operation 3. November 1899. Schnitt in Medianlinie; harter Tumor am Pylorus; Drüsen im Mesenterium. Starke Adhäsionen gegen das Pankreas. Typische Resection mit Gastroduodenostomie nach Kocher, unter Mitentfernung der Drüsen im großen Netz. Da die Darmwand an der Hinterfläche reißt, muß die Serosanaht mehrfach durch Knopfnähte verstärkt werden. Peritonealfasciennaht; Hautnaht; Collodialverband.

Makroskopisch: konischer, 11 cm langer, in der Mitte 7 cm breiter, nach beiden Seiten offener Körper. Weite des großen Trichters $8\frac{1}{2}$ cm, Tiefe $7\frac{1}{2}$ cm, Wand auf der Schnittfläche 3 cm dick. An der engen Stelle Ulceration.

Mikroskopisch (Prof. Langhaus): Colloidkrebs mit zahlreichen Siegelringzellen, teils in der Submucosa, teils in der Muscularis bis zur Serosa hin gelegen.

Verlauf: Anfänglich normal; am 4. Tag treten Diarrhöen auf, die trotz Bismuth-Opiumtherapie bis zum 19. November anhalten. Der Grund der Störung wird nach Analogie eines zur Section gekommenen Falles in Schleimhautnekrose infolge Zirkulationsstörung vermutet. 2. Dezember Patient wird geheilt entlassen.

Patient starb am 29. Mai 1900, nach ärztlichem Bericht an Localrecidiv mit Störung der Magenfunktionen (Erbrechen) unter hochgradiger Kachexie.

Fall 66. Herr Gottlieb W., 53 Jahre in L. Pr. Kl. Eintritt 24. November 1899.

Anamnese: Vor einem Jahre Auftreten von Magenblähungen nach der Nahrungsaufnahme; Appetitlosigkeit. Auf interne Medikation vorübergehende Besserung. 3 Monate später Verschlimmerung; zunehmende Schmerzen, fanhaltend, am intensivsten nach der Nahrungsaufnahme. Aufstoßen und Pyrosis. Schmerzen in der Magengegend, und nach dem Rücken ausstrahlend. Nie Erbrechen. Hartnäckige Stuhlverstopfung; in 4 Monaten 20 Pfund Gewichtsverlust und Kräfteverfall. Vater gestorben an Carcinoma ventriculi.

Allgemeinstatus: Patient sehr mager und blaß. Herz und Lungen normal.

Spezialstatus: Ohne Narkose fühlt man im Abdomen nichts von Resistenz oder Tumor; die große Curvatur geht bei geblähtem Magen bis daumenbreit oberhalb des Nabels; im übrigen geht der Magen seitlich beiderseits über die Mamillarlinie hinaus. In Narkose fühlt man sofort einen Tumor am Pylorus.

Chemismus: (Probefrühstück 200 ccm) Filtrat 130 ccm. Reaction auf freie Säure leicht positiv m. Congo; dagegen Methylviolett, Phloroglucin und Tropäolinprobe negativ! Milchsäurereaction positiv. Mikroskopisch Sarcinen und Stäbchenbazillen.

Diagnose: Carcinoma pylori.

Operation 8. Dezember 1899: Medianschnitt; knolliger Tumor, am Pylorus scharf abschneidend, 8—10 cm auf den Magen übergreifend. Pylorus stark nach oben fixiert durch Adhäsionen gegen den Leberhilus. An der Unterfläche das Pankreas zl. stark adhärent. Entfernung einiger Drüsen aus dem großen Netz; Freilegung der erkrankten Partie und typische Resection nach Kocher, mit Gastroduodenostomie. Versenkung; Peritonealfasciennaht; Hautnaht; Verband.

Makroskopisch: handelt es sich um einen derben, knotigen Tumor, scharf gegen das Duodenum abgesetzt, 7—8 cm auf die kleine Curvatur namentlich übergreifend. Schnittfläche $1\frac{1}{2}$ cm dick. Gegen den Magen zu ein einfrankstückgroßes, diphtherisch belegtes Ulcus.

Mikroskopisch (Prof. Langhans): sehr zellreiches Carcinom; in

der Mucosa die schmalen Krebszellstränge ganz dicht bei einander liegend; in der Submucosa und Muscularis nur spärliche Krebszellstränge. Stellenweise beginnende Bildung von Schleimkrebs.

Verlauf: Am 2. Tage Magenspülung wegen Auftreibung und Druckgefühl. Es wird blutiger Inhalt entleert; Beschwerden gehen zurück. Vom 13. Dezember an keine Magenspülungen mehr; flüssige Nahrung. 14. Dezember feste Nahrung; normaler Heilungsverlauf. 22. Dezember Entlassung. Keine Magenbeschwerden mehr; Ernährung mit leichter, gemischter Kost ohne die geringsten Verdauungsstörungen.

20. Februar 1900. 29 Pfund Gewichtszunahme; (in den ersten 14 Tagen 14 Pfund) Patient kann alles essen, ohne Beschwerden. Sieht sehr gut aus.

8. Mai 1900. Geht sehr gut; nichts von Recidiv zu konstatieren; Stuhl in Ordnung.

2. November 1900. Seit einem Monat Schmerzen und Abmagerung. Es scheint ein Drüsenrecidiv vorzuliegen. Patient starb am 25. Dezember 1900.

Fall 68. Emil A., 37 Jahre. Dachdecker in B. Eintritt 21. Juni 1900.

Anamnese: Seit 6 Monaten schmerzhaftes Druckgefühl in der Magengegend nach der Nahrungsaufnahme; dazu saures Aufstoßen. Zunächst zunehmende Beschwerden; während 14 tägiger Spitalpflege Besserung. Bald Verschlimmerung; Erbrechen, manchmal morgens früh und nachts. Erbrochenes sehr übelriechend. Entkräftung, Gewichtsabnahme 33 Pfund, Appetitmangel. Stuhl seit Beginn der Erkrankung angehalten, nie bluthaltig. Mutter gestorben an Carcinoma uteri.

Allgemeinstatus: herabgesetzte Ernährung; Leistenhernie.

Spezialstatus: In der Nabelgegend eine quere, derbelastische Resistenz, ca. 6 cm breit, respiratorisch sich verschiebend. Deutliches Plätschergeräusch. Epigastrium bis zum Nabel vorgewölbt und gedämpft. Leberrand normal. Der Magen bläht sich bis etwas unter die horizontale Nabellinie; bei geblähtem Magen ist kein Tumor mehr zu fühlen. Nachdem derselbe zum großen Teil wieder entleert, fühlt man die Geschwulst rechts und etwas nach oben vom Nabel, in charakteristischer Weise nach rechts oben schräg ansteigend.

Chemismus: (Probefrühstück). Ausgehebert 350 ccm, keine freie Säure; Gesamtacidität 0,292 Proz. HCl., Salzsäuredefizit 1,11 pro mille HCl. Keine Milchsäure. Keine Sarcine.

Klinische Diagnose: Carcinoma pylori.

Operation 26. Juni 1900. Bromäthyläthernarkose, Medianschnitt. Zwetschengroßer Tumor am Pylorus; Freilegung der kranken Partie unter Exstirpation zahlreicher Drüsen aus Omentum majus und Mesocolon. Resection typisch nach Kocher, mit Gastroduodenostomie. Peritonealfasciennaht, Hautnaht.

Präparat: mikroskopisch: Pylorus sehr eng; im Pylorusteil an der großen Curvatur großes Ulcus mit wulstigen, blumenkohlartigen, 12 mm breiten Rändern. Muscularis am Pylorus auf 6 mm verdickt.

Mikroskopisch: Cylinderzellkrebs bis zur Muscularis wuchernd; an mehreren Stellen Bildung von Colloidkrebs, an einer Stelle subserös.

Verlauf: Normal. Infusionen, vom 3. Tage an flüssige Nahrung

am 10. Aufstehen, vom 11. an gemischte Kost. 9. Juli. Patient wird geheilt entlassen. Am 27. Februar 1901 komm Patient neuerdings auf die Klinik wegen profuser Hämatemesis, nachdem er die ganze Zeit über völlig wohl gewesen war. Es wird am 4. März eine zweite Laparotomie ausgeführt, ein Ulcus simplex an der kleinen Curvatur festgestellt (5 Frks. groß) und die verwachsene Partie des kleinen Netzes mit der arrodierten A. coronaria sinistra 4 fach ligiert. Haselnußgroße Krebsmetastase im rechten Leberlappen. Verbindung des Magens mit dem Duodenum sehr gut durchgängig und völlig frei. Keine Spur von Lokalrecidiv. Der Magen enthielt keine freie HCl. und keine Milchsäure. Entlassung am 10. April. Keine Hämatemesis mehr post op.

Patient starb am 14. August 1901. Der behandelnde Arzt vermutete ein Carcinoma oesophagi an der Cardia, da Patient hochgradige Stenoseerscheinungen (Flüssiges passierte nicht mehr) und intensive Schmerzen in der Cordiagegend hatte. Ging rasch an Collaps zu Grunde. Keine Sektion.

Fall 69. Katharina R., 42 Jahre in K. Eintritt 10. Juli 1900.

Anamnese: Als Kind oft Magenschmerzen; seit 2 Jahren stechende Schmerzen in der Magengegend nach dem Essen. Vom Frühjahr 1899 an öfters Erbrechen und zunehmende Schmerzen nach der Nahrungsaufnahme. Schon lange litt Patientin dabei an saurem Aufstoßen. Im Herbst 1899 dreimal Erbrechen kaffeesatzähnlicher Massen, untermischt mit hellrotem Blut. Chronische Obstipation. Nach der Geburt eines Kindes im Januar 1900 setzten alle Beschwerden heftiger ein. Klimax. Ein Arzt konstatierte Hyperacidität und machte Magenspülungen. Im März bemerkte Patientin in der Nabelgegend einen Knoten, der morgens oft links vom Nabel sich befand. Entkräftung.

Allgemeinstatus: Hämoglobingehalt des Blutes 40 Proz., sonst normal.

Spezialstatus: Erbrechen 1—2 Stunden nach dem Essen; etwas oberhalb des Nabels hühnereigroßer, harter, höckriger Tumor, inspiratorisch tiefer tretend, gut verschiebbar. Bei Blähung des Magens tritt die große Curvatur 4 Querfinger unter den Nabel; der Tumor verschiebt sich dabei nach rechts und etwas nach oben.

Chemismus: Filtrat 80 ccm Freie Salzsäure vorhanden (3 Reactionen). Gesamtacidität 2,3 pro mille. Keine Michsäure. Zl. viele Bakterien mikroskopisch, aber keine Sarcine.

Wahrscheinlichkeitsdiagnose: Carcinoma pylori.

Operation 23. Juli 1900. Bromäthyläthernarkose; Medianschnitt. Gut vorziehbarer Tumor am Pylorus. Entfernung von Drüsen an großer und kleiner Curvatur und im Omentum majus. Resection typisch nach Kocher mit Gastroduodenostomie. Peritonealfasciennaht; Hautnaht; Verband.

Präparat: mikroskopisch: 6 cm breites, 7 cm langes Ulcus in der Pylorusgegend, mit wallartigen Rändern. Grund des Geschwürs von einem glatten, derben Gewebe gebildet.

Mikroskopisch (Prof. Langhans): Cylinderzellcarcinom, stellenweise mit Bildung solider Zellstränge. Im Geschwürsgrund besteht die Magenwand nur aus Bindegewebe, mit zahlreichen Zellsträngen und Schläuchen, die bis an die Außenfläche der Wand reichen.

Verlauf: Am 2. Tag Magenspülung, weil ziemlich viel zersetztes

Blut erbrochen wird, in den nächsten Tagen noch zeitweise geringes Aufstoßen; sonst Heilung normal. Entlassung 11. August 1900.

Nachdem Patientin seit einigen Monaten sich sehr wohl befunden hatte — sie konnte alles ohne Beschwerden essen, nahm an Gewicht zu, fühlte sich subjektiv ganz wohl und vermochte ihre Haushaltungsgeschäfte wieder zu besorgen — trat im Januar 1901 eine Verschlimmerung des Zustandes auf. Es stellten sich heftige Schmerzen im Epigastrium ein, nach dem Kreuz ausstrahlend, von der Nahrungsaufnahme unabhängig; namentlich seit Anfang Februar Erbrechen, $^1/_2$—1 Stunde nach dem Essen, ohne Blutbeimischung; bitteres Aufstoßen, Abmagerung und Entkräftung. Während im November nichts von einem Recidiv zu konstatieren gewesen war, wird jetzt (Februar 1901) das Epigastrium von einem derben, höckerigen, unbeweglichen Tumor eingenommen, der bis zum Nabel reicht. Magen bläht sich bis zum Nabel. Am 26. Februar plötzlich Exitus. Obduktion: Ausgedehntes Recidiv i. d. Retroperitonealdrüsen. Im Magen selbst keine Spur von Localrecidiv; die Öffnung zwischen Magen und Duodenum liegt sehr gut, in der Hinterwand, vor der Wirbelsäule, für 2 Finger reichlich durchgängig, ganz glatt! Ebenso Occlusionsstelle glatt verheilt. In der Communicationsstelle liegt noch ein leicht entfernbarer Faden.

Fall 70. Frau Agnes R., 40 Jahre in H. Pr. Kl. Eintritt 26. Oktober 1900.

Anamnese: Im Frühjahr 1900 traten Druckgefühl in der Magengegend nach dem Essen auf, zugleich heftige Durchfälle. Bald Verschlimmerung; schmerzhafte Auftreibung der Magengegend nach der Nahrungsaufnahme, Aufstoßen; häufiges Erbrechen; Gewichtsabnahme seit Frühjahr 31 Pfund. Im Herbst konstatierte ein Arzt einen Magentumor. Eine Schwester ebenfalls magenleidend.

Magenchemismus (Probefrühstück von 200 ccm): Ausgehebertes nach 1 Stunde 185 ccm. Keine freie HCl. Milchsäurereaktion schwach positiv.

Operation 1. November 1900: Ergibt sehr großes Carcinom des Pylorus mit Stenose, starker Gastroptosis und Gastrectasie. Exzision mit Gastroduodenostomie typisch nach Kocher. Das Peritoneum ist schon mit weißlichen Knötchen übersät; namentlich an der kleinen Curvatur große Gallertklumpen, gelbrot, ganz weich, bis $^1/_2$ eigroß.

Pathologisch-anatomischer Befund (Prof. Langhans): Die 1—2 cm dicke Wand des Magens bis zur Serosa von Krebsgewebe durchsetzt, welches das typische Bild des Colloidkrebses zeigt.

Verlauf: In den ersten 2 Tagen Magenspülungen wegen Brechreiz; Infusionen. Vom 2. Tag an vorsichtige Ernährung pro os. Reactionslose Heilung. 14. November Entlassung; die Magenbeschwerden sind völlig verschwunden. Appetit gut; Ernährung mit gemischter Kost. Leichte Neigung zu Diarrhoeen.

Bis Mitte Januar 1901 völliges Wohlbefinden; dann zunehmender Ascites (2 mal 10—15 L. entleert, worauf Erleichterung); große Tumoren im Abdomen; am 21. Juni Exitus nach raschem Kräfteverfall.

Fall 71. Samuel B., 52 Jahre, Spengler in T. Eintritt 3. Dezember 1900.

Anamnese: Patient war bis Ende Mai ganz wohl, von da an Appetitlosigkeit. Erst vor 6 Wochen Schmerzen, nur wenn Patient schwer arbei-

tete oder lange marschierte. Am 1. Dezember ausnehmend starke Schmerzen in der Nabelgegend; auf Genuß von Minzentee Erbrechen schokoladefarbiger Massen. In den letzten 2 Monaten starke Abmagerung.

Allgemeinstatus: Herabgesetzte Ernährung; Emphysem, heute Inguinaldrüsenschwellungen.

Spezialstatus: Rechts vom Nabel derbe Geschwulst, 3—4 cm hoch, 5 cm breit, inspiratorisch verschieblich. Der Magen bläht sich bis 4 Querfinger unterhalb des Nabels; Tumor rückt dabei nach rechts, bis fingerbreit neben den Rippenrand.

Chemismus: Ausgehebertes 340 ccm, dunkelbraun, von saurer Reaction; freie HCl ist vorhanden (2 Proben). Gesamtacidität 1,4 pro mille; HCl Überschnuß 0,7 pro mille; keine Milchsäure.

Klinische Diagnose: Rasch wachsendes Carc. pylori, eventuell ohne Ulceration (wegen des HCl-Gehaltes).

Operation 14. Dezember 1900. Bromäthyläthernarkose; Medianschnitt. Peritoneum auffällig ödematös; Pylorusteil des Magens fest mit der vorderen Bauchwand verwachsen, und beim Lösungsversuch zeigt sich, daß das Ulcus an der Vorderfläche ca. 2 Franksstück groß perforiert ist. Es tritt etwas Mageninhalt aus; Auswaschung des Abdomens. Derbknotige Partieen am Geschwulstrand. Sehr schwierige Resektion, weil starke Adhäsionen vorhanden sind; Verwachsungen mit dem Pankreas. Keine Drüsen. Resektion typisch nach Kocher mit Gastroduodenostomie. Naht der Bauchdecken; Verband.

Präparat mikroskopisch: Rundliches Ulcus von 5—6½ cm Durchmesser; Ränder zackig, stellenweise etwas unterminiert. Geschwürsgrund nur stellenweise feinhöckrig, sonst glatt. Geschwür umgeben von einem 2—5 mm hohen, 1—5 cm dicken, leicht höckrigen, stellenweise derben Wall. Perforation.

Mikroskopisch (Prof. Langhans): Ulcus carcinomatosum. Cylinderzellkrebs, auf der Höhe des Walles beginnend. Die Mitte der von Krebszellmassen eingenommenen; Basis liegt unter der Muscularis.

Verlauf: Was die Magenfunktionen anbetrifft, glatt; kein Erbrechen. Am 17. Dezember diffuse Bronchitis, 25. Dezember Pneumonie rechts, die am 27. Dezember auf den linken Unterlappen übergreift. Am 29. Dezember Exitus letalis.

Die Obduktion ergibt doppelseitige Pneumonie als Todesursache. Lokal alles tadellos verteilt.

Fall 72. Frau Marie L., 52 Jahre in O. Pr. Kl. Eintritt 16. Dezember 1900.

Anamnese: Seit 1½ Jahren krampfartige Schmerzen in der Magengegend, Sodbrennen und Aufstoßen. Nie deutliche Abhängigkeit von der Nahrungsaufnahme. Kein Erbrechen, kein Druckgefühl nach dem Essen. Deutliche Abmagerung seit Beginn des Leidens, Cessatio mensium. Keine Heredität.

Allgemeinstatus: Herabgesetzte Ernährung. Hämoglobingehalt des Blutes 60 Proz. Varicen.

Spezialstatus: Links oberhalb der horizontalen Nabellinie ein querliegender Tumor, von ca. 7 cm Höhe, auf Druck etwas empfindlich. Die linke Grenze steht 3 Querfinger vom linken Rippenbogen. Tumor derb,

glatt, nach rechts gut verschieblich und in die Tiefe eindrückbar. Bei Blähung des Magens tritt der Tumor nach rechts und etwas nach unten; seine untere Grenze steht $1^1/_2$ Querfinger unterhalb der horizontalen Nabellinie. Starke Schmerzen bei der Magenblähung.

Chemismus (Probefrühstück von 200 ccm): Filtrat 40 ccm. Keine Retention. Keine freie HCl. Milchsäurereaktion schwach positiv.

Klinische Diagnose: Tumor der großen Curvatur, bis zum Pylorus reichend, aber ohne Stenosierung. Für ein Carcinom ist die Tumoroberfläche auffällig glatt.

Bei der Operation, 24. Dezember 1900, zeigt sich der größte Teil der großen Curvatur und vorderen Magenwand bis gegen den Pylorus hin von einem ausgedehnten Tumor eingenommen. Da die Geschwulst zu nahe an den Pylorus reicht, wird von einer Exzision bloß der großen Curvatur abgesehen und eine ausgedehnte Magenpylorusresektion gemacht, mit nachfolgender Gastroduodenostomie. Das Mesocolon ist ganz verwachsen, so daß der größte Teil des Colon transversum (21 cm) mitreseziert werden muß.

Präparat: makroskopisch: Resezierter Magenteil 15 cm lang. Derbe Geschwulst, außen von glatter Oberfläche, nimmt die große Curvatur vom cardialen Abschnitt bis in die Nähe des Pylorus und die vordere Magenwand ein. Auf der Innenfläche entspricht dem Tumor eine handtellergroße, von unregelmäßigen, derben, wallartigen Rändern begrenzte Geschwulst, zum größten Teil geschwürig zerfallen, und stark jauchend. Colon transversum normal.

Mikroskopisch: Carcinom; näherer Bericht fehlt.

Verlauf: Tadellos glatt. Die Patientin wird bereits am 14. Januar 1901 geheilt entlassen.

Am 12. November 1901 stellt sie sich neuerdings vor, sieht blühend aus, hat sehr guten Appetit. Lokal nichts von Recidiv oder von Dilatationssymptomen nachweisbar.

Nachuntersuchung vom 4. Oktober 1904: Die vor 3 Jahren 8 Monaten operierte Patientin stellt sich in sehr gutem Gesundheitszustand vor. Sie leidet zeitweise noch an Brechreiz und mangelhaftem Appetit; doch trat seit der Operation nie Erbrechen auf, und Patientin kann ohne Beschwerden wieder alles essen. Ihre Hausgeschäfte besorgt sie wieder wie früher. Sie fühlt sich bedeutend kräftiger und hat auch an Gewicht zugenommen (Gewicht 53 kg). Hier und da bitteres Aufstoßen nach dem Essen; doch nie Magendruck oder Schmerzen. Der gegenwärtige Ernährungszustand ist durchaus normal. — Patientin leidet an Ulcus cruris, hat eine etwas vergrößerte Gallenblase; im übrigen zeigt sie normalen Allgemeinstatus. Leberrand an gewöhnlicher Stelle; Oberfläche der Leber glatt. Im Epigastrium ist keine Spur einer abnormen Resistenz oder eines Tumors nachweisbar; nirgends Druckempfindlichkeit. Der Magen bläht sich bis daumenbreit oberhalb das Nabels; die Luft wird gut gehalten. Bei der Insufflation empfindet die Patientin nicht die geringsten Schmerzen.

In der Medianlinie, vom Nabel aufwärts, eine kaum sichtbare, 10 cm lange, lineare Narbe. Der Magen ist morgens nüchtern leer. Probefrühstück: Nach 1 Stunde werden einige ccm einer schleimigen, mit Brotkrümchen vermischten Flüssigkeit ausgehebert. Reaktionen auf freie Säure negativ.

Fall 67. Frau Elise G., 47 Jahre in S. Pr. Kl. Eintritt 12. März 1900.

Anamnese: Vor 2 Jahren Blähungen des Epigastriums mit Aufstoßen, bald Erbrechen, seit September 1899 häufiger. Erbrochenes sauer, mit alten Speiseresten untermischt. Kolikartige Schmerzen auf der linken Seite des Abdomens. Trotz gutem Appetit Abmagerung. Vor 3 Wochen wurde vom Arzte ein Tumor entdeckt und Operation anempfohlen. Stuhl angehalten. Menopause seit einem Jahr.

Allgemeinstatus: Herabgesetze Ernährung, leichte Ödeme an den Beinen.

Spezialstatus: Zwischen Nabel und Symphyse Auftreibung; während der Palpation zieht sich die Partie in Form eines Magens zusammen; am oberen Umfang, rechts, 4 Querfinger vom Rippenrand entfernt ein derber, höckriger Tumor. Zwischen Nabel und Symphyse, in ganzer Ausdehnung der Auftreibung lautes Plätschern. Nach Entleerung des Magens (2½ l) sinkt die aufgetriebene Partie ein; die kinderfaustgroße, gut bewegliche Geschwulst steht links vom Nabel. Bei Aufblähung des Magens rückt sie wieder nach rechts. Der Nabel selbst vorgewölbt, rot, eine 1½ cm breite Scheibe darstellend.

Chemismus (Probefrühstück): Ausgehebert 440 ccm; Reaktion sauer. Freie HCl vorhanden (3 Reaktionen). Gesamtacidität 0,81 pro mille. Milchsäurereaktion schwach positiv.

Diagnose: Carcinoma pylori.

Operation 16. März 1900. Medianschnitt; Exzision des Nabeltumors; knolliger Tumor am Pylorus. Netz an der betreffenden Stelle stark verwachsen, mit kleinen Drüsen besetzt. Hinten Verwachsungen mit dem Pankreas; Lösung sehr schwierig. Die Verwachsungen sind stärker, als man sie bei Carcinom gewöhnlich sieht.

Resection typisch nach Kocher mit Gastroduodenostomie. Schluß der Bauchwunde; Collodialverband.

Präparat: makroskopisch: Pylorus nur für eine Sonde durchgängig, in der Pylorusgegend ein 4 cm im Durchmesser haltendes Ulcus, mit glattem Grund und gewulsteten Rändern, eher einem Ulcus simplex gleichsehend. In der Mitte eine tiefere Delle von ½ cm Durchmesser.

Mikroskopisch: typisches Zylinderzellcarcinom; die Zellschläuche durchsetzen die Magenwand in ganzer Dicke. — Dem makroskopischen Aussehen des Präparates nach liegt hier Krebsentwicklung auf Ulcus ventriculi vor.

Der Nabeltumor ist eine Cylinderkrebsmetastase (Prof. Langhans).

Verlauf: Während der ersten zwei Tage Erbrechen galliger Massen; dann Verlauf vollkommen normal. Vom 3. Tage an Ernährung per os.

28. März. Entlassung; Appetit bedeutend besser; Ernährung mit gemischter Kost ohne Beschwerden.

Am 13. Juli stellt sich Patientin wieder vor; sie hat 13 Pfund zugenommen, sieht sehr gut aus und kann sich gut mit gemischter Kost ernähren.

Auch am 2. November 1900 ist keine Spur vom Recidiv nachzuweisen; Gewichtszunahme 25 Pfund; nicht die geringsten Verdauungsbeschwerden. Patientin fühlt sich sehr gekräftigt und steht wieder wie früher ihren Haushaltungsgeschäften vor.

Im Mai 1901 tritt Patientin neuerdings in unsere Behandlung, mit doppelseitigen großen Ovarialcystomen; sie ist zugleich ikterisch seit Mitte April. Die Operation, bei welcher beidseitig große multiloculäre Ovarialcystome entfernt werden, ergibt, daß Patientin noch an Cholelithiasis leidet. Es wird durch Cholecystotomie ein kirschgroßer Stein aus dem Cysticus entfernt. Sonde dringt nachher ohne Widerstand in den Choledochus. Es scheinen auch Steine im Hepaticus zu sitzen, die nicht ganz entfernbar sind. Im Netz unterhalb des Leberhilus wird ein haselnußgroßer, derber Knoten excidiert, der aber auf dem Durchschnitt nicht wie ein Carcinomknoten aussieht. Magen völlig recidivfrei.

Nach Spitalentlassung blieb der Ikterus bestehen, Patientin wurde mehr und mehr kachektisch und starb am 6. April 1902, laut ärztlichem Gutachten an Lebermetastasen. Die Magenfunktionen waren bis zuletzt normal gewesen!

Fall 73. François B., 51 Jahre. Handlanger in F. Eintritt 14. Jan. 1901.

Anamnese: Vor einem Jahre Auftreten von Schmerzen nach den Mahlzeiten; Schmerzen nahmen so zu, daß Patient in letzter Zeit gar keine feste Nahrung mehr genießen konnte. Nie Erbrechen; Stuhl stets regelmäßig. Starke Abmagerung. Trotzdem ein großes Carcinoma ventriculi dignostiziert wurde, entzog sich Patient der Operation, indem er am 25. Januar das Spital gegen bessern Rat verließ. Die Schmerzen wurden bald heftiger, es stellte sich zeitweise saures Aufstoßen ein, und Patient will auch 4—5 mal erbrochen haben. Die rapide Abmagerung ließ den Patienten nun doch operative Hilfe nachsuchen. Wiedereintritt 22. April 1901.

Allgemeinstatus: äußerst reduzierte Ernährung. Hämaglobingehalt 40 Proz.

Spezialstatus: Abdomen aufgetrieben; links vom Nabel starke Vorwölbung, welcher ein Tumor entspricht, 15 cm breit, 16 cm hoch, bis an den linken Rippenrand nach oben, die vordere Axillarlinie nach links und 2 Querfinger über die Medianlinie hinaus nach rechts gehend. Der Tumor ist derb, hat eine höckerige Oberfläche und ist nur wenig verschieblich. Die Haut über dem Tumor deutlich ödematös. Leber nicht vergrößert. Bei Blähung des Magens geht der Tumor etwas nach abwärts und unbedeutend nach rechts: der Tumor sitzt nach dieser Untersuchung an der großen Curvatur.

Chemismus: Keine freie Salzsäure; Gesamtacidität 0,07‰. Keine Milchsäure. Buttersäure vorhanden. Eine erhebliche Retention nicht nachweisbar. Mikroskopisch zahlreiche lange Bazillen.

Klinische Diagnose: Carcinoma ventriculi von ungewöhnlicher Größe, mit der Umgebung verwachsen. Pylorus scheint frei. Wegen der Größe des Tumors läßt sich Sarkom nicht sicher ausschließen.

Operation 26. April 1901: Bromäthyl-Äthernarkose; Medianschnitt. Tumor vom Magen ausgehend, Colon transversum ausgedehnt auf demselben verwachsen; Tumor nach links hin zl. breit mit den Bauchdecken verwachsen. Lösung des verwachsenen Netzes und Colon transversum; Entfernung zahlreicher Drüsen mit Partien des Mesocolon transversum; Lösung des Magens, der mit der Leber, namentlich aber mit dem Pankreas verwachsen ist. Da der Tumor bis unter den Rippenbogen geht, ist die Anlegung der Magenzangen schwierig; Occlusionsnähte. Das Duodenum

läßt sich gut vorziehen, doch ist der Verschluß des Magens mit den Fingern schwierig, so daß hinterhalb noch eine Doyensche Zange angelegt werden muß; dabei ist ziemlich viel blutige Jauche ausgetreten. Immerhin wird die Gastroduodenostomie exact ausgeführt. Da das Peritoneum auf dem Tumor breit verwachsen war, wurde ein querer Hautschnitt zum Längsschnitt gefügt und das Peritoneum umschnitten. Wegen des resultierenden Peritonealdefectes müssen nun Silbernähte durch die ganze Bauchwand in der Ausdehnung des Querschnittes gelegt werden; Xeroformtamponade. Längsschnitt durch fortlaufende Peritonealfasciennaht geschlossen. Haut offen.

Präparat: makroskopisch: Carcinom, den größten Teil des Magens einnehmend; Pylorus frei.

Mikroskopisch (Prof. Langhans): Typischer Cylinderzellkrebs, stellenweise bis in die Serosa reichend; nur die Muscularis mucosae fast durchweg erhalten.

Verlauf: Abendtemperatur 34,3. Am andern Morgen 37, 5, Atmung frei. Befinden am 27. April ganz befriedigend. Am 28. April entleert sich aus der queren Wunde stinkender Eiter; Spülung mit sterilem Wasser; Drainage. Am folgenden Tage 2 malige Spülung. Schmerzen im ganzen Körper. Nährklysmen nur mangelhaft gehalten. Temp. 35,2. 30. April Exitus unter zunehmender Zirkulationsschwäche.

Obduktion. Rißstelle von 1 cm. Durchmesser in der linken gastroduodenalen Ringnaht; jauchige Perforativperitonitis. Eitrige Pleuritis linkerseits. Krebsmetastasen in den Retroperitonealdrüsen.

Fall 74. Christian S., 47 Jahre. Wegmeister in K. Eintritt 28. November 1901.

Anamnese: Seit mehreren Jahren erträgt Patient gewisse Speisen nicht gut. Ende Mai traten nach der Nahrungsaufnahme brennende Schmerzen in der Magengegend auf, nach dem Rücken ausstrahlend, 2—3 Stunden andauernd; Milderung der Beschwerden durch Beobachtung flüssiger Diät. Vor 3 Monaten bemerkte Patient eine druckempfindliche Resistenz im Epigastrium. Nie Erbrechen, dagegen häufig saures Aufstoßen. Homöopatische Behandlung. Starke Abmagerung. Stuhl angehalten.

Allgemeinstatus: Herabgesetzte Ernährung; Struma; Inguinaldrüsenschwellungen.

Spezialstatus: Über dem Nabel, bis fingerbreit unterhalb denselben reichend, eine querovale Geschwulst, von 5 cm Längsdurchmesser; Consistenz derb. Tumor inspiratorisch mit der Leber tiefer tretend. Unterhalb der Geschwulst noch eine Zone hochtympanitischen Schalles. Bei Blähung des Magens sinkt die Geschwulst etwas abwärts und verschiebt sich nach rechts; scheint der kleinen Curvatur anzugehören. Verwachsung mit der Leber wahrscheinlich.

Chemismus: Nach Probefrühstück ausgehebert 250 ccm. Keine freie HCl. Gesamtacidität 0,3 %o. HCl.-Defizit 0,6 %o. Milchsäure vorhanden. Kleine Stäbchenbakterien.

Klinische Diagnose: Carcinoma ventriculi.

Operation 6. Dezember 1901: Medianschnitt; Pylorus von einem apfelgroßen Tumor eingenommen, der mit der Leber innig verwachsen ist. Lösung der Adhäsionen mit Netz und Colon transversum. Durchquetschen

des verwachsenen, unteren Leberrandes und Naht des Quetschrandes mit tieffassenden Nähten. Entfernung einiger Drüsen aus dem Ligamentum hepatoduodenale. Resection der kranken Partie, typisch nach Kocher, mit Gastroduodenostomie. Peritonealfasciennaht, Hautnaht. Collodialverband.

Pathologisch-anatomischer Befund (Prof. Langhans): Carcinoma simplex.

Verlauf: Am 7. Dezember Magenspülung, welche zersetztes Blut entfernt und den Patienten sehr erleichtert. Heilungsverlauf normal. Patient kann sich ohne Beschwerden mit gemischter Kost ernähren und wird am 24. Dezember 1901 geheilt entlassen.

Am 30. Juni 1903 tritt Patient neuerdings ein wegen Schmerzen im Epigastrium. Es finden sich in der Bauchwand, im obern Teil der Laparotomienarbe, 2 derbe Knoten, die als Impfmetastasen aufgefaßt, und am 7. Juli in Bromaethyl-Äternarkose excidiert werden. Das mit der Leber und dem Magen verwachsene Peritoneum wird eröffnet, wobei sich zeigt, daß der Magen vollkommen recidivfrei geblieben ist ($1^1/_2$ Jahre). Mikroskopisch erweisen sich die Knoten als Krebsmetastasen: Carcinoma simplex. Der Patient kann nach normalem Heilungsverlauf am 21. Juli 1903 entlassen werden.

Zum 3. Mal kommt Patient am 5. April 1904 in unsere Behandlung, wegen einer Metastase im Processus xiphoides, die sich seit Dezember 1903 entwickelt hat. Der nußgroße Knoten wird mit dem Processus ensiformis am 2. Mai 1904 excidiert. Die Bauchwand kann wegen der Größe des Defekts nicht geschlossen werden und wird deshalb mit Xeroformgaze tamponiert. Die Leber liegt frei vor. Am 13. Mai wird der Tampon entfernt, und da die Wunde schön granuliert, deckt man am 16. Mai durch eine Hautlappenplastik den großen Defekt in der Bauchwand über der Leber. Ein dabei entstehender 5 franksstück großer Hautdefekt wird durch Thirsch-Reverdinsche Transplantation vom Oberschenkel gedeckt. Heilungsverlauf normal. Entlassung am 6. Juni.

Nachuntersuchung vom 9. August 1904: Patient sieht sehr gut aus; wiegt 67 kg — ante op. 62 kg. — Das subjective Befinden läßt nichts zu wünschen übrig; Ernährung mit gemischter Kost unter Vermeidung saurer Speisen ohne die geringsten Beschwerden. Kein Erbrechen, kein Aufstoßen; Stuhl normal. Seine beschwerliche Arbeit als Wegmeister verrichtet Patient wieder ohne Nachteil für sein Befinden. Im Epigastrium eine verzweigte Narbenfigur. Trotz des Bauchwanddefectes keine herniöse Vorwölbung beim Husten, da die vorliegende und festgewachsene Leber den nur von einem Hautlappen bedeckten Bauchwanddefect tamponiert. Leberrand in der Medianlinie 3 Querfinger oberhalb des Nabels; Oberfläche glatt. Epigastrium weich; nirgends eine Spur von Recidiv nachweisbar. Der geblähte Magen geht bis fingerbreit oberhalb des Nabels. Allgemeinstatus normal.

Probefrühstück: Keine Retention. Filtrat 50 ccm. Reaction sauer. Keine freie Salzsäure. Gesamtacidität 0,328 %; HCl.-Defizit 0,912 %. Spuren von Milchsäure. Keine Buttersäure. Mikroskopisch normales Verhalten (keine langen Bazillen).

Fall 75. Benedikt M., 55 Jahre. Fabrikarbeiter in B. Eintritt 27. Januar 1902.

Anamnese: Im Oktober 1901 Parästhesien im Epigastrium, Stuhl zeitweise diarrhöisch, mit Blutbeimischung. Seit Dezember Appetitabnahme, auffällige Abmagerung; Schmerzen im Epigastrium nach Nahrungsaufnahme. Alle 2—3 Tage Retentionserbrechen. Interne Medikation gegen Magenkatarrh; im Januar wird ein Tumor im Abdomen bemerkbar. Obstipation.

Allgemeinstatus: Sehr reduzierte Ernährung; sonst ohne Besonderheiten.

Spezialstatus: Links vom Nabel derbe, querovale Geschwulst; Länge 10 cm, Höhe 5½ cm; respiratorisch verschieblich. Verschieblichkeit nur nach oben deutlich ohne stärkeren Widerstand. Bei Blähung des Magens verschiebt sich der Tumor nach rechts und abwärts; die große Curvatur geht bis 3 Querfinger über die Symphyse. Bei sehr starker Blähung geht der Tumor bis auf 2 Querfinger an den rechten Rippenbogen. Ptosis und Dilatation.

Chemismus: Ausgehebert 1 Stunde nach dem Probefrühstück 370 ccm. Keine freie Säure; Gesamtacidität 0,182‰, HCl.-Defizit 0,73‰. Reichliche Milchsäure. Mikroskopisch lange und kurze Stäbchenbakterien; Fleischfasern.

Klinische Diagnose: Carcinoma pylori.

Operation 4. Februar 1902: Bromaethyl-Äthernarkose; Medianschnitt. Faustgroßer Tumor der regio pylorica mit scharfer Abgrenzung gegen das Duodenum. Drüsen an der kleinen Curvatur. Das Mesocolon transversum ist so stark mit dem Tumor verwachsen, daß 20 cm Colon transversum mitreseziert werden müssen. Lösung der erkrankten Partie vom Pankreas, welches ebenfalls starke Verwachsungen zeigt, und Resection des Magens mit nachfolgender Gastroduodenostomie, typisch nach Kocher. Schluß der Bauchdecken; Collodialverband.

Pathologisch-anatomischer Befund (Prof. Langhans): Carcinoma simplex. Die Neubildung reicht bis an die Operationsschnittfläche heran.

Verlauf: Heilung per primam intentionem. Entlassung am 16. März 1902.

[Anmerkung: Der Tumor konnte wegen seiner Lage — ganz nach links vom Nabel, und wegen der anscheinend bedeutenden Beweglichkeit eventuell als Darmtumor imponieren, und war auch als solcher aufgenommen worden. Retention! Chemismus! Fehlen von Darmsymptomen ließen die Diagnose jedoch leicht stellen.]

Patient starb laut Bericht des Zivilstandsamtes am 30. Mai 1903.

Fall 76. Frau Elise R., 57 Jahre in L. Pr. Kl. Eintritt 3. Februar 1902.

Anamnese: Als junges Mädchen leichte gastrische Störungen, ohne typische Ulcussymptome. Im Frühjahr 1901 oft Schmerzen nach der Nahrungsaufnahme, mit Blähungen der Magengegend verbunden. Vom Oktober an während 3 Monaten Diarrhöen, ohne Blutabgang; zunehmende Schmerzen im Epigastrium. Der Hausarzt verordnete Tropfen, ohne Pat. zu untersuchen. Druckgefühl im Epigastrium, Übelkeitsgefühl nach dem

Fasen und Abmagerung bildeten in letzter Zeit die einzigen Symptome. Seit Januar beobachtete Patientin einen beweglichen, leicht druckempfindlichen Tumor im Epigastrium.

Allgemeinstatus: Reduzierter Ernährungszustand.

Spezialstatus: $1^1/_2$ Querfinger über dem Nabel, sowie nach rechts und etwas mehr nach links von demselben querliegender, derb-höckeriger Tumor, 8 cm lang, 4 cm hoch, nach unten nicht verschieblich, dagegen in allen anderen Richtungen. Bei Blähung des Magens wird der Tumor nach rechts gegen den Rippenbogen hin verschoben; bei stärkerer Blähung wird er undeutlich; Patientin bekommt zudem Brechreiz. Große Curvatur bis handbreit unter den Nabel reichend; also bedeutende Dilatation.

Chemismus: Probefrühstück: nach $^3/_4$ Stunde werden 100 ccm ausgehebert. Reaction sauer. Keine freie HCl. Milchsäure in Spuren. In der Retention mikroskopisch wenig Bakterien und frisches Blut.

Diagnose: Carcinoma pylori.

Operation 19. Februar 1902. Bromaethyl-Äternarkose; Medianschnitt. Tumor pylori, schlecht vorziehbar; Drüse am Leberhilus, kirschgroß; Drüsen entlang der großen Curvatur, 10 cm weit. Die Entfernung der Drüse am Leberhilus ist sehr schwierig, da sie zwischen Art. hepatica und Vena portae sitzt. Drüsen an der kleinen Curvatur. Im verwachsenen Pankreasschwanz ein kleiner Carcinomknoten, der entfernt wird. Resection unter Mitnahme der Drüsen, Typisch nach Kocher, mit Gastroduodenostomie. Schluß der Bauchdecken; Collodialverband.

Präparat: makroskopisch: Reseciertes Stück 11 cm lang, Tumor 6 cm. Am Pylorus $5^1/_2$ cm messendes Ulcus, mit wulstigen Rändern und höckrigem, jauchig-eitrig belegtem Grund. Kleine Curvatur frei.

Mikroskopisch: Carcinoma cylindrocellulare

Verlauf: Es bildet sich ein Pankreasabsceß, der jedoch ohne weitere Komplikation zur Ausheilung gebracht wird. Entlassung am 29. März 1902.

Nachuntersuchung vom 18. Juli 1902: Abdomen flach; Leber zeigt normale Verhältnisse. Im Epigastrium und im Bereich der Narbe ist nirgends eine Resistenz nachweisbar. Man kommt bis auf Wirbelsäule und Aorta.

Die Patientin starb am 26. September, unter fortschreitender Kachexie, offenbar an Recidiv.

Fall 77. Johann Sch., 58 Jahre, in S. Eintritt 18. März 1902.

Patient war früher magenleidend; seit Januar typische Stenoseerscheinungen. Kaffeesatzerbrechen, Aufstoßen, Schmerzen. In letzter Zeit konnte Patient nichts mehr bei sich behalten. Starke Abmagerung.

Status: Stark reduzierte Ernährung; Emphysem. Am Pylorus ein eigroßer, gut beweglicher, derber Tumor, auf Druck etwas empfindlich.

Chemismus: Starke Retention; keine freie HCl. Gesamtacidität 1‰. Mikroskopisch nichts Abnormes. Milchsäurereaction stark positiv.

Diagnose: Carcinoma pylori.

Operation 26. März 1902. Äthernarkose; Medianschnitt. Sehr mühsame Präparation einer baumnußgroßen Drüse aus dem kleinen Netz heraus, in unmittelbarer Nähe der Art. hepatica. Faustgroßer Tumor der Pars pylorica, am Duodenum scharf abschneidend. Resection typisch nach Kocher

mit nachfolgender Gastroduodenostomie. Schluß der Bauchdecken; Collodialverband. Dauer 3½ Stunden.

Path.-anatomische Diagnose (Prof. Langhans): Carcinoma colloides in der exstirpierten Drüse.

Verlauf. Patient starb am 29. März an doppelseitiger lobulärer Pneumonie.

Section: Lobuläre Pneumonie beidseitig; Lungenemphysem und Lungenödem. Bronchitis catarrhalis. Arteriosclerose der Coronararterien, Herzschwielen; Hydronephrose linkerseits. Der Magen ist an seiner Vorderfläche mit der Leber verklebt. Die Nähte schließen dicht, Serosa der Bauchhöhle überall glatt und glänzend.

Fall 78. Magdalena L., 49 J. Hausfrau in B. Eintritt 12. Juni 1902.

Anamnese: Im Jahre 1897 Kreuzschmerzen, nach dem Epigastrium ausstrahlend. Magengegend nach dem Essen stark aufgetrieben, häufig Aufstoßen, Kollern in der Magengegend. Abmagerung. Seit 1901 starkes Druckgefühl in der Magengegend nach Nahrungsaufnahme; in letzter Zeit oft Aufstoßen morgens nüchtern, rasche Entkräftung und gelbliche Verfärbung der Haut. Nie Erbrechen. Stuhl angehalten. Als Kind heftiges Trauma in der Magengegend. Vater vermutlich † an Magencarcinom.

Allgemeinstatus: stark reduzierter Ernährungszustand.

Spezialstatus: derber, höckriger Tumor von dreieckiger Form, rechts von der Mittellinie, vom Nabel bis nahe an den rechten Rippenbogen reichend, von Form der Pyloruscarcinome. Tumor leicht nach links herüberschiebbar. Ptätschergeräusche. Der Magen bläht sich ziemlich bedeutend nach unten vom Nabel; Tumor dabei nach rechts verschoben.

Chemismus: Probefrühstück. Ausgehebert 200 ccm. Keine freie HCl. Gesamtacidität 0,4 ‰. HCl-Defizit 1,1 ‰. Viel Milchsäure. Buttersäure. Lange Bazillen.

Klin. Diagnose: Carcinoma pylori.

Operation 23. Juni 1902. Bromäthyl-Äthernarkose; Medianschnitt. Tumor pylori, anscheinend noch 3 cm weit auf das Duodenum übergreifend; Fortsatz ins kleine Netz. Freimachen der erkrankten Magenpartie. Dabei Lösung einer Verwachsung mit dem Pankreas. Resection typisch nach Kocher, mit Gastroduodenostomie. Schluß der Bauchdecken; Collodialverband.

Patholog.-anatomischer Befund (Prof. Langhans): Colloidkrebs; Ränder der resezierten Partie frei.

Verlauf: durchaus normal; ohne Erbrechen. Patientin wird am 15. Juli entlassen, vollkommen geheilt. Keine Schmerzen mehr; Appetit gut; gemischte Kost wird ohne Beschwerden ertragen. Pat. fühlt sich noch etwas schwach.

Nachuntersuchung vom 11. August 1904: Die Patientin stellt sich in bestem Wohlsein vor, sieht gesund aus, zeigt mittleren Ernährungszustand und will seit der Operation 10 Pfund zugenommen haben (Gewicht 50 kg). Die früheren Morgenbeschwerden sind völlig ausgeblieben; Patientin ernährt sich mit gewöhnlicher gemischter Kost unter Vermeidung von fetten Speisen und frischem Brot, welche angeblich zu schwer auf dem Magen lasten. Die Körperkraft hat wesentlich zugenommen, und Pat. steht wieder ihren Hausgeschäften vor. Keine kachektische Hautfarbe mehr. Stuhl regel-

mäßig und normal. In der Medianlinie eine 17 cm lange Narbe, etwas adhärent; keine herniöse Vorbuchtung. Im Epigastrium keine Spur von Resistenz nachweisbar. Leberrand an normaler Stelle, normal verschieblich; Oberfläche glatt. Die große Curvatur des geblähten Magens geht bis fingerbreit oberhalb des Nabels. Auch jetzt wird keine Resistenz fühlbar. Die Blähung bereitet der Patientin keinerlei Schmerzen.

Chemismus: Magen nüchtern leer. Nach dem Probefrühstück 40 ccm Filtrat, sauer reagierend. Keine freie HCl. Gesamtacidität 0,328 ‰, HCl-Defizit 0,365 ‰. Keine organischen Säuren. Mikroskopisch keine langen Bazillen.

Fall 79. Melitine C., 66 J. Hausfrau in N. Eintritt 14. Juli 1902.

Anamnese: Im Winter 1900/01 zeitweise stechende Schmerzen in der Magengegend; Brechreiz und Regurgitation von Flüssigkeit. Interne Medication. Vom März an zunehmende Schwäche, welche Patientin oft ans Bett fesselte; Gefühl von Schwere im Magen und häufiges Erbrechen nach den Mahlzeiten. Im Laufe des letzten Monats oft mehrmaliges Erbrechen täglich. Im Januar bemerkte Patientin eine Geschwulst im Abdomen, die im letzten Monat rasch an Größe zunahm.

Allgemeinstatus: Höchst herabgesetzte Ernährung; hochgradige Anämie.

Spezialstatus: Unter dem Nabel eine harte, höckrige Geschwulst, leicht beweglich, quer verlaufend, 4 Querfinger vom Rippenrand entfernt. Der untere Rand liegt in 3 Querfingerbreite über der Symphyse. Leberrand 2 Querfinger vom rechten Rippenbogen nach unten in der Mamillarlinie.

Chemismus: Probefrühstück von 200 ccm. Ausgehebert 150. Retention am Morgen 50 ccm. Keine freie HCl. Gesamtacidität 1,3 ‰, HCl-Defizit 0,9 ‰. Milchsäurereaction stark positiv. Mikroskopisch lange Bakterien und Sarcine.

Klin. Diagnose: Carcinoma pylori.

Operation 19. Juli 1902. Bromäthyl-Äthernarkose. Medianschnitt. Tumor den Pylorus einnehmend, leicht vorziehbar; Colon transversum nach oben geschlagen und stark adhärent. Starke Verwachsungen mit dem Pankreas. Für ein 8 cm breites Stück Mesocolon läßt sich die Blutzufuhr nicht erhalten, weshalb das entsprechende Stück reseziert werden muß. Resection der kranken Partie 3—4 cm im Gesunden. Da eine Magenzange abgleitet, muß der Magen ohne provisorischen Verschluß occludiert werden. Der restierende Magen sieht schlauchähnlich langgezogen aus — da an der kleinen Curvatur sehr viel reseziert werden mußte —, so daß von typischer Gastroduodenostomie nach Kocher abgesehen werden muß, weshalb die alte Billrothsche Methode (I) ausgeführt wird. Schluß der Bauchdecken, Collodialverband.

Patholog.-anat. Befunde (Prof. Langhans): Carcinoma simplex, die ganze Dicke der Magenwand einnehmend.

Verlauf: Am 2. und 3. Tage Magenspülungen; Patientin erbricht einmal. Nach 8 Tagen steht sie auf, fühlt sich jedoch sehr schwach. Heilung per primam; Pat. kann sich ordentlich ernähren, schwacht aber doch zusehends ab. 30. Juli Entlassung. Wie der Arzt schreibt, kam Pat. in extremis zu Hause an und erlag kurz nach der Ankunft der Entkräftung.

Der Transport hatte gegen den Willen des behandelnden Arztes stattgefunden. — Keine Section.

Fall 80. Emil R., 46 J., Bauwart in B. Eintritt 24. Juli 1902.

Anamnese: Im Jahre 1882 Ulcus ventriculi mit starker Blutung und Schmerzen nach dem Essen. Heilung nach 1/2 Jahre. Vor 3 Jahren neuerdings Schmerzen 2—3 Stunden nach Nahrungsaufnahme, heftig, krampfartig; seither beinahe täglich Schmerzen; alle 3—4 Tage Erbrechen, worauf die Schmerzen abnehmen. Saures Aufstoßen seit 2 Jahren. Obstipation; bedeutende Abmagerung. Mutter ebenfalls magenleidend.

Allgemeinstatus: Herabgesetzte Ernährung; leichte trockene Bronchitis.

Spezialstatus: Im Epigastrium quer verlaufender, derb-höckriger Tumor, 14 cm breit, 7 cm hoch. Der untere Tumorrand steht 4 cm oberhalb des Nabels. Nach rechts scharfe Abgrenzung. Die Geschwulst ist respiratorisch schön verschieblich und nach den Seiten gut beweglich. Bei einer zweiten Untersuchung konstatiert man, daß die Geschwulst nach rechts sich konisch verjüngt bis zu einer minimalen Höhe von 3 cm. Bei Blähung des Magens tritt der Tumor sofort nach rechts gegen den Rippenrand empor und wird undeutlicher.

Chemismus: Probefrühstück. Ausgehebert 150 ccm. Reaction sauer. Freie HCl fehlt; Gesamtacidität 0,5 %, HCl-Defizit 0,5 %. Keine Milchsäure. Mikroskopisch: lange Stäbchen.

Diagnose: Carcinoma pylori.

Operation 6. August 1902: Bromäthyl-Äthernarkose; Medianschnitt. Sehr großer, aber gut vorziehbarer Tumor, an der kleinen Curvatur weit hinaufreichend; zahlreiche Drüsen gegen das Duodenum zu und an der großen Curvatur werden entfernt. Das Mesocolon transversum ist bis nahe an den Darm krebsig infiltriert, weshalb 25 cm Quercolon mit reseziert werden müssen. Es wird zirka die Hälfte des Magens reseziert (an der kleinen Curvatur gemessen 18 cm). Dabei gleitet eine Zange aus, so daß sich ziemlich viel Mageninhalt ergießt. Toilette. Manueller Verschluß bis zur Occlusion. Da sich die Naht ganz nach hinten zieht, muß das Duodenum in die vordere Magenwand eingeführt werden, unter Anlegen von Doyenschen Klammern. Bauchdeckennaht; Collodialverband.

Mikroskopisch (Prof. Langhans): Carcinoma, vom Charakter des Carc. simplex — medullare. Makroskopisch: Ausgedehntes Geschwür vom Charakter des Ulcus simplex.

Verlauf: Während den ersten Tagen Infusionen und wegen Aufstoßen Spülungen. Am 11. August treten peritonitische Erscheinungen auf, die von Durchfällen begleitet sind. Entwickelung eines Gasabszesses im oberen Wundwinkel, der eröffnet und drainiert wird. Unter zunehmendem Collaps erliegt Pat. am 14. August abends der Peritonitis.

Section: Jauchige fibrinöse Perforationsperitonitis; das Colon transversum zeigt in der Höhe des Rippenbogens eine 2 mm messende Perforationsöffnung, die von einer 2 mm breiten Zone weißlich nekrotischen Gewebes umgeben ist. In der Bauchhöhle ca. 1 1/2 Liter jauchig-eitrige Flüssigkeit. Geringe Fettdegeneration des Herzens.

Fall 81. Johann B., 64 J., in R. Eintritt 18. August 1902.

Anamnese: Seit 4 Monaten Magenschmerzen; schon früher Blähungen

und Aufstoßen; Appetitlosigkeit und Druck in der Magengegend. Erbrechen in unregelmäßigen Intervallen, vom Typus des Retentionserbrechens. Obstipation. 14 Tage vor Spitaleintritt erbrach Patient plötzlich große Mengen schwarzen, zum Teil geronnenen Blutes. Abmagerung. In letzter Zeit vorsichtige Diät. Vater starb an Magenkrebs; Mutter an einen Magenleiden, das nicht näher definiert wird.

Status: Mittelgroßer, magerer, anämischer Mann; unter dem rechten Rectus, etwas über Nabelhöhe, fühlt man eine leichtbewegliche, hühnereigroße Geschwulst. Bei Aufblähung des Magens verschiebt sich der Tumor nach rechts und scheint deutlich dem Magen anzugehören. Magen stark dilatiert. Die große Curvatur steht zwei Querfinger oberhalb der Symphyse.

Chemismus: Mageninhalt von saurer Reaction; freie Säure vorhanden; Milchsäurereaction positiv.

Diagnose: Carcinoma pylori.

Operation 2. September 1902: Bromäthyl-Äthernarkose; Medianschnitt. Hühnereigroßer Tumor am Pylorus, mit dem Netz und Mesocolon transversum verwachsen. Nach Lösung Resection mit Gastroduodenostomie gemäß der Kocherschen Methode. Schluß der Bauchdecken. Collodialverband.

Makroskopischer Befund: Hühnereigroßer Tumor am Pylorus, dessen untere Wand einnehmend; 2 Frankstück großes Ulcus, mit unregelmäßig höckrigem Grunde und ausgezackten Rändern. Im Centrum des Ulcusgrundes ein 3 mm haltendes Gefäßlumen, einer arrodierten Arterie entsprechend. Im Lumen des Gefäßes steckte ein thrombotischer Pfropf.

Mikroskopischer Befund (Prof. Howald): Zylinderzellencarcinom. Die aus der Umgebung mitgenommenen Drüsen sind normal.

Verlauf: Unter leichten Magenspülungen, Infusionen und Nährklysmen normal. Vom 5. Tage an Ernährung per os; Patient erholt sich rasch und kann am 15. September geheilt nach Hause entlassen werden. Wundverlauf p. p.

Laut Berichten vom 30. November 1903 und Oktober 1903 fühlt sich Patient vollkommen geheilt und gesund.

Nachuntersuchung vom 20. September 1904: Der Patient stellt sich in bestem Wohlsein vor und fühlt sich wieder ganz gekräftigt. Er sieht sehr gut aus, hat an Gewicht zugenommen (gegenwärtig wiegt er 62½ kg) und besorgt wieder seine tägliche Arbeit als Landwirt. Krankhafte Magenerscheinungen bestehen keine mehr; es trat nach der Operation nie mehr Aufstoßen oder Erbrechen auf; höchstens leichte Blähungen nach schwer verdaulichen Speisen. Patient nährt sich ohne Nachteil mit gewöhnlicher gemischter Kost. Blutungen aus dem Magen traten nicht mehr auf. Stuhlgang wieder regelmäßig und normal.

Im Epigastrium, vom Nabel median aufwärts, eine 12 cm lange Narbe, lineär, nirgends adhärent. Kleine, symptomlose Hernia epigastrica links vom oberen Narbenende, ohne deutlichen Zusammenhang mit der Narbe. Keine Spur von Resistenz oder Tumor im Epigastrium. Nirgends Druckempfindlichkeit. Leberrand an normaler Stelle, Oberfläche glatt.

Der Magen bläht sich links bis zur horizontalen Nabellinie; die große Curvatur steht in der medianen 2 Querfinger oberhalb des Nabels. Luft wird gut gehalten, dringt bei stärkerer Blähung etwas in die Därme. Keine

Schmerzen bei der Insufflation. Der Magen ist 4 Stunden nach gewöhnlichem Frühstück leer. Der ausgeheberte Mageninhalt ergibt deutliche Reaction auf freie Salzsäure.

Fall 82. Christian G., 49 J., Landarbeiter in Z. Eintritt 23. Okt. 1902.

Anamnese: Im August 1902 krampfartige Schmerzen in der Nabelgegend, namentlich nach dem Essen. Vor 6 Wochen zum erstenmal Erbrechen, welches seither fast täglich sich wiederholt. Appetitmangel, chron. Obstipation, rapider Kräfteverfall.

Allgemeinstatus: Ausgesprochene Kachexie; Emphysem. Hochgradige Anämie und Hydrämie mit Ascites.

Spezialstatus: Rechts vom Nabel harter, höckriger, gut beweglicher Tumor; große Curvatur 2 Querfinger unterhalb des Nabels.

Chemismus: Das Filtrat enthält keine freie HCl. Gesamtacidität 0,146 ‰. Milchsäurereaction positiv. Keine Pepsinverdauung. Mikroskopisch Leptothrix; keine Sarcine.

Diagnose: Carcinoma pylori.

Der Patient wird forciert ernährt, jedoch ohne viel Erfolg. (Infusionen, Nährklysmen, subcutane Injectionen sterilen Öles.)

Operation 10. November 1902: Bromäthyl-Äthernarkose; Medianschnitt. Ascites; faustgroßer Tumor am Pylorus; zahlreiche Drüsen im Omentum majus und minus werden entfernt; Lösung von Verwachsungen mit dem Pankreas. Resection der kranken Partie (Duodenum mit Roux'scher Quetschzange gequetscht) mit nachfolgender Gastroduodenostomie, nach Kocher. Naht der Bauchdecken; Verband.

Patholog.-anat. Befund: Zylinderzellkrebs, die ganze Dicke der Magenwand durchsetzend.

Verlauf: Patient nach der Operation ziemlich collabiert; Excitantien, Infusionen, Ölinjectionen. Am 12. November Leib ziemlich stark aufgetrieben; aus der oberflächlich eröffneten Wunde fließt wenig trüb-seröse Flüssigkeit, welche Bact. coli enthält. Am 17. November Exitus im Collaps.

Sektion: Die Nähte schließen überall dicht, neben denselben sowie in deren Umgebung feine Fibrinbeschläge. Auf der Serosa der Därme stellenweise ganz dünne Fibrinmembranen. Herzmuskulatur sehr blaß und schlaff. Beide Lungen emphysematös; Ödem; rechts zahlreiche bronchopneumonische Herde.

Fall 83. Christian Tsch., 56 Jahre, Landarbeiter in R. Eintritt 6. November 1902.

Anamnese: Vor 2 Jahren eine Zeit lang Magenschmerzen. Seit Juni oft 1/2 Stunde nach dem Essen eine Stunde dauernde heftige Schmerzen im Epigastrium. Interne Medication; da sie erfolglos blieb und Patient wegen der Schmerzen nur sehr wenig Nahrung zu sich nimmt, wird er vom Arzt zur Operation eingewiesen. Nur 1 mal Erbrechen, nie sauer. Obstipation.

Allgemeinstatus: Herabgesetzte Ernährung; Struma; Mitralinsuffizienz.

Spezialstatus: Rechts oberhalb des Nabels unregelmäßiger, derber Tumor, an Stelle des Pylorus, gut beweglich. Magen bläht sich bis 3 Querfinger unterhalb des Nabels; der Tumor geht dabei bedeutend nach rechts, beinahe bis zum Rippenbogen.

Chemismus: Probefrühstück. Filtrat 65 ccm. Nur mit Methylviolett

Reaktion auf freie HCl. Gesamtacidität 0,6 pro mille. Keine Milchsäure. Mikroskopisch Sarcine und lange Bakterien.

Diagnose: Carcinoma pylori.

Operation 14. November 1902: Bromäthyläthernarkose; Schrägschnitt von links oben nach rechts unten. Durchtrennung des rechten Rectus. Kleiner Pylorustumor; Entfernung mehrerer Drüsen aus Omentum majus und minus. Resektion typisch nach Kocher, mit Gastroduodenostomie. Bauchdeckennaht; Drain; Collodialverband.

Makroskopisch: Zeigt sich eine ganz glatte Ulceration, wie bei Ulcus simplex; noch zum großen Teile Schleimhautbedeckung des Tumors. Durchschnitt deutlich carcinomatös.

Mikroskopisch (Prof. Langhans): Cylinderzellkrebs, die ganze Magenwand durchsetzend.

Verlauf: Vom 23. November an Ernährung per os. Anfänglich leichte Bronchitis, die schnell abheilt. Sonst Heilungsverlauf durchaus normal, ohne Erbrechen. 29. November 1902 Entlassung. Patient hat sich ordentlich erholt, ist noch etwas schwach. Appetit gut, Ernährung mit gemischter Kost ohne Beschwerden. Stuhl regelmäßig und normal.

Ärztlicher Bericht über den weiteren Verlauf: Es ging dem Patienten zunächst sehr gut nach der Operation; er war wieder zu Kräften gekommen und konnte im Sommer 1903 leichtere Landarbeiten ganz gut verrichten. Zeitweise Konsultation des Arztes wegen leichten Verdauungsstörungen. Im November 1903 Ikterus und Abmagerung. Patient konnte nicht wieder zum Spitaleintritt veranlaßt werden. Mit der Zeit entwickelte sich im Epigastrium ein ausgedehnter Tumor mit Übergreifen auf die Leber. Patient starb am 30. März 1904, also 1 Jahr 5 Monate post operationem.

Fall 84. Herr Eduard B., 48 Jahre, Landwirt in E. Pr. Kl. Eintritt 27. Dezember 1902.

Anamnese: Im Juli 1901 zeitweise Gefühl von Würgen in der Speiseröhre, 3—4 mal täglich. Im August 1902 heftige Leibschmerzen und während 5 Wochen starke Diarrhoeen. Vom September an Schmerzen und Druckgefühl in der Magengegend, nach der Nahrungsaufnahme; Aufstoßen. Künstlich eingeleitetes Erbrechen brachte Erleichterung; Erbrochenes stinkend. Obschon ein Magenspezialist eine starke Pylorusstenose diagnostizierte, behandelte er den Patienten intern. Ein zweiter Spezialarzt schickte den Patienten wegen Carcinoma pylori zur Operation. Gewichtsabnahme ca. 15 kg. Mutter gestorben an Carcinoma uteri.

Allgemeinstatus: Kachexie, leichter Ikterus.

Spezialstatus: Starke Retention — morgens nüchtern stets 1 bis 1½ l Mageninhalt. Kleiner, derber Tumor am Pylorus; Magen geht bis 3 Querfinger unter die horizontale Nabellinie.

Chemismus: Starke Retention, 1400 ccm. Keine freie HCl. Gesamtacidität 1,38 pro mille (der Magen war offenbar vor Einnahme des Probefrühstückes nicht gründlich entleert worden). HCl-Defizit 0,17 pro mille. Milchsäure vorhanden.

Diagnose: Carcinoma pylori.

Operation 6. Januar 1903: Tumor ganz auf den Pylorus beschränkt;

zahlreiche Drüsen an großer und kleiner Curvatur werden reseziert. Resektion typisch nach Kocher mit Gastroduodenostomie.

Makroskopisch: Hochgradig stenosierendes Carcinom des Pylorus, mit derben scirrhösen Knoten, leicht ulceriert.

Mikroskopisch: Scirrhus und Cylinderzellkrebs (Prof. Langhans).

Verlauf: Ohne Besonderheiten. Patient wird am 23. Januar 1903 geheilt entlassen.

19. Dezember 1903: Patient stellt sich wieder vor wegen heftigen Schmerzen in der Magengegend. Es zeigt sich, daß ausgedehnte Metastasen im kleinen Netz vorliegen. Röntgenbestrahlung.

Exitus im Frühjahr 1904.

Fall 85. Rosine H., 39 Jahre in B. Eintritt 15. Januar 1903.

Anamnese: Im Juni 1902 Schmerzen in der Nabelgegend nach Nahrungsaufnahme und beinahe tägliches Erbrechen. Kreuzschmerzen, Abmagerung. Seit Herbst Verschlimmerung. Erbrechen oft erst stundenlang nach dem Essen. Auftreibung des Leibes. Bedeutender Kräfteverfall. Cessatio mens. vor 2 Jahren.

Allgemeinstatus: Reduzierte Ernährung; Hämoglobingehalt 55 Proz.

Spezialstatus: Exquisite Magenzeichnung. Am Pylorus in Nabelhöhe baumnußgroße, derbe, gut bewegliche Geschwulst von 4 cm Länge und $2^1/_2$ cm Höhe. Große Curvatur 2 Querfinger über der Symphyse, kleine 2 Querfinger oberhalb des Nabels. Also Ptosis und Dilatation.

Chemismus: Probefrühstück: Ausgehebert 200 ccm. Reaktion sauer. Keine freie HCl. Gesamtacidität 0,25 pro mille; HCl-Defizit 0.199 pro mille. Milchsäurereaktion positiv. Mikroskopisch lange Stäbchen; Fleischfasern. Retention täglich. 1000—1500 ccm.

Klinische Diagnose: Carcinoma pylori.

Operation 27. Januar 1903: Bromäthyläthernarkose. Schrägschnitt rechts, parallel dem Rippenbogen. Scharf abschneidender Tumor am Pylorus. Excision zahlreicher Drüsen an großer und kleiner Curvatur, sowie am Duodenum. Resektion typisch nach Kocher, mit Gastroduodenostomie.

Präparat makroskopisch: Hochgradige Stenosierung des Pylorus. Fingerbreite und ebenso dicke ringförmige Verhärtung am Pylorusring, starke Hypertrophie der Muscularis; auf der Magenseite schmale Ulcerationszone vom Aussehen des Ulcus simplex.

Mikroskopisch (Prof. Langhans): Carcinoma simplex und Cylindrocellulare.

Verlauf: An den zwei ersten Tagen Magenspülungen wegen Erbrechen. Kleines Hämatom im oberen Wundwinkel. Patientin wird am 23. Februar geheilt entlassen. Keine freie HCl. Milchsäurereaktion positiv.

Nachuntersuchung vom 13. August 1904. Die Patientin, welche vor der Operation nur mit Mühe allein gehen konnte, stellt sich in ausgezeichnetem Gesundheitszustand vor; ihre tägliche Beschäftigung (strenge Landarbeit) verrichtet sie ohne die geringsten Beschwerden. Sie kann alles essen, hat nie mehr erbrochen; kein Aufstoßen. Stuhlgang regelmäßig und normal. Patientin ist völlig wiederhergestellt; Gewicht 60 kg; Hämoglobingehalt wieder normal. Die Menses, welche vor der Operation während 2 Jahren ausgeblieben waren, sind seit 8 Monaten wieder regelmäßig aufgetreten. Allgemeinstatus normal. Im Epigastrium eine 12 cm lange,

schräg nach rechts absteigende, gut verschiebliche Narbe; keine Hernie. Epigastrium überall weich, tief eindrückbar, ohne die geringste Resistenz. Leber normal.

Probefrühstück: Filtrat 10 ccm. Reaktion sauer. Keine freie Säure. Gesamtacidität 0,547 pro mille. Kein in Zahlen ausdrückbares HCl.-Defizit, da ein Tropfen $^1/_{10}$ normal HCl. zu 5 ccm Filtrat zugesetzt schon intensive Reaktion auf freie Säure hervorruft. Keine org. Säuren, keine langen Bazillen.

Fall 86. Magdalena Z., 54 Jahre in St. Eintritt 20. März 1903.

Anamnese: Im Frühjahr 1902 Exzision eines Sarkoms des Septum narium. Zu dieser Zeit unter drei Malen heftige Krämpfe in der Magengegend, zugleich mehrmaliges Erbrechen. Im Dezember nochmals Magenkrämpfe; der Arzt konstatiert das Fehlen freier HCl.; den Rat, sich auf unserer Klinik nachuntersuchen zu lassen, befolgt Patient erst jetzt, weil sie keine Beschwerden mehr hatte und auch nicht abmagerte. Menopause vor 4 Jahren.

Allgemeinstatus: Panniculus spärlich: Hämoglobin 75 Proz.

Spezialstatus: Im Bereiche der kleinen Curvatur ein querer Wulst, von Fingerdicke, nicht konstant zu fühlen. Bei geblähtem Magen steht die große Curvatur 3 Querfinger oberhalb der Symphyse, die kleine etwas über der horizontalen Nabellinie.

Chemismus: Ausgehebert nach Probefrühstück 50 ccm. Reaktion sauer. Keine freie HCl.; geringe Gesamtacidität; keine organischen Säuren. Mikroskopisch zahlreiche Epithelien, die leider nicht näher charakterisiert werden.

Klinische Diagnose: Wahrscheinlich Carcinoma ventriculi.

Operation 27. März 1903. Bromäthyläthernarkose nach 0,01 Morphium; Medianschnitt. Pylorus frei, aber an der Gallenblase stark adhärent. Pigmentierte Drüsen an der kleinen Curvatur. Magen von außen normal, an der kleinen Curvatur gegen den Pylorus zu fühlt aber der palpierende Finger einen wurstförmigen Tumor, der nur der Schleimhaut anzugehören scheint. Schnitt durch die vordere Magenwand parallel zu den Gefäßen, nach Schluß des Magens durch die elastische Zange. Es zeigt sich an der Hinterwand ein polypöser, blumenkohlartiger, weicher Tumor, nach Art eines Blasenpapilloms; es wird unter demselben die Quetschzange angelegt, was zum größeren Teile an die normale Schleimhaut geschehen kann, zum kleineren Teil, gegen die kleine Curvatur zu, wo der Tumor in die Muscularis hineinragt, an die ganze hintere Magenwand. Abtragung des Tumors über der Zange, und doppelte Naht der $^3/_5$ des Magenumfangs betragenden Öffnung. Bauchdeckennaht; Verband.

Makroskopisch: Breit aufsitzender, papillärer Tumor von 7 cm Länge und 4 cm Breite, ca. 2 cm erhaben, an einigen Stellen blaurot wie ein Blasenpapillom.

Mikroskopisch (Prof. Langhans): Beginnendes Cylinderzellencarcinom mit colloider Degeneration.

Verlauf: Kleines Hämatom; Heilung per primam intent. ohne Besonderheiten. Patientin wird am 6. April 1903 geheilt entlassen.

Nachanamnese und Status vom 12. August 1904: Die früheren Magenbeschwerden haben sich nicht mehr wiederholt; Ernährung mit ge-

mischter Kost. Patientin hat nicht die geringsten Magenbeschwerden, fühlt sich sehr gekräftigt und steht wieder ihren Haushaltungsgeschäften vor. Das Aussehen ist ein gutes; Körpergewicht 46 kg. Hämoglobingehalt normal. Leichte Bronchitis, sonst normaler Allgemeinstatus. Vom Processus xiphoides abwärts eine 9 cm lange, gut bewegliche Narbe. Keine Hernie. Leberrand an normaler Stelle, Oberfläche glatt. Der Magen bläht sich nach wenigen Stößen bis 2 Querfinger unterhalb des Nabels; kleine Curvatur 3 Querfinger oberhalb des Nabels. Kein Tumor nachweisbar. Die Blähung verursacht der Patientin nicht die geringsten Beschwerden.

Probefrühstück: Filtrat 10 ccm. Reaktion sauer; keine freie Säure; keine freie HCl. Gesamtacidität 0,12 pro mille; HCl.-Defizit 0,18 pro mille. Keine organischen Säuren. Mikroskopisch normales Verhalten.

Fall 87. Christian J., 59 Jahre, Holzer in M. Eintritt 16. April 1903.

Anamnese: Im Januar heftiges Brennen in der Magengegend mit saurem Aufstoßen, $^1/_2$ Stunde nach dem Essen; nach 2 Stunden dann Erbrechen, nach Steigerung der Beschwerden. Oft enthielt das Erbrochene alte Speisereiste. Seit Februar erbricht Patient täglich vorzugsweise während der Nacht. Erhebliche Abmagerung und Entkräftung.

Allgemeinstatus: Sehr schlechte Ernährung, sonst normal.

Spezialstatus: Zwei Finger breit über dem Nabel fühlt man einen kleinen, daumendicken, queren, gegen den rechten Rippenbogen hin verschieblichen Tumor. Der Magen bläht sich mit Leichtigkeit; wegen der starken Spannung der Bauchdecken sind jedoch die Konturen ungenau markiert; die Därme blähen sich auf.

Chemismus: Nach Probefrühstück ausgehebert 380 ccm, keine freie HCl.; Acidität 0,73 pro mille. Milchsäurereaktion positiv; mikroskopisch weder Sarcine noch lange Bazillen.

Klinische Diagnose: Carcinoma pylori.

Operation 12. Mai 1903. Bromäthyläthernarkose. Winkelschnitt wie für Gastroduodenostomie mit Durchtrennung des rechten Rectus. Zirkulärer, höckriger Tumor am Pylorus, gut vorziehbar. Tumor am Duodenum scharf abgegrenzt, ca. 8 cm weit auf den Magen übergreifend. Resektion der kranken Partie typisch nach Kocher, unter Mitnahme einiger Drüsen an der großen Curvatur, mit nachfolgender Gastroduodenostomie. Fortlaufende Peritonealfasciennaht; Naht des Rectus, Hautnaht, Verband.

Mikroskopischer Befund fehlt. Die späteren Lebermetastasen lassen jedoch keinen Zweifel an der Natur der Neubildung aufkommen.

Verlauf: Was die Magenfunktionen anbetrifft, sehr gut. Dagegen leidet Patient während mehreren Tagen an heftigen Diarrhoeen. Infusionen, Nährklysmen; vom 17. Mai an Ernährung per os, ohne Beschwerden vertragen. Die Prognose scheint in diesem Frühfall recht günstig zu sein. Entlassung den 28. Mai 1903. Patient erbrach nach der Operation nie mehr. Patient starb 4 Monate später an Perforativperitonitis. Verlauf derselben sehr heftig; Exitus 10 Stunden nach Beginn. Obduktion: Das große Netz und ein Teil des Magens (Nahtstelle) sind mit der vorderen Bauchwand stark verwachsen. Durch diese Adhäsionen wurde das Colon transversum vollständig abgeknickt und so in seiner Ernährung gestört, daß oberhalb der Abknickungsstelle Dehnungsgeschwüre entstanden, welche

zur Perforation des Darmes führten. Patient kam für operatives Eingreifen zu spät in Behandlung. Kein lokales Recidiv, jedoch Metastasen in Drüsen, Leber und Mesenterium.

Fall 88. Sophie K., 49 Jahre, Hausfrau in W. Eintritt 30. Juni 1903. Ausführliche Krankengeschichte fehlt.

Eintritt 30. Juni 1903. Operation 13. Juli 1903. Resektion mit Gastroduodenostomie nach Kocher. Mikroskopisch Cylinderzellkrebs. Verlauf normal. Entlassung 27. Juli, geheilt.

Im November 1903 stellt sich Patientin vor, hat 11 Pfund zugenommen; keine Spur von Recidiv; Ptosis hepatis, sonst alles in Ordnung. Kein Erbrechen, keine Schmerzen, Stuhl in Ordnung.

Laut ärztlichem Bericht vom 3. August 1904 stellten sich 6 Monate post op. allmählich wieder Verdauungsstörungen ein mit Schmerzen. In loco (retroperitoneal) apfelgroßer Recidivtumor; starke Vergrößerung der Leber. In den letzten 2—3 Monaten ante exitum Axillar- und Inguinaldrüsenschwellungen, sowie Entwicklung multipler hirsekorn- bis erbsengroßer Knötchen in der ganzen Cutis (Hautcarcinose?). Exitus 15. Juni 1904.

Fall 89. Herr Max R., 49 Jahre, Kaufmann in S. Pr. Kl. Eintritt 3. Juli 1903.

Anamnese: Im Jahre 1896 wurde Patient wegen starker Dilatatio ventriculi mit Retention gastroenterostomiert, und zwar mit sehr gutem Erfolge. Patient war dann während 3 Jahren völlig beschwerdefrei. Im Jahre 1899 neuerdings Eintreten von galligem Erbrechen, meistens morgens früh. Bitteres Aufstoßen. Hier und da waren dem Erbrochenen auch Speisen beigemischt; oft erbrach dagegen Patient schon $^1/_2$ Stunde nach dem Essen rein gallig. Druckgefühl im Epigastrium. Gewichtsabnahme im letzten Jahr 8 kg, dazu starke Entkräftung.

Allgemeinstatus: Spärlicher Panniculus; leichtes Emphysem. Hämoglobingehalt 82 Proz.

Spezialstatus: Abdomen flach; keine Resistenzen abnormer Art. Untere Magengrenze fingerbreit über dem Nabel; beim Aufblähen zeichnen sich die Magenkontouren nur schwach; die Luft entweicht nach dem Darm. Salol 26 Stunden nach Aufnahme im Urin nicht mehr nachweisbar. An der Magensonde etwas Blut.

Chemismus: Morgens nüchtern werden 60 ccm einer galligen Flüssigkeit mit etwas Blut entleert.

Probefrühstück: Ausgehebert 360 ccm, wieder mit etwas Blut. Keine freie Salzsäure; Gesamtacidität 0,3285 pro mille, HCl-Defizit 2,117 pro mille. Keine Milchsäure. Viel Gallenfarbstoff. Mikroskopisch nichts Abnormes.

Wahrscheinlichkeitsdiagnose: Carcinoma ventriculi.

Operation 8. Juli 1903. Morphium 0,01: Bromäthyläthernarkose. Medianschnitt nach Umschneidung der alten Narbe. Großer Tumor gegen den Pylorus zu, der sich wegen ausgedehnter Adhäsionen nicht vorziehen läßt. Herausheben des Tumors unter mühsamer Lösung der Adhäsionen nach Leber und Pankreas zu. Anlegen von je zwei Zangen an den Magen, nach links von der Gastroenteroanastomose, an das Duodenum und an die beiden (zu- und abführenden) Darmschenkel, und nachher Durchtrennung und Herausnahme der kranken Partie. Schluß des Duodenalstumpfes und

Occlusionsnaht des Magens. Quere Eröffnung des ehemaligen abführenden Schenkels 5 cm unterhalb seines oberen Endes, und Einsetzen des zuführenden Schenkels in die quere Öffnung nach der Y-Methode. Eröffnung der vorderen Magenwand 2 cm über der großen Curvatur; dann wird der abführende Darm in den Magen circulär eingenäht. Naht der Bauchdecken, Collodialverband. (Es wurden zahlreiche Drüsen an großer und kleiner Curvatur mitentfernt.)

Mikroskopischer Befund (Prof. Langhans): Carcinoma simplex, teilweise colloid degeneriert.

Verlauf: In den ersten drei Tagen tadellos. Patient erhält Infusionen und Nährklysmen. Vom 10. an Auftreibung des Abdomens, Aufstoßen; die Magenspülung entleert übelriechende, gelbe Massen. Darmzeichnung; das Colon ascendens erschallt tympanitisch, metallisch, die Leberdämpfung verschwindet; Colon descendens gedämpft. Glycerin und Ölklysmen sowie hohe Eingießungen haben keinen Effekt.

Diagnose: Ileus infolge Hindernis am Colon transversum.

II. Operation 12. Juli: Äthernarkose; Schnitt wie zur Freilegung der Flexura sigmoidea. Im Abdomen viel flüssiges Blut, das ausgetupft wird. Entleerung des Dünndarmes durch zwei provisorische Öffnungen. Enteroanastomose zwischen Flexura sigmoidea und der dem Coecum zunächst liegenden Dünndarmschlinge.

Der weitere Verlauf ist durchaus normal, und Patient wird am 11. August 1903 geheilt entlassen.

Wie die makroskopische Besichtigung zeigte, handelte es sich um ein über faustgroßes Carcinom der Pars pylorica, am Duodenum scharf abschneidend. Das Lumen des Pylorus ist nur noch 8 mm weit. Die carcinomatöse Partie am aufgeschnittenen Magen handtellergroß. Die Gastroenteroanastomose für 3 Finger gut zugängig und durchgängig. Zuführender Schenkel etwas weiter als er abführende.

Im März 1904 stellt sich Patient neuerdings vor. Die Magenfunktionen sind durchaus gut, doch besteht starker Ikterus infolge von Lebermetastasen.

Patient starb am 25. März 1904 unter den Symptomen der Cholämie infolge gewaltiger Lebermetastase. Die Magenfunktion blieb laut Bericht des behandelnden Arztes bis ad exitum eine gute; von Localrecidiv ließ sich nichts nachweisen. Patient hatte sich post op. recht gut erholt und an Gewicht zugenommen.

Fall 90. Frau Magdalena G., 50 Jahre, in St. Eintritt 22. Juni 1903.

Genauere Krankengeschichte fehlt. Es handelte sich um ein typisches Carcinoma ventriculi (Diagnose durch den mikroskopischen Befund bestätigt, Prof. Langhans). Am 14. Juli wurde die Resection nach Kocher. mit Gastroduodenostomie ausgeführt. — Entlassung nach ungestörtem Heilungsverlauf den 30. Juli 1903. —

Ärztlicher Bericht vom 5. Oktober 1904: Die Patientin bietet sehr guten Allgemeinzustand. Von Recidiv ist absolut nichts nachzuweisen. Die Magenfunktionen waren seit der Operation gut. —

Fall 91. Jakob G., 61 Jahre. Mechaniker in B. Eintritt 14. Juli 1903.

Anamnese: Im Januar 1903 Schmerzen in der Magengegend, unabhängig von der Nahrungsaufnahme. Appetitabnahme und Abmagerung;

seit 2 Monaten Verschlimmerung, oft Erbrechen nach den Mahlzeiten oder morgens nüchtern. Aufstoßen. Patient wird vom Arzt mit der Diagnose Carc. ventriculi geschickt.

Allgemeinstatus: Schlechter Ernährungszustand; Emphysem. Chron. Obstipation.

Spezialstatus: Ein Tumor ist nicht fühlbar; der Magen ist stark dilatiert, bis 4 cm unterhalb des Nabels; an einer Stelle am Processus xiphoides druckempfindlich.

Chemismus: Probefrühstück: ausgehebert 300 ccm von saurer Reaction. Keine freie HCl. Milchsäurereaction stark positiv. Gesamtacidität 0,292 $^0/_{00}$; Salzsäuredefizit 0,792 $^0/_{00}$. Mikroskopisch nichts Abnormes.

Diagnose: Carcinoma ventriculi (pylori).

Operation 27. Juli 1903: Bromaethyl-Äthernarkose; Medianschnitt; Stenose und Verhärtung des Pylorus; Resection der kranken Partie, unter Mitnahme zahlreicher Drüsen an großer und kleiner Curvatur, typ. nach Kocher mit Gastroduodenostomie. Schluß der Bauchdecken; Collodialverband. —

Makroskopisch: Pars pylorica 9 cm lang; 1 cm vom Pylorus weg ein $4^1/_2$ / 3 cm messendes seichtes Ulcus, mit glattem derben Grunde und nur wenig erhabenen glatten Rändern. Muskulatur stark hypertrophisch. Submucosa deutlich krebsig infiltriert.

Mikroskopisch (Prof. Langhaus): Carcinoma ventriculi auf Ulcus. Carcinoma simplex und cylindrocellulare.

Verlauf: Tadellos; anfänglich Infusionen und Nährklysmen. Vom 3. Tage an Ernährung vollkommen per os. Am 6. August kannt Patient geheilt entlassen werden; erträgt gemischte Kost ausgezeichnet.

Kontrollstatus vom 20. Oktober 1903: Patient ist vollständig geheilt; kann alles essen, hat 32 Pfund an Gewicht zugenommen. Keine Magenbeschwerden; kein Recidiv.

Nachuntersuchung vom 15. August 1904: Patient stellt sich in ausgezeichnetem Wohlbefinden vor, sieht sehr gut aus und hat 22 kg an Gewicht zugenommen (seit op.), gegenwärtiges Gewicht 64 kg. Kein Erbrechen, ebensowenig Übelkeit oder Aufstoßen. Ernährung mit gewöhnlicher gemischter Kost ohne die geringsten Beschwerden. Der Patient, welcher vor der Operation äußerst schwach und gänzlich arbeitsunfähig war, verrichtet seine tägliche schwere Arbeit als Mechaniker-Werkführer ohne jeden Nachteil für sein Befinden.

Im Epigastrium 12 cm lange, kaum sichtbare, gut verschiebliche Narbe; keine Spur einer Bauchhernie. Im Epigastrium nicht die geringste abnorme Resistenz oder Druckempfindlichkeit. Leberrand an normaler Stelle; Oberfläche glatt. Der geblähte Magen geht bis einen Querfinger breit oberhalb des Nabels. Patient empfindet keine Schmerzen bei der Insufflation. Allgemeinstatus normal.

Probefrühstück: Filtrat des Ausgeheberten 20 ccm. Reaction sauer. Keine freie Salzsäure. Gesamtacidität 0,584 $^0/_{00}$. Salzsäuredefizit 0,51 $^0/_{00}$. Organische Säuren sind keine nachweisbar. Mikroskopisch keine langen Bazillen, keine Sarcinen.

Fall 92. Jakob H., 36 Jahre. Landwirt in R. Eintritt 21. Juli 1903.

Anamnese: Früher oft Magenbrennen und Aufstoßen: seit Februar

Magenschmerzen, vor den Mahlzeiten und in der Nacht. Abdomen während den Schmerzanfällen stark aufgetrieben; dazu Aufstoßen; Genuß von Speisen mildert die Schmerzen. Nie Erbrechen; Stuhl normal. Patient kommt auf Rat des Arztes zur Operation, weil das Leiden mit Mattigkeit, Abmagerung und Kräfteverfall kombiniert ist.

Allgemeinstatus: Deutlich herabgesetzte Ernährung.

Spezialstatus: über dem rechten Rectus, 3 cm oberhalb des Nabels fühlt man eine strangförmige quere Resistenz, von rechts oben nach links unten verlaufend. Kein deutlicher Tumor, keine Druckempfindlichkeit. Magenblähung wurde nicht ausgeführt.

Chemismus: Probefrühstück: Ausgehebert 260 ccm. Die Reactionen auf freie HCl sind schwach positiv; die Reaction auf Milchsäure negativ. Geruch nach Buttersäure. Gesamtacidität 1,314 ‰. Mikroskopisch keine Sarcinen oder langen Bazillen.

Diagnose: Carcinoma ventriculi.

Operation 28. Juli 1903: Bromaethyl-Äthernarkose; Medianschnitt. An der großen Curvatur und in der Concavität des Duodenums 2 große, derbe, auf dem Schnitt deutlich krebsige Drüsen, daneben noch zahlreiche Drüsen an der kleinen Curvatur, die mitentfernt werden. Pylorus frei; dagegen an der Hinterwand des Magens beinahe handtellergroße Infiltration; an der Rückfläche des Magens weißliche, platte Erhebungen. Unter Isolierung der carcinomatösen Partie werden alle Drüsen an Duodenum, großer und kleiner Curvatur entfernt und der Magen nach dem Pylorus und gegen die Cardia zu mit Doyenschen Zangen abgeschlossen. Exzision des kranken Mittelstückes mit Cooperscher Schere und Vereinigung beider Magenenden durch doppelte Circulärnaht. Schluß der Bauchdecken; Verband.

Präparat makroskopisch: Exzidiertes Stück 11 cm lang und 9½ cm breit; Ulcus von 5½ / 4 cm, ziemlich glatt; Rand 1—2 cm breit, in seinen äußeren Partien noch von Schleimhaut bedeckt, aber stark wallartig erhaben. Knötchen auf der Serosa; Schnittfläche: krebsige Infiltration.

Mikroskopisch (Prof. Langhans): Carcinoma simplex und cylindrocellulare. Lymphdrüsen mit Krebs.

Verlauf: Normal, unter anfänglicher leichter Temperatursteigerung. Vom 4. Tage an Ernährung per os. Primaheilung. 6. August 1903 Entlassung; ganze Kost wird tadellos ertragen.

Nachuntersuchung vom 9. August 1904: Patient sieht sehr gut aus, verrichtet ohne Beschwerden seine strenge Arbeit als Landwirt. Frühere Beschwerden von seiten des Magens gänzlich verschwunden; keine Magenschmerzen, kein Aufstoßen; die Schmerzen bei leerem Magen haben sich nicht mehr wiederholt. Patient ernährt sich ohne Nachteil mit gemischter Kost. Gewichtszunahme 8 kg (Gewicht 58 kg). Gesichtsfarbe frisch, Ernährungszustand gut. Subjectives Befinden sehr gehoben. — In der Medianlinie von Processus xiph. abwärts eine 12 cm lange, nirgends adhärente Narbe. Keine Spur einer Hernie. Epigastrium völlig frei; weder Resistenz noch Tumor. Leberrand an normaler Stelle; Oberfläche glatt. Allgemeinstatus normal. Der Magen bläht sich bis 2 Querfinger oberhalb des Nabels; geringes Spannungsgefühl; aber auch jetzt keine Resistenz fühlbar.

Probefrühstück: Filtrat 110 ccm. Reaction sauer. Congoreaction positiv. Reaction auf freie HCl positiv, aber nur mit Methylviolett, nicht mit Phloroglucin-Vanillin. Gesamtacidität 1,1315 ‰. HCl-Überschuß 0,292 ‰. Reactionen auf organische Säuren negativ. Mikroskopisches Verhalten normal.

Fall 93. Anna F., 47 Jahre. Tagelöhnerin in St. Eintritt 6. August 1903.

Anamnese: Im Laufe des letzten Winters Auftreten von Magenschmerzen, unabhängig von der Nahrungsaufnahme, durch Zufuhr von Speisen gelindert. Zeitweise Erbrechen. Seit Ende April oft Erbrechen, 1—1½ Stunde nach dem Essen; Abmagerung. Vor 5 Wochen bemerkte Patientin einen nußgroßen Tumor links vom Nabel, leicht beweglich. Druckgefühl und Auftreibung der Magengegend. Erbrechen in letzter Zeit 2—3 mal täglich; Tumor zu Apfelgröße herangewachsen. Entkräftung; seit 4 Monaten Menopause. Früher Erysipel.

Allgemeinstatus: Panniculus atrophisch; Hämoglobin 35 Proz.

Spezialstatus: Links oben vom Nabel ein apfelgroßer, sicht- und fühlbarer Tumor, derb, unregelmäßig, in jeder Richtung ca. 6 cm messend; nach rechts strangförmige, zweifinger breite Fortsetzung; Geschwulst gut verschieblich. Der Magen bläht sich bis handbreit unterhalb des Nabels; die kleine Curvatur steht 4 Querfinger oberhalb des Nabels. Der Tumor verschiebt sich dabei nach rechts und etwas nach oben.

Chemismus: Probefrühstück: Ausgehebert 60 ccm. Freie HCl vorhanden; Gesamtacidität 1,825 ‰. HCl-Überschuß 0,803 ‰. Keine Milchsäure; mikroskopisch keine langen Bazillen und Sarcinen.

Diagnose: Carcinoma ventriculi.

Operation 22. August 1903. Morphium 0,01. Äthernarkose. Medianschnitt. Tumor leicht vorziehbar, den Pylorus umfassend, beinahe den ganzen Magen einnehmend, vom Cardialteile nur ca. 6 cm freilassend. Keine Drüsen in der Tiefe. Freilegen der kranken Partie, Resection nach Anlegen von je zwei Zangen; Schluß des Magens durch 3 fache Naht. Da sich der Magenrest nicht genügend vorziehen läßt zur sichern Nahtanlage, wird das Duodenum gegen die Regel in die vordere Magenwand eingesetzt. Schluß der Bauchwunde, Collodialverband.

Makroskopisch: Ausgedehntes Carcinom mit 3 cm tiefem Ulcus.

Mikroskopisch (Prof. Langhans): Carcinoma cylindro-cellulare; zum Teil colloid degeneriert.

Verlauf: Durchaus ungestört. Infusionen und Nährklysmen; vom 4. Tage an Ernährung per os; die äußerst schwache Patientin erholt sich dank kräftiger Ernährung bei ungestörten Magenfunktionen ganz bedeutend und kann am 24. September geheilt entlassen werden. Ord. Pill. Blaudii.

Nachuntersuchung vom 12. August 1904: Die Patientin stellt sich in ausgezeichnetem Gesundheitszustande vor; die früheren Magenbeschwerden sind gänzlich ausgeblieben; gemischte Kost wird sehr gut ertragen. Kein Erbrechen, kein Aufstoßen. Patientin fühlt sich bedeutend kräftiger, hat an Gewicht zugenommen (sie wiegt 56 kg) und kann ihre schwere Arbeit als Taglöhnerin ohne Nachteil verrichten. Seit Januar sind die Menses wieder aufgetreten, regelmäßig; die heftigen Diarrhöen, welche vor der Operation bestanden, sowie der resultierende Prolapsus recti sind

nicht mehr aufgetreten. Der Hämoglobingehalt ist von 35 Proz. auf 100 Proz. gestiegen! Nach Aussage des behandelnden Assistenzarztes ist das Aussehen der Frau mit ihrem Zustand ante op. nicht zu vergleichen. — In der Medianlinie eine 10 cm lange schmale, gut bewegliche Narbe. Im Epigastrium keine Spur von Resistenz oder Tumor. Leber normal. Der Magen bläht sich bis 2 cm oberhalb des Nabels, dabei keine Beschwerden. Probefrühstück: Der Magen ist nach 1 und schon nach $^3/_4$ Stunde völlig leer; eine Untersuchung des Magens auf sein chemisches Verhalten ist deshalb nicht ausführbar; auch 3 Stunden nach dem Mittagessen findet man den Magen vollständig entleert. —

Fall 94. Herr Peter S., 59 Jahre, in W. Pr Kl. Eintritt 9. November 1903.

Anamnese: Mitte Juni nach reichlicher Mahlzeit Magendruck und Erbrechen, Speisen vermischt mit schwärzlichem Blut. Seither stets Druckgefühl im Epigastrium nach dem Essen, Brechreiz, Regurgitation schleimiger Massen, aber nie mehr Erbrechen. Milderung der Beschwerden bei dünnflüssiger Nahrung. Starke Amagerung; chronische Obstipation.

Allgmeinstatus: Herabgesetzte Ernährung.

Spezialstatus: Links von der Mittellinie, etwas oberhalb des Nabels, fühlt man eine birngroße, quere, respiratorisch verschiebliche Resistenz von höckriger Oberfläche und derber Consistenz, leicht druckempfindlich. Verschiebbarkeit gering Bei geblähtem Magen steht die große Curvatur 3 Querfinger unterhalb des Nabels. Der Tumor verschwindet nach rechts oben unter den Rippen. Blähung sehmerzhaft.

Chemismus: Probefrühstück: Ausgehebert 100 ccm. Keine freie HCl; Gesamtacidität 0,365 $^0/_{00}$. Reaction auf Milchsäure negativ (in der Retention war sie positiv).

Diagnose: Carcinoma ventriculi.

Operation 16. November 1903: Bromaethyl-Äthernarkose; Medianschnitt. In der Pylorusgegend birngroßer Tumor; Pylorus selbst jedoch ganz frei. Lösung an der kleinen Curvatur schwierig, weil hier zahlreiche Drüsen weit hinaufreichen. Adhäsionen nach dem Pankreas werden getrennt. Resection typisch nach Kocher, mit dem Unterschied, daß der Pylorus gerade noch erhalten und in die hintere Magenwand eingesetzt werden kann. Schluß der Bauchdecken; Hautdrain, Verband.

Präparat makroskopisch: Tumor bis 4 cm an den Pylorus heranreichend; sehr groß; entfernt von demselben kirschgroßer isolierter Knoten in der Schleimhaut.

Mikroskopisch (Prof. Langhans): Carcinoma simplex, bis zur Serosa reichend.

Verlauf: Patient starb am 1. Dezember 1903 an putrider Bronchitis mit Bronchopneumonie.

Fall 95. Mathilde B., 39 Jahre. Uhrmacherin in C. Eintritt 19. November 1903.

Anamnese: Schon als Kind Magenschmerzen; seit $7^1/_2$ Jahren Verschlimmerung, Schmerzen namentlich abends stärker. Seit 5 Monaten oft nächtliches Erbrechen von Schleim; rasche Gewichtsabnahme und Entkräftung. Patientin erbrach bald auch tagsüber, zeitweise Retentionserbrechen in großen Mengen. Die Magenspülungen förderten einmal kaffeesatzähn-

liche Massen zu Tage. Druckgefühl im Epigastrium nach dem Essen; Obstipation. Seit 5 Monaten Resistenz rechts vom Nabel. Früher Typhus.

Allgemeinstatus: Sehr starke Abmagerung; Hämoglobin 70 Proz. Gewicht 45 kg.

Spezialstatus: Schon inspektorisch Gastroptose und Gastrectasie zu konstatieren. Rechts vom Nabel eine derbe, höckrige Geschwulst, schmaler gegen den Pylorus zu, breiter nach dem Magen hin, scharf abgegrenzt, von Form der Pyloruscarcinome. Starke peristaltische Wellen, den Tumor nach rechts verschiebend. Tumor gut verschieblich. Der geblähte Magen reicht bis 2 Querfinger nach oben von der Symphyse; die Luft tritt sogleich in das Duodenum über.

Chemismus: Probefrühstück: Ausgehebert 350 ccm. Reaction sauer; Keine freie HCl. Gesamtacidität 0,803 ‰. Keine Milchsäure. In der Retention wurde einmal freie HCl nachgewiesen, und zwar fand sich ein HCl-Überschuß von 0,51 ‰ bei einer Gesamtacidität von 2,06 ‰. —

Klinische Diagnose: Carcinoma pylori.

Operation 23. November 1903: Bromaethyl-Äthernarkose; Medianschnitt. Tumor entsprechend dem klinischen Befund; zahlreiche Drüsen an großer und kleiner Curvatur werden entfernt; ebenso Drüsen am Duodenum. Nach Freilegung der kranken Partie Resection, typisch nach Kocher, mit Gastroduodenostomie. Bauchdeckennähte; Verband.

Präparat: makroskopisch: Pylorusauf Kleinfingerdicke stenosiert. Ulcus von 4½ cm Durchmesser an der vorderen und hinteren Wand, nur an der kleinen Curvatur eine Schleimhautbrücke von 3 cm Breite freilassend. Makroskopischer Charakter des Ulcus simplex.

Mikroskopisch (Prof. Langhans): Carcinoma colloides auf Ulcus. (Makroskop. mehr Ulcus simplex.)

Verlauf: Durchaus glatt. Infusionen; vom 2. Tage an Ernährung per os. 12. Dezember 1903 Entlassung. Patientin hat sich bedeutend erholt und erträgt gemischte Kost ohne Beschwerden.

Laut Brief vom 9. August 1904 ist Patientin vollständig geheilt, sie hat nicht mehr die geringsten Beschwerden, kann alles ohne Beschwerden essen und wiegt gegenwärtig 56 kg. Sie fühlt sich wieder ganz hergestellt und ist äußerst glücklich und dankbar.

Nachuntersuchung vom 20. September 1904. Die Patientin stellt sich in sehr gutem Befinden vor. Sie besorgt wieder ihre Hausgeschäfte und geht daneben ihrem Beruf als Uhrmacherin nach. Patientin fühlt sich bedeutend kräftiger, hat an Gewicht zugenommen und wiegt gegenwärtig 112 Pfund, vor der Operation wog sie noch 89 Pfund. Die Menses, welche vom Juli 1903 an weggeblieben waren, haben sich seit Februar 1904 neuerdings eingestellt und treten seither regelmäßig alle 4 Wochen auf. Magenbeschwerden sind nicht mehr die geringsten vorhanden. Kein Erbrechen, kein Aufstoßen oder Magendruck. Patientin nährt sich mit gemischter Kost und fühlt sich dabei vollkommen wohl.

Im Epigastrium eine 8 cm lange, kaum sichtbare Narbe; keine Andeutung einer herniösen Ausbuchtung. Das Epigastrium ist überall tief eindrückbar, ohne daß man auf eine abnorme Resistenz gelangt. Leberrand an normaler Stelle, Oberfläche glatt.

Der Magen bläht sich bis 2 Querfinger oberhalb der horizontalen

Nabellinie; Luft gut zurückgehalten. Ein Tumor ist auch jetzt nicht fühlbar. Patientin empfindet nicht die geringsten Schmerzen bei der Insufflation.

Probefrühstück: Man entleert nur einige Kubikzentimeter leicht gelb gefärbter, schleimiger Flüssigkeit. Die Reaction auf freie Säure ist deutlich positiv.

Fall 96. Eleonore S., 19 Jahre, Uhrmacherin in C. Eintritt 23. Mai 1904.

Anamnese: Erkrankung Mitte Januar mit heftigen Magenschmerzen, Übelkeit und Erbrechen; Menge des Erbrochenen 2 l, mit Orangen, die vor 14 Tagen genossen worden waren. Seither erbrach Patientin beinahe jeden Morgen. Schmerzen und Druckgefühl im Epigastrium, eine Stunde nach dem Essen. Schmerzen nach dem Rücken und linken Arm ausstrahlend. Auftreibung und Gefühl von Schmerz in der Magengegend. Alle Beschwerden nehmen nach dem Erbrechen sofort ab. Seit Ende Januar nur flüssige Nahrung; Obstipation; Abmagerung und Entkräftung. Vor 2 Monaten Geburt. Mutter gestorben an Carcinoma ventriculi inoperabil.

Allgemeinstatus: Herabgesetzte Ernährung; Hämoglobin 85 Proz.

Spezialstatus: Man fühlt nach rechts und oben vom Nabel einen kleinen, quergestellten, etwa daumendicken und 3—4 cm langen Tumor; Magen stark dilatiert, zieht sich in queren Linien kräftig zusammen. Der geblähte Magen geht bis 3 Querfinger über die Symphyse und rechts bis 3 Querfinger über die Spina a. s, quere Einschnürung. Breitendurchmesser des Magens 18 cm; Querdurchmesser von links oben nach rechts unten 28 cm. Am rechten oberen Ende die kleine Resistenz. An der großen Curvatur fühlt man einige Drüsen.

Chemismus: Probefrühstück: Filtrat 165 ccm. Reaktion sauer; keine freie HCl; Gesamtacidität 0,438 pro mille; HCl-Defizit 0,415 pro mille. Milchsäurereaktion stark positiv; Buttersäure vorhanden. Mikroskopisch massenhaft lange Bakterien. — Morgens Retention von 1400 ccm.

Klinische Diagnose: Carcinoma pylori.

Operation 2. Juni 1904: Bromäthyläthernarkose; Medianschnitt. Tumor am Pylorus. Wegnahme einiger Drüsen an der großen Curvatur und in der Konkavität des Duodenums; an der kleinen Curvatur gehen zahlreiche Drüsen sehr hoch hinauf; ihre Entfernung ist sehr schwierig, gelingt jedoch vollständig. Nach Freilegen der kranken Partie Resektion typisch nach Kocher, mit Gastroduodenostomie. Naht der Bauchdecken, Hautnaht, Collodialverband.

Präparat: mikroskopisch: Pylorus auf einen Spalt von 6 mm stenosiert; Wand an entsprechender Stelle auf 1 cm verdickt; auch nach dem Magen zu Muscularis stark hypertrophisch, in nahezu federkieldicken Bündchen. Ulcus von 2½ cm Durchmesser, Schleimhaut am Ende wulstig und derb; Submucosa carcinomatös infiltriert. Knötchen auf der Serosa; Geschwür sieht sonst eher wie Ulcus simplex aus.

Mikroskopisch (Prof. Langhans): Carcinoma simplex, bis zur Serosa reichend. In den Drüsen ausgedehnte Krebsmetastasen.

Verlauf: Am zweiten Tage Magenspülung, wobei etwa 300 ccm zersetztes Blut entleert werden. Vom 3. Tage an Ernährung per os. Heilung tadellos, so daß Patientin am 18. Juni entlassen werden kann.

Kein Erbrechen mehr; gemischte Kost wird sehr gut vertragen. Stuhl regelmäßig.

Nachuntersuchung vom 2. August 1904. Patientin sieht bedeutend besser aus und hat 17 Pfund an Gewicht zugenommen. Seit der Operation nie mehr Erbrechen, auch keine Magenschmerzen mehr. Immer noch Menopause. Patientin fühlt sich bedeutend kräftiger, hat guten Appetit und ernährt sich ohne die geringsten Beschwerden mit gemischter Kost. Allgemeinstatus normal. Narbe linear, nicht adhärent; keine herniöse Vorbuchtung. Im Epigastrium nirgends eine Resistenz. Der geblähte Magen geht bis zum Nabel. Leberrand an normaler Stelle, Oberfläche glatt. Morgens nüchtern keine Retention.

Probefrühstück: Keine freie Säure. Gesamtacidität 0,365 pro mille. HCl-Defizit 0,547 pro mille. Mikroskopisch spärliche mittellange Bazillen, keine Milchsäure.

Fall 97. Frau Emma W., 55 Jahre, in H. Pr. Kl. Eintritt 1. August 1904.

Anamnese: Vor 18 Jahren Magenkatarrh; seit 4—5 Jahren herabgesetzter Appetit. Im April begann übelriechendes Aufstoßen nach dem Essen, das bald von Schmerzen begleitet wurde, welche oft auch tagelang andauerten. Seit Mai kaffeesatzartiges Erbrechen, meistens 1 Stunde nach dem Abendessen; die Schmerzen gingen dann zuweilen zurück. Meistens wurden große Mengen erbrochen. Appetitabnahme, Abmagerung (seit April 25 Pfund Gewichtsabnahme). Obstipation.

Allgemeinstatus: Kachexie; Hämoglobingehalt 67 Proz.

Spezialstatus: Abdomen groß; Plätschergeräusche in der Nabelgegend. Der Magen bläht sich bis Handbreite unterhalb des Nabels, mißt quer 22 cm, in der Höhe 18 cm. Keine Kontraktionen. Ein Tumor ist nicht zu fühlen.

Chemismus: Retention am Morgen 380 ccm.

Probefrühstück von 350 ccm. Ausgehebert nach 2 Stunden 220 ccm. Filtrat 180 ccm. Reaktion sauer. Keine freie HCl, Milchsäure positiv. HCl-Defizit 1,2 pro mille. Milchsäurereaktion im Retinierten stark positiv.

Diagnose: Carcinoma pylori.

Operation 3. August 1904: Bromäthyläthernarkose; Medianschnitt; kleiner höckriger Tumor am Pylorus, unter dem weit nach unten reichenden linken Leberlappen gelegen. Lösung einer Adhäsion nach dem Pankreaskopf, wobei ein kleines Stück Pankreas abgetragen wird. Entfernung einiger Drüsen an der großen Curvatur; Resektion des Magens typisch nach Kocher, mit Gastroduodenostomie. Schluß der Bauchdecken; Verband.

Präparat: makroskopisch: Pylorus auf 8 mm stenosiert; einen derben, 2 cm breiten Ring bildend, der nach der großen Curvatur in einen derben, höckrigen Tumor übergeht; letzterer mit einem Stück Pankreas verwachsen. An der kleinen Curvatur Ulcus von 3 cm Durchmesser, tief, mit unregelmäßigen, wallartigen, sehr derben Rändern. Der Durchschnitt zeigt deutlich krebsige Infiltration der verdickten Magenwand; Knötchen auf der Serosa.

Mikroskopisch (Prof. Howald): Carcinoma cylindrocellulare, bis in die Serosa fortgeschritten.

Verlauf: Mäßige Temperatursteigerung; wegen Auftreibung des Abdomens und Aufstoßen Magenspülung, wobei reichlich Gase entleert werden.

Darmrohr. Schmerzen in der Wunde während 3 Tagen. Vorübergehende Incontinentia urinae. Von da an normaler Heilungsverlauf. Leichte Diät wird gut ertragen. 17. August Entlassung.

Ärztlicher Bericht vom 13. September 1904: Der Zustand der Patientin hat sich in den letzten 14 Tagen so erfreulich besser gestaltet, daß Patientin aus der Anstalt des Spezialarztes, welchem sie für Nachbehandlung überwiesen worden war, entlassen werden kann. Die Patientin hat sich körperlich auffallend erholt, geht spazieren, schläft sehr gut und ist in jeder Hinsicht reconvalescent.

Seither führte Prof. Kocher noch 4 weitere Pylorectomieen wegen Carcinom aus, deren casuistische Mitteilung einer späteren Publikation unter gleichzeitiger Berücksichtigung des mikroskopischen Verhaltens der Magenmucosa vorbehalten bleibt.

Die sämtlichen mitgeteilten Fälle wurden durch Herrn Prof. Kocher operiert, mit Ausnahme von Nr. 77 und 81, welche Herr Dr. Steinmann, ehem. 1. Assistent der Klinik, und Nr. 93, den Hr. Dr. Arnd, ehem. Sekundärarzt, resezierte.

Allgemeiner Teil.

Von den 98 operierten Patienten waren 47 weiblichen, 50 männlichen Geschlechts. Dieses geringfügige Überwiegen der männlichen Patienten vermag die allgemein geltende Anschauung nicht umzustoßen, daß der Magenkrebs bei Männern und Frauen ziemlich gleich häufig vorzukommen pflegt. Die Verteilung der Patienten auf die einzelnen Dezennien ist aus nachstehender Tabelle ersichtlich:

Altersjahre	unter 20	20—20	30—40	40—50	50—60	60—70	Total
Frauen	1	3	13	17	12	1	47
Männer	—	5	14	13	16	2	50
Total	1	8	27	30	28	3	47

In Übereinstimmung mit anderen Statistiken finden wir, daß die Mehrzahl der Fälle, nämlich 59,8 Proz. dem 40.—60. Altersjahre angehören, während auf das 30.—40. Jahr 27,8 Proz., auf das 60.—70. nur 3 Proz. entfallen. Jünger als 30 Jahre waren 9 Patienten, was einen Prozentsatz von 9,2 ergibt. Im übrigen halten sich das 4. 5. und 6. Dezennium mit 27, bezw. 30 und 28 Fällen so ziemlich das Gleichgewicht.

Ein übersichtlicheres Bild von der Frequenz des Magenkrebses bei unseren Fällen gibt nachstehende Curve, welche zeigt, daß das Carcinom vom 20. Jahre an in Erscheinung tritt, rasch ansteigend im 4. Dezennium, während im 5. das Maximum der Frequenz erreicht

wird; einen geringen Abfall bietet das 6. Dezennium, und jenseits des 60 Jahres stellen unsere Magenkrebsfälle nur noch vereinzelte Ausnahmen dar.

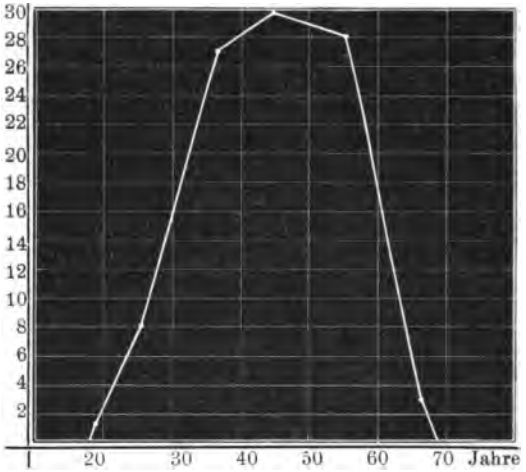

Das Alter der Patienten schwankt von 19 zu 66 Jahren. Sehr bemerkenswert ist hinsichtlich des Alters Fall 96, welcher eine erst 19 jährige Patientin betrifft; interessant ist dabei, daß die Mutter des Mädchens an inoperablem Carcinoma ventriculi starb. Der weitere Verlauf des Falles bestätigt übrigens die Erfahrung, daß die Carcinome bei jugendlichen Individuen sehr rasch und bösartig zu verlaufen pflegen; denn obschon die Patientin relativ in einem Frühstadium zur Operation kam — Dauer der Erkrankung ca. 3 Monate; Tumor kaum daumengroß — entwickelte sich bereits 2 Monate post operationem eine carcinomatöse Peritonitis, die gegenwärtig sehr rasche Fortschritte macht. —

Der Anamnese wurde in jedem Falle eingehende Berücksichtigung zu teil; im allgemeinen bot dieselbe bei den verschiedenen Patienten in wesentlichen Punkten ein übereinstimmendes Bild; vereinzelt zeigte die Vorgeschichte jedoch nicht unwesentliche Abweichungen vom Gewohnten, die allerdings meistens im Befunde, welcher bei der Operation erhoben wurde, ihre entsprechende Erklärung fanden. Abgesehen von rascherem oder langsamerem Wachstum der Neubildung, was ein früheres oder späteres Einsetzen alarmierender Symptome bedingen kann, lautet die Anamnese oft wesentlich anders, je nachdem der Tumor den Pylorus oder eine Curvatur in der Hauptsache einnimmt, wie auch die Entwicklung des Carcinoms auf der

Basis eines Ulcus simplex dem Krankheitsbild ein besonderes Gepräge zu verleihen vermag. Wie wir an anderer Stelle sehen werden, lokalisierte sich die carcinomatöse Neubildung in der überwiegenden Mehrzahl unserer Fälle an der Pars pylorica; es würde nicht angehen, aus diesem Ergebnis allein einen bindenden Schluß auf die vorwiegende Lokalisation des Magenkrebses zu ziehen, da wir hier nur solche Fälle in Betracht ziehen, welche zur Radikaloperation gelangten. Daß aber ein radikaler Eingriff noch in Frage kam, an Stelle einer Probelaparotomie oder paliativen Gastroenterostomie, verdankten unsere Patienten wohl vielfach der Lokalisation des Tumors am Pylorus, und den relativ frühzeitig daraus resultierenden Symptomen der Pylorusstenose mit ihren Folgeerscheinungen. Diese Symptome sind es denn auch, welche unsere Anamnesen vorwiegend beherrschen. Beiläufig sei hier erwähnt, daß sich auch in vorliegendem Material Fälle finden, welche trotz Lokalisation der Neubildung am Pylorus Retentions- und Stenoseerscheinungen vermissen lassen. Es sind das teilweise Fälle, bei welchen eine schmale Zone normaler Schleimhaut im Pylorusring erhalten blieb, so daß eine mechanische Behinderung für die Entleerung des Magens sich nur in untergeordneter Weise geltend machte. Als Beispiel führen wir Fall 55 an:

„Der Pylorus ist auf eine Länge von 7 cm von dem Carcinom eingenommen, mit Ausnahme eines 1 cm breiten Streifens an der großen Curvatur; längs dieser freien Rinne gleitet der Finger ohne Widerstand durch den Pylorusring in das Duodenum.“ — Die Patientin hatte nicht die geringsten Stenoseerscheinungen dargeboten.

Daß auch in Fällen, wo der ganze Pylorus in die Neubildung einbezogen ist, Stenosensymptome fehlen können, ist bekannt; unbedeutende Stenosierung des Pyloruslumens, welche durch kräftige Magenperistaltik compensiert wird, dürfte hier in vielen Fällen die richtige Erklärung geben. Oft macht sich übrigens in solchen Fällen die Stenose geltend, sobald konsistentere Speisen genossen werden, während flüssige Ingesta anstandslos passieren. Entsprechend wird man in unsern Anamnesen oft die Angabe finden, daß die Retentionsbeschwerden zurückgingen, sobald der Patient flüssige Diät beobachtete. Anderseits finden wir auch Fälle, wo anfänglich ziemlich bedeutende Stenosensymptome für längere Zeit gänzlich schwanden; ob hier durch successive Hypertrophie der Magenmuscularis die Kompensation erreicht wurde, oder die fortschreitende Ulceration der Neubildung die Passage teilweise neuerdings frei machte, ließ sich an Hand der vorliegenden Krankengeschichten nicht entscheiden.

Die Zeit, welche vom Auftreten der ersten Symptome bis zum

Spitaleintritt verstrich, ist bei unsern Patienten außerordentlich verschieden; zunächst ist ein Unterschied zwischen den verschiedenen initialen Krankheitszeichen zu machen. Beinahe in jeder Anamnese treten als klassische Symptome auf: Appetitverminderung, Aufstoßen, Druck und Gefühl von Schwere in der Magengegend nach dem Essen, Erbrechen, Schmerzen, Abmagerung und Entkräftung. Gewöhnlich traten nun die leichteren Symptome wie Appetitmangel, Pyrosis, Magendruck und Schmerzen bedeutend früher auf, als das alarmierende Erbrechen, und zwar datierten diese Initialsymptome oft schon auf 1 ½ bis 2 Jahre zurück.

Für das wichtigste Symptom, das Erbrechen, finden wir in der Dauer eine bedeutende Schwankung. Bei einem einzigen Fall (80) mit früheren Ulcussymptomen ging das Erbrechen auf 3 Jahre zurück, und in Fall 89, den wir separat betrachten müssen, weil der Patient vor der Pylorectomie wegen Dilatation gastroenterostomiert worden war, bestand seit 4 Jahren zeitweise galliges Erbrechen. Im übrigen betrug die längste Zeit für die Dauer des Erbrechens 1 Jahr, die kürzeste 6 Wochen in Fall 82, und nur 3 Tage bei Patient Nr. 71; in letzterem Falle handelte es sich um ein perforiertes Ulcus carcinomatosum. Die nähere Berechnung ergibt, daß das Erbrechen durchschnittlich ca. 7 Monate vor Spitaleintritt sich einstellte. Dagegen war dieses Hauptsymptom keineswegs constant. Unter sämtlichen 97 Patienten erbrachen 71 kürzere oder längere Zeit vor der Operation; dabei ist nur in 22 Fällen das sonst als pathognomonisch geltende Erbrechen kaffeesatzartiger Massen angegeben; dieses wichtige Symptom erscheint demnach für unsere Zusammenstellung nicht als besonders typisch. Viele Patienten erbrachen regelmäßig ½ bis mehrere Stunden nach der Nahrungsaufnahme; eine andere Gruppe von Fällen, wo nur einmal im Tag, oder während der Nacht, oder auch nur von Zeit zu Zeit in größeren Mengen erbrochen wurde, waren dem typischen Retentionserbrechen zuzuzählen und pflegen, wie auch unser Material beweist, mit excessiver Gastrektasie verbunden zu sein, wie z. B. Fall 96. Oft gaben die Patienten ohne weiteres an, daß sie sehr erstaunt waren, im Erbrochenen ganz alte Speisereste zu bemerken, (so z. B. vor Wochen verschluckte Kirschkerne), ein Symptom, welches die Magendilatation und ursächliche Pylorusstenose von vornherein vermuten ließ. Erwähnenswert ist noch, daß in vereinzelten Fällen das Erbrechen nach einmaligem, initialem Auftreten dauernd ausblieb.

Eigentliche Hämatemesis, Erbrechen frischen Blutes, führt Broquet unter den 52 Fällen seiner Publikation drei Mal an, während wir diesem

Symptom in unsern 45 Fällen nur 2 Mal begegnen; es gelang uns nicht, die Coincidenz desselben mit der Entwicklung eines Carcinoma ex ulcere nachzuweisen. Es ist übrigens auch erklärlich, daß die Charaktere des Ulcus simplex durch das wuchernde Carcinom völlig verwischt werden können, so daß der anatomische Nachweis des Carcinoma ex ulcere am Präparat nicht mehr gelingt, und dann kann es sich auch um Arrosion eines arteriellen Gefäßes im Grunde eines carcinomatösen Geschwürs handeln, wie unser Fall 81 sehr schön zeigte. Es fand sich nämlich dort im Grunde des Zweifranksstück großen carcinomatösen ulcus ein 3 mm weites, von einem thrombotischen Pfropfe verschlossenes Arterienlumen. Der betreffende Patient hatte 14 Tage vor Spitaleintritt plötzlich eine profuse Magenblutung durchgemacht.

Anamnesen, welche zur Annahme eines früheren Ulcus rotundum berechtigen, finden wir in 4 Fällen unserer 2. Gruppe (Fall 56, 58, 80 und 95). Dabei konnte der Pathologe in Fall 58 und 95 noch mikroskopisch die Diagnose „Carcinoma ex ulcere" stellen; in Fall 56 ergab die Besichtigung des Präparates keine Anhaltspunkte für Ulcusgenese, während bei Nr. 80 das Geschwür makroscopisch deutlich die Charaktere des Ulcus simplex aufwies. Daneben verfügen wir noch über 2 Fälle, wo histologisch Carcinom auf Ulcus simplex festgestellt wurde, ohne daß eine typische Ulcusanamnese vorlag (67 und 91). Immerhin gingen bei Nr. 67 die ersten Symptome auf 2 Jahre zurück, während in Fall 91 von der Nahrungsaufnahme unabhängige Schmerzen bestanden, wie wir sie bei Ulcus simplex häufig sehen. In Broquets Gruppe finden wir 4 sichere Ulcusanamnesen, und zwar konnte in einem Falle auch mikroskopisch die Diagnose „Carcinom auf Ulcus simplex" bestätigt werden. In weiteren 6 Fällen diagnostizierte der Histologe carcinoma ex ulcere, während entsprechende anamnestische Anhaltspunkte fehlten. Im ganzen lag demnach bei 16 Patienten Carcinomentwicklung auf der Basis eines Ulcus simplex vor, was einen Prozentsatz von 16,5 ausmacht. Diese Zahl ist nicht unbedeutend höher, als die von Häberlin berechnete von ca. 7 Proz.; auch Nordmann fand für 126 von Körte operierte Fälle nur 5 Mal ziemlich sichere Ulcusgenese.

In zahlreichen Krankengeschichten kehrte die Angabe wieder, der Patient sei Jahre lang vor seiner jetzigen Erkrankung dyspeptisch gewesen; diese unbestimmte Ausdrucksweise läßt natürlich keine Entscheidung zu, ob es sich um Magenkatarrhe mit anatomischen Veränderungen der Mucosa, um Sekretionsanomalien oder gar um bland verlaufende Ulcera simplicia handelte.

Wir erwähnten bereits, daß die leichteren Symptome wie Übel-

keit, Aufstoßen, Blähungen der Magengegend, welche bei Ptosis und Dilatation etwa auch als Auftreibung des Abdomens imponierte, Magendruck und Regurgitation beinahe durchwegs früher auftraten, als das Erbrechen; jedenfalls aus dem einfachen Grunde, weil diese Initialsymptome der Ausdruck einer weniger hochgradigen Pylorusstenose sind. Daneben wird auch das Verhältnis der motorischen Kraft des Magens zu der vorliegenden Stenose bis zu einem gewissen Grade maßgebend sein.

Übelriechendem Aufstoßen oder Erbrechen entsprach stets ausgedehnte jauchende Ulceration des Krebses, oder exquisite Stagnation des Mageninhaltes.

Eine ganz wesentliche Rolle spielen in unsern Krankengeschichten die Schmerzen, und zwar meistens als früheres, einige Male als Initialsymptom. Wo stärkere Schmerzen behauptet wurden, fanden sich mit Ausnahmen Verwachsungen mit Netz, Leber, Pankreas oder gar mit der Bauchwand, welche bei einsetzender Magenperistaltik gezerrt werden konnten. Bei sensibeln Patienten, welchen das Druckgefühl im Epigastrium als Schmerz imponierte, wurden irgendwie bedeutende Verwachsungen auch etwa vermißt. Dagegen konnte man sich in mehreren Fällen, wo die Anamnese „Magenkrämpfe nach dem Essen" anführte, direkt durch Inspektion überzeugen, wie der Magen sich in kurzen Intervallen tonisch kontrahierte, um den stenosierten Pylorusring zu überwinden; oft genügte schon die Insufflation zur Auslösung dieser schmerzhaften Kontraktionen der Magenmuscularis. — Eine besondere Stellung nehmen natürlich die Schmerzen in der Vorgeschichte derjenigen Patienten ein, welche früher an rundem Magengeschwür mit Hyperacidität litten.

Zu verschiedenen Malen begegnen wir der Angabe, daß die Schmerzen und das Druckgefühl nachließen, sobald Erbrechen eingetreten war, weil nach der Entleerung des Magens kein weiterer Grund für verstärkte Magenperistaltik vorliegt; diese Beobachtung veranlaßte auch mehrere Patienten, durch künstliche Einleitung des Brechaktes sich Erleichterung zu verschaffen. Über ausstrahlende Schmerzen nach Brust, Rücken und Schultern wurde relativ selten geklagt.

Sämtlichen Patienten war eine mehr oder weniger bedeutende Abmagerung und Entkräftung aufgefallen; der Gewichtsverlust konnte meistens nicht zahlenmäßig angegeben werden; betrug aber in einigen Fällen 8 bis zu 18 kg innerhalb kurzer Zeit. Dem entsprach auch die zunehmende Mattigkeit, der oft rapide Kräfteverfall, die beängstigende Schwäche und gänzliche Arbeitsunfähigkeit vieler Patienten. In dieser allgemeinen Dykrasie lag wohl auch die Ursache der anticipierten Klimax, welche viele Patientinnen konstatiert hatten, indem schon

Monate vor Spitaleintritt die früher regelmäßigen Menstruationen bei nicht im klimakterischen Alter befindlichen Patientinnen ausgeblieben waren.

Was das Verhalten des Stuhles anbetrifft, war chronische Obstipation beinahe Regel, was bei einer Pylorusstenose mit chronischem Erbrechen schon aus rein mechanischen Gründen leicht erklärlich ist. Beimischung von Blut zum Stuhl wurde nur ausnahmsweise beobachtet, so von Patientin Nr. 56. Dagegen begegnen wir noch hie und da der Angabe, daß zeitweise Diarrhoeen bestanden; ob es sich dabei um accidentelle Darmerkrankungen oder vielleicht um Reizung der Darmmucosa durch jauchende Krebssekrete handelte, ist kaum zu entscheiden. Das vereinzelt angegebene quälende Durstgefühl erklärte sich in den betreffenden Fällen zwanglos aus der vorliegenden Pylorusstenose mit ihren Folgeerscheinungen, da ja nach den Untersuchungen von Mehrings im Magen kaum nennenswerte Mengen von Wasser resorbiert werden.

Einzelne Patienten hatten selbst kürzere oder längere Zeit, in einem Falle schon 6 Monate vor Spitaleintritt, einen Tumor im Abdomen konstatiert und konnten manchmal auch Auskunft über das Wachstum der Geschwulst geben. Bezüglich der Frage, ob und wann ein Arzt konsultiert wurde, können wir nur angeben, daß unsere Fälle meist von Ärzten eingewiesen wurden, daß jedoch im allgemeinen die Consultierung derselben verhältnismäßig spät erfolgte, wenn entweder das alarmierende constante Erbrechen oder der rasche Verfall die Patienten zu ängstigen begannen. Leider kam es auch vor, daß Patienten zu einer Zeit intern oder homöopathisch behandelt wurden, wo bei genauer Untersuchung die richtige Diagnose hätte gestellt werden können, wenn nicht, wie z. B. in einem Falle, der eine sehr gebildete Patientin betraf, die Palpation des Abdomens und die Untersuchung des Magens mittelst der Sonde vom behandelnden Kollegen verschmäht worden wäre zu Gunsten der Diagnose — „nervöse Dyspepsie". Noch bedenklicher erschien uns ein Fall, bei welchem ein Magenspezialist trotz Feststellung einer hochgradigen Pylorusstenose und Anacidität die schönste Zeit mit Massage und Elektrisieren des Magens verlor.

Zum Schluß dieser amnestischen Betrachtung möchten wir noch die Frage der Heredität kurz streifen, welcher früher eine große Bedeutung zugeschrieben wurde. Im Gegensatz zu Nordmann, der auf 126 Fälle nur 4 Mal hereditäre Relastung nachweisen konnte, finden wir eine homologe Heredität von 15,4 Proz. Nicht mitgerechnet sind dabei 2 Fälle, wo die Mutter des Patienten an Carcinoma uteri gestorben war. Die Heredität scheint also doch ein nicht ganz zu unterschätzendes Moment zu bilden, denn wie wir aus der Arbeit

Schönholzers entnehmen (Krönleinsche Klinik), stellt sich nach seinem Material die Heredität des Magenkrebses auf 13,6 Proz., eine Zahl, die von der unsrigen nicht wesentlich differiert. Aus Kappelers Fällen berechnet sich die Heredität sogar auf 20 Proz. (6 Fälle auf 30).

Über Trauma als ursächliches Moment findet sich in keiner unserer Krankengeschichten eine maßgebende Angabe.

Allgemeinstatus: Die meisten Patienten boten einen ganz bedeutend reduzierten Ernährungszustand, entsprechend der beobachteten Gewichtsabnahme. Einzelne sahen auch ausgesprochen kachektisch aus, zeigten das ausgesprochene Bild der gefürchteten Krebskachexie. Wir verhehlen uns allerdings nicht, daß es gerade beim Magencarcinom unüberwindlichen Schwierigkeiten begegnen muß, zu unterscheiden, was Wirkung der chronischen Unterernährung und was spezifische Krebswirkung ist, wie viel mit andern Worten auf die sogenannte Krebskachexie fällt. — Die Mehrzahl der Patienten hatte deutlich anaemische Farbe, und entsprechend ergab die Untersuchung des Blutes Oligochromaemie, mit Haemoglobinwerten von 35 Proz. (Fall 60 und 93) bis 40 oder 60 Proz. In einem Falle der ersten Gruppe betrug der Haemoglobingehalt des Blutes sogar nur noch 28 Proz. Ikterus fand sich nur bei zwei Patienten (60 und 84), ohne daß die Laparotomie bereits Lebermetastasen nachgewiesen hätte. Weitere zufällige Complikationen sind in den betreffenden Krankengeschichtsauszügen erwähnt. Das größte Interesse beanspruchten wegen der Prognose allfällige Lungencomplicationen, wie Emphysem und Bronchitis, welchen wir in einigen Fälen begegnen. Im Interesse der Operationsstatistik liegt es jedenfalls nicht, wenn trotz der Gefahr postoperativer Pneumonien derartige Patienten der eingreifenden Operation unterworfen werden, und gerade unsere Fälle beweisen, daß unter Umständen auch geringfügige Lungenaffektionen eher eine Contraindikation involvieren dürften, als selbst sehr reduzierter Ernährungs- und Kräftezustand.

Spezialstatus: Naturgemäß interessiert bei der Spezialuntersuchung die Nachweisbarkeit eines Tumors hervorragend hinsichtlich der Diagnosenstellung, nächstdem die Feststellung von Dilatation und Ptose, welche in vielen Fällen ohne besondere Hilfsmittel gelang. Gleichwohl wurde nie versäumt, durch Luftinsufflation genauen Aufschluß über Lage und Grenzen des Magens zu erlangen; zudem gelang es meistens, aus der Verschiebung, welche der Tumor bei Aufblähung des Magens erlitt, wertvolle Anhaltspunkte für die Localisation desselben zu erhalten. Zur Bestimmung der Motilität und Untersuchung des Magenchemismus bedienten wir uns des Boas-

Ewaldschen Probefrühstückes (400 cc Tee ohne Milch und Zucker, eine halbe Semmel), welches nach vorheriger Magenspülung gegeben und eine Stunde nach Einnahme wieder ausgehebert wurde, um abgesehen von Bestimmung des makroskopischen Aussehens und Messung der Filtratmenge auf chemisches und mikroskopisches Verhalten untersucht zu werden. Wo aus besonderen Gründen ein weniger voluminöses Probefrühstück gegeben, oder nur retinierte Massen untersucht werden konnten, haben wir das in der Kasuistik jeweilen speziell bemerkt. Wo nähere Angaben fehlen, diente das Boas-Ewaldsche Frühstück als Basis der Untersuchung. Eine große Zahl der Patienten wurde klinisch vorgestellt; doch wurden auch die klinisch nicht vorgestellten Fälle mit verschwindenden Ausnahmen von Herrn Prof. Kocher persönlich untersucht; die Notizen unter der Rubrik Spezialstatus bilden Auszüge aus den entsprechenden Diktaten.

Unter vorstehenden 45 Fällen konnte 34 Mal ein deutlich abgrenzbarer, wohl charakterisierter Tumor palpatorisch nachgewiesen werden, in einem Falle (66) allerdings nur in der Narkose; 6 Mal war eine deutliche Resistenz nahweisbar, welche teils als dem Pylorus angehörig erkannt, teils sogar nach ihren Dimensionen gut bestimmt werden konnte. Nur in drei Fällen (89, 91 und 97) war trotz genauer Untersuchung eine Geschwulst nicht palpabel. Zwei Fälle lassen die Krankengeschichte teilweise vermissen. Broquet fand bei seinen 52 Patienten 41 mal einen deutlichen Tumor, 2 mal eine sichere Resistenz, während in 8 Fällen das Palpationsresultat negativ war.

Zusammenstellend fanden wir

in 75 Fällen deutlichen Tumor
= 77,3 %
„ 8 „ deutliche Resistenz
= 8,2 %
„ 11 „ negatives Palpationsergebnis
= 11,3 %
3 Fälle ohne Angaben.

Daß ein Tumor nicht stets palpiert werden konnte, hatte seine verschiedenen Ursachen. In einigen Fällen lag die Geschwulst derart unter dem weit nach unten reichenden linken Leberlappen, daß sie unmöglich dem palpatorischen Nachweis zugänglich sein konnte; bei anderen Patienten ergab die Laparotomie sehr starke Adhäsionen mit dem Pankreas oder Leberhilus, welche den Tumor nach oben und hinten fixierten, und auch das inspiratorische Tiefersteigen beeinträchtigten. Dann finden sich noch Fälle, wo die krebsige Infiltration wesentlich der Hinterwand des Magens und kleinen Curvatur entlang

nach oben sich entwickelt hatte, was ebenfalls geeignet sein konnte, die Palpation zu erschweren. Daß auch nur straffe Anspannung der Bauchdecken dem Nachweis des Tumors im Wege stehen kann, zeigt Fall 66, indem die Palpation der Geschwulst dort erst in Narkose möglich wurde.

Jedenfalls beweisen auch unsere Fälle, daß ein fühlbarer Tumor neben den sonst vorhandenen charakteristischen Erscheinungen des Magenkrebses der für die Diagnose wichtigste Anhaltspunkt ist. Auch wird die Ansicht, daß ein palpabler Magentumor in der Regel schon nicht mehr exstirpierbar sei, ebenfalls widerlegt. Im Gegenteil werden wir sehen, daß palpable Tumoren eventuell sogar mit dauerndem Erfolg entfernt werden können.

Vergleichsweise sei erwähnt, daß Nordmann unter 38 resezierten Fällen nur 4mal den palpatorischen Nachweis eines Tumors vermißte, Kappeler unter 30 Fällen nur bei einem einzigen Patienten; Schönholzer gibt an, daß bei 35 Resezierten der Krönleinschen Klinik 32mal der sichere Nachweis eines Tumors gelang.

Was nun die Identifizierung der Geschwülste als Magentumoren betrifft, so haben wir mit Rücksicht auf das klinische Interesse alle wesentlichen Punkte in unseren Krankengeschichtsauszügen wiedergegeben. Charakteristisch war in einer großen Anzahl von Fällen, daß der fühl- und sichtbare Tumor die Configuration der Pars pylorica darbot: conischer Tumor mit breiterer Basis nach links oder links unten, allmähliche Verjüngung nach rechts hin gegen die Pylorus-Duodenalgrenze, — lineare, scharfe Abgrenzung nach rechts. Damit war in den betreffenden Fällen auch die Localisationsdiagnose so gut wie entschieden. Entsprechend findet sich öfters die kurze Angabe: „Tumor von charakteristischer Form“ ergänzt „der Pars pylorica“. In anderen Fällen, wo ein mehr rundlicher Tumor vorlag, fühlte man an der rechten oder oberen Circumferenz den Pylorus als zapfen-strangförmige, daumendicke Fortsetzung nach rechts in horizontaler oder leicht ansteigender, bei stärkerer Ptosis auch in senkrechter Richtung, so daß die Pars horizontalis superior duodeni zu einer Pars verticalis ascendens wurde. Die Lage der Geschwülste war meist tiefer, als der normalen Lage des Pylorus beim Gesunden entspricht, etwa in Höhe der horizontalen Nabellinie oder etwas nach oben von derselben, correspondierend mit der meistens zu constatierenden stärkeren oder geringeren Ptosis, auf welche wir noch zu sprechen kommen werden.

Die Tumoren saßen ungefähr gleich häufig links wie rechts vom Nabel, je nachdem der Magen gefüllt oder entleert war, und zwar localisierte sich bei gefülltem Magen, so bei starker

Retention, der Tumor rechts von der Medianlinie, nach Ausheberung links, wenn die Neubildung der Regio pylorica angehörte. Wo stärkere Adhäsionen fehlten, zeigten die Geschwülste gute Beweglichkeit, indem sie sich sowohl respiratorisch deutlich verschoben, als auch passiv in verschiedenen Richtungen beweglich waren. Natürlich ließ dieses Verhalten die Möglichkeit einer Radikaloperation stets relativ groß erscheinen. Auf das differentialdiagnostische Kriterium der exspiratorischen Fixierbarkeit des Tumors finden wir in den Krankengeschichten keine spezielle Rücksicht genommen. Dagegen bildete das Ergebnis der Magenblähung in ihrer Rückwirkung auf den Tumor stets ein entscheidendes diagnostisches Moment; die Insufflation wurde deshalb auch nur unterlassen, wo im Allgemeinzustand, Blutungsgefahr oder starken Schmerzen eine Contraindication lag. Das Verhalten des Tumors bei der Magenblähung war nun für alle Pyloruscarcinome ausnahmslos ein typisches, indem schon bei mäßiger Insufflation der Tumor nach rechts, eventuell zunächst nach unten rückte, um sich bei stärkerer Blähung immer mehr dem rechten Rippenbogen zu nähern, meist bis auf wenige Querfingerbreiten an denselben herantretend. Aus diesem charakteristischen Verhalten ließ sich die Diagnose Tumor pylori ohne weiteres stellen. Dazu kommt noch, daß der Übergang der Contouren des geblähten Magens in den Tumor inspectorisch, palpatorisch und percussorisch sich unschwer constatieren und demonstrieren ließ. Neubildungen, welche die Hinterwand des Magens interessieren, wurden selbstverständlich bei der Blähung ganz oder teilweise verdeckt, und auch Geschwülste der großen Curvatur documentierten sich sogleich als solche.

Die Consistenz der Geschwülste war beinahe ausnahmslos ebenfalls charakteristisch, indem es sich um derbe, derb-elastische, harte und höckrig-unregelmäßige Tumoren handelte, so daß, abgesehen von der Häufigkeit des Magenkrebses, die Diagnose Carcinom auch aus dem Palpationsbefund eine wesentliche Stütze erhielt.

Noch möchten wir auf einen Punkt aufmerksam machen, der im Interesse einer gerade beim Krebs so erwünschten Frühdiagnose höchst wichtig ist: Kleinere Tumoren sind oft sehr schwer und durchaus nicht constant zu fühlen. Es bedarf dazu oftmals wiederholter und genauester Untersuchung, wie auch einige unserer Frühfälle beweisen. Wo deshalb Verdacht auf eine carcinomatöse Neubildung vorliegt, läßt sich bei starker reflektorischer Anspannung der Bauchdecken auch eine Untersuchungsnarkose wohl rechtfertigen, da der

definitive Erfolg von einer Frühoperation abhängt. Jedenfalls sollte in zweifelhaften Fällen eine wiederholte Untersuchung, unterstützt durch Entleerung der Därme, durch Ausheberung und Blähung des Magens, nie versäumt werden. Daß jedoch auch dort, wo man nur eine mehr oder weniger bestimmte Resistenz oder überhaupt nichts Abnormes fühlt, oft eine Wahrscheinlichkeitsdiagnose noch gestellt werden kann, oder gar die Probelaparotomie in ihr Recht tritt, beweisen eine Anzahl unserer durch operativen und pathologisch-anatomischen Befund verifizierten Fälle.

Wo nicht schon die Auftreibung der Nabelgegend sowie des Epigastriums und die Plätschergeräusche auf Ptosis und Dilatation hingewiesen hatten, gab die Magenblähung stets den gewünschten Aufschluß. Bei den 45 Patienten unserer Gruppe fand sich 34 mal Dilatation erheblichen Grades, welche 14 mal mit geringerer oder stärkerer Ptosis vergesellschaftet war, wobei die kleine Curvatur mehrmals in der horizontalen Nabellinie stand. Die Gastrectasie war oft so bedeutend, daß die Curvatura major bis zur Symphyse oder einige Fingerbreiten oberhalb derselben reichte, die seitlichen Magengrenzen sogar über die verlängerte Mamillarlinie hinaus. Es betraf das durchwegs Fälle mit hochgradiger Pylorusstenose. Brouquet führt in seiner Statistik nur 8 mal Dilatation erheblichen Grades an, was vielleicht nur auf unvollständiger Verwertung der Staten beruhen dürfte. — Ziemlich allgemein wird das Entstehen der Gastroptose auf vermehrten Zug des vergrößerten und durch den chronisch retinierten Inhalt beschwerten Magens zurückgeführt, was wohl auch für unsere Fälle teilweise zutrifft. Daß der Tumor als solcher einen wesentlichen Zug ausübe, glauben wir kaum; ein größerer Einfluß kommt wohl der Erschlaffung der Bauchdecken und vielleicht auch der Aufhängebänder infolge des meist evidenten Fettschwundes zu.

Über die motorischen Magenfunctionen ließ sich in der Mehrzahl der Fälle schon aus Anamnese und physikalischer Untersuchung ein Urteil gewinnen; das Boas-Ewaldsche Probefrühstück gab durch Messung der Filtratmengen in dieser Beziehung zahlenmäßige Werte. Wo trotz vorgängiger Magenspülungen sich am Morgen regelmäßig größere Mengen, bis zu 1½ und 2 l Mageninhalt fanden, war eine starke Stauung und Hypomotilität von vornherein sicher. Nach Sahli liefert das Boas-Ewaldsche Probefrühstück gewöhnlich physiologischerweise nicht mehr als 30—70 ccm Filtrat, während Filtratmengen von 200—300 ccm motorische Insuffizienz oder Hypersekretion wahrscheinlich machen. Bei den geringen Aciditätsgraden unserer

Fälle liegt natürlich kein Grund vor, an Hypersekretion zu denken, umsomehr als andere Symptome mit den abnorm hohen Filtratmengen gleichsinnig concurrierten und zur Annahme einer motorischen Insuffizienz berechtigten. Tatsächlich bewegen sich die Filtratmengen bei unseren Patienten mit geringen Ausnahmen in Zahlen über 100 ccm, oft zwischen 200 und 300 ccm, in einem Falle werden sogar 500 ccm Filtrat gewonnen (58). In letzterem Falle liegt es allerdings nahe anzunehmen, daß der Magen vor Verabreichung des Probefrühstückes nicht ordentlich ausgewaschen wurde. Im ganzen wurde unter 45 Fällen 29mal bedeutende Retention festgestellt, während bei einigen Patienten unter consequenten Magenspülungen und vernünftiger Diät die Magenmotilität sich wieder soweit besserte, daß sie als annähernd suffizient erscheinen konnte.

Das Verhalten des Magenchemismus spielt bei der Diagnose „Carcinoma ventriculi" nach übereinstimmendem Urteil eine so wesentliche Rolle, daß auch auf unserer Klinik die sekretorischen Functionen der Magenmucosa, soweit ohne Anwendung complizierter Methoden möglich, stets einer genauen Prüfung unterzogen wurden.

Abzüglich zweier nicht zu unserer Verfügung stehenden Krankengeschichten wurden 43 Patienten von den 45 Pylorectomierten unserer Gruppe auf ihren Magenchemismus untersucht, von den 52 Brouquetschen Fällen 37. Dabei wurde gefunden:

untersuchte Fälle 80,
freie Salzsäure fehlte in 66 Fällen,
freie Salzsäure war vorhanden in 14 Fällen.

Dabei ist zu bemerken, daß bei Patient Nr. 95 das Probefrühstück keine freie HCl aufwies, während in der Retention solche nachgewiesen wurde, verbunden mit normaler Gesamtacidität. Bei der Berechnung wurde der positive Ausfall der Reaction berücksichtigt. Wir fanden demnach

Fehlen freier HCl in 82,5 Proz.
Vorhandensein „ „ „ 17,5 „ unserer Fälle.

Entsprechend dem Fehlen freier Salzsäure zeigten 21 Fälle unserer Gruppe eine sehr geringe Gesamtacidität von 0,07 bis zu 0,9‰, während unter physiologischen Verhältnissen das Boas-Ewaldsche Probefrühstück nach einer Stunde Gesamtaciditätswerte von 1,5 bis 2,0‰ liefert. Doch boten einige Patienten trotz des Fehlens freier HCl höhere Gesamtacidität; so z. B. Fall 4 eine solche von 2,0‰ Für ganz exakte Verwertung sollte allerdings angegeben sein, wie lang nach der Ausheberung das betreffende Filtrat titriert wurde, um den Einfluß einer protrahierten Milchsäuregärung ausschließen zu können.

Mit Rücksicht auf die bekannte Tatsache, daß bei maligner Degeneration eines Ulcus simplex, wo also früher eventuell Hyperacidität bestand, trotz dem Vorhandensein eines Carcinoms (carcinoma ex ulcere) freie Salzsäure und normale Säurewerte gefunden werden können, sahen wir uns veranlaßt, diejenigen Fälle, welche freie HCl aufwiesen, in dieser Hinsicht nachzusehen.

Zunächst finden wir unter Broquets Fällen mit freier Salzsäure einen Patienten mit Sarkom des Magens, einen zweiten mit Carcinoma ex ulcere und einen dritten, der früher die Symptome von Hyperacidität und Ulcus darbot. Zwei weitere Patienten waren seit 21, respective 4 Jahren „dyspeptisch", können also möglicherweise an Hyperacidität gelitten haben. Auch bei unserer Gruppe finden sich meistens in denjenigen Fällen, wo freie Säure nachgewiesen werden konnte, Besonderheiten, welche die Abweichung von der Regel zu erklären geeignet scheinen: Bei Patient Nr. 59 saß der Tumor an der kleinen Curvatur, Beschwerden waren bereits seit 6 Jahren vorhanden und können wohl kaum auf Carcinom allein bezogen werden; Stenosierung des Pylorus fehlte, während das Neoplasma ausgiebig ulceriert war. Wir erwähnen die beiden letzten Momente, weil es nicht so ganz fern liegt, anzunehmen, daß auch langdauernde Stagnation und Zersetzung des Mageninhalts, oder jauchende Krebssekrete die Mucosa derart schädigen können, daß Hypo- oder Achlorhydrie eintritt. In Fall 69 bestanden 2 Jahre ante operationem Ulcussymptome, und zudem hatte ein Arzt damals Hyperacidität festgestellt. Bei Nr. 71 handelte es sich um ein perforiertes Ulcus, das erst seit kurzer Zeit Beschwerden verursachte und makroskopisch die Charaktere des Ulcus simplex bot. Fall 67 war Cylinderzellkrebs auf Ulcus simplex, und bei Fall 81 läßt eine vorhergegangene profuse Magenblutung an primäres Magengeschwür denken. Nr. 92 hatte früher Symptome von Hyperacidität und Ulcus-Beschwerden, wozu noch kommt, daß der Tumor an der Hinterwand des Magens saß, den Pylorus freilassend, so daß Stauung fehlte; ebenfalls präliminäre Ulcussymptome hatte Patientin 93, und bei Nr. 95 endlich war die Genese des Carcinoms aus einem runden Magengeschwür sowohl anamnestisch unverkennbar nachzuweisen, als auch der Anatome histologisch noch Carcinoma et ulcere zu constatieren vermochte.

Aus unserm Material ergibt sich somit als Regel das Fehlen freier HCl, wo nicht Bildung eines Carcinoms auf der Basis eines Ulcus simplex vorlag. Als weitere Erklärungsmöglichkeit fand sich „Sitz des Tumors außer-

halb der Pars pylorica und entsprechend fehlende Stagnation".

Ebenso typisch war das Verhalten der Milchsäure. Das Untersuchungsergebnis war folgendes:

positive Michsäurereaction in 56 Fällen
negative „ „ 20 „ .

Unteren letzteren waren 12 Fälle solche, bei denen freie HCl vorhanden war, was der Annahme entspricht, daß durch das Vorhandensein der anorganischen Säure die Milch und Buttersäuregärung gehemmt wird; deshalb ist auch in der überwiegenden Zahl von Fällen mit Fehlen freier HCl Milchsäure vorhanden. Diese Annahme scheint bei unserem Material durch die Tatsache umgestoßen zu werden, daß 1. bei 8 Patienten freie HCl und Milchsäure gleichzeitig fehlten, 2. bei 3 Patienten trotz des Vorhandenseins freier HCl auch die Milchsäurereaction positiv ausfiel. Doch ist ad 2 zu bemerken, daß es sich um Fälle mit hochgradiger Stenose und Stauung handelte; daß aber in einem hochgradig gestauten Mageninhalt die spärliche freie Säure (Fall 67: freie HCl, Gesamtacidität 0,8 ‰, positive Milchsäurereaction) nicht auszureichen vermag, jede organische Gärung zu unterdrücken, ist leicht erklärlich. Deshalb stoßen auch derartige Fälle die Regel nicht um, daß im allgemeinen das Fehlen freier Salzsäure mit Milchsäuregärung coinzidiert, und umgekehrt. Diese Auffassung wird noch bestärkt, wenn wir ad 1 bemerken können, daß die Stagnation in den betreffenden Fällen nicht sehr hochgradig war. Das Resultat wird übrigens manchmal in ein und demselben Falle verschieden sein, je nachdem man ein Probefrühstück nach regelmäßigen Magenspülungen verabreicht, oder die Retention selbst chemisch untersucht, wie einer unserer Fälle mit Sicherheit beweist. Übrigens ist bekannt, daß auch bei gutartigen Stenosen Milchsäuregärung vorkommen kann, sobald die Stagnation einen gewissen Grad erreicht. Unserer Ansicht nach kommt deshalb dem Fehlen freier Salzsäure eine primäre und maßgebende Bedeutung zu, wo es sich nicht um Carcinoma ex ulcere handelt, während organische Säuren namentlich dort sich nachweisen lassen werden, wo freie HCl fehlt oder sehr ausgesprochene Stagnation vorhanden ist.

Eine einheitliche Ursache für das Fehlen freier HCl können wir aus unserem Material nicht erschließen, ebensowenig, ob überhaupt weniger Säure abgeschieden wird, oder die in normaler Menge produzierte Salzsäure durch verschiedene Körper des Krebsmagens mit Beschlag gelegt wird; die entsprechenden Untersuchungen fallen schon

zu sehr in spezialistisch-chemisches Gebiet, als daß der Chirurge für sie die nötige Zeit erübrigen könnte. Da wir die ausgedehnte Frage der Salzsäuresekretion bei Magenkrebs hier unmöglich aufrollen können, und zudem die diesbezügliche Verwertung des Materials einer weiteren Publikation vorbehalten bleibt, möchte ich hier nur auf eine vor 2 Jahren in der Zeitschrift für klinische Medizin erschienene Arbeit von O. Reißner aufmerksam machen, welche „das Verhalten des Chlors im Magen und die Ursache des Salzsäuremangels beim Magenkrebs" behandelt. Der Verfasser genannter Arbeit kommt dabei zu dem Schluß, daß beim Magenkrebs keineswegs verminderte Salzsäuresekretion vorliege, wie sie als Folge von Anämie, Kachexie, mikroskopisch nachgewiesener Atrophie der Magenmucosa — in der Umgebung des Carcinoms oder im ganzen Magen — angesehen wurde; vielmehr glaubt Reißner, daß ein Teil der abgeschiedenen Salzsäure im Krebsmagen neutralisiert wird durch eine Alkali, das erst während der Verdauung hinzukommt. Reißner stützt sich dabei auf seine Untersuchungen, welche ergaben, daß trotz fehlender freier Salzsäure und geringer Gesamtacidität der Gesamtchlorgehalt des Krebsmagens verhältnismäßig hoch ist, und zwar wird dieser Chlorgehalt erreicht durch Vermehrung der festen Chloride. Bei Achylie fand dagegen Reißner keine solche Vermehrung der festen Chloride, weshalb er glaubt, es gehe nicht an, die Änderung des Chemismus bei Krebs einfach auf die nachgewiesene Atrophie der Schleimhaut zurückzuführen. Aus diesen Gründen und gestützt auf die Resultate anderer Untersuchungen, welche dem Autor beweisen, daß im Krebsmagen erst während der Verdauung ein Alkali zum Mageninhalt tritt, ist Reißner der Ansicht, daß durch den aus dem Geschwür austretenden Geschwulstsaft ein Teil der ausgeschiedenen Salzsäure neutralisiert und daher die Chloride vermehrt werden. Daß auch bei ulcerierten Krebsen die Reaction auf freie HCl noch positiv ausfallen kann, erklärt Reißner damit, daß je nach den anatomischen Verhältnissen der Ulceration, d. h. je nachdem mehr oder weniger Lymphspalten durch das Geschwür eröffnet sind, der Effect verschieden ausfallen könne. So viel Bestechendes diese Ausführungen haben, so sind sie unserer Ansicht nach nicht imstande, eine einheitliche Erklärung zu bieten, da Ausnahmen von der Regel, wie wir gesehen haben, eine gezwungene Nebenannahme nötig machen. Dann machen wir darauf aufmerksam, daß bei unseren geheilten Patienten trotz Wegfall der Ulceration, und damit des alkalischen Geschwulstsaftes, die freie Salzsäure dauernd zu fehlen pflegt, und daß auch Magenkrebse mit starker Ulceration oft noch freie HCl bieten (Fall 59). Es

dürften also wohl verschiedene Ursachen concurrieren; eine Entscheidung scheint uns nur dann möglich, wenn in zahlreichen Fällen von Magenkrebs genaue Untersuchungen nach dem Vorgehen von Reißner ausgeführt, und dazu in keinem Falle die histologische Untersuchung der Magenmucosa auf Atrophie, Gastritis und celluläre Degeneration vernachlässigt werden. Jedenfalls aber hat für die Diagnose das Fehlen freier HCl als bedeutungsvoll zu gelten, mit den oben geltend gemachten Reserven.

Die chemische Untersuchung wurde stets nach den in „Sahlis klinischen Untersuchungsmethoden" enthaltenen Vorschriften vorgenommen.

Kurz zu besprechen ist noch der mikroskopische Befund, welcher über den Filterrückstand erhoben wurde. Die als typisch angegebenen Carcinom- oder Milchsäurebacillen fanden sich beinahe ausnahmslos, und zwar auch in Fällen, wo keine sehr hochgradige Stagnation vorlag. Immerhin dürfte der Befund nichts anderes beweisen als Stauung, und bei dem bekannten entwicklungshemmenden Einfluß der Salzsäure auf Mikroorganismen — das Fehlen freier HCl. Damit stimmt überein, daß überall da, wo freie Säure nachweislich, der mikroskopische Befund ein normaler war. Sarcinen fanden sich nur vereinzelt, dagegen öfters Fleischfasern, als Zeichen der Retention, und rote Blutkörperchen, von parenchymatösen Blutungen herrührend. Die Befunde von Hefen und Leptothrix gehören zu den Ausnahmen.

Die Diagnose konnte in 37 Fällen der zweiten Gruppe mit Sicherheit auf Carcinoma pylori sive ventriculi gestellt werden; bei 6 Patienten mußte man sich mit einer Wahrscheinlichkeitsdiagnose zufrieden geben, sei es, daß ein Tumor nicht fühlbar war, oder der Chemismus gegen Carcinom zu sprechen schien. In einem Fall (73) lag ein so ausgedehnter Tumor vor, daß Sarkom nicht mit Sicherheit ausgeschlossen werden konnte.

Über die Vorbereitungen zu den Operationen brauchen wir uns nicht genauer auszusprechen, da sie in den wesentlichen Punkten nicht von allgemein giltigen Prinzipien abwichen. Selbstverständlich wurden Magen und Darm stets möglichst entleert; Patienten mit ausgesprochenen Retentionserscheinungen wurden zudem während ihres Spitalaufenthaltes vor der Operation regelmäßig mit der Sonde gespült, und es konnte in mehreren Fällen konstatiert werden, daß durch die regelmäßige Entfernung der übelriechenden, zersetzten Retentionsmassen das Allgemeinbefinden unserer Patienten sehr günstig beeinflußt wurde, wohl nur, weil damit die Resorption der Carcinomjauche und anderer Zersetzungsprodukte sowie eine entsprechende

Intoxikation beinahe völlig ausgeschaltet werden konnten. Eine zweckentsprechende Diät hatte mit diesen Maßnahmen Hand in Hand zu gehen, wobei mangelhafte Ernährung, wie post operationem, durch Nährklysmen und Kochsalzinfusionen bekämpft wurden. Forcierte Ernährung combiniert mit hypodermatischer Einverleibung sterilen Öles wurde nur in einem Falle systematisch durchgeführt, leider ohne großen Erfolg. Glücklicherweise waren unsere Patienten in den wenigsten Fällen so heruntergekommen, daß man nicht nach kurzer Anwendung der besprochenen Maßnahmen mit ordentlicher Aussicht auf Erfolg die Operation hätte unternehmen dürfen, obschon eine Magenresection mit ihrer Forderung unbedingt exacter und sicherer Nahtanlage schon hinsichtlich der Dauer zu den eingreifenderen Operationen zu zählen ist.

Zur Operation übergehend bemerken wir, daß beinahe ausnahmslos die Bromaethyl-Äthernarkose angewendet wurde, in letzter Zeit nach vorgängiger subcutaner Injection von 0,01 Morphium, und zwar scheint uns das letztere Vorgehen wesentliche Vorzüge zu besitzen. Für alles weitere verweisen wir auf die genaueren Angaben in Kochers Operationslehre. Zunächst wollen wir kurz auf die bei der Operation gewonnenen Daten eingehen, was Localisation und Ausdehnung des Tumors, Verwachsungen und Vorhandensein von Drüsen anbetrifft, um nachher noch kurz auf die zur Anwendung gelangten Methoden einzutreten. Es gelang dem Operateur meistens leicht, sich sofort nach Eröffnung der Bauchhöhle über das Vorhandensein eines Tumors und dessen Localisation zu informieren, auch dort, wo ante operationem ein solcher nicht nachweisbar gewesen war; die Probelaparotomie rechtfertigte sich somit in den wenigen Fällen, wo eine sichere Diagnose nicht hatte gestellt werden können, stets vollständig. Wir geben im folgenden eine Tabelle über die Localisation der Geschwülste, soweit sich in den Krankengeschichten bestimmte Angaben finden. Dabei bemerken wir, daß diese Zahlen nicht maßgebend für die Localisation des Magenkrebses überhaupt sind, weil es sich hier nur um radikal operierte Patienten handelt, und aus bereits erwähnten Gründen in diesen Fällen die Pyloruscarcinome zu überwiegen pflegen.

Sitz des Tumors:

Am Pylorus	in	47	Fällen
„ Pylorus und kleiner Curvatur	„	9	„
„ „ „ großer „	„	5	„
An d. kleinen Curvatur allein	„	7	„
„ „ großen „ „	„	3	„
Am Pylorus und größten Teil des Magens	„	2	„
An der Hinterwand des Magens	„	2	„

In erster Linie steht demnach der Sitz des Tumors am Pylorus mit 62,6 Proz.; nächstdem an Pylorus und kleiner Curvatur mit 12 Proz. Geschwülste, welche den Pylorus frei ließen, interessierten in erster Linie die kleine Curvatur. Besondere Erwähnung verdient noch ein Fall, wo ein breit aufsitzender, polypöser Krebs breit der Hinterwand des Magens aufsaß, makroskopisch sich wie ein Blasenpapillom präsentierend.

Über das Verhalten der vergrößerten regionären Drüsen, welche bei der Operation mit exstirpiert wurden, kann man sich bereits in den Operationsberichten orientieren. In Broquets Zusammenstellung sind die entsprechenden Verhältnisse nur ausnahmsweise berücksichtigt, so daß wir im ganzen nur 35 mal über diesbezügliche genauere Angaben verfügen.

Es fanden sich:

keine Drüsen in 2 Fällen.

Zahlreiche Drüsen:

an großer und kleiner Curvatur	in	5 Fällen
„ Duodenum, großer und kleiner Curvatur	„	4 „
im großen und kleinen Netz	„	4 „
„ großen Netz allein	„	3 „
„ kleinen „ „	„	1 Fall
„ Mesocolon und großen Netz	„	1 „
an großer und kleiner Curvatur und Oment. majus	„	1 „
„ der kleinen Curvatur allein	„	1 „

Eine spärliche Anzahl von Drüsen:

an der großen Curvatur	in	2 Fällen
„ „ kleinen „	„	4 „
„ großer und kleiner Curvatur	„	1 Fall
„ Duodenum, großer und kleiner Curvatur	„	1 „
im großen und kleinen Netz	„	2 Fällen
am Leberhilus	„	2 „
„ Duodenum und großer Curvatur	„	1 Fall.

Auf das Verhalten intumescierter Drüsen zu den Chancen einer Radikalheilung werden wir später an entsprechender Stelle noch eintreten. Jedenfalls ist aber aus vorstehenden Zahlen, welche auf 45 resezierte Fälle 35 mal das Vorhandensein geschwellter Drüsen ergeben, zu ersehen, daß letzterer Umstand keine Contraindication gegen eine Radikaloperation bieten sollte, sondern stets exacte Mitentfernung der Drüsen zu versuchen ist. Die geschwellten Drüsen brauchen allerdings nicht notwendigerweise carcinomatös infiltriert zu sein, wie

aus den exacten Untersuchungen Lengemanns und Renners hervorgeht und wie z. B. auch unser Fall 81 beweist, bei welchem die mitexstirpierten, vergrößerten Drüsen mikroskopisch vollständig frei von Krebsmetastasen befunden wurden. Das gleiche dürfte auch bei Patientin Nr. 55 der Fall gewesen sein, wo der Operateur ausdrücklich zu Protokoll gab, daß nicht alle vergrößerten Drüsen im großen Netz mitentfernt werden konnten. Gleichwohl ist die Patientin seit 4 Jahren 8 Monaten geheilt geblieben. Die betreffenden Lymphdrüsen waren also wohl nur entzündlich geschwellt, oder einfach hyperplastisch. Genauere systematische Untersuchungen der regionären Drüsen vermissen wir bei unserem Material. Doch bestätigten unsere Befunde die Tatsache, daß nicht nur die regionären Drüsen, dem Sitz des Tumors entsprechend, zu erkranken pflegen, sondern daß infolge unscharfer mikroskopischer Abgrenzung des Tumors und wegen der Anastomosen zwischen den einzelnen Quellgebieten auch weiter entfernt liegende Drüsen krebsig inficiert werden können, und namentlich Pyloruscarcinome oft die Tendenz haben, weit hinauf an der kleinen Curvatur die Lymphdrüsen in Mitleidenschaft zu ziehen. Ein sicheres makroskopisches Kriterium zur Entscheidung, ob eine Drüse bereits carcinomatös sei oder nicht, besitzen wir nicht in jedem Falle, da bekanntlich auch die Größe und Consistenz der Drüsen in dieser Hinsicht zu Täuschungen Anlaß geben können. Beiläufig sei noch erwähnt, daß Renner in 73 Proz. seiner Fälle die regionären Drüsen erkrankt und nur in 26,6 Proz. intakt fand, und daß in der Hälfte der Fälle auch entfernter liegende Drüsen infiziert waren. Es ergibt sich somit neuerdings die Regel, in jedem Falle sämtliche regionären und irgendwie in der Umgebung erreichbaren Drüsen mitzunehmen, will man die Prognose für eine Dauerheilung möglichst günstig gestalten. Mit der theoretisch immerhin annehmbaren Möglichkeit, daß eine Lymphdrüse eventuell mit den eingeschleppten Krebskeimen fertig werden kann, ohne Notwendigkeit zu rechnen, dürfte ein zu riskiertes Verfahren sein.

Obschon die Mehrzahl der Tumoren relativ gut beweglich war, fanden sich bei der Operation doch in vielen Fällen Verwachsungen, die meistens leicht getrennt werden konnten, bei mehreren Patienten jedoch zu komplizierteren Operationen Anlaß gaben; so mußte mehrmals ein Stück des Pankreaskopfes mitreseziert werden, wobei in einem Falle bereits ein carcinomatöser Knoten im Pankreas mitentfernt wurde. Noch öfter kam man in den Fall, wegen ausgedehnter Infiltration des Mesocolon transversum, oder wegen zahlreicher Drüsen ein so großes Stück desselben zu resezieren, daß für ein größeres oder

kleineres Stück Colon transversum die Ernährung nicht mehr erhalten werden konnte. Es blieb dann nichts anderes übrig, als die Resection des entsprechenden Darmteils anzuschließen, wollte man nicht auf die Radikaloperation verzichten. Auch eine Leberresection mußte einmal ausgeführt werden, und zwar lohnte ein schöner Dauererfolg die Initiative des Operateurs.

Wir geben zur leichten Orientierung eine kurze Übersichtstabelle der bei den Operationen gefundenen Verwachsungen:

Verwachsungen	mit dem Pankreas	9 mal
„	allseitig stark	3 „
„	mit dem Mesocolon transversum	3 „
„	„ der Leber	2 „
„	„ dem Mesocolon transversum und Pankreas	2 „
„	„ der Bauchwand und Pankreas	1 „
„	„ dem Netz „ „	1 „
„	„ der Leber „ „	1 „
„	„ „ Bauchwand, Leber, Pankreas und Colon transversum	1 „
„	„ der Leber, Netz und Colon transversum	1 „
„	„ dem Netz und Mesocolon transversum	1 „
„	„ der Gallenblase	1 „

Das Pankreas war also vorwiegend an den Verwachsungen beteiligt, was wohl auf der hauptsächlichen Localisation der Neubildungen am Pylorus beruht. Auch Brouquet gibt für die ersten 52 Fälle 8 mal Verwachsungen mit dem Pankreas an, welche in 3 Fällen zu partieller Resection des Pankreaskopfes Anlaß gaben. Daneben war in 2 Fällen das Duodenum sehr adhärent, in einem andern bestanden Verwachsungen mit Colon transversum und Pankreas, und in einem letzten solche mit Pankreas, Leber und Gallenblase. Dadurch wird das Vorwiegen von Adhäsionen nach dem Pankreas bestätigt und wir werden sehen, daß diese Complication und die daraus resultierende stärkere Fixation von Pars pylorica und Duodenum meist dort vorhanden war, wo das sonst in den letzten Jahren regelmäßig angewandte Kochersche Verfahren der Gastroduodenostomie keine, oder nur modifizierte Anwendung fand.

Operationsmethoden: Seit Professor Kocher zuerst auf dem Kongreß der deutschen Gesellschaft für Chirurgie im Jahre 1887, die Forderung aufgestellt hatte, prinzipiell stets nach Excision des Krebsigen den Magen zu schließen und eine Gastroenterostomie hinzuzufügen

während Billroth diese seine zweite Operation bloß ausnahmsweise und als Verlegenheitsoperation durchgeführt wissen wollte, bildete die Kochersche Methode, also Schluß des Magens mit nachfolgender Gastroduodenostomie für unsere Fälle die Regel. Wo das Duodenum nicht genügend vorziehbar war, um in die Hinterwand des Magens oder eventuell in die vordere eingesetzt werden zu können, trat die Gastrojejunostomie, auch zweite Billrothsche Methode genannt, in ihr Recht. Abweichungen von dieser Regel kamen nur ausnahmsweise vor, und wir werden für die betreffenden Fälle, soweit sie nach dem Jahre 1898 operiert wurden, stets besondere Indicationen hierfür nachweisen.

Die Broquetsche Statistik über die von 1881—98 operierten Fälle ergibt bezüglich der angewandten Operationsmethoden folgende Verteilung:

Operierte Fälle 52; davon

nach Kocher	32
„ Billroth I	15
„ Billroth II	5

Dazu ist zu bemerken, daß 11 der nach Billroth operierten Fälle auf die Periode von 1881—91 fallen, und daß vor 1886 kein Fall nach Kocher operiert wurde. Von 1891—98 dagegen wurden schon 25 Fälle nach Kocher und nur noch 9 nach der Billrothschen I. und II. Methode operiert. Seit Oktober 1898 gestalteten sich die Verhältnisse folgendermaßen:

Operierte Fälle 45; davon

nach Kocher	39
„ Billroth I	1
„ Billroth II	2
Resection mit Gastroenterostomia y formis	1
Cylindrische Resectionen	2

Auf die mit den einzelnen Operationsmethoden gewonnenen Resultate werden wir später noch zu sprechen kommen. Zunächst möchte ich noch die Verhältnisse berühren, welche in den seit 1898 operierten Fällen zu Abweichungen vom typischen Kocherschen Verfahren Anlaß gaben.

Was den einzigen nach Billroth I operierten Fall betrifft, so mußte dort so viel von der kleinen Curvatur weggenommen werden, daß der restierende Magen einen langgezogenen Schlauch bildete und an der hinteren und vorderen Magenwand für Einsetzung des Darmes

sich nicht mehr genügend Platz fand. Es erschien deshalb am natürlichsten, das Duodenum in directer Fortsetzung des langgezogenen Magenschlauches einzunähen, weshalb das erste Billrothsche Verfahren am besten entsprach.

In zwei weiteren Fällen (61 und 63) wurde die II. Billrothsche Methode ausgeführt, — und zwar mit Gastrojejunostomia posterior antecolica — weil so starke Verwachsungen zwischen Tumor und Pankreas bestanden, daß nach Resection des Magens das Duodenum zur Einsetzung in die hintere Magenwand nicht mehr genügend vorgezogen werden konnte. Bei Patient Nr. 89 waren ganz besondere Verhältnisse dadurch geschaffen, daß der Patient vor Jahren wegen Dilatation gastroenterostomiert worden war. Zu- und abführender Darmschenkel mußten eine Strecke weit mit reseziert werden, und dann wurde in der im Operationsbericht nachzusehenden Weise die Gastrojejunostomia y-formis angeschlossen. In Fall 86 und 92 handelte es sich um carcinomatöse Infiltration der Hinterwand und kleinen Curvatur des Magens, so daß ein entsprechendes cylindrisches Stück aus der Mitte reseziert und die beiden Magenlumina direct miteinander vernäht wurden, unter Belassung der physiologischen Abflußverhältnisse. Hinsichtlich näherer Details verweisen wir auf vorstehende Operationsberichtsauszüge und auf die von Prof. Kocher in seiner Operationslehre gegebenen, ausführlichen Vorschriften, welche stets zur Anwendung kamen.

Zu erwähnen sind nur noch einige Complicationen, welche verschiedene Operationen erschwerten. In Fall 53, 56 und 64 mußten aus früher erwähnten Gründen je 6 cm Quercolon mit reseziert werden, in Fall 79 8 cm, in Fall 72 21 cm und bei Patient Nr. 80 sogar 25 cm. Sehr interessant ist dabei, daß Patient 72 recidivfrei lebt, obschon die Colonresection stets noch als eine bedenkliche Complication gilt. Bei Fall 74 mußte wegen Verwachsung mit dem Tumor ein Stück des linken Leberlappens reseziert werden; Patient lebt ebenfalls noch, recidivfrei, nachdem seit der Magenresection noch 2 mal Impfmetastasen in der Bauchwand excidiert worden sind. Fall 76 und 97 waren mit Pankreasresectionen verbunden, und bei Nr. 73 wurde ein handtellergroßes Stück der vorderen Bauchwand mitgenommen (l. c.). Erwähnen wir noch, daß 4 mal (Fall 53, 56, 80 und 93) das Duodenum in Abweichung von der Regel in die vordere Magenwand eingesetzt wurde, und zwar wegen zu starker Spannung infolge Fixation des Duodenum, oder weil die hintere Magenwand nach der Resection zu klein wurde.

Unter den Broquetschen Fällen finden wir 3 mal Resectionen

des Pankreaskopfes, 2 Colonresectionen, eine Leberresection, und zudem wurde 7 mal der Murphyknopf zur Anastomose verwendet. Über die letztere Frage sind die von Broquet publizierten Krankengeschichten nachzusehen, mit den Resultaten dagegen werden wir uns noch beschäftigen.

Mit 2 Ausnahmen wurde die Laparotomiewunde stets primär geschlossen. Eine Drainage fand nur in 2 Fällen statt, wo das Abgleiten der Magen- resp. Darmzange und das Ausfließen von Mageninhalt besondere Maßregeln indiziert erscheinen ließ.

Die bei den Operationen gewonnenen Präparate wurden stets einer genauen makroskopischen und mikroskopischen Untersuchung unterzogen; die wesentlichen Resultate derselben haben wir an anderer Stelle wiedergegeben.

Von Interesse war bei der makroskopischen Untersuchung die Entscheidung der Frage, ob die Neubildung, wie von Prof. Kocher stets betont wurde, am Pylorus, resp. Duodenum scharf abschneide oder noch auf den Darm übergreife. Wir können nur bestätigen, daß, wo sich entsprechende Angaben fanden, stets bemerkt wurde: „Der Tumor schneidet am Duodenum scharf ab". In einem einzigen Falle (78) findet sich die Bemerkung: „Tumor anscheinend noch 3 cm auf das Duodenum übergreifend". Die pathologisch-anatomische Untersuchung ergab jedoch, daß die Ränder beiderseitig frei waren von carcinomatöser Infiltration. Über systematische mikroskopische Untersuchungen unserer Präparate nach dem Vorgehen von Borrmann verfügen wir allerdings nicht, doch soll diesem Mangel bei unseren ferneren Fällen abgeholfen werden.

Diejenigen Autoren, die immer wieder gegen das Kochersche Verfahren den Einwand geltend machen, daß die Gefahr eines Recidivs am Duodenum groß sei und sich deshalb neuerdings eine Stenose am Magenausgang bilden könne, machen wir darauf aufmerksam, daß man nicht mehr leisten kann, als alles makroskopisch Kranke zu entfernen, und daß mit Resection eines 2—3 cm breiten, makroskopisch freien Saumes nach dem Duodenum zu allen billigen Anforderungen Genüge geleistet ist. Daß aber mit dem Kocherschen Verfahren keine schlechteren Resultate erzielt werden, als mit anderen Methoden, werden wir anschließend zu beweisen Gelegenheit haben. Der einzige von Krönlein nach Kochers Methode operierte Fall[1])

1) Siehe Schönholzer, Die Chirurgie des Magenkrebses an der Krönleinschen Klinik.

beweist nicht das Geringste gegen die Methode selbst, er beweist nur, daß gegen das Duodenum hin nicht im Gesunden operiert, also zu wenig reseziert wurde. Wir sind fern davon, diesen Zufall dem betreffenden Operateur zur Last legen zu wollen. So etwas kann vorkommen; ist es doch bekannt, daß makroskopisch gesunde Mucosa mikroskopisch bereits krebsig infiltriert sein kann. Daß es aber tatsächlich bei Prof. Kochers Vorgehen nicht oft vorkommt, beweisen wiederum die Resultate (siehe später). Aus einem einzigen Fall weitergehende Schlüsse zu ziehen, wie das Schönholzer bezüglich des erwähnten Falles tut, geht keineswegs an. Übrigens wurde die Kochersche Gastroduodenostomie-Methode auch auf der Berner Klinik nie als Methode à tout prix betrachtet; sie ließ sich aber in der Mehrzahl der Fälle mit gutem Erfolg zwanglos anwenden. Zum Beweise führen wir eine Stelle aus Kochers Operationslehre, 4. Aufl. an, wo der Autor wörtlich sagt:

„Ich hatte auch die Gastrojejunostomie speziell empfohlen und einige Male ausgeführt, bis ich sah, daß die Gastroduodenostomie noch bessere funktionelle Resultate gibt und rationeller ist, — selbst verständlich nur, wo sich dieselbe unter exacter Nahtanlage und gründlicher Exzision des Kranken ausführen läßt" — und weiterhin: „Wir raten deshalb zur Gastroduodenostomosis, welche die besten functionellen Verhältnisse schafft, in allen Fällen, wo das Carcinom am Pylorus sicher begrenzt ist und wo das Duodenum genügende Beweglichkeit zeigt", usw.

Von diesen Gesichtspunkten aus ist also das Verfahren Professor Kochers zu beurteilen.

Abgesehen von der Bestätigung eines scharfen Abschneidens der Neubildung am Pylorus, gab die makroskopische Besichtigung oft Aufschluß über hochgradige Pylorusstenose. Im übrigen war meist schon makroskopisch die Diagnose Carcinom zu stellen, namentlich auf dem Durchschnitt, während in einigen Fällen auch Anhaltspunkte für Annahme einer Entwicklung des Carcinoms auf Ulcus simplex gewonnen werden konnten.

Besondere Erwähnung verdient noch das Vorkommen eines polypös-papillomatösen Tumors an der Hinterwand des Magens, der in seinem makroskopischen Aussehen ganz die typischen Blasenpolypen nachahmte.

Über den mikroskopischen Befund stand uns stets ein ausführliches Bulletin des pathologisch-anatomischen Instituts zur Verfügung, mit wenigen Ausnahmen, die in der Kasuistik erwähnt sind.

Es ergab sich:

Fall 1—52 (Broquet):

Carcinom (ohne nähere Angaben)	34 mal,
Cylinderzellkrebs	12 „
Skirrhus	3 „
Colloidkrebs	1 „
Sarkom	1 „

Fall 53—97:

Cylinderzellkrebs	12 mal
Carcinoma simplex	5 „
Carcinoma colloides	5 „
Carcinoma medullare	1 „

Mischformen:

Cylinderzellkrebs	mit colloider	Degeneration	1 mal
Carc. simplex	„	„	„	1 „
Carc. medullare	„	„	„	1 „
Skirrhus	„	„	„	1 „
Carc. partim cylindrocell.	part.	medullare		1 „
„ „ simplex	„	„		1 „
„ „ cylindrocell.	„	Skirrhus		1 „
„ „ „	„	simplex		3 „

Unter den einfachen Formen scheint also der Cylinderzellkrebs wesentlich zu überwiegen, soweit unsere Resezierten in Betracht kommen. Auf weitere Einzelheiten, den mikroskopischen Befund betreffend, können wir uns dem Rahmen dieser Arbeit gemäß nicht einlassen, da deren Verwertung Sache des pathologischen Anatomen ist, und auf der Klinik selbst keine mikroskopischen Tumoruntersuchungen angestellt wurden.

Verlauf: Von den postoperativen Todesfällen abgesehen, welche separat zu besprechen sind, war der Heilungsverlauf, namentlich auch was den Wundschluß anbetrifft, meistens ein durchaus normaler. Besonderheiten sind in den Krankengeschichtsauszügen wiedergegeben. Besonders erwähnt seien Fall 60, wo sich anschließend an eine Pankreasresection ein Pankreasabsceß bildete, dessen Ausheilung den Spitalaufenthalt etwas verlängerte; Fall 89, bei welchem Abknickung des Colon transversum nach Gastrojejunostomia anterior die nachträgliche Anlage einer Entero-enteroanastomose notwendig machte (lc.), und Fall 97, wo die Patientin anschließend an Pankreasresection Erscheinungen zeigte, die am ehesten als leichte Pankreatitis gedeutet werden konnten. In den übrigen Fällen war der Verlauf ein völlig

reactionsloser, dank der peinlichen Operationsasepsis. Die Hautnähte wurden durchschnittlich am 10. Tage entfernt. Aufstoßen und Erbrechen, das sich in den ersten Tagen etwa einstellte, konnte stets durch vorsichtige Magenspülungen erfolgreich bekämpft werden, wobei mehrmals zersetztes, faulendes Blut entleert wurde. Oft genügte eine einzige Magenspülung zur definitiven Beseitigung der Magensymptome: Sobald das Aufstoßen und Erbrechen ausblieb, meistens schon vom 2. Tage an, verabreichte man löffelweise Tee; daneben bekamen die Patienten anfänglich regelmäßig subcutane Infusionen physiologischer Kochsalzlösung. Vom 3.—4. Tage an verabreichte man den Patienten vorsichtig flüssige und breiförmige Nahrung, welche bald durch consistentere Speisen ergänzt wurde, und beim Verlassen des Spitals ertrugen die Reconvalescenten gemischte Spitalkost beinahe ausnahmslos gut. Daß etwa ein Patient für bestimmte schwerer verdauliche Gerichte noch empfindlich war, versteht sich von selbst. Durchschnittlich konnten die Patienten in der 3. Woche post operationem entlassen werden, einige schon nach 12 bis 14 Tagen. Daß wir notierten „geheilt entlassen" ist natürlich, wenn man die relativ häufigen Recidive in Betracht zieht, cum grano salis zu verstehen, jedoch vollständig berechtigt, wenn man die glänzenden unmittelbaren Resultate hinsichtlich der Magenfunctionen berücksichtigt. Schwanden doch die quälenden Retentionserscheinungen stets sofort, umsomehr, als ein Circulus vitiosus nie zur Beobachtung kam seit 1898. Der günstige Einfluß der wieder ermöglichten Ernährung äußerte sich bei unseren Resezierten denn auch ausnahmslos, indem sie meist in besserem Ernährungszustand, erfreulicherem Aussehen und gehobener Stimmung dankbar die Klinik verließen. Daß die Folgen monatelanger Unterernährung bei Patienten, welche halbverhungert in chirurgische Behandlung kamen, sich während eines vierwöchigen Spitalaufenthaltes völlig hätten ausgleichen lassen, wird niemand erwarten.

Über die direkte Mortalität geben uns folgende Tabellen Auskunft, welche ich, soweit Fall 1—52 in Frage kommen, der Broquetschen Zusammenstellung entnehme:

Fall 1—52 (1881—98)

geheilt	34 Fälle	= 65	Proz.
gestorben	18 „	= 34,6	„
Sa.	52 Fälle.		

Nach den einzelnen Operationsmethoden betrachtet, ist das Resultat folgendes:

Billroth I	geheilt	6	= 40	Proz.
	gestorben	9	= 60	„
Billroth II	geheilt	1	= 20	„
	gestorben	4	= 80	„
Kocher	geheilt	27	= 84,4	„
	gestorben	5	= 15,6	„

Die schlechten Resultate der Gastrojejunostomie beruhen zum Teil darauf, daß diesem Verfahren die fortgeschritteneren Fälle unterworfen wurden. Bezüglich der Todesursachen bei seinen Patienten macht Broquet folgende Angaben:

Collaps	in 2 Fällen
Gangrän des Colon transversum	„ 3 „
„ „ Duodenum	„ 2 „
Peritonitis (Nähte intakt)	„ 1 Fall
„ , Abscess der hinteren Magenwand	„ 1 „
Eiterung bei offener Behandlung	„ 1 „
croupöse Pneumonie	„ 1 „
Bronchopneumonie	„ 1 „
„ und Lungenembolie	„ 1 „
Lungenembolie	„ 2 Fällen
Perforation des Murphy	„ 1 Fall

Was speziell die 5 Todesfälle nach der Ausführung des Kocherschen Verfahrens betrifft, so mußte bei 2 Fällen eine Pankreas-, bei einem die Colonresection ausgeführt werden. Ein 4. Fall endete letal infolge Perforation des Murphy, der 5. an localer Eiterung bei offener Behandlung.

Ganz wesentlich günstiger gestalten sich die Verhältnisse, wenn wir nur die seit Oktober 1898 operierten Fälle betrachten, und zwar wurden die Indicationen zur Pylorectomie nicht etwa enger, sondern weiter gezogen. Der Verbesserung der Operationstechnik und consequenten Anwendung der Kocherschen Methode dürfte ein guter Anteil an dieser Verbesserung zukommen.

Es wurden operiert:

von 1881—1898 also in 17 Jahren 52 Fälle
„ 1898—1904 „ „ 6 „ 45 „ .[1])

Die Zahl der durchschnittlich pylorectomierten Fälle hat sich demnach ungefähr verdreifacht.

1) Seit Abschluß dieser Arbeit noch 4 weitere Fälle, also seit 1898 im ganzen 49.

Für 1898—1904 finden wir nun:

operierte Fälle	45	
geheilt	37 =	82,22 Proz.
gestorben	8 =	17,77 „

Professor Kocher führte nun noch 2 Pylorectomien aus, wo aus dem Vorhandensein eines Pylorustumors, typischem Magenchemismus und Abmagerung die Diagnose auf Carcinom gestellt, und deshalb die Pylorectomie ausgeführt wurde. Die mikroskopische Diagnose lautete jedoch nur auf Ulcus simplex mit Muscularishypertrophie. Diese beiden geheilt entlassenen Fälle dürfen füglich bei Berechnung der direkten Operationsresultate mitgezählt werden, und wir bekommen dann folgende Zahlen:

operierte Fälle	47	
geheilt	39 =	83 Proz.
gestorben	8 =	17 „

Nach Operationsmethoden zusammengestellt:

Kochers Gastroduodenostomie 39 Fälle

geheilt	32 Fälle =	82,0 Proz.
gestorben	7 „ =	17,9 „

Billroth I	geheilt	1 Fall
Billroth II	geheilt	1 „
	gestorben	1 „

Atypische Operationen: geheilt 3 Fälle.

Die letal verlaufenen Fälle sind in der Kasuistik hinsichtlich genauerer Einzelheiten nachzusehen; es waren Fall 54, 63, 71, 73, 77, 80, 82 und 94. Wie man aus den betreffenden Krankengeschichtsauszügen ersehen wird, handelte es sich um relativ weit fortgeschrittene Fälle, von denen einzelne besser gar nicht operiert werden wären, mit Rücksicht auf den schlechten Allgemeinzustand, oder auf die Ausdehnung und Verwachsungen des Tumors. Wenn wir nur die wesentlichsten Momente berücksichtigen, ist folgendes anzuführen:

Fall 54. Hochgradig kachektisches Individuum, mit Emphysem und Bronchitis. Tod an jauchiger Bronchitis, Bronchopneumonie und Myodegeneratio cordis.

Fall 63. Patient erlag einer hypostatischen Pneumonie nach Excision eines sehr ausgedehnten Carcinoms.

Fall 71. Resectio e necessitate, weil das mit der vorderen Bauchwand verwachsene Ulcus perforiert war und bei Versuch der Lösung

einriß. Patient starb an doppelseitiger Pneumonie; local war alles tadellos verheilt.

Fall 73. Sehr ausgedehnt mit der vorderen Bauchwand verwachsener Tumor, den größten Teil des Magens einnehmend. Patient hatte sich 3 1/2 Monate vorher einem chirurgischen Eingriffe entzogen. Sehr schwierige Operation; provisorischer Verschluß des Magens mangelhaft, und Ausfließen von blutiger Jauche in die Peritonealhöhle. Patient starb an jauchiger Perforationsperitonitis infolge eines kleinen Risses in der hinteren Ringnaht zwischen Magen und Duodenum. Es ist der einzige Fall von Perforation einer Magennaht in unserer Gruppe und nimmt eine Ausnahmestelle ein durch die weit gediehene Entwicklung des Tumors und den decrepiden Zustand des Patienten (l. c.).

Fall 77. Weit gediehenes, schwierig zu entfernendes Carcinom; Patient erlag einer doppelseitigen Pneumonie und Herzdegeneration infolge Arteriosclerose der Coronargefäße.

Fall 80. Das Carcinom war auf das Mesocolon transversum fortgeschritten, so daß 25 cm Quercolon mitreseziert werden mußten. Patient starb an purulenter Peritonitis nach Perforation des Colon transversum infolge umschriebener Nekrose der Darmwand.

Fall 82. Patient bot einen sehr reduzierten Allgemeinzustand: Kachexie, Anämie, Hydrämie mit Ascites. Tod an Bronchopneumomie und Herzdegeneration. Die Serosa in der Magengegend war mit leichten Fibrinflocken belegt; Nähte überall dicht.

Fall 94. Sehr kachektisches Individuum; stark verwachsener Tumor. Local glatte Heilung, doch stirbt Patient nach 14 Tagen infolge putrider Bronchitis mit Bronchopneumonie.

Unter den 8 Todesfällen finden sich somit 6 infolge von Bronchopneumonie und Myodegeneratio cordis bei sehr heruntergekommenen Individuen, bei welchen ein Eingriff vielleicht besser unterblieben wäre. Diese Todesfälle sind natürlich nicht der Operationsmethode als solcher zur Last zu legen, und es geht nicht an, statistisch erhaltene Mortalitätszahlen ohne weiteres einander gegenüberzustellen, wenn der eine Operateur die Mehrzahl seiner post operationem gestorbenen Patienten an Perforativperitonitiden infolge Nahtinsuffizienz verlor, der andere an Lungenaffectionen, während Perforation der Nähte zu den Ausnahmen gehörte. Es läßt sich deshalb gerade mit Rücksicht auf die Resultate anderer Operateure sehr wohl rechtfertigen, wenn wir noch eine weitere Mortalitätsberechnung anstellen unter Zugrundelegung nur

derjenigen Fälle welche localen Complicationen zum Opfer fielen. Wir zählen solche Fälle seit 1898 nur 2, nämlich Fall 73 und 80, wovon der eine an Perforation der Magenduodenalnaht, der andere an Colongangrän ad exitum gelangte. Die Verhältnisse gestalten sich dann wie folgt:

nach Kocher operierte Fälle 39,
an localen Complicationen gestorben 2 = 5,1 Proz.

Dieses Resultat dürfte beweisen, daß die Magenresection unter der Vervollkommnung der aseptischen Operationstechnik in der Hand eines geübten Operateurs zu einer bedeutend ungefährlicheren, in gewissem Sinne, bei gutem Allgemeinzustand des Patienten, zu einer ungefährlichen Operation geworden ist, wie das Professor Kocher bereits in seiner Operationslehre ausführte.

Der Vollständigkeit halber geben wir noch folgende zwei Tabellen:

Zahl der Pylorectomien wegen Carcinom = 97
geheilt 71 Fälle = 73,2 Proz.
gestorben 26 „ = 26,8 „

Resultate der Gastroduodenostomie nach Kocher von 1881—1904:
operierte Fälle = 71
geheilt = 59 = 83,1 Proz.
gestorben = 12 = 16,9 „

Trotzdem also der Kocherschen Methode hier 6 Fälle angerechnet sind, welche Lungencomplicationen erlagen, stellt sich das Resultat außerordentlich günstig. Zum Vergleich stellen wir in folgendem die Resultate verschiedener Chirurgen dar, welche in letzter Zeit publiziert wurden und folgendes Verhältnis aufweisen:

		Mortalität:
Rydigier:	25 Resectionen mit 17 letalen Fällen	68 Proz.
Kümmel:	(Hamburg-Eppendorf; publiziert v. Ringel)	
	64 Resectionen mit 38 letalen Fällen	59,4 „
Czerny:	(publiziert durch Steudel)	
	24 Resectionen mit 9 letalen Fällen	37,8 „
Mikulicz:	(Referat 1901)	
	100 Resectionen mit 37 letalen Fällen	37,0 „
Hahn:	(Referat 1898)	
	28 Resectionen mit 10 letalen Fällen	35,7 „
Roux:	39 „ „ 13 „ „	33,0 „
Krönlein:	50 „ „ 14 „ „	28,0 „

Kappeler:	30	Resectionen	mit	8	letalen	Fällen	26,0 Proz.
Garré:	26	„	„	7	„	„	26,9 „
Hartmann:	22	„	„	7	„	„	31,8 „
Kocher:	99	„	„	26	„	„	26,2 „
	97	wegen Carcinom	mit	26	letalen	Fällen	26,8 „
1898—1904	45	„	„	8	„	„	17,7 „

Nach Kochers Methode operiert:

1881—1904	71	Resectionen	mit	12	letalen	Fällen	16,9 „

Mortalität mit Kochers Methode nach Abzug der an Pneumonien Verstorbenen:

1881—1904	8,4	„
1898—1904	5,1	„

Wie bereits erwähnt, ist seit Abschluß dieser Arbeit die Zahl der Magenresectionen wegen Carcinom um 4 Fälle vermehrt worden, somit auf 101 gestiegen. Dazu ist noch eine weitere Pylorusresection wegen Ulcus simplex mit Stenose gekommen.

Professor Kocher verfügt somit gegenwärtig über 104 Fälle von Magenresection, wovon 101 wegen Krebs.

Die entsprechenden statistischen Resultate lauten folgendermaßen:

		Mortalität:
104	Resectionen mit 26 letalen Fällen	25 Proz.
101	„ wegen Carcinom mit 26 letalen Fällen	25,7 „
1898—1904	49 Resectionen wegen Carcinom mit 8 letalen Fällen	16,3 „

Nach Kochers Methode operiert:

1881—1904	75 Resectionen mit 12 letalen Fällen	16 „

Mortalität mit Kochers Methode nach Abzug der an Pneumonien Verstorbenen:

1881—1904	(6 : 75)	8 „
1898—1904	(2 : 43)	4,6 „

Zur Rechtfertigung unseres Vorgehens, nach welchem wir eine Mortalität nur unter Einbeziehung der an localen Complicationen gestorbenen Patienten berechneten, führen wir an, daß z. B. Krönlein unter den 10 Todesfällen im Zeitraume von 1896—1902 8 Perforationen verzeichnet, Ringel für das Hamburg-Eppendorfer Material 15 mal Peritonitis perforativa anführt, wegen Insuffizienz der Nähte und zwar auf 38 Todesfälle, während wir nur 2 Peforationen constatieren konnten, unter 8 Todesfällen auf 45 Operationen.

Leider sind bekanntlich die definitiven Resultate nicht so günstig

wie der directe Operationserfolg, indem die Mehrzahl der geheilt entlassenen Patienten nach kürzerer oder längerer Zeit einem Recidiv zum Opfer zu fallen pflegt.

Durch Nachforschungen bei den Patienten und deren Angehörigen sowie unter Mithilfe der behandelnden Arzte und der Civilstandsämter ist es gelungen, beinahe ausnahmslos weitere Nachrichten über das Schicksal unserer Patienten zu erhalten. Betrachten wir noch in einem kurzen Kapitel die späteren Todesfälle, um schließlich in einer Zusammenstellung der noch überlebenden Patienten ein abschließendes Urteil über die Leistungsfähigkeit der chirurgischen Therapie beim Magenkrebs zu gewinnen.

Spätere Todesfälle.

Dieselben sind, soweit es Patienten der I. Gruppe betrifft, seiner Zeit von Broquet bereits zusammengestellt worden, unter Gruppierung der recidivfrei gebliebenen und ad exitum gelangten Fälle nach verschiedenen Zeiträumen. Der Übersicht halber greifen wir teilweise noch auf die damals erhaltenen Resultate zurück. In einigen Fällen lag genauerer, ärztlicher Bericht, ausnahmsweise ein Sectionsprotokoll vor, während man in anderen Fällen aus den vorliegenden Nachrichten nur mit Wahrscheinlichkeit einen Schluß auf die Todesursachen machen konnte.

Es starben nach	1	Monat	1 Patient
„	2	Monaten	2 Patienten
„	4	„	1 Pat.
„	5	„	1 „
„	6	„	3 „
„	7	„	3 „
„	8	„	2 „
„	9	„	1 „
„	10	„	1 „
„	11	„	2 „
„	12	„	6 „
„	14	„	2 „
„	15	„	2 „
„	16	„	1 „
„	18	„	3 „
„	20	„	1 „
„	2	Jahren	3 „
„	2¼	„	1 „
„	2½	„	2 „

Es starben nach	2¾ Jahren	1 Pat.
„	3 Jahren 5 Monaten	1 „
„	5 „	1 „
„	6 „	1 „

Bezüglich der Todesursachen ist zu bemerken, daß die meisten Patienten an Kachexie, Drüsen-, Leber- oder Localrecidiv starben, nachdem sie ein verschieden langes Intervall völligen Wohlseins und befriedigender Magenfunctionen durchgemacht hatten. Eine Ausnahme hiervon machen nur 5 Fälle, indem eine Patientin nach 1 Jahre 2 Monaten recidivfrei infolge Perforation des Murphy starb, 2 Patienten nach 3 Jahren durch intercurrente Krankheit, respective durch Ertrinken den Tod fanden, während bei 2 Patienten, welche nach der Operation noch 5, beziehungsweise 6 Jahre lebten, sich die Todesursache nicht sicher feststellen ließ, ein Recidiv jedenfalls nicht absolut sicher war.

Von den 71 geheilt entlassenen Patienten starben somit 71,8 Proz. in einem Zeitraum von 1 Monat bis zu 6 Jahren nach der Operation, während 20 Patienten, oder 28,2 Proz. heute noch leben. Die durchschnittliche Lebensdauer für die an Recidiv verstorbenen Patienten berechnet sich von der Operation an auf etwas mehr als 1½ Jahre, nämlich 18,7 Monate.

Wie die genaueren Nachforschungen ergaben, befanden sich die Operierten durchwegs eine Zeit lang vollkommen wohl, nahmen an Gewicht zu, zeigten gehobenes Allgemeinbefinden, bis die fortschreitende Kachexie infolge von Drüsen, oder Peritonealmetastasen, Cholämie nach Lebermetastasen, oder in den weniger häufigen Fällen die Unterernährung infolge Localrecidiv dem Leben ein Ziel setzten. Ziehen wir in Betracht, daß Kaiser die durchschnittliche postoperative Lebensdauer für 33 gastroenterostomierte Patienten unserer Klinik (wegen Carcinom) auf nur 3,6 Monate berechnete — die meisten Autoren finden für ihre Fälle eine höhere Lebensdauer, weil offenbar die Grenzen für eine Resection nicht so weit gezogen werden, wie auf der Berner Klinik — so bedeutet diese gewonnene Zeit, welche die Patienten zudem in ungleich lebenswürdigerem Zustand verbringen als vor der Operation oder nach der Gastroenterostomie, so bedeutet dieser Effect der Resection immerhin einen schönen, nicht zu unterschätzenden Erfolg. Viele Patienten waren zudem ihre quälenden Magenbeschwerden nach Beseitigung der Pylorusstenose und des jauchenden Tumors dauernd los, da wir in persönlichen Schreiben der Angehörigen oder ärztlichen Berichten oft ausdrücklich bemerkt fanden, daß die Magenfunctionen bis zum Exitus gute blieben. Wir hatten üb-

rigens mehrmals Gelegenheit, uns bei der Autopsie an Recidiv verstorbener Patienten von der localen völligen Ausheilung und Integrität des Magendarmmundes zu überzeugen:

Fall 38 (Broquet) zeigte ein Recidiv am Pylorus, dagegen war die Magendarmanastomose (Gastroduodenostomie) völlig intakt.

Fall 47 (Broquet) bot bei der Autopsie ausgedehntes Drüsen- und Leberrecidiv, die Communication zwischen Magen und Darm war jedoch ganz frei und entsprechend hatte der Patient bis zuletzt gute Magenfunctionen gehabt.

Bezüglich der Fälle unserer Gruppe verweisen wir auf die Kasuistik. Erwähnt sei nur, daß man sich bei Fall 67 anläßlich einer 14 Monate nach der Magenresection vorgenommenen Ovariotomie, bei Fall 74 nach 2 Jahren anläßlich der Excision einer Impfmetastase aus der Bauchwand von der completten localen Heilung überzeugen konnte. Bei Patient Nr. 87 ergab die Section Drüsen- und Lebermetastasen bei vollkommener localer Ausheilung, 4 Monate post operationem. Für die klinische Beurteilung besonders wichtig erscheint uns Fall 69; die betreffende Patientin starb nämlich 7 Monate nach der Operation unter den Zeichen der Kachexie und localen Recidivs (continuierliches Erbrechen). Die Section ergab nun ausgedehntes Retroperitonealdrüsenrecidiv bei vollständig glatter und gut durchgängiger Gastroduodenalcommunication. Es geht daraus hervor, daß es nicht angeht, aus dem Wiederauftreten von Erbrechen unbedingt auf eine Recidiv-Stenose des Magendarmmundes zu schließen. Schließlich machen wir noch darauf aufmerksam, daß die Lebensdauer unserer nach Kocher operierten Patienten mit 18,7 Monaten nicht geringer ist, als die von Krönlein vorwiegend mit dem Billrothschen I. und II. Verfahren erzielte von 17½ Monaten im Mittel.

Überlebende.

Von den 97 resezierten Patienten leben heute noch 20 oder 20,6 Proz. (Seit Abschluß dieser Arbeit ist Pat. Nr. 96 an Peritonealmetastasen gestorben; dagegen kommen zu den Überlebenden die seither operierten 4 Fälle, sodaß von 101 resezierten Patienten gegenwärtig noch 23 oder 22,7 Proz. leben.) Soweit es noch 98 operierte Fälle betrifft, findet man genauere Angaben in der Kasuistik unserer Arbeit. Wir haben, soweit möglich, die Patienten einberufen und genau untersucht; in der Mehrzahl wurden die Untersuchungsresultate durch Herrn Prof. Kocher einer Kontrolle unterzogen. Soweit

die Patienten nicht auf der Klinik nachuntersucht werden konnten, liegen zuverlässige, ärztliche Berichte vor. Daß bei sämtlichen einberufenen Patienten eine genaue physikalisch chemische Magenuntersuchung vorgenommen wurde, versteht sich von selbst.

Die Nachuntersuchung wurde in jeder Hinsicht so ausführlich und gewissenhaft als möglich gestaltet, daß wir überzeugt sind, kein klinisch nachweisbares Recidiv übersehen zu haben.

Überlebende Patienten.

Nr.	Nr. in der Kasuistik	Datum der Operation	Damaliges Alter d. Pat.	Operationsmethode	Heilungsdauer
1	9 } Broquet	11. Mai 88	58 Jahr	Billroth I	16 Jahr 3 Monate
2	23 } Broquet	7. Juli 93	46 „	Kocher	11 „ 1 „
3	46 } Broquet	17. Aug. 97	60 „	„	7 „ — „
4	50 } Broquet	26. Mai 98	51 „	„	6 „ 3 „
5	55	27. Feb 99	52 „	„	5 „ 6 „
6	57	10. März 99	40 „	„	5 „ 5 „
7	60	13. Juni 99	48 „	„	5 „ 2 „
8	72	24. Dez. 1900	52 „	Kocher	3 „ 8 „
9	74	6. Dez. 01	47 „	„	2 „ 8 „
10	78	23. Juni 02	49 „	„	2 „ 2 „
11	81	2. Sept. 02	64 „	„	2 „ — „
12	85	27. Jan. 03	39 „	„	1 „ 7 „
13	86	27. März 03	54 „	cylin. Resect.	1 „ 5 „
14	90	14. Juli 03	50 „	Kocher	1 „ 2 „
15	91	27. Juli 03	64 „	„	1 „ 1 „
16	92	28. Juli 03	36 „	cylin. Resect.	1 „ 1 „
17	93	22. Aug. 03	47 „	Kocher	1 „ — „
18	95	23. Nov. 03	39 „	„	— „ 10 „
19	96	2. Juni 04	19 „	„	— „ 3 „
20	97	3. Aug. 64	35 „	„	— „ 2 „

Die angeführten Patienten sind sämtlich vollständig geheilt, mit Ausnahme von Nr. 19 (96). In letzterem Falle handelte es sich um ein 19jähriges Mädchen, das relativ früh zur Operation kam, was die Größe des Tumors anbetraf. Doch konnte bereits bei der Operation constatiert werden, daß es sich um ein sehr bösartiges, rasch wachsendes Carcinom handelte, das bereits zu ausgedehnter krebsiger Infiltration der Drüsen entlang der kleinen Curvatur geführt hatte. Patientin ist auch bereits wieder bei uns eingetreten, mit allen Zeichen einer rasch fortschreitenden, carcinomatösen Peritonitis. — Nimmt man mit Volkmann an, daß ein 3 Jahre lang recidivfrei gebliebener Fall mit fast absoluter Sicherheit als definitiv geheilt betrachtet werden könne, so wären die 8 ersten Fälle vorstehender Tabelle den Dauerheilungen zuzurechnen. Doch kommt neuerdings Labhardt auf Grund eines ausgedehnten Materials, unter welchem allerdings die

Magencarcinome nicht vertreten sind, zu den Schlüssen, daß „erstens, von den an Carcinom operierten Patienten, die gesund ins 4. Jahr nach der Operation eingetreten sind, noch ein erheblicher Teil an Recidiven und zwar an Narbenrecidiven erkranke; zweitens, jemand, der einmal an Carcinom operiert wurde, für die Dauer seines Lebens in Gefahr bleibe, ein Recidiv zu bekommen, die Wahrscheinlichkeit allerdings mit den Jahren immer mehr abnehme."

Ad 1 bemerken wir nur, daß in unseren 97 Fällen nur einmal Narbenrecidiv zur Beobachtung kam, und zwar wurde dasselbe zu zwei wiederholten Malen mit Erfolg exstirpiert (Fall 74).

Die ältesten, von anderen Autoren berichteten Fälle von Dauerheilung, welche wir finden, sind: 7 Jahre, Czerny-Steudel; 5¼ Jahre Kümmell-Ringel; 8¼ Jahre Mikulicz; 8 Jahre Krönlein-Schönholzer. Diese sämtlichen Fälle werden durch die längsten Dauerheilungen, über welche Herr Professor Kocher verfügt, mit 11, resp. 16¼ Jahren erheblich übertroffen.

Mit der Volkmannschen Annahme rechnend, wonach länger als 3 Jahre recidivfrei lebende Fälle als dauernd geheilt betrachtet werden können, belaufen sich die Dauerheilungen der Kocherschen Klinik auf 9,18 Proz.[1]). Daß von den 20 geheilt lebenden Patienten 9 den letzten 18 Monaten, 7 der Periode 1898—1903 und nur 4 der Periode 1881—98 zugehören, entspricht den gewöhnlichen Erfahrungen und beweist, daß es nicht angängig ist, aus den in einer kurzen Periode vor der Nachuntersuchung operierten Fällen einen bindenden Rückschluß auf den Wert der einen oder anderen Operationsmethode zu ziehen, wie dies z. B. Schönholzer für die 14 letzten von Krönlein nach Billroth II operierten Patienten tut. Gerade die Dauerresultate sprechen da viel maßgebender mit.

Bevor wir auf die Resultate der Nachuntersuchungen eintreten, geben wir kurz einige Angaben über die 4 längsten, der Broquetschen Gruppe zugehörigen Dauerheilungen:

1. Frau G., 58 Jahre. Eintritt 3. Mai 1888.

Seit 2 Jahren Magenbeschwerden, dann Obstipation; Erbrechen seit 3 Monaten. Aufblähung und Druck in der Magengegend.

Derber, beweglicher Tumor in der Pylorusgegend, gut beweglich, bei Blähung nach rechts tretend.

Diagnose: Carcinoma ventriculi.

Operation 11. Mai 1888: Chloroformäthernarkose, Medianschnitt.

---

1) Rechnen wir hierzu noch 3 Fälle der 1. Gruppe, welche später als drei Jahre post op. starben, so beträgt der Prozentsatz der Dauerheilungen 12,2 Proz.

Tumor der Gallenblase adhärent. Operation nach Billroth I, da sich das Duodenum schwer vorziehen läßt.

Pathologisch-anatomischer Befund: Cylinderzellcarcinom ganz im Beginn; Muscularis intakt.

Verlauf: Vollständig glatt; Entlassung am 28. Mai 1888. Eine chemische Magenuntersuchung im Juli 1897 ergab völliges Fehlen freier Salzsäure; geringe Hyperacidität; keine Spur von Recidiv; subjektives Befinden durchaus normal.

Ärztlicher Bericht vom 10. August 1904: Die Patientin ist vollkommen gesund; sekundäre Bauchhernie. Eine Magenuntersuchung ließ sich bei der 75jährigen Patientin nicht anstellen. Kein Recidiv.

2. Frau U., 46 Jahre. Eintritt 22. Juni 1893.

Seit 3 Monaten Schmerzen nach Nahrungsaufnahme, oft Erbrechen nach dem Essen, Speisereste und kaffeesatzartige Massen. Abmagerung; Obstipation. Mutter gestorben an Magenkrebs.

Status: Hämoglobingehalt 40 Proz. Derber, apfelgroßer Tumor links vom Nabel; gut beweglich, bei Blähung nach rechts tretend. Dilatation. Im Mageninhalt keine freie HCl; Gesamtacidität 0,9 pro mille. Milchsäure. Lange Bazillen.

Diagnose: Carcinoma ventriculi.

Operation 7. Juli 1893: Äthernarkose, Medianschnitt. Großer Tumor am Pylorus; Exzision zahlreicher Drüsen an großer und kleiner Curvatur. Starke Adhäsionen nach dem Pankreas. Resection nach Kocher, typisch.

Pathologisch-anatomische Diagnose: Carcinom; Lymphdrüsen frei.

Verlauf: Normale Wundheilung; anfängliche motorische Insuffizienz des Magens macht eine Zeit lang Magenspülungen nötig. Entlassung am 1. August 1893.

Nachuntersuchung vom 18. August 1904: Patientin stellt sich in bestem Wohlbefinden vor; es bestehen nicht die geringsten Magenbeschwerden mehr. Stuhl regelmäßig. Patientin nährt sich ohne Beschwerden mit gemischter Kost, unter Vermeidung süßer Speisen, welche Übelkeit erregen. Die Frau ist vollkommen arbeitsfähig und sieht gut aus. Gewicht 67 kg. Im Epigastrium ein 8 cm lange, kaum sichtbare, bewegliche Narbe. Keine Hernie. Von Tumor oder abnormer Resistenz nichts nachweisbar. Leber normal. Der Magen bläht sich bis 2 Querfinger oberhalb des Nabels.

Probefrühstück: Filtrat 20 ccm. Keine freie HCl. Gesamtacidität 0,365 pro mille, Defizit 0,51 pro mille. Keine organischen Säuren. Mikroskopischer Befund normal.

3. Jakob R., 60 Jahre, wurde am 17. August 1897 wegen eines Carcinoma pylori operiert. Der chemische Befund war typisch. Resection nach Kocher, mit Gastroduodenostomie, unter Anwendung des Murphy. Entlassung nach 4 Wochen. Am 7. Dezember des gleichen Jahres wurde wegen neuerlicher Magenbeschwerden Patient zum 2. Male laparotomiert, und der in den Magen gerutschte Murphyknopf entfernt. Reactionslose Heilung.

Nachuntersuchung vom 13. August 1904: Patient sieht gut aus. Ernährungszustand ein mittlerer. Patient hat stets noch Schmerzen, aber nicht nach dem Essen, sondern morgens bei nüchternem Magen. (Bei der

2. Operation zeigte sich die Magenserosa ausgedehnt verwachsen.) Patient erträgt nur leichte Diät, aber diese gut. Nie Erbrechen. Stuhl etwas angehalten. Im Epigastrium keine Spur von Recidiv zu konstatieren, weder Tumor noch Resistenz. 14 cm lange, glatte Narbe, in dem oberen Teil eine Bauchhernie. Leber normal. Der Magen bläht sich bis 1 cm oberhalb des Nabels; keine Schmerzen bei der Aufblähung. Magen nüchtern leer.

Probefrühstück: Filtrat 20 ccm. Keine freie HCl, Gesamtacidität 0,27; Defizit 0,365 pro mille. Keine organischen Säuren; etwas Galle. Mikroskopisches Verhalten normal.

4. Frau J., 51 Jahre. Eintritt 9. Mai 1898.

Mit 31 Jahren Ulcus ventriculi; vor einem Jahre Blut im Stuhl. Seit 2 Monaten Brechreiz und Aufstoßen; Schmerzen nach Genuß schwer verdaulicher Speisen.

Status: Herabgesetzte Ernährung; in Narkose fingerdicker, 5 cm breiter Tumor am Pylorus. Starke Dilatation und Ptose. Tumor bei Insufflation nach rechts rückend. Keine freie HCl; Milchsäure; Fleischfasern und lange Bazillen.

Wahrscheinlichkeitsdiagnose: Carcinoma pylori.

Operation 26. Mai 1898: Äthernarkose, Medianschnitt. Tumor pylori, scharf nach dem Duodenum hin abschneidend, auf die kleine Curvatur übergriefend. Exzision mehrerer Drüsen am Pankreas. Resection typisch nach Kocher, mit Gastroduodenostomie.

Anatomischer Befund: Cylinderzellcarcinom. Eine intakte Schicht Längsmuskulatur grenzt das Carcinom nach außen vollständig ab.

Verlauf: Fibrile Bronchitis. Sonst normaler Heilungsverlauf, nach einmaligem Erbrechen. Entlassung 24. Juni. Keine freie HCl. Keine Retention.

Ärztlicher Bericht vom 9. August 1904: Der Patientin geht es, was den Magen betrifft, seit der Operation dauernd gut; wurde nie mehr wegen Magensymptomen behandelt. Die lokale Untersuchung ergab nicht den geringsten Anhaltspunkt für Recidiv. Patientin ist Alkoholikerin geblieben, was sie schon vor der Operation war.

Zunächst wäre es nicht uninteressant, an Hand der radikal geheilten Fälle die Frage zu entscheiden, welche Momente Aussichten auf Dauerheilung beim Magenkrebs bieten, resp. nachzusehen, ob die dauernd geheilten Fälle Eigentümlichkeiten darbieten, welche das günstige Dauerresultat zu erklären geeignet erscheinen. Folgende Fragen dürften dabei wesentlich in Betracht fallen: 1. Wie lange dauerte die Krankheit vor der Operation? 2. Wie weit war das Carcinom local und nach den Drüsen hin fortgeschritten? 3. Art der Neubildung, Skirrhus? — Der Allgemeinzustand des Patienten dürfte wohl wesentlich nur bei der Frage der directen Operationsaussichten mitsprechen, denn es mag ein Patient in noch so gutem Kräftezustand zur Operation kommen, so wird ein bösartiges, rasch wachsendes

Carcinom, welches mikroskopisch schon weithin Serosa und Lymphdrüsen infiziert hat, trotz frühzeitiger Resection rasch sein Endziel erreichen (Fall 96).

Bei den 4 längsten Dauerheilungen finden wir 3 mal befriedigende Erklärung für das schöne Endresultat.

Die 16 Jahre lang geheilt gebliebene Patientin hatte erst seit 3 Monaten typische Magenbeschwerden; Drüsen waren bereits vorhanden; doch handelte es sich mikroskopisch um ein Cylinderzellcarcinom im Beginne — Muscularis vollständig intakt. Die Patientin kam also in einem sehr günstigen Frühstadium zur Operation.

Fall 23 hatte erst seit 3 Monaten Magenerscheinungen, und trotzdem war schon ein apfelgroßer, stark ulcerierter Tumor vorhanden. Die zahlreichen vergrößerten Drüsen erwiesen sich jedoch frei von Krebsmetastasen.

Patientin Nr. 50 litt früher an Ulcus simplex. Magenbeschwerden erst wieder 2 Monate vor Spitaleintritt. Drüsen vorhanden. Mikroskopisch war das Carcinom nach außen von einer intakten Schicht Längsmuskulatur vollständig abgegrenzt; also auch wieder ein Frühfall.

Diese speziell günstigen Verhältnisse in den 3 längsten Dauerheilungen sind so sehr in die Augen springend, daß wir uns weiteren Commentars enthalten können; die Frühoperation erklärt den Dauererfolg zur Genüge. Für die übrigen, länger als 2 Jahre geheilt gebliebenen Fälle berechnen wir eine durchschnittliche Dauer der ersten Symptome von 10 Monaten vor Spitaleintritt; Drüsen waren in 5 von 7 Fällen vorhanden, und teilweise auch starke Verwachsungen. In einem Falle findet sich allerdings wieder die ausdrückliche Angabe, daß die mitgenommenen Drüsen frei waren, also nur entzündlich geschwellt. Daß in 3 Fällen die Serosa noch intakt war, mag für die betreffenden Patienten eine Einreihung unter die Frühfälle rechtfertigen.

Kurze Dauer der Krankheit, Frühstadium des Krebses im histologischen Bild, Fehlen stärkerer Verwachsungen und carcinomatöser Drüsen waren somit die wesentlichsten Momente bei den dauernd geheilten Patienten.

Was gestatten uns schließlich die Resultate der Nachuntersuchungen für Rückschlüsse auf den Wert der Magenresektion?

Vorerst sei bezüglich der Bauchwandnähte erwähnt, daß eine Narbenhernie nur in einem einzigen Falle der zweiten Gruppe gefunden wurde. Daß, in erster Linie, die Magenresection imstande ist, dauernde Heilung von carcinomatösen Neubildungen zu bringen, beweisen unsere Dauerheilungen einwandsfrei. Am meisten in die Augen springend und

für die Patienten am wohltuendsten ist die vollständige Wiederherstellung der motorischen Functionen des Magens. In Übereinstimmung mit zahlreichen Autoren fanden wir die Magenmotitität in jedem einzelnen Falle wieder völlig hergestellt. So zeigte sich, daß Dilatation und Atonie stets völlig schwanden; wo die große Curvatur bis zur Symphyse gereicht hatte, stand sie schon wenige Monate nach der Operation 1—2 Querfinger oberhalb des Nabels, in keinem Falle mehr als 1 cm unterhalb der horizontalen Nabellinie. Die eingeblasene Luft wurde (mit einer Ausnahme) vom Magen gut gehalten, so daß die Konturen scharf hervortraten; es muß sich demnach zwischen Magen und Duodenum eine Art Pylorusring bilden, da wir nie einen Patienten zur Nachuntersuchung bekamen, bei dem die Aufblähung des Magens ganz versagt hätte. Daß sich eine funktionell dem Pylorus gleichwertige Ringmuskulatur, welche gar etwa noch dem Mehringschen Reflex gehorchte, ausbilden würde, erwartet wohl niemand. Wesentlich ist, daß jegliche Stenose verschwindet und der Magen so functioniert, daß die Patienten sich wieder genügend und ausgiebig ernähren können; das war aber auch stets der Fall. Für die sufficiente Magenfunction sprach das gehobene Allgemeinbefinden, die Gewichtszunahme, bis zu 22 kg in einem Jahr, die ungestörte Verdauung. Daß die Motilität normal war, ließ schon das anamnestische Fehlen jeglicher Retentionserscheinungen vermuten; im übrigen gab das Boas-Ewaldsche Probefrühstück wieder genaue zahlenmäßige Werte, wie sie für die nachuntersuchten Patienten in folgender Tabelle enthalten sind, welche zugleich einen Überblick über das chemische Verhalten des Mageninhalts hinsichtlich der Säuresekretion gibt.

Einige Patienten kamen morgens mit nüchternem Magen zur Nachuntersuchung, oder, wenn sie weiter weg wohnten, nach Genuß eines gewöhnlichen Frühstücks; stets wurde auf der Klinik vor Verabreichung des Probefrühstückes der Magen leer gefunden, und auch in dieser Hinsicht erwies sich somit die Motilität als völlig wiederhergestellt.

Nachuntersuchung mittelst des Boas-Ewaldschen Probefrühstückes.

Wir finden Filtratmengen, wie wir sie beim Magen mit sehr guter Motilität finden; wo der Magen leer war, wäre Hypermotilität anzunehmen, ebenso in den Fällen mit sehr geringen Filtratmengen. Ein einziger Fall hat mit 110 ccm Filtrat annähernd dem normalen

Nr. der geheilten Fälle	Filtratmenge in ccm	Gesamtacidität pro ‰	Salzsäuredefizit pro ‰
2	20	0,365	0,5
3	20	0,27	0,365
6	25	0,41	0,5
7	50	0,18	0,25
9	55	0,32	0,9
10	40	0,32	0,365
11	—	freie HCl	—
12	10	0,547	O-Sättigung
13	10	0,12	0,18
15	20	0,58	0,51
16	110	freie HCl 1,13	Überschuß = 0,292
17	0	—	keine freie HCl
18	einige	freie HCl	—
19	30	0,36	0,54

Mittelwert entsprechende Motilität. — Entsprechend der angewandten Operationsmethode waren Symptome von Rückfluß aus dem Darm nirgends angedeutet. Unzweifelhaft war die Motilität in jedem einzelnen Falle eine sehr gute. — Die Gesamtaciditätswerte bewegen sich in relativ niedrigen, jedenfalls subnormalen Zahlen; bei einigen Patienten waren sie etwas niedriger als vor der Operation, in anderen um ein geringes höher. Wo vor der Operation freie Salzsäure nachweisbar war, finden wir sie auch bei der Nachuntersuchung. Es kann sich also sicher um keine progressiv wirkende Schädlichkeit handeln, welche den Salzsäuredefect bedingt, sondern mit der Pylorectomie fielen auch alle diejenigen Factoren weg, welche schädigend auf die sekretorischen Functionen der Mucosa einwirkten. Im Fall 12 war sogar eine deutliche Besserung der Sekretion zu konstatieren (l. c.). Dagegen stellt sich im allgemeinen die sekretorische Function, was die Produktion freier Salzsäure betrifft, nicht wieder her, so daß der Mangel an freier HCl auch nach der Resection einen dauernden functionellen Defect darzustellen scheint. Maßgebendere Resultate würden allerdings wiederholte Untersuchungen ergeben, die wir nicht ausführen konnten. Milchsäure war in keinem Falle mehr nachweisbar, was dafür spricht, daß die Stauung am Zustandekommen der Milchsäuregärung wohl auch einen wesentlichen Anteil hatte. Jedenfalls wird der Wegfall der freien Salzsäure vollständig compensiert durch die wiederhergestellte gute Motilität. — Die mikroskopische Untersuchung ergab in allen Fällen normale Verhältnisse, entsprechend dem Wegfall jeglicher Stauung; keine Sarcinen, Hefen und Fleischfasern, und vor allem keine typischen Milchsäure- oder Carcinombazillen.

Schließlich sei noch darauf hingewiesen, daß der Blutbefund be-

züglich des Hämglobingehaltes sich ausnahmslos wesentlich besserte, so daß z. B. in einem Falle schon nach einem Jahre 100 Proz. Hämoglobin constatiert wurden, wo vor der Operation noch Oligochromaemie mit 35 Proz. Hämoglobin bestanden hatte. Dem entsprach auch bei weiblichen Patienten das Wiedereintreten regelmäßiger Menstruationen nach monatelanger Menopause, und als Krone des operativen Erfolges die wiedergewonnene Arbeitskraft, Lebensenergie und Lebensfreudigkeit bei Patienten, welche in ihrem kläglichen Zustand chronischer Unterernährung teilweise buchstäblich schon am Rande des Grabes gestanden hatten.

Fassen wir, gestützt auf das vorliegende, ausgedehnte Material die wichtigsten Schlußfolgerungen zusammen:

1. Das Magencarcinom ist auf operativem Wege dauernd heilbar.

2. Es besteht begründete Aussicht, daß die Dauerheilungen erheblich häufiger werden, wenn man die Operation bei guter Diagnose in einem Frühstadium ausführen kann, und bei Verdacht auf Carcinoma ventriculi sich zeitig zu einer Explorativincision entschließt.

3. Die Magenresection ist entsprechend den Fortschritten der modernen aseptischen Operationstechnik in den Händen eines geübten Operateurs zu einem relativ ungefährlichen Eingriff geworden.

4. Wo immer ausführbar, ist der Kocher'schen Methode der Resection mit nachfolgender Gastroduodenostomie der Vorzug zu geben, weil sie der physiologischen Norm am nächsten kommende Verhältnisse schafft und in Bezug auf directen Operationserfolg keiner anderen Methode nachstehende, hinsichtlich der Dauerheilungen die besten bis heute bekannten Resultate ergeben hat.

Zum Schlusse gestatte ich mir, meinem hochverehrten Chef und Lehrer, Herrn Professor Dr. Th. Kocher für die Anregung zu dieser Arbeit, die gütige Überlassung des Materials und die mannigfaltige, wohlwollende Unterstützung bei Ausarbeitung dieser casuistischen Beiträge meinen verbindlichsten Dank auszusprechen.

Literaturverzeichnis.

1) Broquet, Résultats de 52 Pylorectomies pour cancer de l'estomac, faites par Mr. le prof. Kocher. Diss. Bern 1900.
2) Kocher, Operationslehre; 4. Aufl.
3) Labhardt, Zur Frage der Dauerheilung des Krebses. Bruns Beiträge Bd. XXXIII. 3. Heft.
4) Stich, Beiträge zur Magenchirurgie. Bruns Beiträge Bd. XL. 2. Heft.
5) Steudel, Magenoperationen an der Czernyschen Klinik. Bruns Beiträge Bd. XXIII. 1. und 2. Heft.
6) Ringel, Resultate der operativen Behandlung des Magencarcinoms. Bruns Beiträge Bd. XXXVIII. 2. Heft.
7) Kappeler, Erfahrungen über Magenresectionen wegen Carcinom. Deutsche Zeitschr. f. Chir. Bd. XLIV. 3. Heft.
8) Rydygier, Erfahrungen über Magenoperation. Deutsche Zeitschr. f. Chir. Bd. LVIII. 3. Heft.
9) Reißner, Über das Verhalten des Chlors im Magen und die Ursache des Salzsäuremangels beim Magenkrebs. Zeitschr. f. klin. Medizin. Bd. XLIV, 1. Heft.
10) Sahli, Klinische Untersuchungsmethoden.
11) Mehring, Lehrbuch der internen Medizin.
12) Bergmann, Mikulicz und Bruns, Handbuch der praktischen Chirurgie Liefrg. 9.
13) Kaufmann, Spez. pathologische Anatomie.
14) Renner, Die Lymphdrüsenmetastasen beim Magenkrebs. Mitteilungen aus den Grenzgebieten der Medizin und Chirurgie. Bd. XIII. 2. Heft.
15) Borrmann, Das Wachstum und die Verbreitungswege des Magencarcinoms. Mitteilungen aus den Grenzgebieten der Medizin und Chirurgie. I. Suppl. 1901.
16) Schönholzer, Die Chirurgie des Magenkrebses an der Krönleinschen Klinik in den Jahren 1881—1902. Diss. Zürich 1903.
17) Nordmann, Zur Chirurgie der Magengeschwülste. Archiv für klin. Chir. Bd. LXXIII. 2. Heft.
18) Defossez, Des résultats éloignés de la gastrectomie dans le cancer de l'éstomal. Diss. Paris 1901.

VII.

Aus der speziell-physiologischen Abteilung
des physiologischen Instituts der Universität Berlin.

Über Entstehung und Wesen des arteriellen Collateralkreislaufs.

Von

Dr. **M. Katzenstein,**
Chirurg in Berlin.

(Mit 14 Abbildungen.)

Wenn ich im folgenden versuche, die Entstehung des arteriellen Collateralkreislaufes von neuem zu erklären, so geschieht es einmal, weil eine Anzahl von Experimenten, über die ich verfüge, einige bisher unbekannte Tatsachen ergeben haben und vielleicht neue Erklärungsversuche dieses so bemerkenswerten Anpassungsvorganges zulassen. Dann aber hat die Frage nach der Entstehung des Collateralkreislaufes gerade für den Chirurgen praktisches und theoretisches Interesse. Zunächst muß es uns doch sehr interessieren, warum die zahlreichen, täglich von uns ausgeführten Unterbindungen großer und kleiner Gefäße vom Organismus ohne Schaden überstanden werden, außerdem dürfte es auch praktisch nicht unwesentlich sein, die Bedingungen, unter denen der Collateralkreislauf zu stande kommt, zu kennen, um entscheiden zu können, ob in einem speziellen Falle die Unterbindung einer Schlagader statthaft ist oder nicht. Auch von allgemeinem biologischen Interesse ist die Ausbildung des Collateralkreislaufes, da er uns einen Begriff von der Anpassungsfähigkeit des Organismus im weiteren Sinne gibt.

Daß Unterbindungen großer Schlagadern vom Organismus ohne dauernden Schaden überstanden werden, ist den Ärzten schon lange bekannt. Die Zahl der neuen Wege, die an Stelle der unterbundenen treten, ist eine sehr große, und gerade für die Art dieser Verbindungen wurde von den früheren Autoren ein besonderes Interesse an den Tag gelegt. Insbesondere sind hier die schönen Untersuchungen Portas,

Pirogoffs u. a. m. zu nennen. Zusammenstellungen ausführlicher Art über die jeweiligen collateralen Äste bei Unterbindungen großer Arterien finden wir in Webers Handbuch.

Daß also neue Verbindungen zahlreicher Art möglich sind, ist schon längst bekannt. Uns soll in dieser Arbeit jedoch die Art der Entstehung und ihre Ursache beschäftigen. Und zwar will ich zunächst im folgenden die verschiedenen Momente wiedergeben, die von den Autoren als Ursachen der Entstehung des Collateralkreislaufes angenommen worden sind; sodann will ich auf meine eigenen Beobachtungen bei der Entstehung des arteriellen Collateralkreislaufes eingehen, die ich im Laufe der letzten 4 Jahre in zahlreichen Versuchen an 98 Tieren[1]) gemacht habe, um dann auf Grund dieser Tatsachen einige Bemerkungen über das Wesen des Collateralkreislaufes anschließen zu können.

I. Literaturzusammenstellung.

Die Ausbildung eines Collateralkreislaufes schließt sich an eine plötzliche oder allmähliche Verschließung einer Arterie an. Alle diesseits des Stromhindernisses gelegenen Vorgänge mögen im folgenden als centrale, alle jenseits vor sich gehenden als peripherische bezeichnet werden.

A. Centrale Ursachen

wurden von folgenden Autoren für die Entstehung des Collateralkreislaufes angenommen: A. W. Volkmann, O. Weber und Marey bezeichnen als Ursache der Entstehung des Collateralkreislaufes die collaterale Wallung. Sie dachten sich den Vorgang ungefähr so, daß durch Abschnürung einer großen Schlagader eine Vermehrung der Blutflüssigkeit und dadurch eine Erhöhung des Blutdrucks entstehe; diese wurde von O. Weber nachgewiesen. Wie auch schon Bier bemerkte, kann diese Anschauung nicht richtig sein, da nach Worm-Müller der Organismus stets bestrebt ist, ein Zuviel von Blutflüssigkeit durch Ausscheidung zu vermeiden. Transfundieren wir einem Tier etwa Kochsalzlösung, so tritt hiernach zwar Blutdruckerhöhung ein, die aber rasch durch Ausscheidung der vermehrten Flüssigkeit dem normalen Blutdruck wieder Platz macht. Da aber die Ausbildung des Collateralkreislaufes ein sehr lange dauernder Vorgang ist, so kann eine solche vorübergehende Blutdruckerhöhung nicht die Ursache seiner Entstehung sein. Etwas unklar drückt sich Talma

1) Ein Teil der in meiner Arbeit: „Die Unterbindung der Aorta", Lang. Archiv, Bd. 76 niedergelegten Versuche ist auch hier verwertet.

aus. Er fand bei folgendem Versuch keine Blutdruckerhöhung. Er registrierte den Blutdruck in der Femoralis und verschloß zu gleicher Zeit die beiden Subclaviae und eine Carotis; der Druck in der Cruralis wurde hierdurch nicht erhöht. Durch die Öffnung der 3 Arterien wurde der Druck in der Cruralis nicht beeinflußt, und so schließt er:

„Eine lokale Druckerhöhung ist der allgemeinen Vorstellung gemäß unmöglich, eine allgemeine kommt nicht vor: Sperrung einer Arterie scheint also überhaupt keine Druckerhöhung zu verursachen.“ Nachdem Talma durch eine Anzahl Versuche erwiesen hat, daß der von Cohnheim als Grundursache für die Entwicklung des Collateralkreislaufes bezeichnete Nerveneinfluß von ganz untergeordneter Bedeutung ist (die bezüglichen Resultate liegen meiner Erfahrung nach innerhalb der durch die Narkose bedingten Fehlerquellen), sieht er später doch als Ursache die lokale Druckerhöhung an, die er jedoch nicht direkt nachweist. Er registriert den Druck in der Cruralis bei verschlossener Profunda und konstatiert mehrfach ein minimales Sinken des Druckes beim Öffnen der Profunda. Es ist doch eigentümlich, wenn Talma aus einer minimalen Erniedrigung des Blutdruckes in einer Arterie beim Öffnen eines verschlossenen Seitenastes eine Erhöhung des Druckes (die er aber offenbar nicht nachweisen kann) annimmt, und zwar eine lokale, die er sich entstanden denkt durch Umwandlung aktueller in potentielle Energie. Sein Ergebnis ist: „Daß Schließung einer Arterie nur eine lokale und nicht eine allgemeine Druckerhöhung im Arteriensystem zur Folge hat, wird kein Erstaunen erwecken, sondern ist sogar selbstverständlich.“

B. Peripherische Ursachen

nehmen Recklinghausen, Nothnagel, Bier, Latschenberger, De Ahna und Zuntz in Anspruch für die Entstehung des Collateralkreislaufes.

Nothnagel, der in einer ausgezeichneten Arbeit die Entstehung des Collateralkreislaufes auf Grund von Experimenten bespricht, bringt gegen die erwähnten Druckthcorien folgende Argumente vor. Da es ihm in den ersten 5 Tagen nach der Unterbindung der Femoralis nicht gelungen ist, den Collateralkreislauf zu injizieren, so schließt er daraus, daß in diesen ersten 5 Tagen die am Oberschenkel vorhandenen, an der Anastomosenbildung beteiligten Capillaren eine Veränderung (in dieser Zeit) nicht erlitten haben. Wenn nun die Drucksteigerung die Ursache der Entstehung des Collateralkreislaufes wäre, so müßte diese gerade in der ersten Zeit nach der Ligatur am stärksten sein und ihr etwaiger Effekt müßte also alsbald in die Erscheinung

treten. Da nun Nothnagel eine Injektion des Collateralkreislaufes in den ersten 5 Tagen nicht erzielt hat, schließt er daraus, daß die Drucktheorie falsch ist. Dieses Mißlingen der Injektion dürfte, da mir die Injektion schon 9 Stunden nach der Unterbindung der Aorta möglich war, lediglich auf technische Mängel zurückzuführen sein, und es ist daher wohl unberechtigt, wenn Nothnagel behauptet, die Erhöhung des Druckes die Ursache der Entstehung des Collateralkreislaufes nicht sein kann. Einen weiteren Beweis gegen die Richtigkeit der Auffassung, daß die Erhöhung des Blutdruckes die Ursache für die Entstehung des Collateralkreislaufes ist, sieht Nothnagel in folgendem Moment: Wäre, was bis dahin experimentell noch nicht nachgewiesen ist, die Erhöhung des Blutdruckes die Ursache, so müßte die am Collateralkreislauf vorgefundene Erweiterung der beteiligten Äste sich auch bei den kleinsten Arterien zeigen, die nicht direkt am Collateralkreislauf teilnehmen. Hierauf werde ich noch weiter unten zu sprechen kommen. Eine außerordentlich interessante Tatsache teilt jedoch Nothnagel mit; er bringt nämlich den Nachweis, daß die kleinsten Gefäße, die als Collateralen dienen, nicht nur sich erweitern, sondern auch ihren Charakter ändern: ihre Wand wird dicker und nimmt die Eigenschaften einer Arterienwand an. Allerdings gibt Nothnagel dieser Veränderung eine offenbar nicht richtige Erklärung; er meint nämlich, daß dadurch, daß mehr Ernährungsflüssigkeit (Blut) durch die kleinsten Gefäße fließt als normal, diese eine Verdickung der Wand, besonders der Muscularis erführen. Mit dem gleichen Rechte könnte man sagen, daß wir in einer Extremität, die wir nach Bier durch erhöhte Hitzeanwendungen arteriell hyperämisch machen, durch die also in der Zeiteinheit eine größere Menge Blutes hindurchfließt als normal, eine Hypertrophie der Muskulatur erzielen könnten. Diese Erfahrungen hat wohl noch niemand gemacht; vielmehr tritt eine Hypertrophie in der Muskulatur an der Extremität wie in der Gefäßwand lediglich durch eine größere (funktionelle) Inanspruchnahme der Muskulatur ein.

In letzter Linie führt Nothnagel ebenso wie Recklinghausen die Entstehung des Collateralkreislaufes auf die Druckerniedrigung in dem anämisierten Gebiet zurück, die ihrerseits ein stärkeres Gefälle nach diesem zu, d. h. größere Geschwindigkeiten des Blutstroms in den Zweigen, welche eine direkte Anastomose herstellen, zwischen dem Bezirk oberhalb und unterhalb der Ligatur hervorruft.

Bei dieser Theorie Recklinghausens und Nothnagels ist ohne Zweifel die Annahme der Druckerniedrigung in dem peripherischen Gebiete richtig. Gleichwohl kann vom Ausgleich des Gefälles

nicht ohne weiteres die Rede sein, da ja die Verbindungsbahnen nicht normal sind, sondern im Verhältnis zu den normalen einen minimalen Querschnitt einnehmen; sie setzen also der Weiterbewegung des Blutes einen so enormen Widerstand entgegen, daß der Ausgleich des Gefälles nicht möglich ist.

Die Arbeiten August Biers sind mir erst bekannt geworden, nachdem ich meine Arbeit über „die Unterbindung der Aorta" längst abgeschlossen hatte, so daß sie erst hier ausführlich berücksichtigt werden können. So sehr sich meine Ansichten über die bisherigen Anschauungen mit denen Biers decken, so wenig kann ich seine durch zahlreiche Experimente scheinbar begründeten Theorien als richtig anerkennen. Bier knüpft an die Attraktionstheorie der Physiologen vom Ende des 18. und Anfang des 19. Jahrhunderts an und beweist durch eine große Reihe von Versuchen, daß einer künstlichen Anämie (v. Esmarchsche Blutleere) im Gewebe eine Hyperämie folgt, sobald die die Anämie verursachenden Bedingungen beseitigt sind. Nachdem auf das exakteste von Bier nachgewiesen ist, daß Nerveneinflüsse nicht die Ursache dieser Hyperämie sind, kommt er zu dem Schluß, daß das anämische Gewebe aktiv das Blut anlockt, und daß diese Fähigkeit des Gewebes, die nur für bestimmte Gewebe, z. B. die Haut, spezifisch ist und den im Innern des Körpers gelegenen Organen z. T. oder vollkommen fehlt, die Ursache für die Ausbildung des Collateralkreislaufes ist. Von dem Widerstreit, in den sich diese Ausführungen mit den allgemeinen physiologischen Anschauungen setzen, will ich hier ganz absehen. Ich werde vielmehr unten nachweisen, welche enormen Widerstände die collateralen Äste der Weiterbeförderung des Blutes entgegensetzten. Schon aus diesem Grunde ist es unwahrscheinlich, daß das Gewebe, selbst wenn es die von Bier angegebene Eigenschaft besäße, dadurch eine solch bedeutende Kraftentfaltung zu leisten vermag.

Für die Erklärung der zweifellos bestehenden Tatsache, daß nach Lösung des die Anämie eines Gliedes verursachenden Esmarchschen Schlauches eine Hyperämie eintritt, könnten wohl 2 Momente in Betracht kommen:

1. Die durch die Anämie bedingte schlechte Ernährung der Capillaren bewirkt eine Lähmung und Erweiterung. Mikroskopische Untersuchungen an der Froschzunge, die Herr Professor Engelmann, wie er mir gütigst mitteilte, gemacht hat, berechtigen zu dieser Annahme.[1])

1) Nach einer persönlichen Mitteilung des Herrn Professor Dr. Orth hält dieser die Lähmung der Muscularis auch der größeren Gefäße infolge der mangelhaften Ernährung und eine Erschlaffung der Gefäße für wahrscheinlich.

2. Vor allem aber kommt hier das von Recklinghausen und Nothnagel für die Ausbildung des Collateralkreislaufes angenommene Gefälle von dem dies- zu dem jenseitigen Gebiet in Betracht. Während die bedeutende Erschwerung der Blutbeförderung durch die Collateralen dort einen starken und raschen Ausgleich nicht zulassen, ist dies bei den Bierschen Versuchen stets der Fall. Umschnüren wir, wie die Versuche Biers im allgemeinen ausgeführt wurden, z. B. bei einem Tiere die hintere Extremität bezw. nur die Gefäße oder die Arterie allein, so haben wir diesseits des Hindernisses einen durchschnittlichen Druck von z. B. 150 mm Hg, während in einer solch abgeschnürten Extremität selbst ein arterieller Druck von etwa 20 mm Hg vorhanden ist. Entfernen wir nun das Hindernis und geben wir die Bahn plötzlich frei, so gleicht sich sofort mit einer gewissen Gewalt dieser große Druckunterschied aus, und dieser Umstand ist dann die Ursache dafür, daß eine bedeutend größere Menge von Blut in die betreffende Extremität hineinfließt als normal. Hat sich der Druckunterschied ausgeglichen, so schwindet alsdann auch die Hyperämie: der ganze Vorgang ist also ein vorübergehender und abhängig von der schnellen Ausgleichsmöglichkeit der Druckunterschiede. Aus diesem Grunde wohl teilt Bier die Entstehung des Collateralkreislaufes in einen vorläufigen und in einen fertigen oder endgiltigen ein. Bier beschäftigt sich nur mit der Erforschung des vorläufigen Collateralkreislaufes, also des unmittelbar nach einer Kreislaufstörung entstehenden, da die Entstehung des fertigen Collateralkreislaufes nach Bier sich „verhältnismäßig leicht aus allgemein biologischen Gesetzen" erklären lassen soll, welche Erklärung Bier selbst aber schuldig bleibt.

Diese Trennung in vorläufigen und endgiltigen Collateralkreislauf hat etwas Gewaltsames an sich. Die sofort nach Anlegung einer Ligatur einsetzende Kreislaufstörung gibt Veranlassung zu einem Reparationsvorgang, der sich ganz allmählich entwickelt, nichts Sprunghaftes an sich hat und nach einiger Zeit eine normale Blutbewegung wieder ermöglicht. Der Collateralkreislauf entwickelt sich ebenso langsam wie die Hypertrophie eines Muskels, z. B. des Herzens, und die schematische Einteilung in mehrere Abteilungen ist durch nichts begründet.

Daß die Entstehung des Collateralkreislaufes durch die Anlockung des Blutes von Seiten des anämisierten Gewebes, selbst wenn eine solche physiologisch denkbar wäre, nicht bedingt sein kann, erhellt übrigens noch aus einer anderen Tatsache. Nach den Versuchsergebnissen Biers kommt diese Eigenschaft nur bestimmten Geweben

zu, der äußeren Haut, während sie z. B. dem Darm vollkommen fehlt. Es könnte demnach die Ausbildung eines Collateralkreislaufes im Bereiche des Darmes nicht möglich sein, und doch bildet sich der Collateralkreislauf überall aus, wenn gewisse Bedingungen erfüllt sind, so auch am Darm.

Bei jeder größeren Kreislaufstörung findet eine Störung der Ernährung des betreffenden Gewebes statt. Ich konnte sie z. B. in den Muskeln einer Extremität mit unterbundener Hauptarterie nachweisen[1]); sie war am größten im Laufe des ersten Tages. Bier vergißt vollkommen die Tatsache, daß die verschiedenen Gewebe verschieden empfindlich gegen Kreislaufstörungen sind. Epidermiszellen können, wie Wentscher nachgewiesen hat, 24 Stunden vom Mutterboden entfernt lebensfähig erhalten bleiben, während Gehirn und Darm auf die geringsten Ernährungsstörungen schon absterben. Daß aber bei allmählichem Nachlaß des arteriellen Zuflusses und Vermeidung allzu schwerer Ernährungsstörungen auch am Darm, entgegen den Versuchen Biers, ein Collateralkreislauf möglich ist, beweist die Beobachtung von John Chienes, der im Jahre 1868 bei der Präparation des Gefäßsystems einer an Paralyse gestorbenen 65 jährigen Frau einen totalen Verschluß der Arteria coeliaca und beider Mesentericae fand. Das Gefäßsystem war mit Leimmasse injiziert worden, und man fand als Folge eines Aneurysma der Aorta abdominalis an Stelle der A. coeliaca einen nichtinjizierten fibrösen Strang. Den beiden Mesentericae wurde Blut durch zwei am Mastdarm gelegene Plexus zugeführt, die aus zahlreichen, geschlängelten Arterien gebildet wurden und mit der erweiterten Hämorrhoidalis sup. kommunizierten. Magen, Leber, Milz, Pankreas und Duodenum wurden durch die unteren Intercostales der linken Seite, desgleichen durch die Renales und Suprarenales dieser Seite versorgt, während das übrige Darmrohr das Blut aus den Hypogastricae empfing. Nur Coecum und Colon ascend. wurden durch die letzte Intercostalis dextra versorgt. Einen ähnlichen Collateralkreislauf im Bereiche des Darms beschreibt Murray, der ebenfalls ein Aneurysma der Aorta abdom. beobachtete und durch allmähliche Kompression eine Thrombose verursachte. Die Möglichkeit der Ausbildung eines Collateralkreislaufes im Darmgebiet ist also nach diesen Beobachtungen unzweifelhaft erwiesen, wenn auch zugegeben werden mag, daß sie nur möglich ist, wenn während seiner Ausbildung schwere Ernährungsstörungen fernbleiben.

Die Mängel in Biers Auffassung sind also:

1) Die diesbezüglichen Untersuchungen sind in meiner Arbeit „Die Unterbindung der Aorta“ Langenbecks Archiv, Bd. 76 usw. ausführlicher angegeben

1. Bier gibt der nach künstlicher Anämisierung und plötzlicher Freigabe der Cirkulation eintretenden Hyperämie nicht die richtige Erklärung.

2. Bier überträgt diesen äußerst rasch vorübergehenden Vorgang auf den ganz allmählich in einer langen Zeitdauer sich entwickelnden Collateralkreislauf.

3. Die Fähigkeit des Gewebes, Blut anzulocken, kann schon deswegen nicht die Ursache der Entstehung des Collateralkreislaufs sein, weil auch in anderen Geweben, z. B. im Muskel, für den diese Fähigkeit nicht nachgewiesen ist, oder im Darm, dem diese Eigenschaft fehlt, ein Collateralkreislauf sehr wohl möglich ist.

Die zwar in außerordentlich geistvoller Weise erdachte und durch zahlreiche Experimente scheinbar bewiesene Theorie Biers kann daher als richtig nicht bezeichnet werden.

Auch die Erklärungen, die Latschenberger und De Ahna, Stefani und dann Zuntz für die Entstehung des Collateralkreislaufs geben, verdienen eine größere Beachtung.

Es gelang Latschenberger und De Ahna, anscheinend nur in wenigen Experimenten, nachzuweisen, daß Anämie eines Gefäßbezirkes eine Erhöhung des arteriellen Gesamtblutdruckes verursacht, solange die Nerven dieses Gebietes mit dem Centrum zusammenhängen. Latschenberger und De Ahna durchschneiden an einer Extremität den Nervus ischiadicus und cruralis und klemmen zu gleicher Zeit die Arteria cruralis ab. Auf Kommando wird diese Arterie geöffnet, während die Cruralis der anderen Extremität, deren Nerven intakt sind, geschlossen wird. Nach einiger Zeit folgt das umgekehrte Manöver. Gegen diese Versuche ist einzuwenden, daß sie nicht einfach genug sind. Man hätte zunächst einmal den Normaldruck bestimmen müssen, dann aber fehlt vor allem die Angabe der Höhe der Blutdrucksteigerung und die Zeit, wie lange sie beobachtet ist. Das scheint aber das wesentliche Moment zu sein; denn die vorübergehenden Blutdrucksteigerungen bei Manipulationen an den Arterien habe auch ich sehr zahlreich beobachtet. Sie können aber, da sie nach kürzester Zeit vorübergehen, unmöglich irgendwelchen Einfluß auf die Ausbildung des Collateralkreislaufs haben. Wie wenig solche Nerveneinflüsse zur Ausbildung des Collateralkreislaufs beitragen können, geht aus den Untersuchungen Latschenbergers und De Ahnas selbst hervor, soweit sie sich auf den Einfluß der elektrischen Nervenreizung auf den Blutdruck beziehen. „Der Blutdruck bleibt bei centraler Ischiadicusreizung nicht dauernd erhöht, sondern es tritt bloß eine wellenförmige Erhebung auf; diese Erhebung wird

bei wiederholter Reizung immer niederer; endlich hat die centrale Ischiadicusreizung gar keinen Einfluß auf die Erhöhung des Blutdruckes; bei noch weiter fortgesetzter Reizung tritt statt der früheren vorübergehenden Erhöhung eine vorübergehende Vertiefung auf. Dabei sinkt ceteris paribus die Normalhöhe allmählich herab." Die Tatsache, daß Manipulationen an den Gefäßen reflektorisch eine allgemeine Blutdruckerhöhung hervorruft, besteht also. Da diese Blutdruckerhöhung jedoch eine rasch vorübergehende ist, so kann sie unmöglich bei dem sich in längerer Zeit ausbildenden Collateralkreislauf ursächlich wesentlich beteiligt sein. Wir müssen demnach den Nerveneinfluß als Ursache der Entstehung des Collateralkreislaufs ausschalten. Überdies hat J. Dogiel nachgewiesen, daß normalerweise durch Reizung des Ischiadicus oder Cruralis der Blutstrom in den unteren Extremitäten nur insoweit beeinflußt wird, als hierdurch Muskelkontraktionen hervorgerufen werden. Bei diesen wird nämlich mehr Kohlensäure entwickelt, die, wie Dogiel und Kowalewski nachgewiesen haben, einen großen Einfluß auf die Weite der Gefäßlumina hat.

Ich kann diese Anschauung, daß die Nerven einen großen Einfluß auf den Blutkreislauf nicht haben, durch folgenden Versuch (77) bestätigen. Bei einem Hunde wurde an der linken hinteren Extremität der Nervus cruralis und ischiadicus so hoch wie möglich durchschnitten. Der nach 8 Tagen in beiden Femorales gemessene Blutdruck war vollkommen gleich, ebenso war nach weiteren 4 Tagen, nachdem die Femoralis beiderseits unterbunden war, pheripherisch von der Unterbindung ein Druckunterschied zwischen beiden Seiten nicht vorhanden. Es konnte also durch die Durchschneidung der Nervus cruralis und ischiadicus ein Einfluß bezüglich der Ausbildung des Collateralkreislaufs nicht nachgewiesen werden. Gleichzeitig muß hier die Anschauung von Zuntz erwähnt werden, der unter Anerkennung der oben besprochenen Versuche Latschenbergers und De Ahnas meint, daß die reflektorische Blutdruckerhöhung bei der Unterbindung der Femoralis durch die lokale Dyspnoe bedingt sei. Um dies zu beweisen, unterband Zuntz die Vena femoralis, erhielt jedoch hierdurch nicht die erwartete arterielle Blutdruckerhöhung. Dies Mißlingen führt Zuntz auf dieselbe Ursache zurück, die auch Latschenberger und De Ahna angenommen haben, nämlich auf das Vorhandensein zu zahlreicher venöser Anastomosen. Dem ist jedoch entgegenzuhalten, daß, selbst wenn noch so viele Anastomosen vorhanden sind, durch die Unterbindung der Vena femoralis zunächst eine bedeutende venöse Stauung sich entwickelt, die also, wenn die

Anschauung Zuntz' von dem Einfluß der lokalen Dyspnoe auf den arteriellen Blutdruck richtig wäre, genügen müßte, eine arterielle Blutdruckerhöhung hervorzurufen. Um nun die Richtigkeit seiner Vorstellungen zu erweisen, machte Zuntz folgenden interessanten Versuch. Um die Vena cava unterhalb der Nierenvenen bringt er einen Faden, der nach Schluß der Bauchhöhle nach außen geleitet wird. Beim Anziehen des Fadens sinkt der arterielle Blutdruck um 8—10 mm, erreicht aber seine alte Höhe bald wieder; beim Nachlassen des Fadens steigt der Blutdruck um 10—15 mm, um ebenfalls die alte Höhe wieder zu erreichen. Aus der Tatsache, daß trotz der mechanischen Wirkung bei Umschnürung der Vena cava die hierbei eintretende Erniedrigung des Blutdrucks bald weicht und daß der Blutdruck zu seiner alten Höhe wieder ansteigt, schließt Zuntz, daß von den unteren Extremitäten aus, in denen durch die Blutstauung Dyspnoe entstand, pressorische Wirkungen auf das vasomotorische Centrum ausgeübt würden. Dieser Schluß scheint doch etwas zu gezwungen; er wäre berechtigt, wenn durch die Umschnürung der Vena cava, durch die doch eine bedeutende venöse Stauung hervorgerufen wird, eine wesentliche Erhöhung des Blutdrucks über den Normaldruck stattfinden würde. So aber kehrte er nur zur normalen Höhe zurück. Da eine so enorme venöse Stauung keine wesentliche arterielle Blutdrucksteigerung über die Normale hervorzurufen im stande ist, so dürfte auch die Anschauung Zuntzs für die Erklärung nicht zureichen.

Nach diesen Auseinandersetzungen ist es also klar, daß weder die Auffassung der Autoren, die eine collaterale Wallung als Ursache des Collateralkreislaufs bezeichnen, noch die derjenigen, die ein stärkeres Gefälle zu dem anämisierten Gewebe hierfür verantwortlich machen, befriedigen. Es kann die Anschauung Biers nicht richtig sein, der bestimmten Geweben eine bestimmte blutanlockende Eigenschaft vindiziert und diese Eigenschaft als Ursache des Collateralkreislaufs bezeichnet, und die Meinung Latschenberger und De Ahnas, Stefanis, Zuntzs kann ebensowenig der Wirklichkeit entsprechen, da diese Autoren rasch vorübergehende durch Nerveneinflüsse hervorgerufene Vorgänge als Ursache für die Entstehung des sich allmählich in längerer Zeit entwickelnden Collateralkreislaufs bezeichnen.

II. Eigene Beobachtungen bei der Entstehung des Collateralkreislaufs.

Ich habe vor und nach Unterbindung verschiedener Arterien die allgemeinen Blutdruckverhältnisse studiert und will im folgenden kurz die Ergebnisse dieser Experimente niederlegen.

Während bisher so verfahren wurde, daß die im Augenblick des plötzlich gesetzten Stauungshindernisses eintretenden hochgradigen und verschiedensten Veränderungen als Ursache des ganz allmählich in mehreren Wochen sich ausbildenden Collateralkreislaufs angenommen wurden, sollen im folgenden nur die Dauerresultate, die also in längerer Beobachtung sich findenden Versuchsergebnisse niedergelegt werden. Indessen will ich nicht versäumen, auch auf die zunächst nach einer Ligatur sich einstellenden Veränderungen hinzuweisen, wenngleich sie nur als augenblickliches Hilfsmittel des Organismus gegenüber dem plötzlich entstehenden Stromhindernis zu betrachten sind, nicht aber als Ursache der Entstehung des Collateralkreislaufs.

Ich werde zunächst die bei Unterbindung verschiedener Gefäße entstehenden Veränderungen im centralen Gebiet mitteilen, dann kurz die Anastomosen besprechen und zum Schluß über die Blutdruckverhältnisse im peripherischen Gebiet berichten, zuvor aber einige allgemeine Bemerkungen über die Versuche machen.

Schalten wir durch Unterbindung einer großen Arterie ein wesentliches Stromhindernis im Blutkreislauf ein, so hat der Organismus durch Erweiterung anderer Gefäßgebiete und Verminderung der Widerstände daselbst die Möglichkeit, einen Ausgleich bis zu einem gewissen Grade eine zeitlang zu schaffen; es kommt hierbei vor allem das Splanchnicusgebiet in Betracht, das sich erweitert und so eine Verminderung der Widerstände verursacht. Diese Vorgänge regeln sich auf reflektorischem Wege und gehen so vor sich, wie Latschenberger und De Ahna nachgewiesen haben. Was das Splanchnicusgebiet leistet, geht aus Versuch 35 meiner Versuchsreihe hervor. Während gewöhnlich nach Unterbindung der Aorta zunächst keine sehr bedeutende Steigerung des Blutdrucks nachweisbar war, steigt der Druck in der Carotis bei Ligatur der Aorta und Absperrung des Splanchnicusgebietes von 80 mm auf 135 mm. Daß aber auch dann noch in anderen Gebieten Ausglelchsmöglichkeiten vorhanden sind, beweist das spätere Sinken des Drucks auf 120; immerhin war die Steigerung auch jetzt noch sehr bedeutend, um 50 Proz. des Eigendrucks. Daß aber solche reflektorischen Vorgänge dauernd eine Herabsetzung der Widerstände zu leisten nicht im stande sind, glaube ich beweisen zu können.

Es gibt jedoch außerdem Momente, die wir durch das Experiment selbst mit einführen, die blutdruckerniedrigend wirken und die hier erwähnt werden mögen.

Zunächst die Eröffnung der Bauchhöhle, die, wie man leicht nachweisen kann, eine wesentliche Herabsetzung des allgemeinen

Blutdrucks hervorruft; im Versuch 37 fiel während der Laparotomie der Druck der Carotis von 130 mm Hg auf 70 mm Hg.

Ein weiteres blutdruckherabsetzendes Moment sind, wie bekannt, die Narkotika und stärkerer Blutverlust. Nur weil sie diese blutdruckerniedrigenden Momente nicht berücksichtigten, gelang es wohl Kast, Nothnagel, Talma und anderen nicht, eine centrale Blutdrucksteigerung nachzuweisen.

Die im folgenden verwerteten Versuchsergebnisse sind unter Berücksichtigung folgender Momente gewonnen:

1. Die im Augenblick der Einführung des Stromhindernisses eintretenden Blutdruckerhöhungen sind reflektorischer Natur, rasch vorübergehend und daher nicht beteiligt bei der Ausbildung des Collateralkreislaufs; sie bleiben daher hier unerörtert.

2. Die etwa 2 Minuten nach der Unterbindung eintretenden Veränderungen sind durch mehrere (bis 24) Stunden beobachtet, meist am kurarisierten Tier, am besten am Hund (der nicht jünger als 2 Jahre alt sein soll).

3. Die mehrere Tage bis viele Wochen dauernden Versuche wurden im allgemeinen so angestellt: der mittlere Blutdruck wurde z. B. in der Carotis ohne Narkose längere Zeit gemessen, und zwar wurde zuletzt zur Vermeidung der nachher notwendigen Ligatur die Canüle durch einen Ast der Carotis eingeführt und diese peripherisch nur vorübergehend abgeklemmt. Nach der Messung wurde dann die Unterbindung des kleinen Astes vorgenommen, die als solche keine wesentliche Fehlerquelle darstellt. Die eigentliche Operation — es handelt sich hier vorzugsweise um die Ligatur der Aorta bezw. der Iliaca communis — wurde dann in der Narkose vorgenommen. In verschiedenen Intervallen wurde dann ohne Narkose in der Carotis wieder gemessen. Bei den Untersuchungen des nach der Ligatur kleinerer Arterien entstehenden Collateralkreislaufs wurde der Blutdruck an den betr. Arterien gemessen (möglichst lange) und der Vergleichsblutdruck an den anderen Arterien in gleicher Höhe (Femoralis rechts und links).

4. Es sei nochmals erwähnt, daß zu junge Tiere möglichst nicht gebraucht werden mögen; unter der Ligatur, die für manches Herz zu große Anforderungen stellt, gehen solche Tiere ohne sichtbare Ursache zugrunde und lassen die geschilderten Tatsachen meist vermissen.

A. Centrale Vorgänge.

1. Aorta abdominalis oberhalb der Teilung.

Unterbinde ich einem Hunde die Aorta abdominalis, so findet bei extraperitonealer Ausführung der Operation, Vermeidung der Narkose und Anwendung von Curare eine Steigerung des in der Carotis gemessenen Blutdrucks statt, die aber nicht die Höhe der später beobachteten Druckhöhe erreicht. Wie ich in meiner Arbeit „Über die Unterbindung der Aorta" an der Hand einer Kurve nachgewiesen habe, steigt der Blutdruck in der Carotis sofort, und zwar allmählich sich hebend; die erste Steigerung ist schon zur Hälfte erreicht in einem Augenblick, wo im Herzen der Druck noch niedrig ist. Die Kurve beweist, daß diese erste Steigerung in der Carotis wohl auf Anschoppung von Flüssigkeit (Weber und Marey) zurückzuführen ist. Dann aber steigt der Blutdruck auch im Herzen und bleibt dauernd hoch. Die Carotissteigerung nimmt bald nach der Unterbindung etwas ab, um nach einiger Zeit zu ihrer dauernden Höhe anzusteigen. Beträgt z. B. die Blutdrucksteigerung in der Carotis sofort nach der Ligatur 60 mm Hg, so fällt er wieder nach 1—2 Minuten auf 20, um nach ½ Stunde zur Höhe von 40 mm Hg anzusteigen. Diese wäre dann die bleibende Blutdruckerhöhung, die ich nach Tagen und Wochen nachweisen konnte.

So konnte ich im Versuch 27 vor dem Versuch in der Carotis 100 mm messen und 4 Tage nach der Unterbindung der Aorta 133 mm Hg. Im Versuch 37 betrug der Druck in der Carotis vor dem Versuch (ohne Narkose) 130 mm und 4 Tage später 160 mm. Bei einem Hunde, der 3 Monate nach der Unterbindung der Aorta beobachtet wurde, wurde im Laufe des Versuchs in der Carotis 160 mm Hg gemessen, während der Druck daselbst, nach Ausbildung des Collateralkreislaufs, nur 120—125 mm Hg betrug.

Die Erhöhung des allgemeinen Blutdrucks, die eine langdauernde ist, beträgt also im allgemeinen ⅓ bis ¼ des Eigendrucks; sie ist noch viele Wochen nach der Unterbindung nachgewiesen und geht offenbar mit der sich entwickelnden Ausdehnung der Collateralen zurück. Bei dem schon erwähnten Tier war der Blutdruck 27 Tage nach der Ligatur central noch 160, bei einem peripherischen Druck (in der Femoralis gemessen) von etwa 60 mm Hg, während nach 81 Tagen in der Carotis 135 und nach 101 Tagen 120—125 und in der Femoralis 115—120 gemessen wurden.

Fig. 1. Unterbindung der Iliaca communis. Druck in der Carotis steigt im Herzen wechselnd.

Ähnlich lag eine andere Beobachtung: 6 Tage nach der Unterbindung nahezu 200 mm Hg und nach 74 Tagen nur 154; der Normaldruck betrug hierbei ca. 135 mm Hg.

2. Iliaca communis.

Auch bei Unterbindung der Iliaca communis konnte eine sofortige Steigerung nachgewiesen werden, die allmählich in ihrer Stärke zunahm und lange beobachtet werden konnte. Die Kurven aus dem Versuch 48 geben Aufschluß.

Der Versuch wurde folgendermaßen angestellt:

Bei einem kleinen Hund von 2 Jahren wird nach der Curareinjektion (Tracheotomie und künstliche Atmung) die r. Carotis mit dem Manometer verbunden und dann die Iliaca communis bezw. externa freigelegt. Alsdann werden nach Ligatur der Mammaria interna die II.—V. linke Rippe am Sternum reseziert, der freiliegende Herzbeutel gespalten, an die Wundränder angenäht und so der Pleuraraum abgeschlossen. Nach temporärer Abklemmung des linken Herzohres wird eine Kanüle in den l. Ventrikel rasch eingeführt und der schon vorher angebrachte Faden um die Kanüle fest zugebunden; diese Kanüle wird ebenfalls mit dem Schreibmanometer verbunden. Nachdem der Normaldruck einige Zeit beobachtet ist, wird die Iliaca externa zugeklemmt, im späteren Verlauf (nachdem dieses Hindernis längst entfernt ist) auch Iliaca communis. Fig. 1 gibt uns einen Ausschnitt. Sofort nach Abklemmung der Iliaca communis Steigerung des Blutdrucks in der Carotis. Die Herztätigkeit wird sofort nach Aufhebung des Hindernisses regelmäßiger, die Carotissteigerung geht erst nach 1 Minute zurück. Einige Zeit nach endgiltiger Ligatur der Iliaca communis ist das Bild ganz anders

(Fig. 2), die Carotissteigerung ungefähr dieselbe, die Steigerung des Herzdruckes hatte ganz bedeutend zugenommen. Beides wurde etwas länger als 1 Stunde beobachtet; dann trat wie immer bei solchen Versuchen Thrombose in der Herzkanüle ein.

Fig. 2.

Über noch einen zweiten solchen Versuch mit Beobachtung des Druckes im Herzen verfüge ich; indessen würde es zu weit führen, näher hierauf einzugehen, da das Resultat dasselbe ist.

Auch bei Unterbindung der Iliaca communis konnte ich die lange Dauer dieser allgemeinen Blutdrucksteigerung nachweisen; so maß ich 10 Tage nach der Ligatur der Iliaca communis ca. 180 mm Hg, bei einem anderen Tier 38 Tage nachher weit über 160 mm Hg und 55 Tage nachher noch 140 mm Hg in dem centralen Gebiet. Die höchste Blutdrucksteigerung bei der Iliaca communis betrug demnach $^1/_4$ des Eigendrucks; sie nimmt allmählich ab, anscheinend rascher als bei der Unterbindung der Aorta.

3. Iliaca externa am Abgang von der Aorta.

Auch hier wurde in ähnlichen Versuchen wie der oben erwähnte eine dauernde Blutdrucksteigerung central nachgewiesen; die dauernde Steigerung beträgt ungefähr 30 mm Hg. Die nach der Unterbindung sich erhebende Steigerung erscheint erst nach 5 Minuten, wird jedoch immer deutlicher und erreicht später die erwähnte Höhe.

4. Femoralis oberhalb der Profunda.

Um diese Stelle freizulegen, muß die Bauchmuskulatur nach Durchschneidung des Lig. inguinale mit einem stumpfen Haken stark zurückgenommen werden. In Versuch 51 geschah dies bei einem curarisierten Hund, nachdem vorher die Carotis mit dem Manometer verbunden war. $10^1/_2$ Vorm. wurde die Femoralis unterbunden (nach $1^1/_2$ stündiger Beobachtung des Blutdrucks in der Carotis). Nach einer wie gewöhnlich bei kleinen Arterien rasch vorübergehenden Steigerung war der vor der Unterbindung gemessene Blutdruck wieder vorhanden; erst nach $1^1/_2$ Stunden wird eine Erhebung konstatiert, die als endgiltige zu bezeichnen ist, da sie länger als 5 Stunden beobachtet wird.

Um bei diesen kleineren Arterien alle Fehlerquellen zu vermeiden, habe ich dann in 2 weiteren Versuchen nach Ligatur der Femoralis

oberhalb der Profunda den Blutdruck oberhalb dieser Stelle gemessen. Ich sagte mir, daß durch Unterbrechung des Blutkreislaufes an der Carotis infolge Einführung der Kanüle auch hier ein Collateralkreislauf sich entwickelt und die Blutdruckveränderungen zum Teil auch hierauf zurückzuführen seien; bei der Wichtigkeit der Frage habe ich auch eine Infektion vermeiden zu müssen geglaubt, da durch eine solche möglicherweise Fieber und die nach 1½ Stunde auftretende Blutdrucksteigerung hätte eintreten können. Nach diesen Grundsätzen wurde in Versuch 52 und 53 verfahren.

Um 8 Uhr 2 Min. wird einem Hunde Curare injiziert, um 9 Uhr die Femoralis oberhalb der Profunda unterbunden, central von der Unterbindung rasch eine Kanüle eingeführt und 9¼ Uhr beginnt das Aufschreiben der Kurve 6 Minuten nach der Ligatur. 11 Minuten nachher ist die erste minimale Steigerung zu sehen, sie wird immer deutlicher und beträgt 4 Stunden nach der Unterbindung mehr als 10 mm Hg.

Femoralis unterhalb der Profunda.

Bei Unterbindung der Femoralis an dieser Stelle übernimmt vorzugsweise die Profunda die Blutzufuhr für die Extremität. Die Widerstände, die wir also hierbei setzen, können nicht sehr groß sein. Mißt man den Druck in der Carotis bei Unterbindung der Femoralis unterhalb der Profunda und schaltet hierdurch weitere Widerstände aus, so stellt sich, wie ich in 4 Versuchen (Versuch 55—58) nachgewiesen habe, nach 1—2 Stunden eine Blutdrucksteigerung von 10 mm Hg ein. Es gelang mir aber nicht, bei Unterbindung der Femoralis unterhalb der Profunda ohne Carotisunterbindung und Messung des Blutdruckes oberhalb der unterbundenen Stelle eine sichere und dauernde Blutdrucksteigerung central nachzuweisen (Versuch 76). Ebenso gelang es nicht in 2 Versuchen, 1 bezw. 3 Tage nach der Ligatur eine sichere Blutdruckerhöhung zu bestimmen; in einem Versuch schien eine solche vorhanden zu sein (Versuch 72).

Jedenfalls scheinen die Widerstände, die durch Unterbindung einer Femoralis unterhalb der Profunda eingeschaltet werden, gerade so groß zu sein, daß sie beim Hund durch den jeweilig vorhandenen Blutdruck noch überwunden werden.

Zusammenfassung.

Durch die Versuche ist, soweit sie sich auf centrale Vorgänge beziehen, folgendes nachgewiesen. Bei Aorta, Iliaca communis und externa ist sofort nach der Unterbindung eine Steigerung des Blut-

drucks vorhanden. Sie wird nach einiger Zeit höher, beträgt dann bei der Aorta $^1/_3$—$^1/_4$ des Eigendrucks (30—40 mm Hg), bei der Iliaca bis zu $^1/_4$ des Eigendrucks. Die Steigerung ist mehrere Wochen beobachtet worden und kehrt langsam zur Norm zurück. Bei kleineren Gefäßen, Femoralis ober- und unterhalb der Profunda findet ebenfalls sofort nach der Unterbindung eine Erhebung des Blutdrucks statt, die aber sehr schnell wieder verschwindet (reflektorischer Natur). Die dauernde bis zu 10—15 mm Hg steigende Blutdruckerhebung setzt bei diesen kleineren Gefäßen erst $^1/_2$—1—2 Stunden nach der Unterbindung ein.

Da die noch näher zu kennzeichnenden Widerstände sofort vorhanden sind, so müssen sich in dieser Zeit im Körper Vorgänge abspielen, die gewissermaßen eine sofortige Blutdruckerhöhung nicht nötig oder nicht möglich machen: es sind dies blutdruckerniedrigende widerstandsvermindernde Vorgänge, als deren hauptsächlichster, wie schon erwähnt, die Erweiterung des Splanchnicusgebietes anzusehen ist. Diese reflektorisch entstehenden Zustände machen eine genügende Widerstandsverminderung, um bei Unterbindung dieser kleinen Arterien zunächst gar keine und später erst eine Erhöhung des Blutdruckes eintreten zu lassen, bei den großen Arterien aber reichen sie nicht aus. Doch treten sie auch hier in Wirksamkeit, insofern als auch hier zunächst eine kleinere um die Summe jener Widerstände verminderte Erhebung des Blutdruckes vorhanden ist, die erst später ihre volle Höhe erreicht. Dadurch wird der schwere Eingriff und seine Folgen gemildert. Wie notwendig das ist, sehen wir an der nach Ligatur der Aorta und Iliaca zuweilen auftretenden Unregelmäßigkeit der Herzaktion, die nicht an der Carotis, sondern nur im Herzen selbst zu konstatieren ist und an den zuweilen sofort eintretenden Todesfällen. Dieser außerordentlich interessante Vorgang ist reflektorischer Natur und geht als solcher rasch vorüber, sobald die Organe des Splanchnicusgebietes wieder in Funktion treten und blutbedürftig werden.

Wie wir uns die dauernde Steigerung des Blutdruckes zu erklären haben, wird weiter unten besprochen werden.

B. Intermediäre Vorgänge.

Schneidet man dem Blut durch Ligatur einer Arterie seine normale Bahn ab, so findet es doch seinen Weg in das jenseits gelegene Gebiet, und zwar sofort. Durch mehrere Versuche habe ich nachweisen können, daß selbst einige Minuten nach Unterbindung der Aorta abdominalis aus der angeschnittenen Femoralis Blut heraus-

tritt, wenngleich hier die charakteristischen Merkmale der arteriellen Blutung fehlen. Es quillt vielmehr tropfenweise hervor, und beim Kaninchen z. B. muß man die an der Schnittstelle geronnene Blutmenge wegwischen, da der geringe Blutdruck nicht imstande ist, diese kleinen Thrombosen zu überwinden.

Es müssen daher Verbindungen vorhanden sein, die, wenn auch zunächst wenig ergiebig, sofort den unterbrochenen Blutkreislauf übernehmen.

Diese Bahnen zu präparieren, ist natürlich zunächst unmöglich; nur durch Injektion war es möglich, sie darzustellen. Nun ist es Nothnagel nicht gelungen, innerhalb der ersten 5 Tage eine Injektion der Collateralbahnen auszuführen, und er knüpft an diese Tatsache an, um seiner Erklärung des Collateralkreislaufes eine Unterlage zu geben.

Auch ich habe versucht, die collateralen Äste durch Injektion zur Darstellung zu bringen; dies war außerordentlich mühsam, zumal da ich zunächst die mir unbekannte Technik mir aneignen mußte. Für einige Ratschläge, die Herr Geh. Rat Fritsch mir hierzu gegeben hat, spreche ich auch an dieser Stelle meinen ergebensten Dank aus.

Dünn angerührte Gipsmasse habe ich 3 mal versucht und zwar 2 Tage, 6 Tage und 22 Tage nach der Unterbindung der Aorta. Im letzten Falle hatte ich Wismuth untermischt, um so die Injektionsmasse mit Röntgenstrahlen sichtbar machen zu könnnn. Die Injektionsmasse geht nicht ganz bis an die Unterbindungsstelle (Thrombus). Dagegen sind die Nierenarterien, die Mesentericae superiores und inferiores bis in ihre feinsten Verästelungen injiziert. Die Anastomosen, die da gewesen sein müssen, sind aber unzweifelhaft noch feiner als diese zarten Gefäße und waren 3 Wochen nach der Unterbindung selbst für diese dünne Gipsmasse noch nicht durchgängig.[1])

Nachdem so die Gipsinjektionen mißlungen waren, habe ich es mit Leim versucht. Nach mehreren Mißerfolgen gelang es mir nach folgenden Grundsätzen die Injektionsmasse durch die Anastomosen in die Femoralis durchzuspritzen; es eignen sich besonders gut kleine Hunde, die entblutet sind und nach ihrem Tode etwa 1 Stunde lang in ein Wasserbad von 40° kommen. Die nicht gekaufte, vielmehr selbst angesetzte Gelatinemasse sei bei 60° C. vollkommen dünnflüssig und reagiere schwach sauer (zur Vermeidung von Extravasaten). Die

1) Die betr. Abbildung befindet sich in der Arbeit „Die Unterbindung der Aorta“ Langenbecks Archiv, Bd. 76.

zur Injektion benutzte Spritze soll vorher angewärmt sein, die Leimmasse eine Temperatur von nahezu 60° haben. Sie muß filtriert sein und erhält nach dem Filtrat einen Zusatz von 15 gr Bismutum subnitricum, wenn man die Absicht hat, die Injektion durch Röntgenphotographien zu fixieren.

Als Eingang der Injektion benutzte ich die Carotis. Im Moment, wo die dünne Injektionsmasse in der freigelegten Femoralis erschien, wurde die Injektion unterbrochen und das noch im warmen Bad befindliche Tier zur möglichst schnellen Abkühlung in kaltes Wasser oder in die kalte Luft gebracht. Da die Injektion nur unter ganz besonders großem Druck gelingt, so muß die Spritze in sehr guter Verfassung und die Kanüle in die Carotis sehr fest eingebunden sein.

Unter Beobachtung dieser Cautelen gelang es mir schließlich, bei 5 Hunden in verschiedenen Zeiträumen nach der Unterbindung der Aorta die Femoralis zu injizieren: im Versuch 46 nach 9 Stunden, 35 nach 2 Tagen, ebenso 21; nach 7 Tagen im Versuch 27 und nach 38 Tagen im Versuch 17.

Die Präparation der beiden letzten Tiere ergab die schon von anderen Autoren (Pirogoff, Porta, Kast) angegebenen Verbindungen zwischen den Lenden- und Schenkelgefäßen, zwischen Mammaria interna und Epigastrica und zwischen einer beim Hunde vorkommenden Arteria phrenico-abdominalis (die oberhalb der Nierenarterie entspringt, ähnlich einer Intercostalarterie, jedoch intraperitoneal verläuft und seitlich das Peritoneum verläßt, um die Bauchmuskulatur zu versorgen) und der Ileo-lumbalis.

Welche Gefäße durch ihre Endverästelungen miteinander in Verbindung treten und den Collateralkreislauf machen, ist also bekannt, und diese Tatsachen sind durch die beiden Injektionen 27 und 17 von mir bestätigt worden. Mir kam es aber bei diesen Injektionsversuchen im wesentlichen darauf an, die feinsten Verbindungen schon nach kurzer Zeit darzustellen.

Da ich beobachtet hatte, daß bei früheren Versuchen die injizierten Därme ein klares Bild nicht aufkommen ließen, so habe ich im Versuch 35, bei dem 2 Tage nach der Unterbindung der Aorta die Injektion mit Erfolg gemacht worden war, den ganzen Darm ohne Verletzung der großen Gefäße entfernt und erst dann die Röntgendurchleuchtung gemacht. Auf dem Bilde sieht man eine ganze Anzahl kleiner Gefäße des Iliaca- und Femoralisgebietes nach oben bis in die Nierengegend ziehen, und hier sieht man Äste herunterkommen, die wahrscheinlich Verbindungen miteinander eingehen. Um nun die

eigentlichen Anastomosen zu sehen, habe ich 1 Stück Lenden- und Bauchmuskel herauspräpariert und allein mit Röntgenstrahlen durchleuchtet. Die Photographie ist aber nicht sehr befriedigend [1]), man sieht zwar zwischen den Endästen der Mammaria und Epigastrica 1—2 Verbindungen; mit der Lupe konnte man sie aber zahlreicher sehen. Mehr Verbindungen kann man zwischen den Endästen der Phrenica abdominalis und der Ileo-lumbalis sehen. Aber auch hier waren bei direkter Betrachtung eine größere Anzahl von Anastomosen zu beobachten.

Diese sehr dünne Wismutmasse in den feinsten Gefäßen war also für Röntgenstrahlen durchlässig. Nach Erkundigungen bei Sachverständigen ist es jedoch bekannt, daß dünne Metallmassen, z. B. dünne Staniolfolien, für Röntgenstrahlen durchlässig sind. Man hat diese Tatsache praktisch verwertet, indem man aus der Zahl, der für bestimmte Röntgenstrahlen nicht mehr durchlässigen Staniolblättchen auf die Härte der Röntgenröhren schließen konnte.

Die Röntgenphotographie der durch Injektion in den ersten Tagen nach der Unterbindung dargestellten feinsten Anastomosen führte aus diesem Grunde auch nicht zum Ziel.

Die betreffenden Muskelstücke wurden deshalb fest zwischen 2 Glasplatten gepresst und die nun sichtbaren Anastomosen auf Pauspapier fixiert, von dem aus sie auf Zeichenpapier übertragen wurden.[1]) Immerhin ist die Zahl an solch kleinen Gefäßen recht groß, wenn auch sie selbst noch sehr dünn und zart sind, z. T. noch dünner als sie gezeichnet sind. Im Verlaufe der weiteren Ausbildung dehnen sie sich bedeutend und lassen hierdurch größere Mengen Blutes in die jenseits der Unterbindung gelegenen Gebiete gelangen.

7 Tage nach der Unterbindung ist das Netz ein sehr dichtes, die injicierbaren Anastomosen im selben Gebiet sind sehr viel zahlreicher als nach 2 Tagen.

So ist es gelungen, kurz nach der Unterbindung auch anatomisch die Bahnen festzustellen, die nach den im peripherischen Gebiet gemachten Beobachtungen vorhanden sein mußten.

Jedenfalls ist der Querschnitt der Verbindungen zunächst ein minimaler, und die Ausbildung der Collateralen nimmt, wie wir aus den bisherigen Experimenten wissen, eine längere Zeit in Anspruch. Sie beruht auf einer bedeutenden Vergrößerung des Querschnitts der Gefäße durch Erweiterung ihres Lumens.

---

1) S. Anmerkung S. 206.

Aber auch anatomisch verändern sie sich wesentlich, da, wie Nothnagel nachgewiesen hat, ihre Wand dicker wird und ihre Muscularis zunimmt; sie nehmen hiermit den Charakter von Arterien an.

Diesen außerordentlich starken Veränderungen müssen bestimmte Ursachen zu grunde liegen, und da liegt es nahe, anzunehmen, daß der Blutdruck, der vor diesen Collateralen erhöht ist, auch in ihnen als den einzigen Verbindungsbahnen zwischen dies- und jenseitigem Gebiet steigt und hierdurch eine allmähliche Dehnung und die Verdickung der Wand verursacht. Wenn auch die Ursache dieses Vorgangs eine mechanische ist, so ist er selbst ein biologischer: die Veränderung der Wand der Collateralen ist als ein Anpassungsvorgang an gesteigerte Funktionsansprüche zu betrachten, nicht weniger aber auch die Dehnung des Lumens, die Vergrößerung des Querschnitts. Denn wäre dieser Vorgang ein rein mechanischer, so würde er sehr rasch vor sich gehen; nach der Unterbindung einer großen Arterie findet die Blutdruckerhöhung sofort statt, auch in den Verbindungsästen, und diese müßten sich sofort entsprechend ausdehnen, sodaß die gleiche Menge Blut durch sie wie auf normalen Bahnen in das jenseitige Gebiet gelangt. Es sind aber diese Collateralen lebende Gebilde, die nicht wie Gummi bis zum Erschlaffen sich ausdehnen lassen, sondern allmählich sich dem erhöhten Druck anpassen, weiter werden und ihre Wandung entsprechend verändern lassen.

Die direkte Messung der Blutdruckerhöhung in diesen Verbindungsbahnen ist, wie leicht ersichtlich, recht schwierig; sie ist mir aber auf folgende Weise gelungen. Im Versuch 74 habe ich einem Hund die linke Iliaca communis in Narkose doppelt unterbunden (s. Fig. 4). 6 Tage später wurde die rechte und linke Femoralis hoch oben freigelegt und beiderseits ein lateralwärts verlaufender Ast präpariert; er entspricht etwa der A. ileo-lumbalis unserer Anatomie. Er wurde beiderseits an seinem Ursprung aus der Femoralis abgeklemmt, und nunmehr wurde peripherwärts (kopfwärts) 1 Kanüle eingeführt und diese mit dem Registriermanometer verbunden. Auf der linken, unterbundenen Seite betrug der Druck 40—45 mm Hg, rechts 10 mm (Druck des stehenden Blutes); hier kam nicht ein Tröpfchen Blut aus der geöffneten Kanüle hervor, links quoll es kräftig hervor. Fig. 3 gibt einen Ausschnitt aus dieser Kurve. Auffallend daran sind noch die wellenförmigen Bewegungen, die synchron mit der Atmung verlaufen; bei der Inspiration geht der Schenkel herab, bei der Exspiration steigt er; durch Kompression des Thorax ist man imstande, den Druck um weitere 5 mm Hg hinaufzudrücken. Durch diesen Versuch ist also unzweifelhaft nachgewiesen,

daß auf dem Wege C_1 (Collateralbahn) ein bedeutend höherer Druck herrscht als auf dem Wege C; er beträgt auf der Strecke C_1 45 + x mm Hg

Fig. 3. Vergleichsblutdruckkurven der Collateralen.

(wobei x der Druck ist, der dazu verwandt wurde, um die Widerstände C_1 L_1 zu überwinden), während im Bezirke C ein Druck von 10 mm Hg herrscht d. i. der Druck des stehenden Blutes.

Über das Zustandekommen dieses Befundes seien noch einige Worte gestattet. Nothnagel behauptet nämlich, der centrale Blutdruck könnte an der Entstehung des Collateralkreislaufs nicht beteiligt sein, da der Druck sich gleichmäßig fortpflanzt, und wenn er imstande sei, die Collateralen auszudehnen, dann müßten sich ja alle Gefäße gleichen Kalibers erweitern.

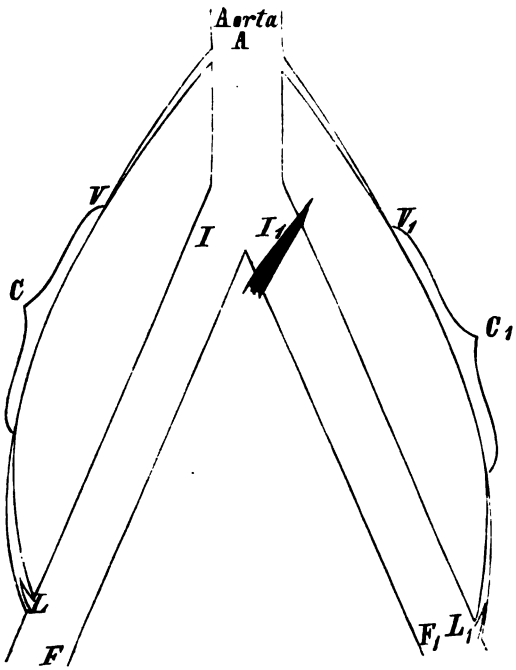

Fig. 4.
Schema des Versuchs 74.

Wenn auch der Druck in A (Fig. 4) um ein Vielfaches steigt, so wird aus hydrodynamischen Gründen der Druck in C immer gleich bleiben, nämlich 10 mm Hg, d. i. der Druck des stehenden Blutes. In einem geschlossenen Röhrensystem fließt die Flüssigkeit immer nach dem Orte des geringsten Widerstandes; nun bedarf es wohl keiner Erwähnung, daß die Flüssigkeit, um von A nach F zu gelangen, immer die Strecke AJF und selbst bei noch so bedeutender Blutdruckerhöhung

niemals den Weg AVCL. Wenn wir aber auf der andern Seite der Flüssigkeit den Weg AJ_1F_1 verlegen, so bleibt nur der Weg $AV_1C_1L_1$ als einzige Verbindung zwischen A und F_1; dieser setzt der Weiterbeförderung der Flüssigkeit einen bedeutend größeren Widerstand, dem sich die centrale Maschine durch eine Vermehrung ihrer Leistung anpaßt. Mit dem Moment also, wo wir bei J_1 ein unüberwindbares Hindernis in den Weg legen, beginnt (das habe ich nachgewiesen) sofort das Fließen des Blutes auf der Strecke $AV_1J_1L_1$, in demselben Augenblick also ist der Blutdruck auf dem Wege C_1 schon größer als auf C, wo der Druck des stehenden Blutes herrscht. Auf dem Weg AV_1 herrscht ein gleich hoher Druck wie auf AV, auf der Strecke C_1 zugleich mit dem Verschluß bei J_1 ein größerer Druck als auf C, da in C eine Strömung gar nicht stattfindet (Versuch 74). Warum, so wurde mir entgegengehalten, strömt nun das Blut von V_1 nicht ebenso wie von V durch die Capillaren in die Venen? Infolge hydrodynamischer Gesetze. Mit dem Anlegen der Ligatur an J_1 sinkt der Blutdruck bei F_1 zunächst auf 10 mm Hg, d. i. der Druck des stehenden Blutes (s. nächsten Abschnitt); im Anfangsteil der Vene herrscht ein weit höherer Druck, man kann ihn auf etwa 30 mm Hg schätzen. Die Druckdifferenz zwischen V_1 und F_1 ist also zunächst weit größer als die zwischen V_1 und dem Anfangsteil der Venen. Ein zweites nicht zu unterschätzendes Moment sind die Widerstände. Die Collateralen sind wohl als Arterien kleinsten Kalibers anzusprechen, deren Querschnitt jedoch größer ist als der der Capillaren. Diese setzen der Weiterbeförderung des Blutes einen weit größeren Widerstand entgegen als die Capillaren. Aus diesen beiden Gründen fließt daher das Blut durch die Collateralen und nicht durch die Capillaren in die Venen.

Zusammenfassung.

Sofort nach der Unterbindung einer größeren Arterie werden die in ihr Gebiet führenden Collateralen als einzige, vorhandene Verbindung aus dem centralen in das unterbundene Gebiet benutzt. Es herrscht daher in ihnen sofort nach der Unterbindung des Gefäßes ein höherer Druck als in gleich großen Collateralen anderer Gebiete, die aus hydrodynamischen Gründen nicht zur Beförderung des Blutes dienen. Diesem erhöhten Druck passen sich die Collateralen an, indem sie sich etwas erweitern; entsprechend dieser Erweiterung steigt der Druck weiter und so fort, bis nach Wochen alle Collateralen so erweitert sind, daß die Summe ihres Querschnitts hinreicht, dieselbe Blutmenge in das unterbundene Gebiet hindurchzuleiten wie normal.

Wären diese Collateralen tote Gebilde, so würden sie sich sofort nach der Unterbindung wie Gummiröhren zum Maximum ihrer Dehnbarkeit erweitern lassen. Diese allmähliche Erweiterung unter dem Einflusse erhöhter Inanspruchnahme (Blutdruck), die mit einer Verdickung der Wand einhergeht (Nothnagel), habe ich als funktionelle Anpassung der Collateralen bezeichnet. Während demnach die Ursachen der Ausdehnung der Collateralen mechanischer Natur sind, so ist dieser Vorgang selbst als ein biologischer aufzufassen.

C. Peripherische Vorgänge.

Die peripherischen Druckverhältnisse wurden in der Femoralis am Adductorenschlitz oder in einem Aste, der mit der Vena saphena verläuft und also als A. saphena bezeichnet werden möge, untersucht. Durch Untersuchungen am normalen Tier in 3 Fällen war festgestellt worden, daß der Druck in der Carotis in Höhe des Kehlkopfs gleich dem in der Femoralis unterhalb der Profunda bis zum Adductorenschlitz ist, so daß für das Sinken des Druckes hierselbst bei der Unterbindung der Aorta eine Vergleichszahl vorhanden war. Bei allen anderen Untersuchungen wurde der Druck in der anderen Extremität in dem entsprechenden Gefäß gemessen.

1. Aorta abdominalis oberhalb der Teilung.

Beim Kaninchen fand ich in 2 Versuchen wenige Minuten nach der Unterbindung der Aorta eine minimale Blutung aus der angeschnittenen Femoralis. Die Blutung ist so gering, daß das Blut gerinnt, ohne daß das nachtreibende Blut das thrombosierte wegzuspülen im stande ist. Jedesmal, wenn man den Thrombus entfernt, entleeren sich wieder einige Tropfen Blut, bis sich die Schnittwunde wieder verstopft. Etwas lebhafter findet die Blutung aus der Femoralis des Hundes bei unterbundener Aorta statt. Bei der Unterbindung der Aorta sah ich in der Femoralis den Blutdruck sofort von 90 auf 15 mm, von 75 auf 20, von 125 auf 12, in einem anderen Falle auf 15 mm, in einem weiteren Falle auf 15 mm sinken. Untersuchen wir die Tiere nach einem Tage wieder, so finden wir dann schon wieder eine Steigerung. So war bei einem Tier, bei dem der Druck von 125 auf 12 gesunken war, am nächsten Tage schon 30 mm zu messen. Bei einem anderen Tier konnte ich nach 24 Stunden einen Druck von 37 mm, bei einem dritten Tier 40 mm messen. Bei zwei anderen Tieren waren nach einem Tag je 25 mm zu messen.

Beobachtet man weiter, so findet man nach 3 Tagen eine weitere

Steigerung, 50 mm, nach 4 Tagen 55 mm, bei einem anderen Tiere waren erst nach 5 Tagen 45 und nach 7 Tagen 55 mm zu messen. Prozentualiter findet also vom ersten zum zweiten Tage anscheinend die größte Steigerung statt. Daß aber die Steigerung des Druckes in der Femoralis und damit der Ausgleich des Collateralkreislaufs nur allmählich vor sich geht, sieht man beim Vergleiche der Druckverhältnisse beim selben Tier:

Femoralisdruck nach	22	Tagen	55— 65	mm	Hg
„	35	„	85	„	„
„	57	„	110	„	„
„	101	„	115—120	„	„

Noch augenfälliger erscheint einerseits die Steigerung der Carotis bezw. die allmähliche Erklimmung des ursprünglichen Druckes in der Femoralis bei gleichzeitiger Registrierung des Druckes in beiden Gefäßen.

Vergleicht man den, wie erwähnt, normalerweise gleich hohen Blutdruck der Carotis und der Femoralis 6 Tage nach Ligatur der

Vergleichsblutdruckkurven nach Ligatur der Aorta.

Fig. 5, nach 6 Tagen.

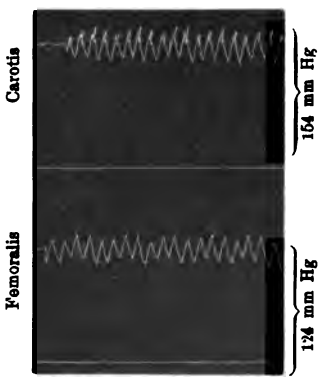

Fig. 6, nach 76 Tagen.

Aorta, so messen wir bei dem Tier in der ersteren einen Druck von 200 mm, in der letzteren 70 mm (Fig. 5). Die Femoraliskurve zeigt deutlich pulsatorische Schwankungen mit einem kurzen aufsteigenden und langsam abfallenden Schenkel, während die Kuppe abgerundet ist. An der Carotis sehen wir normale Verhältnisse. Bei einem anderen Tiere, bei dem die Untersuchung 13 Tage nach der Unterbindung stattfand, sehen wir ähnliche Verhältnisse in der Femoralis durch die Pulsation angedeutet, in der Carotiskurve sehr ausgesprochene Rückstoßelevationen.

76 Tage nach der Unterbindung sehen wir folgende Verhältnisse (s. Fig. 6): Carotisdruck 154, Femoralis 124, pulsatorische Schwankungen in der Femoralis sehr deutlich, jedoch ohne deutliche Rückstoßelevationen.

Wir sehen also nach Ligatur der Aorta in der Femoralis den Blutdruck von durchschnittlich 120 auf 10—15 mm herabgehen, minimale Blutungen waren bei Verletzung der Femoralis sofort vorhanden. Schon nach einem Tage konnte eine Steigerung auf 30 bis 37 mm konstatiert werden, und so stieg ganz allmählich der Druck in der Femoralis, bis er nach 3 Monaten seine ursprüngliche Höhe erreicht hatte. Bei Vergleichsbeobachtungen des Druckes dies- und jenseits sieht man die zuerst sehr große Blutdrucksteigerung central allmählich herabgehen, während peripher in entgegengesetztem Sinne der Druck steigt.

2. Iliaca communis.

Auch nach Unterbindung der Iliaca communis sinkt zunächst der Blutdruck jenseits herab zur Höhe des stehenden Blutes 10—15 mm. In den Vergleichskurven zwischen normalem und unterbundenem Gefäß kann man am besten die Entwicklung der peripheren Blutdruckverhältnisse studieren. Fig. 7 gibt einen Ausschnitt aus der 10 Tage nach Ligatur der Iliaca communis links in der R. und L. Femoralis (am Addustorenschlitz) aufgenommenen Blutdruckkurve. Der Blutdruck links beträgt 100—110 mm Hg, rechts 190 mm Hg. Links ist schon Pulsation und der Einfluß der Atmung ersichtlich, doch unterscheidet sich die Pulserhebung wesentlich von der normalen. Über eine ähnliche Kurve verfüge ich, die 25 Tage nach der Unterbindung aufgenommen ist.



Fig. 7. Vergleichsblutdruckkurven 10 Tage nach Ligatur der Iliaca communis.

In Fig. 8 sehen wir eine Kurve, die 38 Tage nach der Unterbindung aufgenommen wurde. Links beträgt der Blutdruck 100 mm, rechts 180 mm. Und selbst 55 Tage nach Unterbindung der Iliaca communis ist der ursprüngliche Druck peripher noch nicht erreicht. In der linken Femoralis wurden 110, in der rechten noch 140 mm Hg gemessen. Immerhin nähern sich beide Zahlen schon ganz wesentlich, sodaß voraussichtlich etwas länger als 2 Monaten der ursprüngliche Druck erreicht wird, der Collateralkreislauf bei Unterbindung der Iliaca nach über 2 Monaten ausgebildet ist.

Vergleichsblutdruckkurven (Femoralis).

Fig. 8.
38 Tage.



Fig. 9.
55 Tage nach Ligatur der Iliaca comm.

3. Iliaca externa (an der Aorta).

Bezüglich der Entwicklung des peripheren Blutdrucks bei Unterbindung der Iliaca externa verfüge ich über 3 Kurven, die allerdings

Vergleichsblutdruckkurven der Femoralis

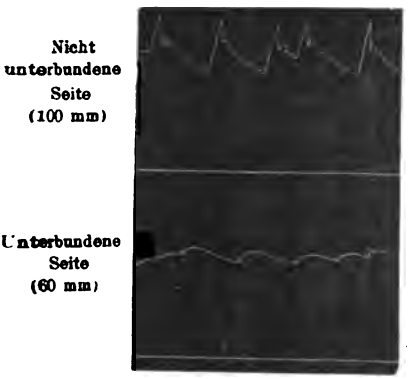

Fig. 10.
15 Tage.

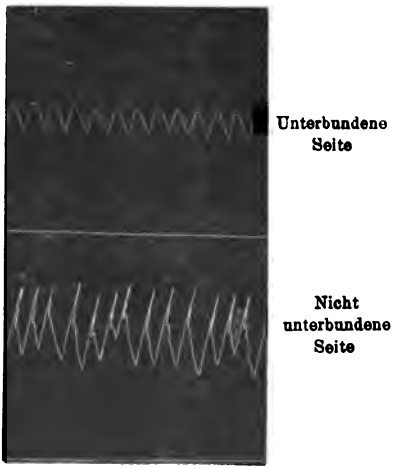

Fig. 11.
22 Tage nach Ligatur der Iliaca externa.

sämtlich in leichter Narkose angelegt sind, sodaß die absoluten Zahlen etwas zu niedrig sind, man erhält jedoch durch sie eine Einsicht in

das Verhältnis des peripherischen Drucks zum centralen und das Steigen des letzteren. Nach 15 Tagen maß ich in der rechten Femoralis 100 mm Hg (central), in der linken 60 mm Hg (peripher). Nach 22 Tagen beim selben Tier in leichter Narkose rechts 100, links 80, und nach 66 Tagen in beiden Gefäßen fast dieselbe Höhe; nach



Fig. 12.

66 Tagen (Fig. 12) ist der Collateralkreislauf hier nahezu ausgebildet, links haben jedoch die Pulsschwankungen immer noch die erwähnte Beschaffenheit: keine deutlichen Rückstoßelevationen, runde Kuppe.

Femoralis unterhalb der Profunda.

Über die Schnelligkeit der Ausbildung des Collateralkreislaufs bei diesem Gefäß geben folgende Kurven Auskunft. Von vornherein hatte ich angenommen, daß der Collateralkreislauf sich sehr rasch ausbilden würde, weil die Profunda, immerhin ein recht respektables Gefäß, die Stelle der Femoralis in der Beförderung der Blutmassen in die peripheren Gegenden baldigst zu übernehmen im stande sein sollte. Zunächst ist interessant, daß 4 Tage nach der Unterbindung der Femoralis central eine Blutdrucksteigerung vorhanden war. Während der Druck an der zu unterbindenden Stelle 100 betrug, war er 4 Tage nach der Unterbindung ziemlich wesentlich gestiegen. Die Differenz zwischen der unterbundenen Seite und der nicht unterbundenen war an diesem Tage 40 mm. Auch nach 26 Tagen war der Ausgleich noch nicht ganz vollkommen. Die Differenz betrug immer noch 20 mm.

Ich habe bei Beobachtungen des nach Unterbindung einer Arterie in ein peripher davon gelegenes Gefäß eingebundenen Quecksilber- bezw. Registriermanometer des öfteren Schwankungen beobachtet, die von den Atembewegungen des Tieres abhängig waren; bei der Inspiration fand ein Sinken, bei der Exspiration ein Steigen des Blutdrucks statt. Nach Ligatur der Aorta sah ich im Versuch 13 sofort minimale Veränderungen am Quecksilbermanometer, die beim selben

Tier 24 Stunden später schon wesentlich deutlicher waren; ebenso konnten sie in Versuch 15 24 Stunden nach der Unterbindung der Aorta an dem in die Femoralis eingebundenen Quecksilbermanometer beobachtet werden; sie betrugen in diesem Versuch wie auch im Versuch 29 2—3 mm. 4 Tage nach der Ligatur der Aorta waren schon in- und exspiratorische Schwankungen von 4—5 mm zu sehen. (Versuch 27 und 37). Im Versuch 37 habe ich durch eine künstlich forcierte Exspiration, nämlich durch Compression des Thorax, eine Steigerung des Blutdrucks peripher von der Ligatur der Aorta um 10 mm Hg erzielen können.

Atemschwankungen von 5—10 mm Hg sah ich im Versuch 38, und 3 Wochen nach der Ligatur der Aorta waren die Atemschwankungen wesentlich deutlicher als die Pulsschwankungen (Versuch 24). Man konnte daran denken, daß diese Atemschwankungen möglicherweise ein Kunstprodukt seien, bedingt durch die Übertragung der Bewegungen der Bauchmuskulatur auf den Manometerschlauch.

Als ich aber in Versuch 74 bei der Messung des Blutdrucks in den Collateralen Atemschwankungen in diesen sah (s. Fig. 3, S. 210) machte ich zur Feststellung dieser Tatsache noch ein eignes Experiment. Bei einem curarisierten Hund wurde die Femoralis bis zur Iliaca communis und Aorta freigelegt, die Bauchmuskulatur also vollkommen entfernt und in den am weitesten peripher gelegenen Teil der Femoralis ein Registriermanometer eingebunden. Dieses schrieb zunächst nach der Ligatur der Femoralis oberhalb der Profunda bezw. der Iliaca communis eine grade Linie auf. Jedoch schon nach wenigen Minuten im ersteren Falle, im letzteren etwa nach 40 Minuten werden die Schwankungen deutlich; bei der Inspiration eine Senkung, bei der Exspiration ein Steigen des Blutdrucks.

Diese Versuche beweisen einwandsfrei die interessante Tatsache, daß in den Arterien eines unterbundenen Gebietes Schwankungen des Blutdrucks zu beobachten sind, die von den Atembewegungen abhängig sind, und es wäre wohl möglich, daß diese Schwankungen mit zur Ausdehnung der Collateralen beitragen.

Zusammenfassung.

Sofort nach der Unterbindung z. B. der Aorta blutet ein in dem anämisierten Gebiet angeschnittenes Gefäß, wenn auch nur minimal. Denn der Blutdruck fällt ganz wesentlich und erreicht erst allmählich im Laufe von mehreren Wochen seine alte Höhe wieder, bei der Aorta nach 100 Tagen, bei der Iliaca ist sie nach 66 Tagen noch nicht erreicht. Die Steigerung am ersten Tage ist eine relativ große.

Die in dem peripherischen Gebiete später zu beobachtenden Pulsschwankungen unterscheiden sich von den normalen dadurch, daß eine Rückstoßelevation auf dem absteigenden Schenkel nicht vorhanden ist und daß die höchste Erhebung nicht spitz, sondern rund ist. Im peripherischen Gebiet sind zuweilen schon sofort nach der Ligatur geringe Schwankungen zu beobachten, die von den Atembewegungen abhängig sind; bei der Inspiration Sinken, bei der Exspiration Steigen des Blutdrucks. Diese Atemschwankungen werden allmählich größer.

Das Wesen und die Ursachen der centralen Blutdrucksteigerung.

Die anfängliche Steigerung des Blutdrucks in der Carotis sofort nach Unterbindung der Aorta, ehe eine Steigerung des Druckes im Herzen vorhanden ist, ist durch peripherische Ursachen bedingt. Hier kommen wohl zunächst die Vermehrung der Flüssigkeit im centralen Gebiete, vielleicht auch reflektorische Vorgänge in den Arterien in Frage. Nach wenigen Pulsschlägen jedoch paßt sich das Herz diesen Widerständen an, reagiert mit kräftigeren Kontraktionen und verursacht eine weitere Steigerung des Arteriendrucks.

Hier wäre zu erwähnen, daß in vereinzelten Fällen sowohl die Blutdrucksteigerung im Herzen als auch in der Carotis ausblieb, daß an Stelle der kräftigeren Kontraktionen schwächere und häufigere eintraten. Diese Tiere gingen dann während des Versuchs ohne anatomisch nachweisbare Ursachen zu Grunde (Herzdilatation?). Das sind die Beobachtungen, die mich seiner Zeit veranlaßten, die Kompression großer Arterien und die Beobachtung der Reaktion des Herzens auf die Einschaltung solch großer Widerstände beim Menschen als praktische Untersuchungsmethode der Herzfunktion zu empfehlen.

Bei der Frage, welche Momente die bis zu 3 Monaten beobachtete Erhöhung des Blutdrucks bei Unterbindung großer Arterien verursachen, kommen zwei Möglichkeiten in Betracht. Einmal könnten sämtliche Körperarterien sich reflektorisch kontrahieren und hierdurch eine Steigerung des Blutdrucks verursachen, oder aber die Blutdrucksteigerung ist der Ausdruck vermehrter Herzenergie.

Die erste Annahme ist nicht sehr wahrscheinlich. Zunächst wissen wir, daß alle derartigen abnormen reflektorischen Vorgänge vorübergehend sind, und daß speziell die reflektorischen Vorgänge am Gefäßsystem dazu dienen, einen gleichmäßigen mittleren Blutdruck zu erhalten. Wir können also nicht gut annehmen, daß derselbe Apparat, der hierzu dient, dazu verwandt würde, das Gegenteil, nämlich eine Blutdruckerhöhung zu erzielen. Überdies sprechen zwei von mir ge-

machte Versuche (81 und 82) entschieden gegen die Möglichkeit der reflektorischen Verengerung der Gefäßbahnen als Ursache der Blutdruckerhöhung. Als Centralorgan für diesen Reflex, das dauernd tonisch erregt ist, würde das vasomotorische Centrum dienen. Bei diesen Versuchen leitete mich folgende Fragestellung. Findet die nach Unterbindung der Aorta abdominalis eintretende Blutdrucksteigerung auch nach Ausschaltung des vasomotorischen Centrums statt? Wenn dies der Fall war, so konnte die dauernde tonische abnorme Erregung dieses Organs nicht die Ursache für die Blutdruckerhöhung sein.

Da die Durchschneidung des vasomotorischen Centrums und die hierdurch bedingte Aufhebung des Gefäßtonus wesentliche Änderungen des Blutdrucks bedingen, habe ich bei einem Hunde in Narkose die Medulla oblongata unterhalb der Rautengrube durchschnitten in der Absicht, den eigentlichen Versuch, die Ligatur der Aorta, erst nach wenigen Tagen vorzunehmen. Das Tier ging aber sofort bei der Durchschneidung an Atemlähmung zu Grunde. Es wurde daher im nächsten Versuch (81) das Tier curarisiert und künstliche Atmung eingeleitet. Nachdem die Aorta extraperitoneal und die Medulla oblongata unterhalb der Rautengrube freigelegt sind, wird der Blutdruck in der Carotis gemessen. Die Aorta wird temporär abgebunden und wie gewöhnlich zunächst eine kleinere und dann allmählich steigend eine zunehmende Blutdrucksteigerung im Laufe der nächsten 40 Minuten beobachtet. Die Ligatur wird alsdann entfernt und nach einiger Zeit die Medulla durchschnitten; zunächst Herzstillstand (infolge Reizung des Herzhemmungscentrums), dann enorme Blutdrucksteigerung (von 130 auf 260 mm), alsdann langsame Abnahme des Blutdrucks, der nach einer Stunde seinen niedrigsten Stand noch nicht erreicht hatte. Die trotzdem vorgenommene Ligatur der Aorta verursacht eine sofortige Steigerung des Blutdrucks, die aber nicht dauernd bestehen bleibt, da ja die Tendenz zum Abfallen noch vorhanden ist. Zwei Stunden später wird die Ligatur der Aorta gelöst, und sofort sinkt der seit dieser Zeit in der Carotis vorhandene Blutdruck von 35 mm auf 20 mm. Nach der nach einiger Zeit vorgenommenen erneuten Ligatur steigt der Blutdruck sofort wieder auf 35 mm (s. Fig. 13) und wird eine halbe Stunde lang bis zum Schluß des Versuches so beobachtet.

Im Versuch 82 wurde das Absinken des Blutdrucks infolge der Durchschneidung der Medulla oblongata abgewartet; der Druck sank im Laufe von $2^1/_4$ Stunden von 200 mm Hg auf 40 mm Hg und wurde in dieser Höhe eine Stunde beobachtet. Die dann zweimal vorgenommene Ligatur der Aorta machte jedesmal eine sofortige Steige-

rung des Blutdrucks um 15 mm, die längere Zeit constant blieb. Im Moment, wo die Ligatur entfernt wurde, sank der Blutdruck prompt auf 40 mm herab (s. Fig. 14).

Der in der Carotis registrierte Blutdruck

Fig. 13.

Fig. 14.

steigt bei Ligatur der Aorta und fällt bei Entfernung der Ligatur auch nach Ausschaltung des vasomotorischen Centralorgans.

In diesen Versuchen war zunächst die außerordentliche Langsamkeit des Eintretens der Blutdruckerniedrigung nach Durchschneidung der Medulla oblongata bemerkenswert (Dauer 1—2 Stunden), für vorliegende Frage aber die zwei weiteren Beobachtungen: Erstens, daß überhaupt eine Steigerung des Blutdrucks bei Ligatur der Aorta vorhanden war, und zweitens das sofortige Eintreten in voller Höhe.[1])

Die bei Unterbindung einer Arterie zunächst eintretende reflektorische Widerstandsverminderung in anderen Gebieten, vor allem im Splanchnicusgebiet, lassen, wie erwähnt, bei Unterbindung größerer Gefäße zunächst eine geringere und erst später nach Aufhören dieses Reflexes eine höhere Blutdrucksteigerung im centralen Gebiet, bei kleineren Gefäßen jedoch überhaupt erst nach einer Stunde eine Blutdrucksteigerung in die Erscheinung treten. Dieser Reflex ist nach Durchschneidung des vasomotorischen Centrums nicht möglich, daher das sofortige Eintreten der Blutdruckerhöhung in voller Höhe. Daß diese überhaupt eintritt, beweist aber ferner, daß ihre Ursache stärkere Gefäßkontraktionen auf reflektorischer Basis nicht sein können.[1])

Es bleibt daher als Ursache der während der Ausbildung des Collateralkreislaufs vorhandenen centralen Blutdruckerhöhung nur die zweite Möglichkeit übrig: die dauernd vermehrte Herzenergie als Aus-

1) Der Einwurf, daß Rückenmarkscentren vicariirend für das vasomotorische Centralorgan eintreten könnten, ist nicht stichhaftig, da diese Centren erst nach einiger Zeit, nach vielen Stunden oder nach Tagen eine solche Rolle übernehmen. Bei dem ersten Versuch war aber der Blutdruck noch im Sinken begriffen, die Wirkung eines Rückenmarkscentrums also nicht möglich, und doch war die sofort eintretende Steigerung des Blutdrucks bei Ligatur der Aorta vorhanden.

druck der Anpassungsfähigkeit des Herzens an vermehrte Widerstände. Diese Annahme erklärt auch die Tatsache, daß die Tiere, bei denen die Blutdrucksteigerung nicht nachweisbar war, allmählich unter den Erscheinungen der Herzschwäche immer zu Grunde gingen.

Die dauernde Vermehrung der Herztätigkeit während der Ausbildung des Collateralkreislaufes kann nur durch die Erschwerung des Kreislaufs in den Collateralen bedingt sein; sie wird ja auch allmählich geringer mit der Erweiterung der Collateralgefäße.

Daß in der Tat die Widerstände, die das Blut nach der Unterbindung in den Collateralen findet, daß mit anderen Worten nur das Mißverhältnis zwischen dem Kreislauf in den normalen weiten Röhren und dem in engen Röhren die Ursache für die dauernde Vermehrung der Herztätigkeit ist, erhellt aus folgenden Beispielen aus der menschlichen Pathologie.

James Israel beobachtete eine ausgedehnte Angiektasie im Gebiete der A. tibialis ant. Bei senkrechter Erhebung der Extremität und erschwertem Zufluß ging die Pulszahl von 108 auf 92, bei Kompression der zuführenden Arterie auf 66 Schläge herunter. Zu gleicher Zeit fühlte man eine bedeutende Vermehrung der Spannung des Radialpulses als Ausdruck einer bedeutenden Erhöhung des allgemeinen Blutdrucks. Bei einem Aneurysma cirsoides des Vorderarms, dessen Untersuchung mir durch die Liebenswürdigkeit des Herrn Privatdocent Dr. Borchardt, in der kgl. chirurgischen Klinik möglich war, konnte ich eine Blutdrucksteigerung zahlenmäßig nachweisen. Bei Kompression der Brachialis fand ich eine Blutdrucksteigerung von 15 mm Hg und ein Herabgehen des Pulses um 12 Schläge in der Minute. Komprimiert man eine normale Brachialis, so sind die hierdurch gesetzten Widerstände nicht groß genug, um eine allgemeine Blutdruckerhöhung und Pulsverlangsamung zu verursachen. Ebenso macht die Kompression einer Tibialis keine derartigen Veränderungen. Die enorme Vermehrung der Herztätigkeit in diesen beiden Fällen ist so zu erklären, daß statt der kollossal weiten Bahnen des Aneurysma (die der Weiterbeförderung des Blutes nur geringe Widerstände entgegensetzen) bei der Kompression minimale Collateralbahnen als Verbindung in das peripherische Gebiet beansprucht und hierdurch dem Herzen Widerstände zur Bewältigung zugemutet wurden, die ungeheuer groß waren im Verhältnis zu den Widerständen, die es vor der Kompression in dem betreffenden Gebiete fand.

Ich schließe also: die Unterbindung großer Gefäße bringt für die Fortbewegung des Blutes die Einschaltung großer Widerstände mit sich dadurch, daß das Blut darnach statt durch die normalen weiten Röhren in engen Collateralen in das peripherische Gebiet seinen Weg

findet. Die Widerstände und damit die notwendige Vermehrung der Tätigkeit des Herzens sind um so größer, je größer das Mißverhältnis zwischen dem Querschnitt der vor und nach der Unterbindung benutzten Bahnen ist. Unter einer gewissen Grenze ist das Mißverhältnis so gering, daß die nach der Unterbindung eingeschalteten Widerstände durch den jeweilig vorhandenen Blutdruck überwunden werden. Beim Hunde sind es die Arterien, die kleiner als die Femoralis unterhalb der Profunda sind. Werden jedoch zwei oder mehrere solcher kleiner Gefäße unterbunden, so bewirken sie dasselbe wie ein großes Gefäß: die Summe der hierdurch gesetzten Widerstände macht auch eine Blutdrucksteigerung als Folge der vermehrten Herzenergie.

Das Wesen des arteriellen Collateralkreislaufs.

Es sind durch die mitgeteilten Versuche folgende Tatsachen festgestellt:

1. Die längerdauernde Blutdrucksteigerung bei Unterbindung eines großen oder mehrerer kleiner Gefäße im centralen Gebiete:
   a) ihre Abhängigkeit von einer Mehrarbeit des Herzens;
   b) dessen Anpassung an die Vermehrung der Widerstände.
   c) Die Blutdrucksteigerung bezw. die Vermehrung der Herzarbeit ist abhängig vom Verhältnis der Summe der Querschnitte sämtlicher Collateralen zur normalen Bahn. Je geringer der Querschnitt der Collateralen, desto höher die Blutdrucksteigerung. (Aorta 40 mm, Iliaca 20 mm, Femoralis 10 mm Steigerung.)
   d) Bei Unterbindung eines kleineren Gefäßes genügt der bestehende Blutdruck zur Überwindung der hierdurch gesetzten Widerstände.
2. Erhöhter Druck in den Collateralbahnen und deren funktionelle Anpassung an diesen Seitendruck (Erweiterung des Lumens und Veränderung ihrer Wand), auch bei Unterbindung kleiner Arterien. Diese Erhöhung des Blutdrucks ist mithin auch vorhanden, wenn Erhöhung des Blutdrucks in centralen Gebiete nicht erforderlich ist; sie findet statt, weil die Collateralen die einzigen Verbindungsbahnen zwischen centralem und peripherischem Gebiet sind.
3. Blutdruckverminderung im peripherischen Gebiete:
   a) ihre Dauer;
   b) abnorme Beschaffenheit der Blutdruckkurve und Atemschwankungen daselbst.
4. Allmähliche Abnahme der centralen Blutdrucksteigerung bei Zunahme des peripherisch verminderten Blutdrucks bis zur Norm.

Auf Grund dieser Tatsachen läßt sich das Wesen des arteriellen Collateralkreislaufes sehr einfach zusammenfassen, da er eine Analogie zum normalen Blutkreislauf bildet. Dieser ist die Folge des Ausgleichs des Blutdrucks im arteriellen und venösen System. Der hohe arterielle Druck wird durch die Tätigkeit des Herzens hervorgebracht. Beide Systeme stehen durch ein Capillarsystem in Verbindung.

Ähnlich beim Collateralkreislauf. Dessen Entstehung hat das Vorhandensein, wenn auch noch so kleiner Verbindungsgefäße zwischen dem centralen und peripherischen Gebiete zur Voraussetzung. Je größer das ausgeschaltete Gebiet der normalen Bahnen ist, je geringer also die Summe der Querschnitte der Collateralen im Verhältnis zu dem der normalen Bahnen ist, desto höher der Blutdruck central desto geringer peripherisch, desto größer also die Differenz. Die Größe dieser Differenz ist vorzugsweise von der Vermehrung des central von der Ligatur gelegenen Blutdrucks abhängig. Diese ist ja, wie nachgewiesen, proportional der Summe der Widerstände, die durch die Ligatur jeweils eingeschaltet werden. Die Blutdruckerniedrigung im peripherischen Gebiete schwankt direkt nach der Unterbindung verschiedener Gefäße zunächst nur wenig, wie ich in vielen Versuchen sehen konnte, besonders aber in einem für diesen Zweck angestellten. Es wurden hintereinander bei einem curarisierten Tiere Aorta, Iliaca communis und Femoralis oberhalb der Profunda abgeklemmt und peripher der Druck gemessen. Er schwankte nur innerhalb geringer Grenzen.

Der Ausgleich zwischen dem centralen und peripherischen Blutdruck findet in der Strömung des Blutes durch die engen Capillaren statt. In dieser Tatsache wird der Einwurf Nothnagels genügend zurückgewiesen, daß die Vermehrung des Blutdrucks nicht die Ursache der Ausdehnung der Collateralen sein könne, da ja sonst alle Gefäße von der Größe dieser Collateralen im ganzen Körper ausgedehnt werden müßten. Der Collateralkreislauf kommt aber nur durch die Differenz zwischen dem centralen und peripherischen Drucke zustande, mit anderen Worten es werden nur gerade diese Collateralen beansprucht.

Und dies ist ein ganz wesentliches Moment. Denn durch die Beanspruchung der Collateralen als einzige Verbindung zwischen dem centralen und unterbundenen Gebiet steigt in ihnen der Blutdruck schon im Moment der Unterbindung, sie erweitern sich, und mit der Erweiterung steigt der Blutdruck solange, bis die Collateralen allmählich sich soweit erweitert haben, daß ihre Gesamtheit ebensoviel Blut in das unterbundene Gebiet einfließen lassen als normal. Damit ist der Blutdruck peripher ebenso hoch wie normal, die Verbindungsbahnen sind soweit erweitert, daß die in ihnen befindlichen Widerstände nicht höher

sind als die in den normalen Bahnen. Der centrale Blutdruck ist zur Norm herabgesunken, und hiermit ist der Collateralkreislauf ausgebildet.

Drei Momente sind es also, die als Voraussetzung zur Ausbildung des arteriellen Collateralkreislaufs zu gelten haben, zwei biologische und ein mechanisches.

1. Die Anpassungsfähigkeit des Herzens an erhöhte Widerstände und das Vorhandensein einer großen Druckdifferenz im centralen und peripherischen Gebiet.

2. Die Ausgleichsmöglichkeit dieser Druckdifferenz in vorhandenen Verbindungs-(Collateral)bahnen und deren funktionelle Anpassung an solch erhöhte Ansprüche.

3. Die wesentliche Blutdrucksteigerung in diesen Collateralen, als den einzigen Verbindungen zwischen centralem und peripherischem Gebiet, eine Steigerung die den Blutdruck in ihnen um das Vielfache des Drucks, als der in gleich großen nicht als Collateralen dienenden Bahnen herrschende beträgt, in die Höhe treibt.

Zusammenfassung.

Der arterielle Collateralkreislauf ist ein an die Verlegung einer Arterie sich anschließender Reparationsvorgang.

Seine Ausbildung ist in erster Linie vom Vorhandensein kleiner Verbindungsbahnen zwischen centralem und peripherischem Gebiete abhängig.

Die nur auf diesen Bahnen mögliche Blutströmung in das unterbundene Gebiet kommt infolge der großen Differenz des im centralen und peripherischen Gebiete herrschenden Blutdrucks zu stande. Diese Differenz ist umso größer, je größer das ausgeschaltete Gebiet normaler Arterien ist, d. h. je kleiner die Summe des Querschnitts der neuen im Verhältnis zu den alten Bahnen.

Die Größe der Differenz ist vorzugsweise abhängig von dem positiven Faktor, von der Höhe des Blutdrucks im central gelegenen Gebiet, die ihrerseits durch die vermehrte Tätigkeit des Herzens hervorgerufen wird.

Dem Vorhandensein großer Widerstände, die durch die erwähnten Verbindungsbahnen dargestellt werden, paßt sich das Herz durch vermehrte Tätigkeit an.

Die Beanspruchung dieser Verbindungsbahnen, der daselbst im Vergleich zu gleich großen, jedoch nicht als Collateralen dienenden Gefäßen wesentlich erhöhte

Seitendruck bewirkt eine allmählich entstehende Anpassung dieser Gefäße, deren Lumen sich langsam erweitert, und deren Wand (besonders Muscularis) sich verdickt. Als eine weitere Ursache ihrer Ausdehnung kommen vielleicht auch die durch sie in das peripherische Gebiet fortgeleiteten Atmungsschwankungen in Betracht. Mit der Ausdehnung der Collateralen werden die in ihnen vorhandenen Widerstände geringer, die Vermehrung der Herzenergie läßt allmählich nach, die Differenz des Blutdrucks im centralen und peripherischen Gebiet wird geringer, bis sie gleich Null ist. Die Summe des Querschnitts der nunmehr ausgedehnten Verbindungsbahnen setzt der Weiterbeförderung des Blutes keinen größeren Widerstand entgegen als die normalen Bahnen, es wird durch sie die gleiche Menge Blut in das unterbundene Gebiet befördert wie vorher, der daselbst herabgesunkene Druck hat seine frühere Höhe wieder erreicht und damit ist der Collateralkreislauf ausgebildet. Der Vorgang spielt sich bei Gefäßen, die zwischen Femoralis und Aorta liegen, innerhalb mehrerer Wochen bis zu 3 Monaten ab.

Herrn Professor Dr. Schultz danke ich für das Interesse, das er stets meinen Experimenten entgegenbrachte. In dauernder Dankbarkeit gedenke ich des verstorbenen Professor Dr. J. Munk, der mich besonders in Anfang meiner Untersuchungen über manche Einzelheiten der einschlägigen physiologischen Fragen orientiert hat.

Literaturverzeichnis.

1) August Bier, Die Entstehung des Collateralkreislaufs. Virchows Archiv. Bd. 147 und Bd. 153.
2) Derselbe, Über die nach und während der von Esmarchschen künstlichen Blutleere auftretenden Gefäßveränderungen und ihre physiologische Erklärung. Deutsche Med. W. 1899.
3) John Chiene, Journal of Anatomy 1868.
4) Cohnheim, Vorlesungen über allgemeine Pathologie, 1882.
5) L. Dogiel, Über den Einfluß des N. ischiadicus und N. cruralis auf die Cirkulation des Blutes in den unteren Extremitäten. Pflüg. Arch. Bd. 5.
6) Gull, Guys Hosp. Report 3 Ser. Vol. III.
7) Hermanides, Das Tonometer Talmas und seine erste Frucht. Virch. Arch. Bd. 84.
8) M. Holl, Zerreißung der Kniekehlengefäße usw. Lang. Arch. f. klin. Chir. Bd. 22.

9) J. Israel, Angiectasie im Stromgebiete der A. tibialis usw. Lang. Archiv f. klin. Chir. Bd. 21.
10) O. Israel, Virch. Archiv. Bd. 77, S. 315 und Bd. 86, S. 299.
11) M. Katzenstein, Die Unterbindung der Aorta. Langenbecks Arch. Bd. 76.
12) Derselbe, Über eine neue Funktionsprüfung des Herzens. Deutsche Med. W. Nr. 21 u. 22, 1904.
13) Lichtheim, Die Störungen des Lungenkreislaufs und ihr Einfluß auf den Blutdruck. Berlin 1876.
14) Murray, Journal of Anatomy 1871.
15) L. Landau-Heidenhain, Beobachtungen über den Einfluß des vasomotorischen Nervensystems auf den Kreislauf und die Körpertemperatur. Pflüg. Arch. Bd. 5.
16) Latschenberger und de Ahna, Beiträge zur Lehre von der reflektorischen Erregung des Gefäßmuskels. Pflüg. Arch. Bd. 12.
17) Marey, Physiologie médicale de la circulation du sang. Paris 1863.
18) Siegismund Mayer, Erscheinungen im Kreislaufapparat nach zeitweiliger Verschließung der Aorta. Sitzungsbericht der Kais. Akad. der Wiss. Bd. 79.
19) Navalischin, Über die Wirkungen des verminderten Blutzuflusses im Gehirn auf den Blutstrom im Aortensystem. Centralbl. f. d. med. Wiss. 1870.
20) H. Nothnagel, Über Anpassungen und Ausgleichungen bei pathologischen Zuständen. Zeitschr. f. klin. Medizin. Bd. 15. u. Suppl. zu Bd. 17.
21) A. Ostromoff, Versuche über die Hemmungsnerven der Hautgefäße. Pflüg. Arch. Bd. 12.
22) Porta, Della alterazioni etc. Milano 1845.
23) Pirogoff, Über die Möglichkeit der Unterbindung der Aorta abdominalis, Journ. der Chir. und Augenheilk. Bd. 24, 1838.
24) von Recklinghausen, Handbuch der allgemeinen Pathologie des Kreislaufs und der Ernährung. Deutsche Chir. Lfrg. 2 und 3.
25) A. Rollet, Blut- und Blutbewegung, in L. Hermanns Handbuch der Physiologie, Bd. 4.
26) Sonnenburg, Einige Bemerkungen betreffend die Herstellung des Collateralkreislaufs nach Unterbindung der Arterien in der Continuität. Cent.-Bl. f. Chir. 1876.
27) A. Stefani, siehe Virch.-Hirsch. Bd. 117.
28) Talma, Über collaterale Cirkulation. Pflüg. Arch. Bd. 23.
29) A. Velisch, Über das Verhalten des Blutkreislaufs nach Unterbindung der Aorta. Pflüg. Arch. Bd. 59.
30) O. Weber, Die Gewebserkrankungen usw. Pitha Billroths Handb. der Allgem. und spez. Chir. 1865.
31) Worm-Müller, Verhandlungen der Leipziger Akad. Bd. 25.
32) N. Zuntz, Beiträge zur Kenntnis der Einwirkungen der Atmung auf den Kreislauf. Pflüg. Arch. Bd. 17.

VIII.

Aus dem chirurgisch-poliklinischen Institute der Universität Leipzig.
(Direktor: Prof. Perthes.)

Über Luxation im Carpometacarpalgelenke des Daumens und über Luxationsfractur des Daumenmetacarpus. (Bennetsche Fractur.)

Von

Assistenzarzt Dr. Ernst Aulhorn.

(Mit 4 Abbildungen im Text.)

Im September 1904 suchte ein 45jähriger Arbeiter die Poliklinik auf, der beim Obstpflücken dadurch verunglückt war, daß eine Sprosse der Leiter brach, auf der er stand. Im Fallen hatte er mit der linken Hand die Leiter erfaßt, mit der rechten jedoch fehlgegriffen und sich dabei gegen den Daumen gestoßen.

Der Befund war folgender: der rechte Daumen steht in Adduction federnd fixiert. Abduction und Opposition sind weder activ noch passiv möglich. Das Metacarpophalangeal- und Interphalangealgelenk steht in Streckung, beide können activ und passiv nur wenig gebeugt werden. Unterhalb des Handgelenks sieht und fühlt man an der Radialseite eine Prominenz, die nach abwärts in den Metacarpus des Daumens übergeht; die Tabatière scheint infolgedessen verstrichen. Messung ergibt, daß der Metacarpus selbst nicht verkürzt ist, daß dagegen bei symmetrischer Lagerung beider Hände die Entfernung der Daumenspitze vom Proc. styloideus radii auf der verletzten Seite verringert ist.

Das Röntgenbild (Abb. 1) bestätigt die klinische Diagnose einer Luxation des Daumenmetacarpus: es zeigt die Verschiebung des Metacarpus nach aufwärts. Die Entfernung der Spitze der 2. Phalanx vom os naviculare ist 0,7 cm kleiner als auf der gesunden Seite. Außerdem erkennt man auf der Platte eine kleine Knochenabsprengung am volaren Rande der Basis des Metacarpus.

Die unblutige Reposition war auch in Narkose auf keine Weise möglich. Es wurde deshalb zur Operation geschritten und durch eine Incision auf der Dorsalseite in der Tabatière die Basis des Metacarpus freigelegt. Dabei wurde zunächst die Diagnose einer vollständigen Luxation bestätigt, und weiterhin zeigte sich, daß das Repositionshindernis von der

zerrissenen Kapsel gebildet wurde, die von der Dorsalseite her zwischen Os multangulum maius und Basis metacarpi eingestülpt war. Nach Entfernung der Kapsel gelang durch Extension am Daumen und gleichzeitige maximale Abduction die Reposition. Der Daumen wurde in abducierter Stellung auf einer Gipsschiene fixiert. Es glückte jedoch nicht, auf diese Weise die Reposition zu erhalten. Deshalb wurde bei einer zweiten Operation versucht, durch Naht der Kapsel die Reposition zu sichern. Es wurde dabei von der Radialseite her eingegangen, am Volarrande der Sehne des

Abb. 1.

Abductor pollicis longus, wobei das Carpometacarpalgelenk gut zu übersehen war. Trotzdem hat sich die Luxation wieder hergestellt, und die Behandlung beschränkte sich nunmehr darauf, durch Massage und passive Bewegungen die Beweglichkeit des luxierten Metacarpus zu heben. Freilich mit geringem Erfolge: es gelang nur, eine gewisse Abductionsmöglichkeit zu erzielen, während gerade die für die Funktion der Hand so wichtige Opposition fast ganz aufgehoben blieb, sodaß die Arbeitsfähigkeit der Hand dauernd stark beeinträchtigt ist.

Die Luxationen des I. Metacarpus sind, wenn auch häufiger als die nur durch schwerste Gewalteinwirkung möglichen Luxationen der andern Metacarpen, doch recht seltene Verletzungen. Sie kommen nur als dorsale Luxationen vor; wenigstens wird die von A. Cooper behäuptete volare Luxation von allen andern Autoren bestritten (s. Bardenheuer(1)[1]), Duplay-Reclus (2)). Unter den dorsalen Luxationen werden complette und incomplette unterschieden.

1) Die Zahlen beziehen sich auf das Literaturverzeichnis.

Die complette Luxation, um die es sich in unserem Falle handelt, ist unter diesen beiden Formen wiederum die weit seltenere. Bardenheuer (1) berichtet, daß Malgaigne 4 Fälle zusammenstellen konnte, daß Hueter und Fergusson einige, er selbst einen Fall sahen. In neuerer Zeit, insbesondere seit Einführung der Radiographie, ist, soweit ich sehe, kein Fall mitgeteilt worden; Oberst (3) erwähnt ausdrücklich, daß ihm keiner begegnet ist. Die Luxation soll entstehen können sowohl durch forcierte Flexion und Adduction als auch Extension und Abduction. Das Letztere kann man bei unserem Patienten nach dem Hergange der Verletzung vermuten, genauere Angaben vermochte er nicht zu machen. Der klinische Befund ist sehr charakteristisch: die Basis des Metacarpus bildet eine Prominenz über dem Multangulum maius, mitunter auch noch mehr oberhalb, in der Tabatière. Die entsprechende Prominenz des Multangulum in der Vola war in unserem Falle durch die sehr kräftige Muskulatur des Daumenballens verdeckt. Der Metacarpus steht meist adduciert, seltener abduciert: die Opposition ist aufgehoben. Der Daumen ist verkürzt. Differentialdiagnostisch kommen nur in Frage die incomplette Luxation und die Bennetsche Fractur; von diesen soll unten noch die Rede sein. Die Reposition ist in den mitgeteilten Fällen in der Regel leicht gelungen durch Extension am Daumen, gleichzeitige Abduction und direkten Druck auf die Basis des Metacarpus; Duplay-Reclus (2) erwähnen jedoch auch einen von Bourguet beobachteten Fall, in dem die Reposition nicht möglich war. Immer war dagegen die Erhaltung des Metacarpus in der reponierten Stellung sehr schwierig, sodaß in zahlreichen Fällen, wie auch in unserem, eine dauernde Reposition nicht erreicht wurde.

Häufiger als die completten Luxationen sind die incompletten beschrieben worden. Die Mitteilungen hierüber müssen aber zweifelhaft erscheinen, seit Bennet (4) im Jahre 1886 die nach ihm benannte Fractur des Daumenmetacarpus beschrieb. Er fand damals zuerst an Sammlungspräparaten, dann auch in 9 Fällen am Lebenden eine schräge Fractur der Basis des I. Metacarpus, durch die der palmarwärts gelegene Anteil der Basis mit etwa der Hälfte der Gelenkfläche vom übrigen Metacarpus abgetrennt wird. Infolgedessen rückt der Metacarpus etwas nach aufwärts, und es entsteht das Bild einer dorsalen Subluxation (vgl. Abb. 2 u. 3). Die Verletzung ist typisch, wie durch eine Anzahl späterer Mitteilungen bewiesen wird (s. Literaturverzeichnis am Schlusse Nr. 3—10). Ganz so häufig, wie Bennet es hinstellt, scheint sie aber wohl nicht zu sein: Oberst (3) sah sie unter seinem großen Materiale nur 2mal, auch Friedrich (11)

schreibt, sie könne nicht gerade zu den „häufigen“ Verletzungen gezählt werden. Für das Material der Leipziger Poliklinik trifft jedenfalls die Angabe Bennets, der sich auch Miles und Struthers (10) anschließen, nicht zu, daß die Bennetsche Fractur unter den Fracturen der Metacarpalknochen überhaupt die häufigste sei.

Abb. 2.

Wir besitzen 3 Röntgogramme von Bennetscher Fractur: eines von einem Falle, den Herr Prof. Friedrich im Jahre 1902 beobachtete, das zweite (Abb. 2) von einem Falle, den Herr Prof. Perthes in der Poliklinik des Krankenhauses St. Jakob sah, das dritte (Abb. 3) von einem Patienten, der 1903 bei uns in Behandlung war. Auf den Röntgenbildern sieht man die schräge, ins Gelenk hineinreichende Bruchlinie, die den volaren Anteil der Basis des Metacarpus abtrennt; das abgesprengte Fragment ist in Fall 2 (Abb. 2) kleiner als in Fall 3 (Abb. 3). Beim Vergleiche mit dem Röntgenbilde der normalen Hand (s. die unverletzte Hand in Abb. 1)

erkennt man, daß der Metacarpus proximal und radial verschoben ist. Der klinische Befund war in Fall 2 und 3 — von Fall 1 besitze ich keine Angaben — genau der gleiche: Der Daumen steht in Adduction federnd fixiert, doch sind abnorme seitliche Bewegungen des Metacarpus möglich, bei denen man Crepitation fühlt. Das Metacarpophalangealgelenk steht in leichter Beugung fixiert, im Interphalangealgelenk sind aktiv und passiv Bewegungen möglich, die Beugung aber eingeschränkt. Die Basis des 1. Metacarpus bildet fingerbreit unterhalb des Handgelenks eine dorsal und etwas radial

Abb. 3.

gerichtete Prominenz, die deutliche Druckempfindlichkeit aufweist. Die Tabatière erscheint verstrichen. Bei symmetrischer Lagerung beider Hände ist auf der kranken Seite die Entfernung der Daumenspitze vom Proc. styloideus radii um ca. 0,5 cm verringert. Durch Zug am Daumen und gleichzeitige Abduction gelingt leicht die Ausgleichung der Deformität, wobei man Crepitation fühlt. Sich selbst überlassen gleitet der Metacarpus wieder in die luxierte Stellung zurück. Entstanden war die Verletzung in Fall 2 durch Fall auf die Hand aus 1 m Höhe, in Fall 3 durch Fall vom Straßenbahnwagen; in diesem Falle fand sich über dem Köpfchen des 1. Metacarpus auf der Streckseite eine Hautabschürfung, die Fractur war also in typischer Weise entstanden durch eine Gewalt, die bei gebeugtem Daumen den Metacarpus in seiner Längsrichtung getroffen hatte.

Nach dem geschilderten Befunde erscheint es wohl glaublich, daß solche Fälle als Subluxationen — d. h. als reine Subluxationen ohne Fractur — angesehen worden sind, ehe Bennets Beobachtung bekannt war. Bennet nimmt auch tatsächlich an, daß es sich bei den früher beschriebenen incompletten Luxationen um die von ihm gefundene Fractur gehandelt habe. Er sucht diese Annahme durch den Hinweis darauf zu stützen, daß eine Subluxation in einem Sattelgelenk, wie es das Carpometacarpalgelenk des Daumens ist, anatomisch un-

Abb. 4.

wahrscheinlich sei, und erläutert dies durch das naheliegende Beispiel eines Reiters, der auch, wenn er den Sitz verliert und auf den Sattelknopf zu sitzen kommt, jedenfalls dort nicht sitzen bleibt, sondern bei der nächsten Bewegung entweder in den Sattel zurückgleitet oder vor ihn zu sitzen kommt. Für Bennets Annahme spricht, daß seit seiner Veröffentlichung und im besondern seit Einführung der Radiographie keine incomplette Daumenluxation mehr mitgeteilt ist. Interessant ist in dieser Hinsicht auch ein in unserer Sammlung befindliches Röntgogramm eines Falles von habitueller Subluxation des Daumenmeta-

carpus[1]), das ich deshalb hier mitteile: das Röntgenbild zeigt, daß der palmarwärts gerichtete Fortsatz an der Basis des Metacarpus hier vollständig fehlt; das proximale Ende des Metacarpus hat also ungefähr die Gestalt, die es nach dem Eintritt einer Bennetschen Fractur erhält; außerdem zeigt auch die Gelenkfläche des Multangulum maius abnorme Gestalt: sie steht fast in der Achse des II. Metacarpus, während sie sonst auf dem Röntgenbilde beinahe senkrecht zu dieser gerichtet erscheint. Jedenfalls beweist dieses einzige Röntgenbild einer unzweifelhaften Subluxation, das ich habe finden können, nichts gegen die Annahme, daß im normalen Carpometacarpalgelenk des Daumens Subluxationen nicht vorkommen.

Für die Differentialdiagnose zwischen completter Luxation und Bennetscher Fractur ist wichtig der Nachweis von Crepitation und circumscriptem Druckschmerz bei der Fractur. Die Verschiebung des Metacarpus nach aufwärts ist wohl in der Regel bei der Luxation größer, doch zeigt gerade unser Fall, daß dieser Unterschied recht gering sein kann. Das Röntgenbild sichert natürlich die Diagnose. Es muß jedoch hier noch des kleinen Knochenfragments gedacht werden, das auch auf unserm Bilde von Luxation an der Vorlarseite der Basis metacarpi sichtbar ist. Man könnte die Bilder 1—3 in eine Reihe stellen und Fall 2 mit der kleineren Absprengung als Übergang betrachten zwischen der größeren Absprengung in Fall 3 und dem kleinsten Fragmente in Fall 1. Berücksichtigt man aber den Verletzungshergang, so kann man diesen Vergleich nicht anerkennen. Denn bei der Bennetschen Fractur kommt die Absprengung zu stande durch eine in der Längsrichtung des Metacarpus wirkende Gewalt und zwar durch Abquetschung, nicht durch Abriß, wie die Tatsache zeigt, daß die Fractur auch bei flectierter Stellung des Metacarpus eintritt (vgl. Fall 3 mit der Hautabschürfung über Capitulum metacarpi auf der Dorsalseite). Nach dem Eintritt der Fractur gleitet dann der übrige Metacarpus dem Zuge der Extensorensehnen folgend (s. Miles und Struthers (10)), über die Dorsalfläche des Multangulum maius hinauf, da eben der palmargerichtete Fortsatz der Basis abgetrennt ist, der ihn sonst daran hindert. Eine solche Rolle kann das kleine Knochenstück nicht spielen, das bei der Luxation zu sehen ist; es ist vielmehr als Abriß aufzufassen, wie er ja auch bei Luxationen anderer Gelenke häufig vorkommt. Die proximale Gelenkfläche des Metacarpus ist bei der Luxation dagegen vollkommen intakt.

1) Der Fall ist von Herrn Prof. Friedrich beobachtet und auch im Handbuche von Bergmann, Bruns und Mikulicz, Bd. IV, erwähnt.

Literaturverzeichnis.

1) Bardenheuer, Die Verletzungen der oberen Extremitäten.
2) Duplay-Reclus, Traité de Chirurgie III, 127.
3) Oberst, 5. Ergänzungsheft der „Fortschritte auf dem Gebiete der Röntgenstrahlen".
4) Bennet, British medical journal. 1886, July.
5) Beatson, British medical journal 1900, May.
6) Prichard, British medical journal 1900, June.
7) Bähr, Monatsschrift für Unfallheilkunde 1897, No. 4.
8) Blenke, Monatsschrift für Unfallheilkunde 1901, No. 4.
9) Lauff, Deutsche militärärztliche Zeitschrift. 1902, No. 4.
10) Miles and Struthers, Lancet 1903, p. 1655.
11) Friedrich in Bergmann, Bruns und Mikulicz Handbuch, Band IV.

IX.

Aus der chirurgischen Universitätsklinik zu Marburg.
(Geheimrat Küster.)

Zur Tuberkulose des Hodens und Nebenhodens.

Von

Dr. **Walter von Brunn**,
ehem. Assistenten der Klinik.

Den Anstoß zu den vorliegenden Untersuchungen erhielt ich bereits vor Jahren, als ich mehrfach Gelegenheit hatte, durch Castration gewonnene Präparate zu untersuchen, an denen wohl der Nebenhoden durch Tuberkulose bisweilen außerordentlich stark verändert war, der Hoden selbst aber ganz unverändert zu sein schien. Der Gegenstand gewann für mich um so größeres Interesse, als bald darauf Rasumowsky (1)[1]) die bereits von Bardenheuer (2) 1886 für die Behandlung der Nebenhodentuberkulose angegebene Resection der Epididymis aufs neue empfahl und zwar mit der Modification, daß er nach Scadutos (3) Vorgange nach der Resection des Nebenhodens eine Anastomose zwischen Ductus deferens und Corpus Highmori anlegte, um womöglich sogar die volle Funktion des Organs wieder herzustellen.

In besonderem Maße hat sich Bogoljuboff (4, 5, 6), Rasumowskys Schüler, mit diesen Dingen beschäftigt; er hat die Möglichkeit, nach Resection der Epididymis durch Plastik eine permeable Anastomose zwischen Ductus deferens und den Hodenkanälchen herzustellen, an einem großen Tiermaterial erwiesen und noch in letzter Zeit (7) an der Hand von 12 Fällen, die allerdings noch nicht lange genug beobachtet worden sind, die Resection des Nebenhodens wegen Tuberkulose als die ideale Operation empfehlen zu müssen geglaubt.

1) Die Zahlen beziehen sich auf das am Schlusse dieser Arbeit befindliche Literaturverzeichnis.

Von noch weniger radicalen Eingriffen bei dieser Krankheit möchte ich hier nur das Verfahren von Bohdanowicz (8) erwähnen, der in 2 Fällen mit Erfolg Naphtholcampher in die erkrankten Partien einspritzte, und das von Mauclaire (9), der meint, mit doppelter Unterbindung und Durchschneidung des Ductus deferens auskommen zu können.

Die ganze Frage, soll man bei sicher erwiesener Nebenhodentuberculose sofort die Castration ausführen oder nicht, ist ja bereits von den erfahrensten Beobachtern so häufig discutiert worden und ist bis heute noch so wenig geklärt, daß es den Rahmen dieser Publication weit überschreiten würde, wenn ich mich mit ihr eingehend beschäftigen wollte.

Daß man bei einseitiger Tuberkulose des Hodens und Nebenhodens, wo Schmerzen, Abscesse und Fisteln für den Patienten eine große Last und eine große Gefahr bedeuten, die Castration ausführt, dagegen dürfte sich wohl kaum noch eine Stimme erheben. Daß man bei einem alten Manne auch in leichteren Fällen radical vorgeht, bei einem jüngeren Patienten damit zu zögern geneigt ist, ist verständlich; ebenso daß man bei einem decrepiden, auch sonst mit Tuberkulose behafteten Manne leichter mit der Castration bei der Hand ist als bei einem jungen, sonst völlig gesunden. Daß es eines gewissen Entschlusses bedarf, um bei einem nur noch einen Testikel besitzenden Individuum auch diesen fortzunehmen, daß man hier so conservativ wie möglich verfahren wird, soweit es das Gewissen einem gestattet, ist von vornherein erklärlich.

Gewichtige Stimmen haben sich zu gunsten der conservativen Behandlungsmethode bei Nebenhodentuberkulose erhoben; in der Discussion zu dem Vortrage von v. Bruns (10) auf dem Chirurgencongreß 1901 haben sich König sen. (11), Gussenbauer (12), Henle (13), Bier (14) und Schlange (15) gegen das prinzipiell radicale Verfahren ausgesprochen und die Allgemeinbehandlung, roborierende Diät, Hydrotherapie, Seebäder sowie die lokale Behandlung mit Stauung, partielle Resection und Excochleation warm empfohlen.

Es wurde damals auch die Frage von der Reihenfolge der Infection der Harn- bezw. der Geschlechtsorgane angeschnitten, und es war natürlich, daß die Anhänger der Theorie von der „descendierenden" Infection zugleich Gegner des radicalen Vorgehens sein mußten, weil sie sich von einer Entfernung des tuberkulösen Nebenhodens bei bereits kranker Niere, Prostata und Samenblase keine besonderen Erfolge versprachen (Kocher (16), König sen. (11)). Als Anhänger dieser Theorie haben wir weiterhin Cohnheim (17) und Stein-

thal (18) anzusehen. Für das conservative Verfahren sprechen sich ferner Broca (19) und Horwitz (20) aus. Bissel (21) schließt sich ihnen ebenfalls an, obwohl er auf Grund seiner klinischen Erfolge und einer anatomischen Arbeit über den arteriellen Gefäßverlauf im Hoden und Nebenhoden von Murphy — diese Arbeit war mir nicht zugänglich — die Nebenhodentuberkulose als das Primäre ansieht. Seine Erfolge mit dem conservativen Verfahren — 3 operierte Fälle, davon 1 geheilt. 2 an allgemeiner Tuberkulose gestorben — lassen nicht recht erkennen, warum er dies Vorgehen empfiehlt.

Die bisher publizierten Erfolge mit der Resection des tuberkulösen Nebenhodens sind überhaupt nicht danach angetan, eine Empfehlung dieses Vorgehens zu rechtfertigen. Von Rasumowskys 4 operierten Fällen heilten 3 mit Fisteln, der 4. befand sich noch in Behandlung. Bogoljuboffs Patienten sind noch nicht annähernd lange genug beobachtet, um von Dauerheilung reden zu können.

Auf der andern Seite stehen die Anhänger der „ascendierenden" Theorie und damit im allgemeinen die Freunde des radicalen Vorgehens unter Führung von v. Bruns (10) und v. Baumgarten (22). Letzterer hat zugleich mit Krämer (23) nachgewiesen, daß man beim Kaninchen regelmäßig durch Infection des Hodens mit Tuberkulose eine ascendierende Tuberkulose der Genital- und Harnorgane erzeugen kann, und v. Bruns (10) hat an dem großen Material seiner Klinik gezeigt, welch großen Erfolg man mit Durchführung des radikalen Verfahrens erzielen kann. Simon (24) stimmte ihm an der Hand des Heidelberger Materials zu, v. Büngner (25), Simmonds (26), Thorndike (27), Cumstone (28), Berger (29), Heimbach (30), Großschopf (31), Kälter (32) und Heiberg (33 u. 34) stützen durch klinische und pathologisch-anatomische Beiträge die Lehre von der ascendierenden Infection und empfehlen z. T. ausdrücklich das radicale Verfahren. Auch Rokitansky (35), Virchow (36) und Klebs (37) haben sich für die ascendierende Form der Ausbreitung der Urogenitaltuberkulose ausgesprochen. Jordan (38) bekennt sich ebenfalls als Anhänger dieser Theorie, will aber bei jungen Leuten conservativ vorgehen.

Orth (39) nimmt einen vermittelnden Standpunkt ein, v. Krzywicki (40) und Marwedel (41) betonen die Möglichkeit einer primären Infection der Prostata.

Unter diesen Umständen fand der Vorschlag von Lanz (42) besondere Beachtung, sich bei scheinbar isolierter Nebenhodentuberkulose nicht im Hinblick auf das äußerlich normale Verhalten des Hodens verleiten zu lassen, ihn einfach nach Entfernung der Epididymis wieder

zu versenken. Er riet, ihn in jedem solchen Falle zu spalten. Findet sich kein sichtbarer Krankheitsherd, so vernäht man die Wunde mit Catgut, der Hode heilt dann ohne Störung.

Ergibt aber die Inspection, daß man es mit kleineren oder größeren Herden auch in der Hodensubstanz zu tun hat, so kann man je nach dem Befunde zur Excochleation, partieller Excision oder Castration greifen, eventuell auch durch Einbringen von Jodoform günstig einzuwirken versuchen.

Sicherlich wird durch ein solches Vorgehen das Vertrauen zur konservativen Behandlungsweise erheblich gesteigert; doch der einzelne Tuberkel ist eben, wie man nicht genug hervorheben kann, ein mikroskopisch kleines Gebilde, das man unter keinen Umständen mit bloßem Auge erkennen kann (abgesehen vom Solitärtuberkel des Gehirns); deshalb betont auch Lanz ausdrücklich, daß die makroskopische Besichtigung der Hodenschnittfläche keine absolute Garantie gebe.

Die Frage war demnach eine offene geblieben, ob in solchen Fällen, wo makroskopisch die Hodensubstanz normal aussieht, Tuberkel in ihr nachgewiesen werden können. Von ihrer Beantwortung hängt natürlich viel, wenn auch nicht alles, für die Bewertung der konservativen Behandlungsmethoden der Nebenhodentuberkulose ab.

Ich habe darauf nun in den letzten Jahren mein Augenmerk gerichtet und bin meinem verehrten früheren Chef, Herrn Geheimrat Küster, für die Überlassung des Materials zu großem Danke verpflichtet.

Es handelt sich im ganzen um 6 durch Castration in der Klinik gewonnene Präparate, ein 7. teils durch operative Resection des Nebenhodens teils durch Autopsie gewonnenes und ein 8., das mir vom pathologischen Institut freundlichst überlassen wurde.

Ich lasse zunächst die Krankengeschichten der betreffenden Fälle und die Beschreibung der Präparate folgen.

1. J.-N. 649/03. H. P., 61 Jahre, aus Niederklein. Aufgenommen am 4. Mai 1903.

Seit 4 Wochen bemerkt P. eine Schwellung und Härte am rechten Hoden. Der linke Hode ist nicht vergrößert, einige kleine harte Knötchen sind an ihm zu fühlen.

4. Mai. Castration rechts. 18. Mai geheilt entlassen.

Präparat: Epididymis auf das doppelte vergrößert, fast ganz verkäst, Hode makroskopisch normal.

Mikroskopisch finden sich in dem stark bindegewebig verdickten Corpus Highmori und der Bindegewebslage zwischen Hoden und Nebenhoden einzelne größere Conglomerate von Tuberkeln, im Hodenparenchym wurden erst bei genauer Durchforschung einer Reihe von Schnitten einzelne Tuberkel entdeckt. Sie liegen im allgemeinen um so näher bei einander, je

weniger sie von der dem Nebenhoden zugewandten Seite entfernt sind. Ferner liegen sie fast ausnahmslos perivasculär, d. h. in nächster Nähe eines oder mehrerer deutlich sichtbarer Blutgefäßquerschnitte. Das Hodenparenchym zeigt sonst keine besondere Veränderung.

2. J.-N. 1281/03. H. F., 22 Jahre, aus Höchst. Aufgenommen am 16. September 1903.

Früher Lues, keine Gonorrhoe. Seit etwa 3 Monaten spürt F. eine Schwellung am rechten Hoden. Kleine Verdickungen werden auch am linken Nebenhoden gefühlt. 17. September Castration rechts. 3. Oktober geheilt entlassen.

Präparat: Epididymis auf das $1^1/_2$ fache verdickt; keine sichtbare Verkäsung, doch deutliche Tuberkulose. Ein isolierter kirschgroßer Abceß am Kopfe des Nebenhodens. Hode makroskopisch ohne Veränderung.

Mikroskopisch erweist sich die Epididymis von ziemlich zahlreichen Tuberkeln mit Riesenzellen durchsetzt. Verkäsung erst hier und da im Beginne. Der ganze Hode ist von spärlichen miliaren Tuberkeln durchsetzt, die auch hier, wie im vorigen Falle, perivasculäre Lage besitzen. Interstitielles Gewebe nur an der dem Nebenhoden zugewandten Seite vermehrt und fibrös verdickt.

3. J.-N. 1369/03. J. St., 3 Jahre, aus Rauschenberg. Aufgenommen am 15. Oktober 1903.

Die Mutter des P. ist inzwischen an Lungentuberkulose gestorben. Weihnachten 1902 wurde zufällig eine Anschwellung des linken Hodens bei dem Jungen bemerkt, es traten dann Tumoren am Kopfe, im Gesicht und am rechten Unterschenkel auf. Die Diagnose blieb zunächst zweifelhaft, man dachte an ein Hodensarcom mit Metastasen, auch an Lues. Impfung eines Meerschweinchens mit exstirpiertem Material von einigen der Knoten ergab Tuberculose. 16. Oktober. Castration links. 20. Oktober geheilt entlassen.

Präparat: Nebenboden auf mehr als das doppelte vergrößert, total verkäst. Corpus Highmori fibrös, von Tuberkeln durchsetzt. Die angrenzende Partie des Hodenparenchyms zeigt ein eigenartiges Bild, das interstitielle Gewebe ist stark vermehrt und hat anscheinend die Hodenkanälchen in bizarre Formen gepreßt, so daß sie vielfach des Lumens entbehren und wie solide Zellstränge mit zahlreichen Fortsätzen im Bindegewebe liegen. Hier sowie im übrigen sonst gänzlich unveränderten Parenchym sehr zahlreiche miliare Tuberkel, ohne Verkäsung, aber mit zahlreichen Riesenzellen. Diese Tuberkel sind über den ganzen Hoden verstreut, keine Partie desselben ist frei, hier und da sind sie zu Conglomeraten vereinigt. Ihre perivasculäre Lage ist meistens noch erkennbar.

4. J.-N. 114/04. H. B., 45 Jahre, aus Rengshausen. Aufgenommen am 5. Januar 1904.

Vor 3 Wochen Anschwellung am rechten Hoden. 8. Januar Castration rechts. 17. Januar geheilt entlassen.

Präparat: Epididymis aufs dreifache vergrößert, ganz verkäst. Hode makroskopisch unverändert.

Bei mikroskopissher Betrachtung erweist sich das Corpus Highmori und die benachbarte Albuginea stark verdickt und von Tuberkelconglomeraten durchsetzt. Nächst diesen im Hodenparenchym, dessen Kanälchen hier durch

Wucherung des interstitiellen Gewebes stark komprimiert sind, z. T. einzelne Tuberkel z. T. aus mehreren zusammengesetzte Conglomerate, einige davon in Verkäsung begriffen. Weiterhin im Hodenparenchym vereinzelte miliare Tuberkel mit teilweise perivasculärer interstitieller, teilweise intracanaliculärer Lagerung. Die fächerförmige Anordnung der Tuberkel auf der Hodenschnittfläche ist hier besonders schön zu sehen.

5. J.-N. 637/04. H. D., 23. Jahre, aus Wald. Aufgenommen am 28. April 1904.

Anamnestisch ist von Wichtigkeit, daß in der Familie des P. Tuberculose beobachtet wurde und daß er selbst 1899 Pleuritis, 1900 eine Tuberculose des rechten Sternoclaviculargelenks hatte. Seit 8 Wochen besteht eine Schwellung am rechten Hoden. Bei der Aufnahme wurde auch rechts Lungencatarrh konstatiert. Hier — wie auch in allen übrigen Fällen, abgesehen von No. 7, — erwies sich der Urin frei von krankhaften Bestandteilen. 29. April Castration. Dabei wird ein Abscеß des Nebenhodens eröffnet. Mit Fistel am 6. Mai 1904 entlassen.

Die Fistel schloß sich in der Folgezeit nicht, Ende August kam es zu äußerst schmerzhafter Schwellung des linken Hodens. Auch jetzt war der Urin normal. 13. September Castration links mit Fortnahme der fistulösen Scrotalpartie. Der Ductus deferens wurde, wie auch sonst stets, hoch abgeschnitten, nicht durch Evulsion entfernt. Hode und Nebenhode erwiesen sich als total verkäst und vereitert.

24. September mit Fistel entlassen, die trotz verschiedener kleinerer Eingriffe jetzt noch besteht.

Präparat des rechten Hodens. Epididymis aufs doppelte vergrößert, stark verkäst, Hode makroskopisch unverändert.

Corpus Highmori fibrös, in ihm zahlreiche Tuberkel mit Riesenzellen, aber ohne Verkäsung; das Hodenparenchym ist in seiner nächsten Nähe noch von mäßig zahlreichen miliaren Tuberkeln durchsetzt, die aber nach der Peripherie zu schnell an Zahl abnehmen und hier nur äußerst spärlich zu finden sind. Hier ist ihre perivasculäre Lagerung auch deutlich zu erkennen.

6. J.-N. 153/05. B. R., 33 Jahre, aus Zennern. Aufgenommen am 11. Januar 1905.

Seit Anfang Dezember 1904 schmerzhafte Schwellung am Schwanz des linken Nebenhodens, bald auch eine gleiche am Kopfe desselben. Die Schwellung am unteren Pole erwies sich als Hydrocele, die am oberen Pole als tuberculöser Abscеß.

12. Januar Castration links, nach 3 Wochen geheilt entlassen.

Präparat: Der makroskopisch ganz unveränderte Hode nimmt nur etwa $^1/_4$ des ganzen Präparates ein, alles übrige ist verkästes, teilweise vereitertes Nebenhodengewebe.

Dieser Fall ist besonders characteristisch dafür, wie gefährlich es wäre, wenn man aus dem makroskopisch normalen Aussehen der Schnittfläche des Hodens auf seine Integrität schließen wollte. Der Hode ist dicht durchsetzt von äußerst zahlreichen, nur an wenigen Stellen confluierenden Tuberkeln mit zahlreichen Riesenzellen und beginnender Verkäsung. Auch hier liegen die Tuberkel nur intercanaliculär, die Kanälchen selbst sind nirgends nachweisbar tuberkulös verändert.

7. J. N. 881/04. A. A., 24 Jahre, aus Hümpfershausen. Aufgenommen am 15. Juni 1904.

Vor einem Jahre Nierenentzündung; seitdem oft Blut im Urin. Seit einem Jahre auch Anschwellung am linken Hoden. Nierentuberculose links, sonst nichts Besonderes. 23. Juni Exstirpation des verkästen und vereiterten linken Nebenbodens; Testikel bis ins Parenchym gespalten und makroskopisch normal befunden. Der an seinem Ende gespaltene Ductus deferens wird plastisch darauf genäht. 30. Juni Freilegung beider Nieren; die rechte ist gesund, die linke tuberculös, wird exstirpiert. Ureter und umgebendes Gewebe tuberculös, wird excochleiert. Die Wunde heilt nicht. Am 21. August Exitus.

Sektion: Es wird nichts von Tuberculose mehr im Körper gefunden. Eine ihrer Entstehungsursache nach unaufgeklärte Perforationsöffnung der Blase wird entdeckt und ein intraperitonealer Abceß an dieser Stelle. Rechts ist Hode und Epididymis normal, auch der linke Hode samt Ductus deferens wird entfernt.

Präparat des linken Hodens: Während der am 23. Juni entfernte Nebenhode stark verdickt und verkäst war, sieht der Hode selbst ganz unverändert aus, abgesehen von einigen größeren und kleineren gelblichen Stellen in der Albuginea.

Eine Communication zwischen dem Lumen des Ductus deferens und dem Rete testis bezw. den Hodenkanälchen ist nicht erzielt worden. Mehrere größere verkäste Knoten in der Albuginea, die einerseits direkt mit stehen gebliebenen geringen Resten des tuberkulösen Nebenhodens, andrerseits mit tuberkulösen Herden im Hodenparenchym in Verbindung stehen. Zahllose miliare Tuberkel im interstitiellen Gewebe des Hodens.

8. Hode mit Nebenhoden eines jungen Mannes, mir vom pathologischen Institut überwiesen.

Nebenhode aufs doppelte vergrößert, Hode von normalen Aussehen.

Mikroskopisch im Nebenhoden einzelne ziemlich große Herde tuberkulösen Gewebes, ohne Verkäsung, aber mit Riesenzellen. Ähnliche Herde spärlich auch im Rete testis und der Albuginea. Sehr vereinzelte Herde verstreut im Parenchym, überall interstitiell in der Nähe von Gefäßen gelegen.

Was das klinische Verhalten dieser von mir erwähnten Fälle betrifft, so streife ich nur kurz ihre Aetiologie. In 3 Fällen (3, 5 und 7) waren auch andere als tuberkulöse anzusprechende Herde im Körper vorhanden, die man eventuell als Ausgangspunkte der Tuberkulose ansehen könnte. Ob die geringen Verdickungen am Nebenhoden der gesunden Seite im Falle 1 und 2 als Tuberkel anzusprechen sind, ist zweifelhaft, jedenfalls sind sie wohl nicht als die primären Herde aufzufassen.

Gonorrhoe war in keinem einzigen dieser Fälle vorhanden oder vorausgegangen, was ja sonst oft beobachtet worden ist (vgl. u. a. Montaz (43)).

Die Niere der erkrankten Seite war nur im Falle 7 zugleich tuberkulös verändert, in allen andern Fällen war klinisch nichts davon nachzuweisen. Dies spricht für die ascendierende Theorie der Infection, wenn auch natürlich nicht absolut, da wohl einmal ein Nierenherd einige Zeit dem klinischen Nachweise sich zu entziehen vermag. Niere und Nebenhode erkrankten im Falle 7 zu gleicher Zeit, vielleicht von ein und demselben Ausgangspunkte (in die Blutbahn perforierte Bronchialdrüse?) aus.

Was die erste Lokalisation des Prozesses anlangt, so war im Falle 2 und 6 der Kopf des Nebenhodens als der zuerst ergriffene Teil anzusehen, im ersteren Falle wegen der dort am weitesten vorgeschrittenen Veränderungen, im zweiten, weil hier außerdem der erste Herd klinisch nachweisbar gewesen ist. Die Epididymis wird nun, wie es scheint, sehr rasch von Tuberkulose durchsetzt, in den meisten Fällen ist der Unterschied zwischen der Veränderung des Hodens und der des Nebenhodens ein ganz gewaltiger. Ob die Ausbreitung hier auf interstitiellem Wege oder durch das Lumen der Kanälchen geschieht, vermag ich nicht zu sagen.

Es kommt inzwischen zu einer starken Wucherung des interstitiellen Bindegewebes im Corpus Highmori und den angrenzenden Partieen des Hodens, sowie zu einer starken Verdickung der Albuginea. Doch zugleich sind hier auch bereits Herde tuberkulösen Gewebes zu bemerken, und eine von dieser Stelle ausgehende und nach der Peripherie des Hodens hin abnehmende Dissemination von miliaren Tuberkeln. Diese Ausbreitung geschieht offenbar zunächst auf dem Wege der Lymphbahnen; denn die miliaren Tuberkel, so lange sie noch einzeln liegen, sind so gut wie stets nahe einem Blutgefäße gelegen dort, wo die Lymphbahnen des Hodens zu verlaufen pflegen. Eine Verbreitung der Tuberculose auf dem Wege der Hodenkanälchen kann ich, wenigstens im Anfange, nicht annehmen, da in dem einzigen Falle, wo auch die Kanälchen deutlich erkrankt waren, das intercanaliculäre Gewebe ebenfalls so stark verändert war, daß der Prozeß hier ebensogut vom interstitiellen Gewebe auf die Kanälchen übergegangen sein konnte. Es machte auf mich durchaus den Eindruck, daß, in der Hauptsache wenigstens, die Tuberculose des Hodens auf dem Lymphwege intercanaliculär verläuft und erst secundär in die Kanälchen einbricht. Auch ist die in einigen Fällen besonders auffällige kolossale Vermehrung des intercanaliculären Gewebes, das die Kanälchen zwischen sich zusammendrückt, ohne daß diese selbst histologisch nennenswerte Veränderungen ihrer Zellen erkennen ließen, meines Erachtens ein Beweis dafür, daß der Angriffspunkt des tuber-

kulösen Virus in der Hauptsache, wenn nicht im Anfange stets allein, das interstitielle Gewebe des Hodens ist.

Was aber das Wesentliche an dieser Untersuchung ist, ist das, daß es mir nicht gelungen ist, auch unter makroskopisch völlig intakten Hoden einen einzigen zu finden, der bei bestehender Nebenhodentuberculose frei von Tuberkeln gewesen wäre.

Mag man auch einwenden, daß diese Hodentuberkel nach Fortnahme des schwer erkrankten Nebenhodens zur Ausheilung kommen können, das muß wohl in Zukunft als feststehend angenommen werden, daß jeder Operateur, der bei Nebenhodentuberculose nur den Nebenhoden exstirpiert, mit größter Wahrscheinlichkeit tuberkulöse Herde im Hoden zurückläßt, die wohl vielleicht ausheilen können, die aber mindestens ebenso gut auch weiter wachsen und durch Metastasenbildung im Körper den Träger aufs schwerste gefährden können. Wie es der Einzelne damit halten will, das hat er mit sich selbst abzumachen, ich persönlich bin der Meinung, daß hier die radikalste Therapie im Prinzip die beste ist und daß nur in Ausnahmefällen, wie ich bereits zu Anfang erwähnte, eine Abweichung von dieser Regel statthaft ist.

Aus diesem Grunde halte ich auch die Versuche, bei Nebenhodentuberculose nach Resection der Epididymis eine Anastomose zwischen den Hodenkanälchen und dem Ductus deferens herbeizuführen, im allgemeinen für verfehlt, ja für gefährlich, wenn man bedenkt, daß bei Gelingen der Anastomose tuberkulöse Gewebsmassen oder Tuberkelbazillen dem Samen beigemengt werden und zur Infection der samenableitenden Wege sowie der Samenblase und Prostata führen können, während andernfalls die Hodentuberkel wenigstens bis zu gewissem Grade abgekapselt sind und im günstigen Falle der lokalen Heilung zugeführt werden können; im ungünstigen Falle müssen sie aber erst selbst die den Hoden umgebende bindegewebige Hülle durchbrechen, eine Arbeit, welche die Anastomosenbildung ihnen wesentlich erleichtert haben würde.

Nehmen wir aber an, die Infection gehe auf dem Blutwege von statten oder auf dem Lymphwege, nun, dann ist es ebenso gefährlich, die Hodentuberkel mit oder ohne Anastomose im Körper zu belassen.

In Fällen von chronischer nicht tuberkulöser Induration des Nebenhodens mit Sterilität ist die Anlegung einer Anastomose gewiß berechtigt und wünschenswert; was sie hier aber in praxi zu leisten vermag, das wissen wir noch nicht.

Literaturverzeichnis.

1) Rasumowsky, Eine neue konservative Operation am Hoden. Archiv für klin. Chirurgie. Band 65, Heft 3.
2) Bardenheuer, Die operative Behandlung der Hodentuberkulose durch Resection der Nebenhoden. Mitteilungen a. d. Kölner Bürgerhospital 1886.
3) Scaduto, ref. bei Rasumowsky, und Annales des maladies génito-urinaires, März 1901.
4) Bogoljuboff, Experimentelle Untersuchungen über die Anastomosenbildung an den ableitenden Samenwegen bei der Nebenhodenresection. Archiv für klin. Chirurgie. Band 70, Nr. 3.
5) Derselbe, Experimentelle Untersuchungen über die Anastomosenbildung in den ableitenden Samenwegen. Archiv für klin. Chirurgie. Band 72, Heft 3.
6) Derselbe, Zur Frage von der Anastomosenbildung an den Samengängen bei Resection der Epididymis. Russ. chir. Archiv 1902. Heft 6. ref. Centralbl für Chirurgie 1903, No. 15, S. 417.
7) Derselbe, Resection des Nebenhodens bei der Tuberculose. Archiv für klin. Chirurgie. Band 74, Heft 2, 1904.
8) Bohdanowicz, Über modifizierende Injection bei Hodentuberculose. Medycyna 1902. ref. Centralbl. für Chirurgie 1902, S. 1069.
9) Mauclaire, Tuberculoses epididyme-testiculaires. Presse méd. 1900, No. 79. Centralbl. für Chirurgie 1901, S. 73.
10) v. Bruns, Über die Endresultate den Castration bei Hodentuberculose. Verhandlungen des XXX. Congresses der D. Ges. für Chirurgie 1901, S. 57.
11) König, Discussion zu diesem Vortrage.
12) Gussenbauer, ebenda.
13) Henle, ebenda.
14) Bier, ebenda.
15) Schlange, ebenda.
16) Th. Kocher, Die Krankheiten der männlichen Geschlechtsorgane. Deutsche Chirurgie. Lieferung 50b. 1885.
17) Cohnheim, Die Tuberculose vom Standpunkt der Infectionslehre. Leipzig 1881. Cohnheims Ges.-Abhandlungen.
18) Steinthal, Über die tuberkulöse Erkrankung der Niere in ihrem Zusammenhange mit der gleichnamigen Affektion des männlichen Urogenitalapparates. Virchows Archiv Band 100. 1887.
19) Broca, Tuberculose testiculaire chez l'enfant. Gaz. des hôpitaux. 1902, No. 32. Centralbl. für Chirurgie 1902, S. 547.
20) Horwitz, Analysis of ninety six operations for the relief of tuberculosis of the testicle. Journ. of amer. med. assoc. 1902 Juni. ref. Centralblatt für Chirurgie 1902, p. 945.
21) Bissel, The treatment of tuberculous testicle. Med. news. Juli 16. ref. Centralbl. für Chirurgie 1904, No. 45.
22) v. Baumgarten, Über experimentelle Urogenitaltuberculose. Verhandlungen des XXX. Congresses der D. Ges. für Chirurgie 1901, p. 62.
23) v. Baumgarten und Kraemer, Experimentelle Studien über Histogenese und Ausbreitung der Urogenitaltuberculose. 1903.
24) Simon, Resultate der Castration bei Hodentuberculose. Verhandlungen des XXX. Congresses der D. Ges. für Chirurgie 1901.

25) v. Büngner, Castration mit Evulsion des Vas deferens (hohe Castration). Verhandlungen der Ges. deutscher Naturforscher und Ärzte. Nürnberg 1893
26) W. Simmonds, Über Tuberculose des männlichen Genitalapparates. Deutsches Archiv für klin. Medizin. 38, 1886, S. 571.
27) Thorndike, Tuberculosis of the testicle. Boston med. and surg. journ. 1902. Juli. ref. Centralbl. f. Chir. 1902, p. 1069.
28) Cumstone, Castration for tuberculosis of the testicle. Amer. journ. of the med. sciences. Vol. CXXVII, No. 6. ref. Centralbl. f. Chirurgie 1904, No. 45.
29) Berger, Zur Castration bei Hodentuberculose. Archiv für klin. Chirurgie. Band 68, Heft 4, 1902.
30) Heimbach, Über Hodentuberculose. Inaug.-Diss. 8°. 315. Bonn 1890.
31) Groschopf, Ein Beitrag zur Histogenese der Nebenhodentuberculose. Inaug.-Diss. Tübingen. Januar 1904.
32) Kälter, Zur Histogenese der Tuberculose des Hodens. Inaug.-Diss. Bonn 1893.
33) Heiberg, Die Tuberculose in ihrer anatom. Ausbreitung. Leipzig 1882.
34) Derselbe, Primäre Urogenitaltuberculose des Mannes und Weibes. Internationale Beiträge. Festschrift für Virchow 1891, II.
35) Rokitansky, Lehrbuch der patholog. Anatomie. 3. Band. Wien 1861.
36) Virchow, Die krankhaften Geschwülste. 2. Band. Berlin 1864—65.
37) Klebs, Handbuch der pathol. Anatomie. 1876.
38) Jordan, Zur Pathologie und Therapie der Hodentuberculose, Beiträge zur Klinik der Tuberkulose. Band I, S. 207.
39) Orth, Lehrbuch der spez. path. Anatomie. Berlin 1889—91.
40) v. Krzywicki, 29 Fälle von Urogenitaltuberculose. Zieglers Beiträge. 1888, III.
41) Marwedel, Über Prostatatuberculose. Bruns Beiträge zur klin. Chirurgie 1892, IX.
42. Lanz, Castration oder Resection des Nebenhodens bei Epididymitis tuberculosa. Deutsche Ztschr. für Chirurgie. Band 55, S. 453.
43) Montaz, D'un mode de debut fréquent et non décrit de l'orchi-epididymite tuberculeuse aiguë. Etudes expér. et clin. sur la tuberculose, publiées sous la direction de M. le prof. Verneuil. Fasc. II. Paris. (Masson). 1888. ref. Centralbl. für Bact. IV, 1888.

X.

Aus der Marburger chirurgischen Klinik.
Direktor: Geh. Medizinalrat Prof. Dr. Küster.

Ein Beitrag zur Kenntnis der traumatischen Luxationen des Fufses im Talocruralgelenke.

Von

Dr. med. **Johannes Richter,**
ehem. Volontairassistenten der Klinik.

(Mit 2 Abbildungen).

Die Anregung, mich mit dem heutigen Stande der Wissenschaft auf dem Gebiete der traumatischen Fußluxationen im Talocruralgelenke etwas eingehender zu befassen, verdanke ich einem Falle, den ich unlängst in der Marburger chirurgischen Klinik zu beobachten Gelegenheit hatte.

Für gütige Überlassung desselben zur Veröffentlichung und liebenswürdige Durchsicht meiner Arbeit spreche ich Herrn Geheimrat Küster hiermit meinen verbindlichsten Dank aus; ebenso fühle ich mich Herrn Prof. Enderlen für das mir hierbei bewiesene liebenswürdige Entgegenkommen sehr zu Danke verpflichtet.

Die Krankengeschichte des Falles ist folgende:

Unvollkommene Verrenkung des Fußes nach hinten mit Bruch der Fibula. Leichte Reposition. Vollständige Heilung.

Am 2. Juli d. J. gelangte die 18jährige, bisher stets gesunde Landarbeiterin E. M. zur Aufnahme in die Klinik mit der Angabe, sich am genannten Tage bei der Feldarbeit vor etwa 2 Stunden eine Verletzung des linken Fußes folgendermaßen zugezogen zu haben:

Bei dem Versuche, von einem mit einem Fuder Klee beladenen Wagen herabzusteigen, sei sie aus etwa $1\frac{1}{2}$ m Höhe derart abgestürzt, daß sie mit der Vorderseite des Körpers langgestreckt auf den Boden zu liegen kam. Der linke Fuß sei dabei nach außen gedreht gewesen. Sie habe sofort die Empfindung gehabt, als sei das linke Bein in der Fußgelenkgegend gebrochen, habe sich nicht mehr aufrichten können und sei alsbald ohne vorherige Hinzuziehung eines Arztes zur Klinik geschafft worden.

Status: Kräftig gebautes, gesund aussehendes Mädchen mit mäßiger

Kropfanlage, innere Organe gesund. Der linke Unterschenkel im unteren Drittel nebst Fußgelenkgegend erheblich geschwollen. Am Fußrücken in der Gegend des Talocruralgelenkes ein bogenförmiger Vorsprung von knöcherner Resistenz dicht unter der Haut wahrnehmbar. Der Fuß steht in leichter Plantarflexion und mäßiger Valgusstellung. Er ist nicht ganz unbeweglich in dieser Stellung fixiert, läßt jedoch nur ganz leichte Beugung und Streckung im Talocruralgelenke zu. Eine genauere Orientierung über den Knöchelstand ist wegen der bestehenden Anschwellung nicht möglich. Es besteht am medialen Knöchel keine auffallende Druckempfindlichkeit, wohl aber ist ausgesprochener Druckschmerz etwa 8 cm oberhalb der Knöchelspitze an der Fibula vorhanden, woselbst auch Crepitation nachweisbar ist. Die Durchleuchtung mit Röntgenstrahlen zeigt, daß die Tibia sich mit ihrem unteren Ende nach vorn verschoben hat und am Fußrücken einen deutlichen Vorsprung bildet. Sie ist jedoch nicht gänzlich außer Contact mit der Talusrolle geraten, sondern berührt mit ihrer Gelenkfläche noch ein wenig den vorderen Teil der correspondierenden Talusgelenkfläche. Die Fibula ist ca. 8 cm oberhalb der Knöchelspitze gebrochen; das untere Fragment, welches mit dem oberen einen nach hinten offenen Winkel bildet, befindet sich im Zusammenhange mit dem Talus und ist an letzterem mitsamt dem ganzen Fuße nach hinten verschoben. Dementsprechend ist der Vorderteil des Fußes verkürzt, der Fersenteil verlängert. Die Diagnose lautet dementsprechend: unvollkommene Luxation des Fußes im Talocruralgelenke nach hinten mit Fractur der Fibula. Am 4. Juli 1904 wird in Narkose durch Zug am Fuße in der Längsachse des Beines und gleichzeitigen Druck in der Richtung von vorn nach hinten auf das untere Tibiaende die Reposition mit Leichtigkeit vollführt, das Bein zunächst auf Volkmannscher Schiene fixiert.

11. Juli. Fuß in guter Stellung. Gypsverband.

20. Juli. Neuer Gypsverband.

21. Juli. Patientin steht auf.

4. August. Gypsverband entfernt, Stellung gut, Massage.

7. August. Leichte medicomechanische Übungen. Das Gehvermögen mit jedem Tage besser.

13. August. Befund: Linker Unterschenkel im unteren Drittel etwas verdickt, nach längerem Gehen kommt es noch zur Anschwellung. Die Beweglichkeit des Fußgelenkes noch etwas eingeschränkt, die Fibulafractur ist fest verheilt. Ohne Röntgendurchleuchtung ist keine Dislocation sichtbar; mit dieser läßt sich eine kleine Abweichung des unteren Fragmentes nach hinten erkennen, die jedoch der Patientin nicht nachteilig ist. Der Talus befindet sich an richtiger Stelle. Die Muskulatur beider Unterschenkel annähernd von gleichem Umfange. Der Gang ohne Stock hinreichend sicher und flott. Patientin wird auf ihren Wunsch entlassen.

Fassen wir die Krankengeschichte kurz zusammen, so handelt es sich bei einem gesunden, kräftig gebauten Mädchen um Entstehung einer Fuß- bezw. Unterschenkelverletzung durch Fall vornüber aus nicht erheblicher Höhe mit Aufschlagen auf den Boden in gestreckter Körperhaltung. Die an demselben Tage in der Klinik vorgenommene Untersuchung ergibt vor der Röntgendurchleuchtung wegen erheblicher Anschwellung der Gelenkgegend kein ganz sicheres Resultat, indem sich mit Bestimmtheit nur die

Fibulafractur erkennen läßt. Erst durch das Röntgenbild wird die Diagnose der Fußgelenkluxation sichergestellt, und es werden dadurch gleichzeitig die Einzelheiten der complicierenden Fibulafractur, die schon vor der Röntgendurchleuchtung mit Bestimmtheit diagnosticiert war, sichtbar gemacht; auch zeigt es sich, daß die Luxation keine vollkommene (complete) ist. Die Reposition gelingt in Narkose mit Leichtigkeit; der weitere Heilungsverlauf war ein glatter. Nach gut 5 Wochen kann Patientin bereits als wesentlich gebessert mit guter Function entlassen werden.

Soweit unser Fall.

Fig. 1.

Bei Durchsicht der ziemlich spärlichen Literatur nach den bisherigen Veröffentlichungen von Luxationen des Fußes (in Talocruralgelenke) nach hinten bin ich auf eine einzige umfassende Zusammenstellung der bis jetzt bekannten Fälle gestoßen. Dieselbe ist in der Arbeit von Wendel (1) [1]) (aus der Tübinger chirurgischen Klinik) über die traumatischen Luxationen des Fußes im Talocruralgelenke ent-

1) Die Zahlen beziehen sich auf das am Schlusse dieser Arbeit befindliche Literaturverzeichnis.

halten. In dieser Abhandlung sind 25 Fälle aus der Literatur angeführt, und diesen ist ein von Wendel selber beschriebener neuer Fall hinzugefügt mit dem Bemerken, daß diese 26 Fälle sämtlich reine, d. h. von keiner Fractur begleitete Luxationen des Fußes nach hinten seien. Der neuste der Wendelschen Fälle datiert vom Ende des Jahres 1896 und ist ebenso wie die übrigen genannten Fälle nicht mit Röntgenbild versehen.

Fig. 2.

Angeregt durch die Wendelsche Arbeit habe ich versucht, in der Literatur hierher gehörende sonstige Fälle neuester Beobachtung aufzufinden; es ist mir gelungen vom Jahre 1896 ab bis jetzt (December 1904) 7 Fälle der Art zusammenzustellen, von denen die 5 jüngsten mit Röntgenaufnahmen versehen sind.

Ich lasse die Krankengeschichten der chronologisch geordneten Fälle jetzt folgen.

1. Göschel (2).

59jähriger Herr ging im Dunklen eine Wendeltreppe herunter, er glitt aus, fiel nach rückwärts und rutschte dann mit den Füßen voraus etwa

6 Stufen herab, bis er mit den Füßen gegen einen Lattenverschlag anstieß. Er konnte nicht mehr aufstehen. Ein anderer hatte ihn aufgehoben, seinen nach außen stehenden Fuß hereingedreht und ihn dann nach Hause geschafft. Dort bot sich folgendes Bild: linker Fuß gering plantarflectiert, in Mittelstellung, die Ferse weit nach hinten gedrängt. Vorn am Sprunggelenk springt die Tibia weit vor, so daß ihre untere Kante und ein Teil der Gelenkfläche abzutasten ist. Eine Knöchelfractur kann nicht nachgewiesen werden. Reposition in Narkose durch kräftige Plantarflection, Druck auf das untere Tibiaende nach hinten, Druck auf die Ferse in der Richtung nach vorn. Unter lautem Geräusch verschwand die Difformität. 8 Tage Gypsverband, dann Massage.

2. Gömöry (3). Ein Einjährig-Freiwilliger stürzte am 4. Januar 1902 in einem Mannschaftszimmer der Brünner Landwehrkaserne zu Boden. Der Sturz kam auf die Weise zustande, daß der Freiwillige vom Gange her in das Zimmer lief, dessen Tür offen stand, wobei er ungefähr drei Schritte von der Tür entfernt gegen einen dort stehenden Kameraden, den er zu spät bemerkte, anrannte und mit seinem rechten Fuße von rückwärts zwischen die beiden Füße desselben gelangte. Teils durch den heftigen Anprall, teils durch das Fixieren seines rechten Fußes zwischen den Füßen des anderen Freiwilligen verlor er das Gleichgewicht und stürzte mit großer Gewalt rechts seitlich zu Boden, worauf sein Kamerad ebenfalls hinstürzte und mit seinem Körpergewichte auf den Unterschenkel des am Boden Liegenden auffiel.

Während des Sturzes und unmittelbar nach demselben hatte Patient keinerlei Schmerzempfindungen, sondern nur das Gefühl eines in den Schuh hineingeglittenen Fremdkörpers, „als ob ihm das Taschenmesser aus der Hosentasche in den Schuh hineingerutscht wäre". Dabei griff er tatsächlich nach dem Fuße, um sich zu überzeugen, ob das Taschenmesser sich wirklich im Schuh befinde.

Der 2 Stunden danach im Spital erhobene Befund war folgender:

Der Rücken des rechten Fußes ist verkürzt, die Ferse verlängert. Nach vorn und etwas nach innen springt die Gelenkfläche der Tibia am Fußrücken weit vor und kann durch die Haut sehr deutlich abgetastet werden. Die scharf markierten Conturen des vorderen Randes der leeren Tibiapfanne gehen nach innen in den ebenfalls sehr deutlich vortretenden Malleolus internus über. Gegen den inneren Knöchel nnd die mediale Hälfte der Tibiapfanne zieht die gespannte Haut von der Innenseite der Ferse und dem Innenrande des Fußes teils in gröberen Erhebungen, teils in kleineren Furchen und Falten hin. Die Strecksehnen des Fußes, namentlich die zur großen Zehe ziehenden, sind in ihrem Verlaufe über den Fußrücken als strangartige, die Haut von der Unterlage etwas abhebende Gebilde zu sehen. Der äußere Knöchel ist mit der Ferse nach hinten und etwas nach außen abgewichen und erscheint die Fibula 6 cm oberhalb der Malleolenspitze stumpfwinklig geknickt. An der Spitze dieses Winkels ist Crepitation nachweisbar und ein spitzes Knochenfragment zu fühlen. Das Gelenk erscheint im Querdurchmesser stark verbreitert. Die Achillessehne zieht gespannt in einem nach hinten concaven Bogen zur Ferse. Zwischen ihr und der Tibia kann man in eine flache Hohlrinne greifen, fibularwärts nicht. Der Fuß

im ganzen ist plantarflectiert und um seine verticale Achse (um ca. 70°) nach außen rotiert.

Weichteilschwellungen und Blutergüsse fehlten gänzlich, so daß die Diagnose nicht schwierig war. Vor der Reposition wurde ein Gypsabguß des Fußes hergestellt.

Die Reposition gelang durch leichten Zug am Fuße ohne alle Schwierigkeit, alsdann Fixation der Extremität 6 Wochen im Contentiv-Verbande (zuerst Gyps-, während der letzten 3 Wochen Organtin-Verband). Schon in der 2. Woche Gehversuche, nach den ersten 3 Wochen bereits Consolidation. Nach Ablauf von 6 Wochen bestand eine nennenswerte Verdikkung des Gelenkes nicht, das letztere zeigte normale Umrisse. Die passive Beweglichkeit des Gelenkes ist eine gute. Die Nachbehandlung bestand in täglicher Massage, passiven Bewegungen, zeitweiser Anwendung warmer Bäder, vorsichtiger Aufnahme der Gehversuche mit allmählicher Steigerung der Gelenkfunctionen. Hiernach ist eine vollkommene Restitutio ad integrum vorauszusehen.

3. Schanz (4).

45jährige Frau trat am 4. Mai 1902 in S.'s Behandlung (orthopädische Heilanstalt Dresden); sie gab an, im November 1901 verletzt zu sein. Sie sei infolge Strauchelns eine kleine Treppe herabgerutscht und am Fuße derselben so zu Falle gekommen, daß sie sich auf den untergeschlagenen linken Fuß setzte. Der Fuß sei mit der Spitze hängen geblieben und dadurch in Plantarflexion geraten. Sie wurde vom Platze getragen. Der Arzt constatierte eine Verstauchung des Fußgelenks und legte eine Volkmannsche Schiene an. Nach einigen Wochen begann die Patientin wieder zu gehen, der Fuß blieb aber deform, seine Function blieb eine recht mangelhafte.

Der durch Röntgenphotographie illustrierte Befund S.'s ist folgender: Besonders fällt die Vergrößerung des anterio-posterioren Durchmessers des Fußgelenkes auf. Die Fußspitze zeigt nach auswärts. Vom Fußrücken her kann man mit der Fingerspitze unter die Gelenkfläche der Tibia hereindrücken. „Der äußere Knöchel ist nicht luxiert." Oberhalb desselben finden sich die Spuren einer Fractur der Fibula. Diese Fractur ist auf der Röntgenphotographie deutlich zu erkennen. Das Aktinogramm zeigt, daß die Gelenkfläche der Tibia an der des Talus nach vorn abgeglitten ist. Es scheint vom innern Knöchel ein Stück abgebrochen und im ursprünglichen Zusammenhange geblieben zu sein. Die Beweglichkeit des Fußgelenkes ist etwa um die Hälfte eingeschränkt. Der Gang der Patientin läßt viel zu wünschen übrig. Sie benutzt einen Stock und hinkt erheblich. Sie klagt über Schmerzen beim Gehen und beim Stehen. Der Versuch, in Narkose die Luxation zu reponieren, gelang nicht. Es wurde dann der Patientin ein Schienenhülsenapparat gegeben. Die damit erzielte Functionsbesserung war so erheblich, daß auf eine blutige Reposition verzichtet werden konnte.

4. Engelhardt (5).

Am 6. Juli 1902 wurde in die Gießener chirurgische Klinik ein 18jähriger Patient eingeliefert, der im maschinellen Betriebe bei dem Versuche, von einer in 3/4 m über dem Boden befindlichen, mit großer Geschwindigkeit rotierenden Drehscheibe den Treibriemen abzunehmen, wahrscheinlich

mit der rechten Hand zwischen Riemen und Scheibe geriet und mit großer Gewalt gegen die etwa $^3/_4$ m entfernte Wand geschleudert wurde, wo er eine halbe Stunde bewußtlos liegen blieb. Ob sein rechter Fuß dabei in irgend einer Stellung fixiert, der Körper nach einer anderen Richtung herumgerissen wurde, weiß er nicht anzugeben. Der Befund am Tage nach der Verletzung war folgender:

Der rechte Fuß ist im Bereiche des Talotibialgelenkes stark geschwollen, ebenso der rechte Unterschenkel. Aktive Bewegungen sind im Gelenke nicht möglich, passive nur in ganz geringem Grade und mit großen Schmerzen verbunden. Bei näherer Untersuchung findet sich vor dem Gelenke quer verlaufend eine tiefe Furche, die durch eine Vorwölbung der Haut durch einen deutlich palpierbaren stumpfen Knochenrand, der dem untern Gelenkende der Tibia entspricht, bedingt ist. Bei rechtwinkliger Stellung des Fußes überragt das untere Tibiaende den vordern Talusrand um etwa $2^1/_2$ cm, während der Abstand des hintern Tibiarandes vom Ansatz der Achillessehne an den Calcaneus verlängert ist. Die Achillessehne selbst verläuft in leicht convexem Bogen zu ihrer Ansatzstelle. Eine Verschiebung der Tibia nach innen ist nicht zu constatieren. Die Fibula findet sich an normaler Stelle in fester Bandverbindung mit dem Fuß. Druck auf den äußeren Knöchel ist nicht schmerzhaft

Eine sogleich von vorne und von beiden Seiten aufgenommene Röntgenphotographie bestätigte die Annahme einer Luxation des Fußes mit der Fibula nach hinten. Am Malleolus internus findet sich eine kleine Abrißfractur, die Fibula ist laut Röntgenbild in ihrer ganzen Länge intact, das obere Ende der Fibula steht an normaler Stelle. Die in Chloroformnarkose vorgenommene, durch Plantarflexion, Extension und spätere Dorsalflexion bewirkte Einrichtung gelang nur schwer und nicht vollkommen. Wegen der hochgradigen Schwellung wurde zunächst kein Gypsverband angelegt, sondern das Bein nur auf Volkmannscher Schiene gelagert. Der weitere Verlauf war durch Vereiteruug eines wahrscheinlich bei der Reposition entstandenen Blutergusses mit hohem Fieber compliciert, wodurch auch in der nächsten Zeit die Anlegung eines circulären Gypsverbandes unmöglich wurde. Patientin kam nach 8 Wochen mit fester Ankylose in guter Stellung des Fußes zur Entlassung. Das Heilungsresultat wurde nachträglich etwas verschlechtert durch das Hinzutreten einer ganz geringen Spitzfuß- und Supinationsstellung. Eine am 10. Oktober vorgenommene Durchleuchtung zeigt an der Vorder- und besonders an der Rückseite des Gelenkes diffuse Schatten von neugebildetem Knochen herrührend. Es besteht noch eine hochgradige Atrophie des Beines. Doch kann Patient das Bein zum Auftreten und Gehen gut benutzen.

5. Nasse und Borchardt: Fall aus der v. Bergmannschen Klinik (17).

Junge Frau hat sich „in typischer Weise durch einen Fall bei extremer Plantarflexion des Fußes eine Luxatio pedis nach hinten zugezogen. Der Fuß war in der pathologischen Stellung absolut fixiert; eine Fractur der Fibula ließ sich palpatorisch nicht nachweisen, trotzdem war sie wie das Röntgogramm zeigt, vorhanden."

6. Füster (6). Fall 1.

Am 23. Mai 1904 wurde eine 59jährige, sonst stets gesunde Frau in die Grazer chirurgische Klinik aufgenommen. Dieselbe war 9 Wochen vor

ihrer Aufnahme auf glattem Erdboden ausgerutscht und mit voller Wucht nach rückwärts gefallen, wobei gleichzeitig ihr rechter Fuß in einen glattwandigen, aus festem Material bestehenden Kanal so zu liegen gekommen war, daß die Planta pedis bei schräger Haltung des Fußes, das heißt beim Anstemmen desselben gegen die starre Wand des Kanals, an diese letztere mit starker Wucht anprallte. Die Frau konnte sich nach dem Falle nicht mehr erheben und hatte heftige Schmerzen im rechten Fuße; ein herbeigerufener Arzt applicierte wegen der rasch aufgetretenen Schwellung in der Gegend des rechten Fußgelenkes ihr zuerst feuchte Umschläge, dann soll sich angeblich zu einer dortselbst befindlichen, infolge des Sturzes entstandenen Hautwunde ein Erysipel hinzugesellt haben, nach dessen Abheilung einer bestehenden Unterschenkelfractur halber der Frau ein Gypsverband bis unter das Knie reichend angelegt wurde und 7 Wochen lang liegen blieb. Nach Abnehmen desselben resultierte einerseits eine fortbestehende Deformität, andererseits ist die Beweglichkeit des rechten Fusses eine dauernd hochgradig eingeschränkte. Da außerdem die in Massage und warmen Bädern bestehende Nachbehandlung keinen Erfolg herbeiführte, suchte die Frau die Klinik auf.

Aufnahmebefund: Bei der sonst gesunden Frau, die sich nur mühsam mit Hilfe zweier Stöcke kleine Strecken fortbewegen kann, ist der rechte Fuß in seinem vorderen Abschnitt scheinbar verkürzt und zeigt in der Gegend des Talocruralgelenkes, dessen aktive Beweglichkeit vollständig aufgehoben ist, folgende Veränderungen: Zunächst sieht man dort eine markante Vorwölbung, gebildet durch den deutlich abtastbaren glatten Rand der Gelenkfläche der Tibia. Oberhalb dieser Stelle befindet sich ein circa 1 cm langer, $^1/_2$ cm breiter, die Haut durchgreifender Substanzverlust. Dort, wo durch obige Vorwölbung eine Stufe gebildet wird, ist die Haut nicht vollständig straff gespannt, sondern etwas faltig.

Die Achillessehne verläuft in einem nach hinten konkaven Bogen zum Fersenhöcker herab und läßt zwischen sich und der Tibia eine tiefe Rinne frei. Der Tuber calcanei springt stark vor. Die Bewegungen im unteren Sprunggelenk sind in geringem Grade eingeschränkt. Der Fuß steht in Plantarflexion, die Zehen werden etwas gebeugt gehalten. Ein deutliches Vorspringen der Strecksehnen am Fußrücken ist nicht konstatierbar. Die Palpation sowohl der Gegend des Malleolus externus als internus ist schmerzhaft, stärker ausgesprochen am äußeren Knöchel, Crepitation und abnorme Beweglichkeit von seiten der Fibula sind nicht nachweisbar. Die Diagnose der Luxatio pedis posterior wurde durch die Röntgenuntersuchung bestätigt und dahin ergänzt, daß eine Abrißfraktur am Malleolus internus mit Dislokation des Bruchstückes nach hinten vorhanden ist. Eine Fibulafractur läßt sich auch aus dem Röntgenbilde nicht konstatieren, aber auch nicht ausschließen.

Therapie: in Chloroformnarkose wird durch eine Kombination von manuellem und instrumentellen Redressement unter Benutzung des Lorenzschen Osteoklastredresseurs die Reposition mit verhältnismäßig recht gutem Erfolge ausgeführt. — Eine Deformität ist danach äußerlich nicht mehr wahrnehmbar. Im Röntgenbilde läßt sich allerdings erkennen, daß die Stellung der Gelenkenden noch keine vollständig normale ist. Anlegung eines bis zum Tibiaknorren reichenden Gypsverbandes bei Dorsalhyperflexion des

Fußgelenkes. Nach 12 Tagen Verbandwechsel. Anlegung eines leichteren Gypsverbandes (Wasserglas), mit welchem am Tage darauf bereits Gehversuche gemacht werden. Einige Tage darauf auf eigenen Wunsch entlassen, gibt Patientin nach ca. 6 Monaten der Klinik die Nachricht, daß sie mit dem verletzten Fuße ebensogut wie mit dem gesunden gehe (an dem nur hier und da nach stärkeren Strapazen eine unbedeutende Schwellung in der Gelenkgegend auftrete) und daß sonst die Funktion desselben ebenso vollkommen normal sei wie vor der Verletzung.

7. Füster (6) Fall II. 59jährige Frau stürzte am Morgen ihrer Aufnahme in die Klinik eine Treppe herab, wobei ihr rechter Fuß unter ihren Körper zu liegen kam. Dabei soll der Fuß eine vorübergehende Hyperflexions- und Supinationsstellung eingenommen haben. Die Deutlichkeit des am Nachmittag desselben Tages sich darbietenden Bildes war durch die starke Schwellung der unteren Hälfte des rechten Unterschenkels sowie des Fußes beträchtlich verwischt; es ließ sich neben der typischen Bewegungseinschränkung und sehr starken Schmerzhaftigkeit hauptsächlich ein auffallend starkes Vorspringen des Fersenhöckers nach hinten konstatieren und konnte bei Pro- und Supinationsbewegungen des Fußes manifeste Crepitation festgestellt werden, ohne daß man dieselbe aber einwandfrei und genau hätte lokalisieren können. Im Röntgenbilde sieht man, daß die Luxation nach hinten diesmal mit Abrißfracturen im Bereiche beider Malleolen kompliziert ist. Die beabsichtigte Reposition wurde wegen Widerspruches der Patientin nicht unternommen und letztere ungeheilt mit einem einfachen Schienenverbande entlassen.

Allgemeine Bemerkungen, Entstehungsmechanismus.

Gehen wir nunmehr zu einer allgemeinen Besprechung der Luxatio pedis posterior über, so zeigt eine Durchsicht der einschlägigen Literatur (und der modernen Lehrbücher), daß sie zunächst insofern eine bevorzugte Stellung im System der Fußgelenkverrenkungen einnimmt, als sie außer der Luxatio pedis anterior (mit der sie die Gruppe der sagittalen Fußgelenkluxationen bildet) die einzige ist, welche allgemein als echte — ohne vorausgegangene Malleolenfraktur mögliche — Luxation des Talocruralgelenkes anerkannt ist.

Für die Mehrzahl der Autoren, so Koenig (7), Leser (8), Albert (9), Helferich (10), Lossen (11), Gurlt (12) ist mit ihrer Besprechung und derjenigen ihres Gegenstücks (der Luxation nach vorn) das Kapitel der Talocruralgelenkluxationen erschöpft. Was ihr Vorkommen betrifft, so gilt sie auch heute noch als selten. Unter 400 frischen Luxationen der Krönleinschen (13) Zusammenstellung aus der Berliner Klinik und Poliklinik finden sich nur 2 Luxationen des Fußes nach hinten (d. i. nur 0,5 Proz. aller Luxationen) bei einem Beobachtungszeitraum von 6 Jahren.

Wie das Verhältnis ihrer Häufigkeit zu derjenigen der übrigen

Fußgelenkluxationen ist, läßt sich am besten aus Wendels (1) Arbeit ersehen, in der sich unter 108 Fußgelenkluxationen nur 26 solcher nach hinten beschrieben finden. Allerdings ist sie danach etwa doppelt so häufig als die vordere Luxation (nach Wendel 11 Fälle). Nicht ohne Interesse dürfte die Bemerkung sein, daß sie von Dupuytren in 15 Jahren nur 2mal beobachtet worden ist (citiert bei Gömöry (3)). Nach Abschluß der Wendelschen Arbeit sind nur 7 neue Fälle in der Literatur — soweit mir dieselbe zugänglich war — beschrieben worden, deren Krankengeschichten vorstehend angeführt sind.

Ebensowenig wie über ihren Charakter als echte primäre Fußgelenkluxation und über ihre Seltenheit bestehen erhebliche Meinungsverschiedenheiten der Autoren hinsichtlich ihrer Ätiologie.

Eine übermäßige Plantarflexion ist für das Zustandekommen derselben erforderlich und wird nach Lossen (11) in der Regel durch die Körperschwere erzeugt, welche bei fixiertem Fuß oder während derselbe auf eine nach vorn abschüssige Ebene auffällt, „den Unterschenkel im Rückwärtsfallen des Stammes nach hinten reißt." Diese Entstehungsart durch Rückwärtsfallen wird fast allgemein von den Autoren als typisch angegeben; sie ist auch nach den vorliegenden Beobachtungen die häufigere.

Ein besonders charakteristisches Beispiel hierfür ist u. a. der Fall Noquet (Stoß mit dem Fuß gegen den Rand eines Trottoirs und Sturz nach hinten (cit. bei Wendel (1)), ferner der Fall Socins (Turner, der beim Sprunge über das Pferd beim Absetzen des rechten Fußes nach hinten fiel) (cit. bei Wendel) (1)), alsdann ein Fall Dupuytrens (Patientin blieb, als sie vom Schwindel befallen rückwärts stürzte, mit dem Fuße zwischen Tisch und Kamin hängen), cit. bei Lossen (14); ganz ähnlich der Fall Polaillons (Patientin blieb beim Fall von einer Leiter mit dem Fuße zwischen 2 Sprossen hängen), cit. bei Wendel (1)). — Als Curiosum sei an dieser Stelle auch der Fall Wendels (1) erwähnt, wo einem Bauernburschen in einer Treibjagd ein Hirsch gegen den Unterschenkel sprang und so ein Rückwärtsfallen bewirkte.

Complicierter als in den eben genannten Fällen war der Vorgang bei Göschels (2) Patienten, der eine Wendeltreppe 6 Stufen mit den Füßen voraus herabrutschte, bis er mit den Füßen gegen einen Lattenverschlag anstieß. Hier bestanden zwei Componenten der Gewaltrichtung: einmal die von oben und hinten nach vorne und unten in der Richtung der Unterschenkelachse als Stoß wirkende Körperschwere, alsdann die durch die Hemmung der Fußspitze am starren Hinder-

nisse erzeugte Bewegung von vorne nach hinten. Das Resultat beider Gewalteinwirkungen mußte eine extreme Plantarflexion sein.

Ganz ähnlich war die Entstehung der Luxation in dem von Füster an erster Stelle beschriebenen Falle (6): Ausgleiten auf dem Erdboden, Fall mit voller Wucht nach rückwärts, Anprall der Fußsohle bei schräger Haltung des Fußes an ein starrwandiges Hindernis. In beiden letztgenannten Fällen fand offenbar ein Zusammenwirken von indirekter und direkter Gewalt (Stoß) statt, welches besonders auch für die Fälle maßgebend ist, in welchen die Luxation durch Rückwärtsstürzen bei untergeschlagenem Unterschenkel entsteht. Ein besonders deutliches Beispiel hierfür ist der Fall Schanz (4): Patientin rutschte eine Treppe herab und kam am Fuße derselben so zu Falle, daß sie sich auf den untergeschlagenen linken Fuß setzte, der mit der Spitze hängen geblieben und so in Plantarflexion geraten war.

Entsprechend dürfte der Vorgang bei Füsters (6) an 2. Stelle erwähnten Patientin gewesen sein, von der es in der Krankengeschichte heißt, daß sie „über eine Stiege herabgestürzt sei, wobei ihr Fuß unter ihren Körper zu liegen kam".

Daß auch bei vornüberstürzendem Körper die Verletzung zustande kommen kann, ist einleuchtend, wenngleich bisher anscheinend seltener beobachtet. Abweichend von den übrigen Autoren gibt Leser (8) diese Entstehungsart als die einzige an, indem er sagt, daß für das Zustandekommen der Luxation nach hinten ein Fall (aus bedeutender Höhe), bei dem der Fuß mit seinem Rücken den Fußboden zuerst erreicht und dadurch übermäßig plantarflectiert wird, maßgebend sei. Ich habe in der mir zugänglichen Literatur Beispiele hierfür nicht auffinden können; dagegen dürfte der von mir veröffentlichte Fall hier anzuführen sein, bei welchem die Patientin ganz bestimmt angibt, vornüber bei gestrecktem Körper abgestürzt zu sein. —

Der Luxations-Mechanismus ist im Genaueren nach Wilhelm Henke (11) folgender: vermöge der übermäßigen Plantarflexion bildet sich am hintern Ende der Talusrolle für die Tibia ein Hebelstützpunkt; das Gelenk klafft vorn, die gespannte Kapsel birst und die nach vorne gerichtete Componente der fortwirkenden Kraft stößt die Tibia durch den Kapselriß hindurch auf den vorderen Abschnitt des Talus. (In einem von Wendel (1) citierten Falle (Hanmann) stand die Tibia sogar auf dem Os naviculare.) Hier stemmt sie sich bei der vollkommenen Luxation vor der Rolle fest, sobald der Fuß wieder seine rechtwinklige Stellung zum Unterschenkel einzunehmen sucht.

Nicht selten bleibt noch ein teilweiser Contact der correspondie-

renden Gelenkflächen bestehen; es kommt dann wie in unserem Falle zur incompleten Luxation (Subluxation).

Im Momente der Luxation entstehen ausgedehnte Bänderzerreißungen. Nach den von Hönigschmied (15) u. a. vorgenommenen Leichenversuchen zerreißen in jedem Falle die Hemmungsbänder der forcierten Plantarflexion: das Ligament. talo-tibiale anter. und das Ligam. talo-fibulare anter., meist auch das Ligam. deltoides (in 70 Proz. der Versuche Hönigschmieds kam es zu einer Zerreißung sämtlicher Bandverbindungen zwischen Fuß und Unterschenkelknochen).

Von der Ausdehnung der Zerreißungen hängt im besondern das Verhalten der Fibula ab. Sind dieselben zwischen ihrem untern Ende und Fuß vollständig, so rutscht die Fibula in toto mit der Tibia nach vorn; sind dieselben dagegen nur geringfügig, dann kann es entweder — wie im Falle Engelhardt (5) und im Falle Bulley — (cit. bei Wendel (1)) zu der äußerst seltenen Entstehung einer Luxation des Fußes mit der (intakten) Fibula nach hinten kommen, oder letztere bricht in ihrem untern Drittel, ihr unteres Fragment rückt mit dem Fuße — gewissermaßen als ein Anhang desselben — nach hinten, ihr oberes (welches mit dem unteren meist einen nach hinten offenen stumpfen Winkel bildet) folgt der Tibia nach vorn. Das Vorhandensein dieser Fraktur der Fibula ist nach dem modernsten Standpunkte der Wissenschaft für die Mehrzahl der Fälle anerkannt, vgl. Hoffa (16) und Handbuch der prakt. Chirurgie (17).

In den mir aus der Literatur zugänglichen Fällen habe ich dieselbe allerdings nur 3mal ausdrücklich erwähnt gefunden: Fall Gömöry (3), Fall Schanz (4) und bei einer Patientin der v. Bergmannschen (17) Klinik; nicht ausgeschlossen — wenn auch nicht bestimmt nachgewiesen — erscheint ihr Vorhandensein im Fall I Füsters.

Ein Beispiel für ihr Vorkommen auch bei incompleter Luxation ist der von mir veröffentlichte Fall, in dem auch die typische (von Dupuytren coup de hache genannte (cit. bei Gömöry (3)) Knikkung an der Frakturstelle vorhanden war.

Hinsichtlich ihres Zustandekommens erscheint mir Füsters (6) Ansicht sehr annehmbar, wonach die Fraktur nur als sekundär entstanden zu denken ist und zwar (in Übereinstimmung mit Krönleins (13) Auffassung) „durch Fortdauer der Gewalt auf die unbeweglich fixierte schon luxierte Tibia, die dann infolge ihrer abnormen Stellung die fest mit ihr verbundene Fibula fracturiert."

Recht häufig sind auch Brüche am innern oder äußern Knöchel im Momente der Luxation, welche in Übereinstimmung mit dem Er-

gebnisse der Hönigschmiedschen (13) Versuche als wahre Abrißfracturen anzusehen sein dürften.

Engelhardts (5) Patient hatte einen solchen Abrißbruch am innern Knöchel, bei Füsters (6) einer Patientin bestand dieselbe Complication sogar im Bereiche beider Knöchel. Schanz (4) gibt in seinem Falle die Wahrscheinlichkeit einer Fractur am innern Knöchel zu („es scheint vom innern Knöchel ein Stück abgebrochen und im ursprünglichen Zusammenhange geblieben zu sein.") Göschels (2) Fall ist in dieser Hinsicht — zumal von ihm kein Röntgenbild vorhanden ist — nicht ganz aufgeklärt trotz G's Angabe: „eine Knöchelfractur kann nicht nachgewiesen werden."

Eine recht wichtige Complication ist ferner eine gleichzeitige Weichteilverletzung mit Eröffnung der Haut, wodurch die Luxation zu einer sogen. „offenen" wird, „sei es daß die Tibia die Haut durchstößt, sei es daß Quetschung und Zerrung der Haut nachträglich zur Gangrän führt" (Lossen (11)). Während Lossen (11) das Vorkommen dieser Complication für selten hält, sind Hoffa (16) und Nasse-Borchardt (17) der entgegengesetzten Ansicht. — Wendel (1) führt 6 Fälle aus der Literatur an, in denen 5 mal sich Weichteilzerreißungen bis in das Gelenk erwähnt finden, die allein durch von außen direkt einwirkende Gewalt entstanden waren; die Wunde saß dann ausschließlich am Fußrücken. In einem 6. Falle (Schinzinger) — Sprung aus einer fahrenden Droschke auf den Fuß — war eine Querwunde am Fußrücken und an der Außenseite. Die Fibula sah heraus.

Ein Beispiel für die oben erwähnte Möglichkeit, daß nachträglich Hautgangraen durch Zerrung oder Quetschung entstehen kann, ist ein weiterer Fall bei Wendel (1) citiert: (Middeldorpf): Keine Wunde und Fraktur angegeben bei einer Subluxation (17 jähriger Mann); vor der Reposition, die erst nach 5 Tagen erfolgte, bestand starke Compression der Venen. Gangraen der Haut. Phlegmone. Exitus.

Sieht man von diesen Complicationen ab, so dürften im allgemeinen die klinischen Erscheinungen der Luxation sehr charakteristisch sein. Der vordere Teil des Fußes ist verkürzt, der Fersenteil um ebensoviel verlängert („die Ferse weit nach hinten gedrängt." Fall Göschel (2)), starkes Vorspringen des Fersenhöckers (Fall Füster II (6)). Auffallende Vergrößerung des anter. poster. Durchmessers des Fußgelenks" (Fall Schanz (4)). Vorn springt auf dem Fußrücken die Tibia vor, deren scharfrandige Gelenkfläche zum Teil unter der in einer „gespannten Falte" (16) herüberziehenden (16) Haut durchgefühlt werden kann (Fall Göschel (2), Schanz (4), Engelhardt (5), Füster I (6)) — und zwar um so mehr, je tiefer die Fußspitze steht.

Hinten springt die Achillessehne vor, die in einem nach hinten offenen Bogen zum Fersenhöcker zieht und zwischen sich und den Unterschenkelknochen, bezw. Tibia eine tiefe Rinne freiläßt (Fall Füster I (6), Gömöry (3)).

Die Sehnen der Zehenstrecker sind durch die Tibia gehoben und ziehen als gespannte Stränge über den Fußrücken (f. Fall Gömöry (2)) Der Fuß steht entweder gerade nach vorn oder leicht abduciert (Lossen (11)), Fußspitze „zeigt nach auswärts" (Fall Schanz) (4) in „mäßiger Valgusstellung" (Fall der Marburger Klinik). Recht erheblich um seine senkrechte Achse gedreht war der Fuß im Falle Gömöry (2), wo eine Außenrotation der Fußspitze um ca. 70° stattgefunden hatte als Ausdruck der secundären Lagerung des Fußes im Sinne Henkes (cit. bei Gömöry (3)), wonach der Fuß nach stattgehabter Verletzung in jeder Mittellage stehen bleiben kann. — Diese eigenartige Combination von Luxation nach hinten mit Eversion (vgl. (20) Knust), war schon Malgaigne bekannt, welcher sie als Luxation nach innen und vorn bezeichnete, indem ihm für die Namengebung das Verhalten der Unterschenkelknochen als des eigentlich luxierten Körperteiles maßgebend war (vgl. Gömöry (3)).

Die Fußsohle sieht gewöhnlich nach unten, diese Stellung des Gelenkes in Plantarflexion war erheblich im Falle Gömöry (3), wo die Fußspitze um ca. 45° über die rechtwinklige Fußstellung hinaus gesenkt war, geringgradig bei Göschels Patienten und in dem Falle der Marburger Klinik, garnicht vorhanden bei Engelhardts (5) Patienten, dessen Fuß im „rechten Winkel zum Unterschenkel" stand. Der Fuß ist in seiner Stellung meist (durch Bänder- und Kapselspannung) fixiert, die Plantar- und Dorsalflexion entweder aufgehoben oder nur in geringem Umfange ausführbar — wenigstens in frischen Fällen. Daß bei länger bestehenden (veralteten) Luxationen eine verhältnismäßig ausgiebige Beweglichkeit vorhanden sein kann, zeigt der Fall Schanz (4) (5 Monate alte Verletzung), wo die Beweglichkeit der Hälfte der Norm gleich kam.

Von Gurlt (12) wird als regelmäßiges Symptom eine große Beweglichkeit des Fußes, eine leichte Hin- und Herschiebbarkeit des Fußes in sagittaler Richtung angegeben. Durch Leichenversuche ist festgestellt, daß nach beiderseitiger Zerstörung der Bandverbindungen diese abnorme Beweglichkeit einen so hohen Grad erreichen kann, daß der Fuß sich wie in einem Schlittenapparat nach vorn und hinten verschieben läßt.

Diagnose.

Die Diagnose gilt fast allgemein als leicht, und es dürfte tatsächlich Fälle geben, wo dieselbe schon durch die bloße Inspection gestellt werden kann auf Grund der veränderten Längenverhältnisse von Vorder- und Fersenteil des Fußes und der Wahrnehmung des „stufenförmigen" Vorsprunges der Tibia am Fußrücken. —

Die Schwierigkeit der Diagnose wird um so größer sein, je erheblicher die Weichteilschwellung und je weniger vollständig die Luxation ist, da in letzterem Falle die Symptome manchmal nur eben angedeutet vorhanden sein können.

Differentialdiagnostisch kann in solchen unklaren Fällen in Betracht kommen: die sehr seltene Luxatio pedis sub talo poster., bei welcher jedoch das Talocruralgelenk frei beweglich ist und beide Malleolen ihre Lage zum Talus nicht geändert haben, auch könnte wohl einmal die etwas weniger seltene Luxation des Talus nach vorn in Frage gezogen werden. Doch ist hierbei der Vorderfuß verlängert, und die Malleolen sind dem Boden genähert; auch springt der Talus sehr deutlich als harter Körper am Fußrücken oder an einem der Seitenränder hervor.

Diese theoretisch sehr einfach erscheinenden Unterscheidungsmomente am Lebenden festzustellen, ist bei starkem Bluterguß und der meist vorhandenen großen Schmerzhaftigkeit eine äußerst schwierige Aufgabe, und unter solchen Umständen dürfte selbst eine Untersuchung in Narkose nicht immer zu einem ganz sichern bezw. richtigen Ergebnisse führen. In derartigen Fällen tritt der Segen der Röntgendurchleuchtung dann so recht zu Tage, wie in besonders lehrreicher Weise aus der Krankengeschichte meines Falles hervorgeht.

Auch in dem 2. Falle Füsters (6) sind allem Anschein nach die (durch sehr starke Weichteilschwellung verursachten) Schwierigkeiten der Diagnose erst durch die Aktinographie überwunden worden.

Daß auch bei diagnostisch in der Hauptsache klaren Fällen zur Erkennung bezw. Sicherstellung von complicierenden Frakturen das Röntgenverfahren gar nicht entbehrt werden kann, geht aus Fall I Füster (6), Fall Engelhardt (5) und Fall Schanz (4) hervor: in beiden ersteren wurde erst so eine Fraktur am Malleolus internus erkannt, in letzterem eine Fibulafraktur (von der Spuren schon vorher bemerkt worden waren) in unzweifelhafter Weise festgestellt.

An dieser Stelle erscheint es angebracht, den Fingerzeig Nasse-Borchardts (17) als sehr beherzigenswert zu empfehlen, laut dessen auf Grund einer eigenen Erfahrung es als unbedingt notwendig em-

pfohlen wird, das Fußgelenk mindestens von zwei Seiten zu durchleuchten, da sonst eine Fibulafractur übersehen werden könne. Zum Beweise dafür wird eine Beobachtung aus der v. Bergmannschen Klinik angeführt, d. i. Fall V meiner Zusammenstellung, bei welcher in einem durch Beleuchtung des Fußgelenks von vorn nach hinten gewonnenen Röntgenbilde die Fibula intact erschien, während bei seitlicher Durchleuchtung eine Fractur derselben mit Sicherheit nachgewiesen wurde.

Nicht uninteressant dürfte hier die Feststellung sein, daß unter den mit Röntgenstrahlen untersuchten Fällen — soweit mir solche in der Literatur zugänglich waren — sich bisher kein einziger gefunden hat, bei dem nicht irgend eine complicierende Fractur vorhanden wäre; dasselbe gilt von meinem Falle aus der Marburger Klinik.

Wie für die Diagnose, so ist auch für die Prognose dank der Aktinographie und der immer zunehmenden Popularität der letzteren ein wesentlicher Umschwung zum Bessern nicht zu verkennen. Erstens hat die Prognose an sich an Exactheit natürlich ungemein gewonnen, und zweitens ist sie meines Erachtens dadurch gebessert, daß nunmehr Verkennungen der Luxation bezw. zu späte Reposition kaum noch vorkommen dürften, bezw. doch immer seltener werden, während sie früher doch nicht so ganz selten waren (in 15 Prozent der Fälle bis 1898).

Einige recht lehrreiche Beispiele aus Wendels (1) Zusammenstellung verdienen hier angeführt zu werden. Im Fall Boyer war (12) Reposition nach 1 Monat unmöglich. Ausgang in Ankylose. Bei Polaillons Patientin (Nr. 36) gelang die Reposition nach 5 Wochen nicht vollständig; erst nach 2 Monaten vermag Patientin ohne Beschwerden zu gehen. Noch übler erging es dem Patienten Ansselins (Nr. 33) bei dem sich die unblutige Reposition nach 8 Tagen unmöglich erwies und der — trotz operativen Eingriffs — erst nach 9 Wochen imstande war, ohne Krücken zu gehen.

Am verhängnisvollsten waren die Folgen einer nicht rechtzeitig erfolgten Reposition im Falle Middeldorpfs (Nr. 29), obwohl der unbenutzt verstrichene Zeitraum hier geringer war als bei den vorigen Fällen — (er betrug nämlich nur 5 Tage) — nnd obwohl die Reposition gelungen zu sein scheint. Es trat infolge starker Compression der Venen Gangraen der Haut, Phlegmone und Exitus nach drei Monaten ein.

Ausdrücklich hervorgehoben sei, daß es sich in diesen 2 letzteren Fällen um Subluxationen handelte, deren Prognose doch im allgemeinen als günstig gilt. (Lossen (11)). Bei der vollkommenen Luxa-

tion ist wegen der häufigen complicierenden Fracturen und der häufig starken Weichteilverletzung die Prognose stets mit Vorsicht zu stellen. Sehr leicht kann eine teilweise Versteifung des Fußes zurückbleiben.

Nach Vidal soll eine große Neigung der eingerichteten Luxation zu Recidiven — infolge des Zuges von seiten der Wadenmuskeln — vorhanden sein (Hoffa (16)). Wird die Luxation verkannt, — vgl. oben — so tritt die Versteifung meist in Spitzfußstellung ein, wodurch die Gebrauchsfähigkeit natürlich sehr beeinträchtigt ist (Fall I Füsters) (6). (9 Wochen nach der Verletzung vermag die Pat. nur mühsam sich mit Hilfe zweier Stöcke kleine Strecken fortzubewegen); Fall Schanz (4) (gut 5 Monate alte Verletzung): „Gang läßt viel zu wünschen übrig, benutzt einen Stock und hinkt erheblich".

Wie auch in diesen scheinbar ungünstigen Fällen noch ein verhältnismäßig gutes Resultat erzielt wurde, wird später ausgeführt werden. Daß es für den Ausgang jeder Luxation außer der rechtzeitigen Erkennung und Reposition von größter Wichtigkeit ist, ob eine offene oder subcutane (und subcutan bleibende) Verletzung vorliegt, bedarf keiner weiteren Auseinandersetzung.

Behandlung.

Die Therapie hat bei frischen Fällen die möglichst baldige Reduction des Fußes auf rationellem Wege zu erstreben. Forcierte Plantarflexion, Zug am Fuße nach vorn bei gleichzeitigem Druck auf den im Knie flectiert gehaltenen Unterschenkel nach hinten, zum Schluße Dorsalflexion bilden das typische Repositionsverfahren.

In Fällen unvollkommener Luxation — wie aus dem meinigen zu ersehen ist — genügt manchmal schon ein bloßer Zug am Fuße nach abwärts und gleichzeitiger Druck auf das untere Unterschenkelende in der Richtung von vorn nach hinten.

Im Falle Gömöry (3) soll sogar ein „leichter Zug" am Fuße genügt haben.

Die Anwendung der Narkose dürfte im allgemeinen nicht zu entbehren und möglichst in Form des Ätherrausches anzuwenden sein. In der Wendel'schen (1) Arbeit finden sich hinsichtlich etwa angewandter Narkose bei den einzelnen Fällen keine Angaben außer bei dem von Wendel selber veröffentlichten Falle der Tübinger Klinik (aus dem Jahre 1896), bei welchem die Reposition in Narkose herbeigeführt wurde, ebenso ist die Anwendung der Narkose ausdrücklich erwähnt im Falle Göschel (2), Engelhardt (5); sie wurde auch in meinem Falle angewandt. Der Erfolg der Repositionsversuche war in allen ganz frischen Fällen ein günstiger außer bei

Engelhardts (5) Patienten, wo die Reposition nicht vollkommen gelang. Besondere Sorgfalt und Mühe erfordert die Behandlung frischer complicierter (offener) Luxationen. Bei diesen wird man nach gründlicher Reinigung des Gliedes und des vorspringenden Knochens die Reposition ausführen (welche in 5 derartigen Fällen Wendels (1) (Nr. 22—26) gelungen ist). „Die Wunde ist nicht zu nähen, sondern durch Tamponade offen zu halten. Macht die Reposition Schwierigkeiten, so muß die Wunde erweitert werden, sollte auch dann die Reposition nicht gelingen, so muß man von dem vorspringenden Knochen ein Stück resecieren" — wie es im Falle Schinzingers, cit. bei Wendel (1), wo die Fibula aus der Wunde herausstand, geschah — und in jedem Falle von zu starker Beschmutzung des hervorstehenden Knochens zu geschehen hat.

Wenn das Gelenk nachträglich vereitert, dann kommt die secundäre Resection — meistens nur eine partielle des Fußgelenkes — in Frage. Sie gibt gewöhnlich quoad vitam und quoad functionem recht gute Resultate und macht in der Regel eine Amputation überflüssig (17), die in der vorantiseptischen Aera nur allzu häufig erforderlich wurde. Die Nachbehandlung der in Rede stehenden Fußluxation, auch wenn sie mit keiner Hautwunde compliciert ist, hat mit großer Vorsicht zu geschehen, einmal wegen der meist ausgedehnten Zerreißung des Bandapparates, sodann wegen der so überaus häufigen Complication mit einer Fractur.

In rechtwinkliger Stellung zum Unterschenkel wird der Fuß in der Mitte zwischen Adduction und Abduction mehrere Wochen (je nach dem Grade der Verletzung am Bandapparat und Skelett 4—6 Wochen) im Schienen- oder Hartverbande fixiert. Sodann läßt man Massage und passive Bewegungen (leichtere medicomechanische Übungen) folgen; das Tragen eines gut sitzenden Schnürstiefels ist für die Folgezeit noch recht zweckmäßig.

Weit schwieriger als die bisher ins Auge gefaßten frischen Fälle lassen sich im allgemeinen die älteren bezw. veralteten Fälle behandeln. Ich habe aus der mir zu Gebote stehenden Literatur den Eindruck gewonnen, daß — mit Ausnahme des 1. Falles von Füster (6) — die unblutige Therapie schon nach verhältnismäßig kurzem Bestande (vergl. Fall Ansselin (8 Tage alt), beide cit. bei Wendel (1), Fall Boyer (1 Monat alt), machtlos war, und kann nicht finden, daß die Angabe mancher Autoren, z. B. v. Nasse und Borchardt (17), es scheine, daß veraltete Luxationen sich noch nach ziemlich langer Zeit unblutig reponieren lassen, eine nennenswerte Stütze aus den bisher veröffentlichten Fällen finde. Allerdings habe ich bereits einen

Ausnahmefall anerkannt: Füster (6) hat nämlich in neuerer Zeit ein Verfahren veröffentlicht, welches bei einer 9 Wochen alten Luxation laut Röntgenbild mit gutem Erfolge in der Grazer Klinik durch v. Hacker angewandt worden ist, es bestand in Anlegung des Lorenzschen Osteoklast-Redresseurs an den Unterschenkel derart, daß in Narkose durch Riemenzug am Fußrücken zunächst eine energische Plantarflexion zustande kam, dann wurde das Gelenk gewaltsam (durch Händekraft) mobilisiert, und während der Fuß in extreme Plantarflexion gedrängt wurde, wurde durch Zug an einem um den Calcaneus herumgelegten Riemen der Fuß in toto nach vorn gebracht, so daß darauf die bisherige Deformität des Gelenkes völlig geschwunden war und sich damit die Reposition als gelungen erwies.

Dieses ein Beispiel für unblutige Reposition eines veralteten Falles. Ihr steht, im Falle sie auch nach der Tenotomie der Achillessehne mißlingen sollte, die blutige Reposition gegenüber (Fall Ansselin, cit. bei Wendel (1)), zu der sich eventuell die Durchmeißelung der schief geheilten Fracturen gesellt, oder die Resection des Gelenks kommt in Frage. Nicht für nötig befunden — wenngleich anscheinend in Erwägung gezogen — wurde das blutige Verfahren von Schanz (4) in seinem 5 Monate alten Falle, in welchem der Repositionsversuch (i. Narkose) mißlungen war. Die Operation wurde durch einen Schienenhülsenapparat ersetzt, durch welchen die an sich ziemlich schlechte Function des Fußes ganz erheblich gebessert sein soll.

Faßt man den Erfolg der Behandlung in den in der Literatur veröffentlichten Fällen ins Auge, so muß ich Füster (6) Recht geben, wenn er in den diesbezüglichen Mitteilungen „fast gar keine besonders erfreulichen Resultate" zu finden vermag.

Unter den von Wendel (1) zusammengestellten 26 Fällen läßt kaum die Hälfte in unzweifelhafter Weise den Eindruck völlig wiederhergestellter Gebrauchsfähigkeit des Gelenkes erkennen (Fall 14, 16, 17, 18, 20, 23, 28, 30, 31, 32, 37), welche allerdings besonders bei dem blutig reponierten Falle Ansselin anzuerkennen ist. „Patient ging nach 9 Wochen frei, und schließlich wurde ein bewegliches Gelenk erzielt". Unter den 6 offenen Luxationen Wendels ist nur eine (Fall 23) mit Erzielung guter Brauchbarkeit des Fußes angegeben.

Besonders ungünstig war unter den veralteten Fällen: Boyer (12), cit. bei Wendel (1) — Reposition nach 1 Monat versucht — Ausgang in Ankylose; ferner Fall Polaillon, cit. bei Wendel (1), in welchem nach 5 Wochen trotz Tenotomie der Achillessehne sich die normalen Gelenkverhältnisse nicht wiederherstellen ließen. Nicht

günstig war auch in einem Falle der neuesten Zeit (Engelhardt) (5) der Ausgang, obgleich die Verletzung frisch zur Reposition kam Letztere gelang nicht vollständig, und die nachträglich aufgetretene Vereiterung eines wohl bei der Reposition entstandenen Blutergusses führte hier zur Ankylose des Gelenkes. Einen recht günstigen Verlauf nahm das Heilverfahren bei Gömörys (3) Patienten, der schon in der 2. Woche im Verbande Gehversuche mit bestem Erfolge machte und dessen Gelenk nach 6 Wochen völlig normale Conturen und Freisein der passiven Beweglichkeit zeigte. Der Ausgang vom Falle Göschel (2) ist mir leider nicht bekannt geworden. Bei ihm war die Extremität nur 8 Tage im Hartverbande, dann Massage.

Als recht befriedigend dürfte in dem von mir beobachteten Falle der Heilerfolg zu bezeichnen sein. Nach gut 4 Wochen konnte Patientin bereits ohne Verband leidlich gehen und wurde nach 1 weiteren Woche mit wenig eingeschränkter Beweglichkeit des Fußgelenkes und hinreichendem Gehvermögen bei guter Stellung des Gelenkes und der Fibula entlassen. Als günstiges Beispiel für den Ausgang einer veralteten Luxation nach ihrer Reposition ist nochmals der bereits citierte Fall 1 Füster (6) zu erwähnen, dessen Patientin bereits nach ca. 2 Wochen im Gypsverbande recht befriedigende Gehversuche zu machen vermochte und 6 Monate nach ihrer Entlassung mitteilte, daß Stellung und Beweglichkeit des Fußes ebenso vollkommen normal geworden sei, als sie es vor der Verletzung gewesen seien. Unter Berücksichtigung der Möglichkeit durch das von Füster beschriebene Verfahren mit dem Lorenzschen Instrumente die Reposition unter genauer Dosierung der Kraftentfaltung nach der heute allgemein üblichen rationellen Methode vornehmen zu können, sollte man meines Erachtens in keinem Falle von veralteter Fußluxation einen Versuch mit diesem Hilfsmittel verabsäumen, bevor man zu einem blutigen Eingriffe schreitet. Der II. Fall Füsters läßt sich hinsichtlich der Therapie leider hier nicht verwerten, da seitens der Patientin die Vornahme der Reposition nicht gestattet wurde.

Nunmehr am Schlusse der Besprechung angelangt, fasse ich das Endergebnis derselben kurz dahin zusammen, daß

1. die Entstehung der Luxation durch Ein- bezw. Mitwirkung direkter Gewalt nicht so selten zu sein scheint, wie man bisher angenommen hat.

2. Für die Diagnose dank dem Röntgenverfahren eine neue Ära begonnen hat in der Hinsicht, daß auf Grund der bisher bekannt gewordenen Röntgenbilder der Zweifel, ob es wirklich ganz reine, d. h.

mit gar keiner Fractur complicierte Luxationen des Fußes n. h. gibt[1]), nicht unbegründet erscheint.

3. Infolge der immer größer werdenden Einbürgerung der Röntgendiagnostik die Prognose durch rechtzeitige Diagnose in Zukunft immer besser werden dürfte, wobei ganz besonders die Subluxationen in Betracht kommen.

4. Die auf diesem Gebiete in der neuesten Zeit erzielten Fortschritte für das Arbeitsfeld der Unfallheilkunde von ganz besonders hohem praktischen Werte sein dürften.

Literaturverzeichnis.

1) Wendel, Die traumatischen Luxationen des Fußes im Talaruralgelenk (v. Bruns Beiträge zur klin. Chirurgie. Bd. XXI, Heft 1).
2) Göschel, Über traumatische Luxationen der unteren Extremität (Münchener medizinische Wochenschrift 1896, No. 18).
3) Gömöry, Über die traumatischen Luxationen des Fußes im Talocruralgelenk (Wiener medizinische Wochenschrift 1902, No. 17—20).
4) Schanz, Ein Fall von Luxation des Fußes nach hinten. v. Langenbecks Archiv 1902, Band 68, Heft 2.
5) Engelhardt, Eine seltene Fußgelenksluxation. Deutsche Zeitschrift für Chirurgie, Band 69.
6) Füster, Über einen Fall von Luxatio pedis posterior inveterata und; deren Reposition. v. Bruns Beiträge zur klin. Chirurgie 1904, Bd. XLII, Heft 3.
7) Koenig, Lehrbuch der speziellen Chirurgie. 6. Aufl. 1894.
8) Leser, Die spezielle Chirurgie. 3. Aufl. 1897.

1) Eine Stütze dürfte dieser Zweifel ferner an zahlreichen in obigen Sinne verwertbaren Befunden erhalten, welche zum Teil bei blutiger Reposition irreponibler Luxationen, zum Teil durch Röntgendurchleuchtung (vgl. Handbuch der prakt. Chirurgie [17]) an anderen großen Gelenken (vorwiegend am Schulter-Hüft- und Ellenbogengelenk), in Form von Abriß- und Absprengungsfracturen gewonnen sind.

Siehe v. Bruns Beiträge zur klin. Chirurgie:

Band XV, Januar 1896: H. Reerink, Zur operativen Behandlung irreponibler Luxationen.

Band XVII, Januar 1897: G. Drehmann, Zur operativen Behandlung irreponibler traumatischer Hüftgelenksluxationen.

Und eben dort: J. Finckh, Über Reponibilität der veralteten Schultergelenkluxationen.

Band XX, März 1898: F. Cuhorst, Zur operativen Behandlung irreponibler Luxationen im Ellenbogengelenk.

Band XXIX: E. Schoch, Die irreponiblen Schulterluxationen und ihre Behandlung.

Centralblatt für Chirurgie 1900: R. Bunge, Zur operativen Behandlung der veralteten irreponiblen Luxation im Ellenbogengelenk.

9) Albert, Lehrbuch der speziellen Chirurgie. 5. Aufl. 1898.
10) Helferich, Atlas und Grundriß der traumatischen Frakturen und Luxationen. 6. Aufl. 1903.
11) Lossen, Artikel „Fußgelenksluxationen" in Encyklopädie der gesamten Chirurgie. Herausgeg. v. Kocher u. de Quervain. 1902.
12) Gurlt, Derselbe Artikel in Eulenburgs Realencyklopädie der gesamten Heilkunde. 3. Aufl. Band VIII, 1895.
13) Krönlein, Lehre von den Luxationen. Deutsche Chirurgie, Lieferung 26.
14) Lossen, Verletzungen der untern Extremität. Deutsche Chirurgie, Lieferung 65.
15) Hönigschmied, Leichenexperimente über die Zerreißungen der Bänder im Sprunggelenk mit Rücksicht auf die Entstehung der indirekten Knöchelfracturen. Deutsche Zeitschrift für Chirurgie 1877, Band 8.
16) Hoffa, Lehrbuch der Fracturen und Luxationen. 4. Aufl. 1904.
17) Nassen. Borchardt, Artikel Luxationen des Fußes im Talocruralgelenk, in Handbuch der praktischen Chirurgie (v. Bergmann-Bruns-Miculicz) 1903.
18) Centralblatt für Chirurgie, Sämtliche Jahrgänge von 1879 bis einschl. 1904.
19) Schultz, Zur Kasuistik seltener traumatischer Luxationen der untern Extremität. Monatschrift für Unfallheilkunde 1898, No. 9.
20) Knust, Über Fußgelenksluxation durch Rotation nach außen. (Eversion.) In.-Diss. Greifswald 1897.

XI.

Aus der Baseler chirurgischen Klinik.

Über Osteome der Orbita und des Oberkiefers.

Von

Assistenzarzt Dr. **A. Vischer.**

(Mit 1 Abbildung im Text und Tafel I.)

I.

Durch die Arbeiten von Arnold (1)[1]) und Bornhaupt (2) sind die sog. Elfenbeinosteome der Orbita gut charakterisiert worden. Namentlich Bornhaupt hat durch kritische Zusammenstellung der Literatur das Material gesichtet und Klarheit geschaffen dadurch, daß er die in allen Nebenhöhlen der Nase vorkommenden Knochengeschwülste unter einem Gesichtspunkt betrachtete. Seither sind in der Literatur noch viele ähnliche Fälle beschrieben worden, und namentlich hat sich die Zahl der durch Operation glücklich entfernten Osteome vermehrt.

Ich nenne nur die mir zugänglich gewesenen Publikationen von Habermaas (3), Sprengel (4), Tillmans (5), Kikuzi (6), Moser (7), Zimmermann (8), Haas (9), Helferich (10), [Mierendorf (11)], Steinheim (12), Giese (13), Schuchardt (14), Heymann (15), Köhler (16), Cotterel (17), Jaure (18), Nakel (19), Bartholomäus (20), Bessel-Hagen (21), Poppert (22), Perthes (23); von Funke (24) und Thomas (25) liegen nur ganz kurze Mitteilungen vor. Miodowsky (26) gibt eine Zusammenstellung der äußeren Orbitalexostosen. Die Fälle von Adenot (27) und Witzheller (28) gehören vielleicht nicht ganz zu den hier beschriebenen Tumoren.

Weitere Literatur findet sich bei einzelnen der genannten Autoren angegeben. Eine vollständige Zusammenstellung aller Nebenhöhlenosteome ist seit Bornhaupt nicht mehr gemacht worden. Haas gibt eine Übersicht über die Nasenhöhlenosteome, Perthes eine Zusammenstellung der operierten Stirnhöhlenosteome.

1) Die Zahlen beziehen sich auf das Literaturverzeichnis.

Fast in allen Publikationen wird zurückgegangen auf die klare, alle Hauptsachen berücksichtigende Arbeit Bornhaupts. Seine Angaben werden bestätigt, etwas wesentlich Neues ist aber nicht beigebracht worden.

Ich will mich deshalb im ganzen auch darauf beschränken, über zwei im Jahre 1903 an der Basler Klinik von Prof. Hildebrand operierte Fälle zu referieren, die durch ihren typischen Verlauf und das Operationsresultat immerhin wert sind, das kasuistische Material zu bereichern.

1. 23jähriger Gärtner (aus der Umgebung von Belfort). Vater gesund, Mutter soll an Staar leiden, sonst gesund sein Ein Bruder an Lungenkrankheit gestorben. Patient stellt sexuelle Infection in Abrede, ist stets gesund gewesen bis vor 4 Jahren. Damals Typhus. Nach dieser Krankheit bemerkte Patient, daß das linke Auge allmählich mehr und mehr vorgetrieben wurde. Der Zustand hat sich besonders in den letzten 8 Monaten verschlimmert. Patient klagt über Nebel vor dem linken Auge, nicht über Doppeltsehen. Zuweilen Schmerzen in der linken Stirnhälfte. Das Auge war nie entzündet. Der Patient suchte zuerst Hilfe in der Basler Augenklinik. Dort wurde ein Knochentumor in der linken Orbita konstatiert und der Kranke der chirurgischen Klinik zur Operation überwiesen.

Status: Kräftiger Mann. Herz und Lungen o. B. Das linke Auge ist aus der Orbita temporalwärts verdrängt, die Lider sind gedehnt, können aber noch geschlossen werden. (Vgl. Abb. 1.) Die Conjunctiva der Thränensackgegend ist in die Breite gezogen, gewulstet. Man fühlt hier einen knochenharten höckrigen Tumor, der scheinbar das nasale Drittel der Orbita ausfüllt. Der obere Orbitalrand ist unverändert. Der Tumor beginnt etwa $^1/_2$ cm hinter demselben. Der untere Orbitalrand dagegen geht diffuser in die Geschwulst über. Zwischen Bulbus und Tumor kann der Finger etwas eindringen. Man fühlt glatte, harte Tumorwand. Die hintere Grenze ist nicht abzugreifen.

Pupillen beiderseits gleich weit, reagierend. Bulbus nach überallhin gut beweglich. Keine Doppelbilder.

Links $S = \frac{10}{200}$, Gläser bessern nicht. Ophtalmoscop. Befund: vertikalstehende blasse Papille, sonst nichts Besonderes. Rechtes Auge normal.[1])

Die Durchleuchtung mit Röntgenstrahlen zeigt einen deutlich abgegrenzten Schatten, der einem Tumor von Hühnereigröße entspricht. An der seitlichen Aufnahme sieht man, daß er nach oben bis in die Gegend der Siebbeinplatte, nach unten nur wenig in den Oberkiefer reicht. Von vorn gesehen, erstreckt er sich von der Gegend der Nasenwurzel bis über die Mitte der Orbita. Die Diagnose konnte diesem Befund nach sicher auf Osteom gestellt werden. Der Lage nach schien es am wahrscheinlichsten, vom Siebbein auszugehen.

Die Operation wurde am 9. März 1903 von Herrn Prof. Hildebrand in Chloroformnarcose ausgeführt. Der Schnitt beginnt im innern Drittel

1) Den Augenbefund verdanke ich der ophthalmol. Klinik von Herrn Prof. Mellinger.

der Augenbraue und wird im Bogen über den Tumor zwischen Nase und innerem Augenwinkel geführt, bis auf den Knochen. Die Weichteile werden mitsamt dem Periost nach beiden Seiten abgehebelt, der Bulbus wird nach außen gezogen. So wird der gegen das Innere der Orbita vorspringende Teil des Tumors freigelegt. Er ist etwas beweglich. Deshalb wird versucht, ihn mit Elevatorien herauszuhebeln. Dabei bricht ein walnußgroßes Stück mit breiter Fläche ab. Man fühlt in der Tiefe aber noch mehr Tumormassen. Ein zweites, haselnußgroßes Stück, das mehr nach abwärts gelegen ist, kann in gleicher Weise herausgehebelt werden, und schließlich

Abb. 1.

gelingt es, den Rest in einem taubeneigroßen und kirschkerngroßen Stück zu entfernen. Die letzte Partie saß ganz in der Tiefe der Gegend des Foramen opticum. Die große nur wenig blutende Wundhöhle wird mit Jodoformgaze tamponiert. Die Hautwunde wird bis auf die Mèchenöffnung mit Seide genäht. Während der Operation ist die linke Pupille maximal erweitert und reactionslos geworden. Der entfernte Tumor zeigte nach der Zusammensetzung aus den Fragmenten folgende Dimensionen:

Größte seitliche Ausdehnung: ca. 3 1/2 cm
Größter Durchmesser von vorn nach hinten: ca. 5 cm.
Größter Durchmesser von oben nach unten: ca. 4 cm.

Die Geschwulst weist eine Menge Buckel und knollige Auswüchse von

verschiedenster Größe auf. Dazwischen sind Furchen von verschiedener Tiefe. Die Oberfläche der einzelnen Höcker ist elfenbeinartig, glatt. An vielen Stellen ist sie von einer periostartigen Membran überzogen. An andern Stellen ist dieser Überzug bei der Operation abgelöst worden. An der lateralen Seite ist mit den Tumor ein linsengroßes dünnes Knochenplättchen fest verbunden. Auf der medialen und untern Seite hängen lose papierdünne Knochenlamellen. Auf dem Durchschnitt zeigt der Knochen in den peripheren Partieen ein sehr dichtes elfenbeinartiges Gefüge im Centrum ist ein spongiöser Kern. Die histologische Untersuchung zeigt den gewöhnlichen Bau der Elfenbeinosteome.

Die Heilung verläuft ganz glatt. Zuerst ist Ptosis vorhanden, und der Bulbus ist ganz bewegungslos. Pupille weit, reactionslos. Lichtschein auf dem linken Auge ist vorhanden, aber mangelhafte Projection. Die Medien sind klar, die Papille ist gleich wie vor der Operation, im übrigen im Fundus keine Veränderungen, namentlich keine Blutungen. Die Mèche wird 8 Tage nach der Operation entfernt. Später zeigt sich Patient wieder (13. Mai 1903). Jetzt ist keine Ptosis mehr vorhanden, das Auge kann in normaler Weise geöffnet werden. Ebenso hat sich die Beweglichkeit des Bulbus wieder hergestellt. Laut Mitteilung der Augenklinik ist die Tension des Bulbus = — I S = $^2/_{200}$, Gläser bessern nicht. Pupille mittelweit, reagiert nicht direkt auf Lichteinfall, indirekt und auf Convergenz träge. Projection nasalwärts und nach oben aufgehoben. Ophthalmoscopisch: Papille sehr blaß, Gefäße geknickt.

Kürzlich erhielt ich brieflich wieder Mitteilung vom Patienten, daß er sich stets des besten Wohlseins erfreue und keine Änderung eingetreten ist.

2. 16jähriger Lehrling (aus der Umgebung von Belfort). Hereditätsverhältnisse ohne Besonderheiten, keine früheren Krankheiten von Belang.

Wann das jetzige Leiden angefangen hat, kann Patient nicht genau angeben, bemerkt wurde der Zustand, Schwellung am inneren Augenwinkel, ungefähr vor einem Jahr. Von Zeit zu Zeit Kopf- und Zahnschmerzen. Verschiedene Ärzte wurden consultiert. Einer nahm Verstopfung des Tränennasenkanals an und sondierte. Schließlich wandte sich Patient an die Basler Augenklinik. Von ihr wurde er mit der Diagnose Osteoma orbitae der chirurgischen Klinik überwiesen.

Status: Graciler, aber gut gebauter Patient. Atmung durch das rechte Nasenloch etwas behindert. Im Innern der Nase fällt nichts Besonderes auf. Das rechte Auge ist aus der Orbita etwas nach vorn und außen gedrängt. Lider etwas wulstig. In der Gegend des innern Canthus sieht man eine deutliche Vorwölbung. Sie ist von normaler Haut überzogen, glatt und von knochenharter Consistenz, sitzt der innern Begrenzung der Orbita fest auf. Gegen die Orbita springt die Geschwulst halbkugelig vor, ist hier, soweit sie sich umgreifen läßt, kirschgroß, setzt sich offenbar ins Innere der Orbita fort. Gegen die Nase, den obern und untern Orbitalrand prominiert der Tumor nur wenig, ist aber überall durch einen deutlichen Absatz begrenzt. Nirgends Druckempfindlichkeit.

Pupillen beiderseits gleich weit, reagieren. Beim Blick nach oben und besonders nach innen bleibt das rechte Auge stark zurück. Dabei treten Doppelbilder auf. Leichtes Tränen.

RS = 2/3, Gläser bessern nicht
LR = 3/3, M 1,0

Ophthalmoscopischer Befund: Rechte Papille etwas hyperämisch, sonst normal. (Nach Bericht der Augenklinik.)

Das Röntgenbild zeigt sehr deutlich den Schatten eines Tumors. In der Seitenansicht reicht er nach oben bis ungefähr in die Mitte der Stirnbeinhöhle, nach unten gegen die Kieferhöhle, nach hinten bis an das Ende der Orbita. Da das Bild von besonderer Deutlichkeit ist, lasse ich eine Reproduction folgen (vgl. Taf. I). Von vorn gesehen geht der Schatten von der Mittellinie bis ungefähr zur Grenze des medialen und mittleren Drittels der Orbita. Die Diagnose konnte wieder auf Osteom, wahrscheinlich vom Siebbein ausgehend, gestellt werden.

Die Operation wurde am 20. November 1903 von Herrn Prof. Hildebrand ausgeführt. Der Schnitt wird in gleicher Weise wie beim ersten Fall bogenförmig bis auf den Knochen geführt. Der Tumor ist von Periost überzogen; es wird mit den übrigen Weichteilen nach beiden Seiten abgelöst. Die Geschwulst grenzt sich gegen den umgebenden Knochen deutlich ab durch gelbliche Farbe und dichtes Gefüge. An der oberen Grenze wird eine kleine Höhle (Rest des Sinus frontalis) eröffnet. Aus ihr entleert sich schleimiger Eiter. Der umgebende Knochen liegt dem Tumor überall locker an, sodaß die Verbindung durch Elevatorien gelockert werden kann. Dabei bricht das rechte Nasenbein an mehreren Stellen ein. Zuerst löst sich die Geschwulst gegen die Nase zu und die Nasenhöhle wird eröffnet. Verschiedene knollige Fortsätze reichen weit nach hinten, aber schließlich gelingt es, den Tumor als Ganzes herauszudrehen. Aus der großen entstehenden Wundhöhle leichte Blutung. Sie steht nach Tamponade mit Jodoformgaze. Auch die rechte Nasenhöhle wird tamponiert.

Die Hautwunde wird bis auf eine Öffnung für die Mèche mit Seide geschlossen.

Das rechte Auge zeigt nach der Operation eine ebenso enge Pupille wie das linke.

Der Tumor zeigt folgende Größenverhältnisse:

Größte seitliche Ausdehnung: ca. 3 cm
Größte Ausdehnung von vorn nach hinten: 5 cm
Größte Ausdehnung von oben nach unten: 4 cm.

Die Oberfläche ist glatt von elfenbeinerner Härte, an den meisten Stellen von einer periostähnlichen Haut überzogen. Nur an der medialen Seite, ungefähr in der Mitte, ist eine rauhe, wie abgebrochene Fläche ungefähr von der Größe eines Centimestückes. Etwas weiter nach hinten sitzt der Geschwulst eine papierdünne Knochenlamelle lose auf.

Wie der erste Tumor hat auch dieser eine große Zahl kleiner und großer knolliger Vorsprünge, durch tiefe und seichte Furchen voneinander geschieden. Die Geschwulst zeigt nach der Durchsägung in der Mitte auf dem Durchschnitt überall ein gleichmäßiges festes Gefüge. Das mikroskopische Bild bietet den Bau der Elfenbeinosteome. Die bindegewebige Auflagerung läßt Osteoblasten erkennen.

Die Heilung verläuft glatt. Acht Tage nach der Operation werden die Mèchen entfernt. Das rechte Auge kann nun nach allen Richtungen frei bewegt werden. Sehschärfe wie vor der Operation.

Patient stellt sich wieder vor im Mai 1901. Außer einer feinen kaum sichtbaren Narbe erinnert nichts mehr an das frühere Leiden. Laut kürzlich erhaltenem Brief ist Patient auch seither gesund geblieben.

Die Befunde bei unseren beiden Fällen sind ganz typisch und decken sich durchaus mit den Angaben von Bornhaupt. Sie entsprechen ihrem Sitz nach den eingekapselten Osteomen des Siebbeins, die teils in den Frontalsinus, teils in die Kieferhöhle, teils nach außen durchgebrochen sind. Ihr Verhalten stützt die Ansicht von Arnold und Bornhaupt, daß es sich bei diesen Tumoren nicht um Enostosen im Sinne Virchows handelt, d. h. um Geschwülste, die im Innern eines Knochens entstanden sind, sondern um Exostosen, d. i. wandständige Knochenverdickungen, die im Innern einer vorgebildeten Höhle sich entwickelt haben und von da in die Umgebung durchgebrochen sind. Nur so erklärt sich der Überzug (in unsern Fällen ließ sich keine Schleimhaut mehr nachweisen wie in andern Fällen, sondern nur eine Membran vom Charakter des Periosts), die vollständige Abkapselung und leichte Auslösbarkeit.

Da in unseren Fällen keine Spur von Knorpelgewebe vorhanden war, so können sie nicht für die Annahme verwertet werden, daß diese Osteome als verknöcherte Enchondrome anzusehen sind. Vielmehr sprechen sie für die Ansicht Bornhaupts, es handle sich um eine vom Periost ausgehende Neubildung. Bornhaupt konstatierte, daß in 81 Proz. der Fälle die eingekapselten Orbitalosteome in einem Alter von weniger als 30 Jahren entstanden sind und in 54 Proz. in der Pubertätsperiode. Er verwertete diese Tatsache, um seine Annahme von der foetalen Genese zu stützen.

Auch damit stimmen unsere Fälle überein. Das Auftreten der Tumoren wurde im Alter von 19 und 15 Jahren beobachtet.

Ich habe das Alter der Patienten aus den mir zugänglichen Publikationen und Citaten seit Bornhaupt zusammengestellt. Wenn ich meine Fälle dazu rechne, finde ich, daß 17 mal die Geschwulst vor dem zwanzigsten Lebensjahr aufgetreten ist, 17 mal zwischen dem zwanzigsten und dreißigsten, nur 5 mal zwischen dem dreißigsten und vierzigsten, 4 mal zwischen dem vierzigsten und fünfzigsten und 3 mal in einem Alter über fünfzig beobachtet wurde. Dabei ist zu bedenken, daß bei diesen Beobachtungen im höheren Alter die Geschwulst symptomlos schon längere Zeit bestanden haben kann; einmal handelte es sich um Leichenbefund ohne Anamnese.

Ferner findet Bornhaupt unter 57 Fällen von Orbitalosteomen nur 6 mal vorausgegangene Traumen angeführt. Ich finde unter 46 Fällen, unter denen die meinigen mitgerechnet sind, 7 mal Traumen

angegeben. Die meisten haben jedenfalls mit der Geschwulst nichts zu tun, liegen oft mehrere Jahre vor Auftreten derselben zurück.

Alle diese Umstände, dann auch besonders der typische Sitz sprechen für die von Arnold und Bornhaupt geäußerten Vermutungen, daß Beziehungen der Orbitalosteome zur Entwicklung der Nebenhöhlen der Nase bestehen, daß diese Tumoren aus Entwickelungsstörungen entstehen und wohl eine foetale Genese haben.

Die Erfolge der letzten Jahre ermuntern sehr dazu, gegen die Osteome der Orbita möglichst frühzeitig operativ vorzugehen. Die Diagnose ist leicht zu stellen, sobald die Geschwülste an die Oberfläche durchgebrochen sind. Ein gutes Hilfsmittel bieten auch die Röntgenstrahlen. Auf die Vorzüge der Durchleuchtung hat Perthes (14) aufmerksam gemacht. Die Photographie erlaubt eine genauere Lokalisation des Tumors, und damit ist unter Umständen eine schonendere Entfernung möglich. Kann früh genug operiert werden, so wird verhindert, daß das Auge Schaden leidet, wie in unserm ersten Fall, wo eine vollständige Restitutio ad integrum erreicht wurde. Hat der Opticus durch Druck schon gelitten, wie in unserm zweiten Fall, so wird doch die bedeutende Entstellung durch die Verdrängung des Auges beseitigt. Von Recidiven ist nach vollständiger Entfernung der abgekapselten Tumoren nichts bekannt. Die Operation ist unschwierig, wenn die Tumoren noch nicht eine übermäßige Größe erreicht haben. Sobald nur der äußere Zugang groß genug gemacht wird, lassen sich die Geschwülste unschwer als Ganzes herausbrechen.

II.

Im Anschluß an diese Beobachtungen möchte ich noch 3 Fälle von knöchernen Tumoren im Gesicht, die wir in den letzten Jahren zu beobachten Gelegenheit hatten, beschreiben; sie bieten in verschiedenen Punkten Interesse.

1. 17jähriges Mädchen. Eltern und 5 Geschwister gesund. Ein Bruder lungenleidend. Ein Bruder hat eine Gaumenspalte. Als Kind hat Pat. Scharlach durchgemacht, war sonst stets gesund. Das jetzige Leiden wurde zuerst 3 Jahre vor dem Spitaleintritt bemerkt. Pat. will sich erkältet haben und bekam heftige Zahnschmerzen. Im Bereich der Zähne am rechten Oberkiefer wurde eine leichte Schwellung bemerkt. Die Schmerzen ließen bald nach, der Oberkiefer aber wurde allmählich immer dicker. Beschwerden waren in der Folgezeit gar keine mehr vorhanden. Von Anfang an fiel die Härte der Schwellung auf. Einige Tage vor Spitaleintritt ließ sich Pat. 4 cariöse Zähne ziehen.

Status beim Eintritt (24. Juni 1901): Gracil gebaute Pat. Brustorgane ohne Besonderheiten. Der rechte Oberkiefer zeigt eine Vorwölbung. Nach der Seite springt diese halbkugelig gewölbt vor, reicht bis zum Jochbogen, setzt sich hier scharf ab. Das Jochbein ist etwas verdickt. Der rechte Alveolarfortsatz ist im hinteren und mittleren Drittel verbreitert, der harte Gaumen rechts etwas mehr vorgewölbt als links. Gegen die Nase und den Orbitalrand setzt sich der Tumor ziemlich scharf ab. Beiderseits fehlen die oberen Molarzähne und der zweite Prämolar. Einzelne Wurzelstümpfe sind noch vorhanden. Der Tumor ist durchweg knochenhart, nicht druckempfindlich und von normalen Weichteilen überzogen.

Operation am 28. Juni 1901. In Chloroformnarkose werden die Weichteile über der Geschwulst gespalten durch einen Schnitt, der über die höchste Kuppe schräg von innen oben nach außen unten verläuft. Die Weichteile werden mit dem Periost nach beiden Seiten abgehoben und so die Vorwölbung freigelegt. Sie zeigt eine glatte, knöcherne Oberfläche. Der abnorm vorspringende Teil wird mit dem Meißel weggeschlagen. Das entfernte Stück ist an der dicksten Stelle ca. 7 mm dick. Seine Basis mißt im Durchmesser 4,5 : 3,5 cm.

Die Meißelfläche zeigt spongiösen, eher weichen Knochen mit eingesprengten weißen Fleckchen, die in Farbe und Konsistenz an Knorpel erinnern. Mit Meißel, schneidender Zange und scharfem Löffel wird der Oberkiefer noch modelliert, bis er eine möglichst normale Form hat. Nirgends trifft man auf eine Highmorshöhle. Hautnaht. Drainage der Wunde mit Glasrohr.

Die Wundheilung vollzieht sich ohne Störung. In den ersten Tagen besteht leichte Parese der unteren Facialisäste rechts, sie verschwindet aber bald. Am 8. Juli wird Pat. entlassen. Von außen hat das Gesicht normale Formen. Bei der Betrachtung von Mund aus ist immer noch eine leichte Verbreiterung des Alveolarfortsatzes und die Vorwölbung des harten Gaumens zu sehen.

Die histologische Untersuchung des entfernten Knochens ergibt: Spongiöser Knochen mit weiten Markräumen. Die weißen Stellen entsprechen Bindegewebe. Es ist dicht, mit vielen Bindegewebsfasern und kernarm. Sarcomverdächtige Stellen finden sich nirgends.

Am 15. Juli 1904 zeigte sich Pat. zur Nachuntersuchung. Die Narbe im Gesicht ist linear, kaum sichtbar. Die Größenverhältnisse des Oberkiefers sind wie beim Spitalaustritt. Es hat keine frische Knochenneubildung stattgefunden.

2. 13jähriger Knabe. Im Verlauf von 3 Jahren ist der rechte Oberkiefer allmählich dicker geworden. Eine Ursache dafür ist nicht bekannt, keine Erkältung, kein Trauma. Auch sind keine Zahnschmerzen vorausgegangen. Seit 4 Wochen hat Pat. hie und da Schmerzen am befallenen Oberkiefer, auch glaubt er, die Schwellung habe, nachdem er mit einem Mitschüler zusammengestossen sei, rascher an Ausdehnung zugenommen.

Status beim Eintritt (am 18. März 1901): Kräftiger, gut genährter Knabe. Brustorgane ohne Besonderheiten. Die rechte Wangengegend ist diffus aufgetrieben. Die Schwellung ist knochenhart unempfindlich, von normalen Weichteilen überzogen. Die Verdickung betrifft den unteren Teil des Oberkiefers, Proc. zygomaticus und Orbitalrand sind frei. Vom Mund

aus sieht man eine Verbreiterung des Alveolarfortsatzes nach außen. Der harte Gaumen ist normal geformt. Rechter Dens caninus nicht durchgebrochen. Die Spitze ist unter der Schleimhaut fühlbar. Erster Prämolar beiderseits vorhanden, zweiter beiderseits fehlend.

Operation am 19. März 1901. Vom Mund aus wird die Schleimhaut über dem Tumor, parallel der Zahnreihe, gespalten. Die bedeckenden Weichteile mit dem Periost werden nach oben zurückgeschoben. Zuerst wird dann in der Gegend oberhalb des zweiten (fehlenden) Prämolaren in der Richtung gegen die Highmorshöhle aufgemeißelt. Nach Durchtrennen einer härteren Oberfläche kommt man in weichen spongiösen Knochen. Er ist überall solid, von einer Kieferhöhle wird nichts gefunden, ebenso wenig ein verlagerter Zahn. Deshalb wird mit Meißel und Hohlmeißelzange der abnorm vorspringende Knochen abgetragen und ein möglichst normaler Kiefer modelliert. Auf die Knochenwunde kommt eine kleine Jodoformmèche. Die Heilung verläuft glatt. Eine anfänglich auftretende ziemlich beträchtliche Weichteilschwellung geht rasch zurück.

Bei der histologischen Untersuchung findet man spongiöses Knochengewebe mit vielen Markräumen.

Am 15. Juli 1904 wird Patient wieder untersucht. Der rechte Oberkiefer prominiert wieder stark, die Fossa canina ist ausgefüllt. Der Proc. zygomaticus und der Orbitalrand sind frei. Vom Mund aus sieht man den Alveolarfortsatz nach außen über das Doppelte verbreitert, nach außen halbkugelig vorgewölbt. Gaumen frei.

Es sind nur die beiden Incisivi, 2 Prämolaren und 2 Molaren am betr. Oberkiefer vorhanden. Ein Molaris mußte wegen Raumbeengung extrahiert werden.

3. 13jähriges Mädchen. Die Eltern sind gesund, ebenso 2 Geschwister. Die Patientin selber war immer gesund, soll auch keine Kinderkrankheiten durchgemacht haben. Einigemal wurden cariöse Zähne gezogen. Nach der Auffassung der Pat. und ihrer Mutter bestand aber kein Zusammenhang zwischen den cariösen Zähnen und dem jetzigen Leiden. Auch von einer Erkältung oder einem Trauma ist nichts bekannt. Etwa 1 Jahr vor Spitaleintritt wurde bemerkt, daß der linke Alveolarfortsatz dicker sei als der rechte. Die Verdickung nahm langsam aber stetig an Größe zu, fühlte sich von Anfang an knochenhart an. Nie waren Schmerzen vorhanden. Solange sich Pat. erinnert, sieht sie mit dem linken Auge schlechter als mit dem rechten.

Status beim Eintritt am 5. April 1904: Kräftiges Mädchen von gutem Ernährungszustand. Brustorgane ohne Besonderheiten.

Augen: Beiderseits Insufficienz der Interni und Hypermetropie 1,0 D. Sehkraft beiderseits normal.[1])

Die linke Wangenhälfte springt stärker vor als die rechte. Dies beruht auf einer gleichmäßigen Verdickung des linken Oberkiefers. Gegen den Orbitalrand und das Jochbein, ebenso gegen die Nase geht die Verdickung allmählich in die normalen Formen über. Die Orbita ist nicht eingeengt, die Nase unverändert. Vom Mund aus fällt eine starke Verbreiterung der hinteren 2 Drittel des Alveolarfortsatzes nach außen auf.

1) Den Befund verdanke ich Herrn Dr. Hallauer, Leiter der Poliklinik für Augenkrankheiten.

Der Gaumen ist unverändert. Die Schneidezähne zeigen keine Veränderung. Von hintern Zähnen sind zwei Praemolaren und ein Molarzahn vorhanden. Sie stehen schief etwas nach innen verdrängt. Die Auftreibung, die sich durchweg knochenhart anfühlt, ist gar nicht druckempfindlich. Die Weichteile darüber sind normal.

Der linke Unterkiefer ist ebenfalls in seinem horizontalen Ast etwas dicker als der rechte. Der Unterschied ist nicht sehr bedeutend aber deutlich. Die Verdickung ist ziemlich gleichmäßig, durchweg knochenhart und unempfindlich.

Operation in Chloroformnarcose. Querlaufender Schnitt durch die Schleimhaut über der Verdickung, oberhalb der Zahnwurzeln. Die Weichteile mit dem Periost werden nach oben abgehoben. Zuerst wird die Geschwulst angemeißelt, um sich über die Natur derselben zu orientieren. Trotzdem man $1^1/_2$—2 cm tief in der Richtung gegen die Highmorshöhle eindringt, stößt man nur auf soliden, spongiösen Knochen. Nirgends eine Cyste oder ein verlagerter Zahn, auch kein Antrum. Ebensowenig sarcomverdächtiges Gewebe. Deshalb wird in einer zweiten Operation (am 15. April) der Schnitt erweitert; die Weichteile werden vom verdickten Oberkiefer in ganzer Ausdehnung abgehoben. Mit Meißel und Luerscher Zange werden die vorspringenden Knochenpartieen abgetragen, bis eine normale Form entsteht. Es ist dies unschwierig, da der Knochen überall spongiös ziemlich weich ist. Namentlich gegen die Nase und gegen den Orbitalrand zu muß ziemlich viel entfernt werden.

Arteria infraorbitalis und Nervus infraorbitalis werden dabei durchtrennt. Auf die Knochenwunde wird ein kleiner Jodoformgazestreifen gelegt.

Die Heilung verläuft ohne Complication. Beim Austritt am 25. April besteht noch eine ziemlich starke Schwellung der Weichteile des linken Oberkiefers.

Die entfernten Knochenstücke zeigen regelmäßigen spongiösen Bau mit ziemlich weiten Markräumen.

Am 7. November wird Pat. wieder untersucht.

Es fällt auf, daß die Partieen oberhalb des Auges nach außen, auf der linken Seite mehr vorspringen als rechts. Man findet eine deutliche Verdickung des Frontale oberhalb der äußeren Begrenzung der Orbita. Ebenso ist der Proc. jugalis des Stirnbeins und der vorderste Teil der Facies temporalis deutlich verdickt.

Der linke Oberkiefer fühlt sich von außen kaum dicker an als der rechte. Dagegen ist der unterste Teil des Gesichts deutlich verbreitert. Der Unterkiefer ist beträchtlich verdickt, am stärksten sind die mittleren Partieen des horizontalen Astes betroffen.

Die Verdickung ist viel beträchtlicher als beim Spitalaufenthalt. Sie ist jetzt auch der Pat. und ihren Angehörigen aufgefallen. Vom Mund aus ist die Verdickung deutlich sichtbar. Die Zähne des Unterkiefers stehen etwas schief, nach innen zu verschoben. Am Oberkiefer ist noch eine Verbreiterung des Alveolarfortsatzes vorhanden, sonst hat er ziemlich normale Dimensionen. Ein neues Wachstum scheint hier nicht stattgefunden zu haben.

Diese, im Gegensatz zu den erst beschriebenen Orbitaltumoren, mehr diffusen Verdickungen der Kiefer werden im allgemeinen aus der Reihe der eigentlichen Geschwülste ausgeschieden und den ent-

zündlichen Hyperostosen oder ossificierenden Periostitiden zugerechnet. (Vergl. z. B. Birch-Hirschfeld, Specielle patholog. Anatomie u. a.)

Virchow (29) ist der Ansicht, daß die partiellen Hyperostosen der Gesichts- und Schädelknochen notwendig mit dem über größere Partieen ausgebreiteten Formen zusammengehören, deren eine charakteristische Ausbildung er Leontiasis ossea nennt. Er vergleicht sie auf Grund des von Ilg und Gruber beschriebenen Falles, bei dem Erysipele aufgetreten sind, mit der Elephantiasis der Weichteile und nimmt einen entzündlichen Ursprung an.

Auch Borst (30) streicht diese Hyperostosen von der Liste der echten autonomen Knochengeschwülste, um sie den hyperplastischen Knochenwucherungen anzugliedern.

Häufig werden Traumen, cariöse, retinierte oder verlagerte Zähne als Ursachen für die Hyperostose angeschuldigt.

Unsere Fälle zeigen eigentlich für diese Auffassung wenig Anhaltspunkte. In zwei Fällen wird trotz eindringlichen Fragens gar keine Ursache für die Geschwulst angegeben. Sie sei einfach von selber gekommen und zufällig bemerkt worden, als sie anfing, das Gesicht zu entstellen. Nie sind Schmerzen dagewesen. Die Zähne sind in beiden Fällen nicht cariös. Beim Knaben fehlt allerdings der eine Praemolaris, aber beiderseits. Da später die Zähne erscheinen, muß auch die Hypothese eines retinierten Zahnes fallen gelassen werden, zumal das Wachstum der Geschwulst immer noch Fortschritte machte.

Das eine Mädchen (1. Fall) hat allerdings sehr schlechte Zähne. Aber nicht nur am befallenen Oberkiefer, sondern im ganzen Mund. Oben und unten beiderseits sind die Praemolaren und Molaren cariös, nur noch in Trümmern oder Wurzelstümpfen vorhanden. Die Verdickung wurde allerdings im Anschluß an Zahnschmerzen bemerkt. Dann vergingen die Schmerzen aber völlig, während die Geschwulst beständig an Größe zunahm. Von Anfang an soll sie auch hart gewesen sein, die Patientin weiß nichts von einer entzündlichen Schwellung.[1])

Beim Spitaleintritt war bei keinem unserer Patienten irgend eine Entzündungserscheinung zu constatieren.

In der Literatur über Osteome und Hyperostosen der Gesichtsknochen finden wir, daß in vielen Fällen, ebenso wie in unsern, absolut keine Ursache zu eruieren war.

1) Als ich neuerdings wieder eine Anamnese aufnahm, legte Pat. überhaupt keinen großen Wert auf den Zusammenhang zwischen Schmerzen und Schwellung. Diese sei eigentlich von selber gekommen.

Ausführliche Zusammenstellungen finden wir bei Weber (31), ferner bei Bruhn (32). Dieser bringt auch ein sehr umfassendes Literaturverzeichnis. Er findet unter 74 Fällen 19 mal eine Ursache angegeben. Es scheint mir allerdings fraglich, ob alle von ihm zusammengestellten Fälle als gleichartige Krankheiten zu betrachten sind.

Seine zwei eigenen Beobachtungen gleichen sehr den unserigen. Es fanden sich bei einem 22jährigen Mädchen und einem 13jährigen Knaben ohne Ursache langsam entstandene Verdickungen des Oberkiefers. In einem Falle wurde die Oberkieferresection ausgeführt, im andern wurde der Knochen, soweit er verdickt erschien, abgemeißelt. In beiden Fällen war keine Highmorshöhle mehr vorhanden. Die Tumoren bestanden aus gleichmäßig spongiöser Knochensubstanz.

Oft sind die in der Literatur als Ursachen der Neubildung angegebenen Momente nicht sehr einleuchtend. Vielfach liegt auch zwischen einem angeblich ursächlichen Trauma und dem Auftreten der Geschwulst eine längere Zeitperiode.

Z. B. wurde in dem von Schuh (citiert von Bruhn) beobachteten Falle die Schwellung erst 3 Jahre nach einem Stoß ins Gesicht bemerkt. Huguier (ebenfalls bei Bruhn angeführt) berichtet von einem Mädchen mit einem Tumor am Oberkiefer, dessen erste Anfänge 6 Monate nachdem es von einem Stuhl gefallen war, beobachtet wurden. Im Falle von Hancock (33) fiel der Patient im Alter von 1½ Jahren hin. Erst 2 Jahre später wurde eine Anschwellung bemerkt, nachdem das Kind allerdings in der Zwischenzeit stets über Schmerzen in der später befallenen Stelle geklagt hatte. Von Maak (34) wird in 2 Fällen Größerwerden einer schon vorhandenen Geschwulst nach Zahnextraction angegeben. Bei einer Beobachtung von Oberkieferosteom berichtet er, daß nach Ausziehen eines cariösen Backzahns die Zahnschmerzen nicht aufhörten, sondern sich verschlimmerten. Dann fiel Dickerwerden der Wange auf. Später constatierte ein Arzt eine spongiöse Knochengeschwulst am Oberkiefer.

In anderen Fällen wird allerdings von den Patienten angegeben, die Geschwulst sei unmittelbar nach einem Trauma entstanden. Der Wert dieser Angabe bleibt hier, wie für andere Krankheiten, zweifelhaft.

Geschwulstartige Knochenneubildungen, die sicher auf Entzündung beruhen, müssen natürlich ausgeschlossen werden. Ein typischer Fall wird z. B. von Hofmeister (35) beschrieben.

Auch der Fall, der im Handbuch der praktischen Chirurgie, 1 Bd. S. 739 abgebildet ist, muß als entzündliche Wucherung aufgefaßt werden, da sich eine neugebildete Knochenmasse dem alten Knochen aufgelagert fand und leicht abtragen ließ. Dies ist offenbar ein andere

Prozeß, als wenn der Oberkiefer im Ganzen verdickt ist wie in unseren Fällen. Mit diesen am meisten Ähnlichkeit haben die von Bruhn, Maak, Windmüller (36), Schuh und Gadaud (37) beschriebenen.

Die viel umschriebeneren Knochenneubildungen, die sich an Zahnwurzelperiostitis anschließen, werden kaum Anlaß zur Verwechslung mit dem Krankheitsbild meiner Fälle bieten. Hie und da ist auch Syphilis die Ursache von geschwulstartigen Knochenverdickungen der Kiefer, während die Rachitis als Ursache schon von Virchow zurückgewiesen wird.

Daß die Knochengeschwülste vom Typus der von mir beschriebenen, die ohne nachweisbare, weder entzündliche noch traumatische Ursache entstanden sind, eine Krankheit sui generis darstellen, dafür spricht noch der Umstand, daß sie fast immer im jugendlichen Alter auftreten. Damit stimmen die Beobachtungen aller Autoren überein. Weber findet, „daß die größte Disposition (der Knochengeschwülste im allgemeinen) in die Jahre der Pubertätsentwicklung, des gesteigerten Knochenwachstums überhaupt fällt, während sie gegen das Alter unverhältnismäßig schnell sich vermindert und in den kindlichen Lebensjahren weniger bedeutend ist, als man bisher anzunehmen geneigt war". Bruhn findet dasselbe Verhältnis für die Osteome des Oberkiefers. „Unter 34 Fällen, wo sich bezügliche Angaben fanden, entstand die Geschwulst 26mal vor dem 20. Lebensjahr, während sich die übrigen 8 bis zum 45. Jahre entwickelten." Damit stimmen unsere Fälle überein, bei denen der Beginn der Geschwulstbildung vom 10. bis zum 14. Lebensjahre bemerkt wurde.

Dies führt dazu, die Hyperostosen des Gesichts als Neubildung zu betrachten, die auf Entwickelungsstörungen zurückzuführen sind. Daß chronische Reize oder Traumen unter Umständen ein auslösendes Moment bilden, mag nicht bestritten werden, aber meines Erachtens sind sie nicht die eigentlichen Ursachen und die Hyperostosen dürfen nicht als Entzündungsprodukte betrachtet werden. Sie müssen mit anderen Entwickelungsstörungen zusammen betrachtet werden, z. B. mit den multiplen Exostosen, vielleicht auch mit den Angiomen. Auch die Nasenrachenfibroide gehören vielleicht zu dieser Kategorie von Erkrankungen.

Wie weit die Hyperostosen als eigentliche Geschwülste mit den malignen Tumoren verwandt sind, wird kaum zu entscheiden sein, bevor wir über das Wesen jener mehr wissen.

Es bleibt nun noch die Stellung der Hyperostosen oder Osteome der Kieferknochen zu der sogenannten Leontiasis ossea zu betrachten.

Wenn wir die Zusammenstellung der Literatur bei Virchow und Weber berücksichtigen und damit neuere Publikationen vergleichen, so finden wir, daß eigentlich alle unmerklichen Übergänge von der Hyperostose eines einzelnen Knochens bis zum ausgewachsenen Bild der Leontiasis ossea vorhanden sind. Auch die Fälle, die als solche beschrieben sind, zeigen bald mehr ein stärkeres Befallensein der Gesichtspartieen (Fall aus dem Musée Dupuytren) bald des Schädeldachs (White (38), bald hauptsächlich der Oberkiefer (Nobbe (39), Young (40)). Auch Poisson (41) zählt seinen Fall von diffuser Hyperostose beider Oberkiefer den Fällen von Leontiasis ossea zu. Leicht ist der Übergang zu den Formen, die nur einseitige Ausbildung zeigen, wie z. B. bei Schattenberg (42). In den Fällen, von denen eine Anamnese bekannt ist, beginnt auch meist die Knochenverdickung an einem Punkt (z. B. bei Poisson, Scheier (43), Schattenberg). Eine Ursache wie Trauma oder Entzündung ist ebensowenig für alle Fälle nachgewiesen, wie für die einfachen Osteome.

Unser dritter Fall scheint auch für diese Auffassung zu sprechen, daß Hyperostosen eines Knochens und des ganzen Schädels Teilerscheinungen einer Krankheitsform sind. Zuerst fiel die Verdickung des Oberkiefers so überwiegend in die Augen, daß man keinen Anstand nahm, diesen Fall mit den andern beiden, denen er so sehr glich, in eine Reihe zu stellen. Jetzt ist bereits die Verdickung des Unterkiefers das Auffallendste und die Verdickung des Stirnbeins unzweifelhaft. Es bleibt nun abzuwarten, ob der Prozeß auf dieser Stufe stehen bleibt, oder noch zu bedenklicheren Graden führt. Auch bei den anderen zwei Fällen ist ein Unterschied zu konstatieren. Bei dem Mädchen schien der Prozeß sein Wachstum schon abgeschlossen zu haben, während er bei dem Knaben nach der Abmeißelung unvermindert wieder einsetzte. Jetzt ist allerdings auch hier seit längerer Zeit kein weiterer Fortschritt mehr konstatiert worden, so daß zu hoffen ist, es werde der Zustand stationär bleiben.

Über die Therapie der Krankheit bleibt wenig zu sagen. Die Prognose ist gut, wenn der Prozeß von selber zum Stillstand kommt. Dann vermag Abmeißelung der übrigen Knochenpartieen die Entstellung dauernd zu beseitigen. Eventuell ist wegen Recidivs das Verfahren zu wiederholen, bis schließlich das Wachstum aufhört. Mehrfach ist auch die Oberkieferresektion ausgeführt worden. Sie ist eigentlich nur angezeigt, wenn die Ausdehnung der Geschwulst auch nach innen zu bedeutend ist, sodaß z. B. das Auge komprimiert wird. In einem Falle von Maak entschloß man sich dazu nach dem zweiten Rezidiv. Wie der Fall von Poisson zeigt, kann auch bei

multiplem Auftreten der Hyperostosen erfolgreich vorgegangen werden. Über den dauernden Erfolg äußert er sich allerdings sehr skeptisch, er erwartet erneutes Wachstum.

In unserem ersten Fall ist nun 3 Jahre lang kein Rezidiv aufgetreten. Andere länger dauernde Beobachtungen habe ich in der Literatur nicht gefunden.

Literaturverzeichnis.

1) Arnold, Zwei Osteome der Stirnhöhlen. Archiv für pathol. Anatomie Bd. LVII, S. 145.
2) Bornhaupt, Ein Fall von linkseitigem Stirnhöhlen-Osteom. Archiv für klin. Chirurgie. 26. Bd., S. 589.
3) O. Habermaas, Elfenbein-Osteom der Nasenhöhle. Beiträge zur klin. Chirurgie. 1. Bd., S. 376.
4) Sprengel, Ein Fall von Osteom des Siebbeins. Archiv für klin. Chirurgie 35. Bd., S. 224.
5) Tillmanns, Über tote Osteome der Nasen- und Stirnhöhle. Archiv für klin. Chirurgie. 32 Bd., S. 677.
6) Kikuzi, Zwei Fälle von Stirnhöhlen-Osteom. Beiträge zur klin. Chirurgie 3. Bd., S. 489.
7) Moser, Zur Casuistik der Stirnhöhlengeschwülste. Beiträge zur klin. Chirurgie. Bd. 25, S. 503.
8) Haas, Über die Osteome der Nasenhöhle. Beiträge zur klin. Chirurgie. 31. Bd., S. 139.
9) Zimmermann, Ein Osteom des Sinus frontalis, Deutsche Zeitschrift für Chirurgie. 57. Bd., S. 354.
10) Helferich, Osteom aus der Nasenhöhle, Münchner medic. Wochenschrift 1895, S. 646 u. Wiener med. Wochenschrift 1895. S. 477.
11) Mierendorff, Über die Osteome der Nasenhöhle. Inaug. Dissert. Greifswald 1895.
12) Steinheim, Ein Osteom der Orbita. Deutsche med. Wochenschrift 1895, S. 863.
13) Giese, Ein Fall von Osteom der linken Stirnbeinhöhle und Orbita. Inaug. Dissert. Kiel 1902.
14) Schuchardt, Osteom der obern Orbitalwand mit Erhaltung des Bulbus entfernt. Deutsche Zeitschrift für Chirurgie. 54. Bd., S. 371.
15) Heymann, Demonstration eines Falles von Osteom der Nase. Berliner klin. Wochenschr. 1900, Nr. 41; 1901, Nr. 5 u. Nr. 10.
16) Köhler, Osteom an der oberen Orbitalwand. Deutsche med. Wochenschrift 1902. Ver. Beilage Nr. 24.
17) Cotterel, Orbital exostosis. Lancet Febr. 15, 1896.
18) Jaure, Ein seltener Fall von Osteom der Orbita. Centralblatt für praktische Augenheilkunde. 6. Jahrgang. S. 41.
19) Nakel, Ein Fall von rechtsseitigem Stirnhöhlenosteom. Deutsche Zeitschrift f. Chirurgie 33. Band. S. 308.

20) Bartholomäus, Beitrag zur Kenntnis der Siebbeinosteome der Orbita Inaug. Dissert. Leipzig 1902.
21) Bessel-Hagen, Zur Kenntnis der Stirnhöhlenosteome. Vortrag an der 62. Versammlung deutscher Naturforscher und Ärzte zu Heidelberg. 1889. Centralblatt f. Chirurgie 1889. S. 900.
22) Poppert, Zur Casuistik der Stirnhöhlenosteome Münchner medicin. Wochenschrift 1892. S. 35.
23) Perthes, Die Bedeutung der Röntgenstrahlen für die Diagnose und Operation der Stirnhöhlenosteome. Langenbecks Archiv. Bd. 72.
24) Funke, Elfenbeinosteom, von Siebbein ausgehend usw. Wiener klin. Wochenschrift 1895 S. 298.
25) Thomas, Exostosis of Frontal Sinus. Lancet, Oct. 17, 1896.
26) Miodovski, Zur Casuistik der knöchernen Orbitaltumoren, Inaug. Dissert. Breslau 1900.
27) Adenot, Ostéome des fosses nasales etc. Lyon médical Bd. 78, S. 561 u. Bd. 79, S. 9.
28) Witzheller, Über einen Fall von spongiösem Osteom der Stirnbeinhöhle. Inaug. Dissert. Greifswald 1900.
29) Virchow, Die krankhaften Geschwülste, 2. Band.
30) Borst, Die Lehre von den Geschwülsten.
31) Weber, Die Exostosen u. Enchondrome.
32) Bruhn, Zur Kenntnis der Osteome des Oberkiefers. Inaug.-Dissert. Berlin 1895.
33) Hancock, Bony tumours of the upper jaw, amputation of the bone. Lancet 1848, II. Band S. 454.
34) Maak, Über Osteome. Inaug. Dissertat. Kiel 1889.
35) Hofmeister, Über Exostosen des Unterkiefers, Beiträge zur klin. Chirurgie. 23. Bd.
36) Windmüller, Zur Casuistik der Kiefertumoren. Inaug. Dissert. Göttingen 1890.
37) Gadaud, Osteom des Oberkiefers, mitgeteilt in Schmidts Jahrbüchern 1875.
38) Hale White, a case of leontiasis ossea. British med. journal, June 6, 1896.
39) Clarke Noble, A case of leontiasis ossea, British med. journ. Dec. 5, 1896.
40) James Young, A case of leontiasis ossea, British med. journal, Oct. 31, 1896.
41) Poisson, Hyperostose diffuse des max. sup. Semaine méd. 1890.
42) Schattenberg, Über Knochengeschwülste am Schädel. Inaug. Dissert. Berlin 1869.
43) Scheier, Über Leontiasis ossea. Inaug. Dissert. Berlin 1889.

XII.

Aus der chirurgischen Universitätsklinik zu Göttingen.
Direktor: Geh. Rat. Prof. Braun.

Beitrag zur Lehre von der idiopathischen Ostheopsathyrosis

Von

Dr. Hans Doering
Assistenzart d. Klinik.

(Mit 4 Abbildungen).

Unter der idiopathischen Osteopsathyrosis verstehen wir seit Lobstein, der diese Krankheit in seinem Lehrbuch der path. Anatomie als erster erwähnt, eine abnorme Brüchigkeit des Skeletts; die unabhängig von den gewöhnlichen ätiologischen Momenten der Spontanfracturen, ohne nachweisbare Ursache völlig gesunde Individuen in frühester Jugend befällt.

Zwar sind seit jener ersten Mitteilung mehr denn 5 Jahrzehnte verflossen, indes ist die Literatur über diese äußerst seltene Krankheitsform eine immerhin kleine geblieben; namentlich sind erst wenige Fälle, Schuchardt, Anschütz, Lange, Rebbeling, nach Einführung des Röntgenverfahrens, ohne das eine genaue Erkenntnis der morphologischen Beschaffenheit der befallenen Knochen, besonders hinsichtlich des Verhaltens der Epiphysenfuge und der Epiphyse zur Diaphyse unmöglich war, bekannt geworden. Ebenso spärlich sind Mitteilungen über die path.-anatomische und chemische Beschaffenheit der Knochen; hier treten bei den Autoren allerlei Vermutungen und Theorien an die Stelle exakter Untersuchung. Habe ich doch nur zwei Mitteilungen in der durchmusterten Literatur gefunden, die über histologische und chemische Untersuchung des befallenen Knochens, der sich indes als normal erwies, Nachricht geben (Enderlen, Schulze).

Im vergangenen Sommer hatte ich nun Gelegenheit, in der chirurgischen Klinik ein 15jähriges Individuum, das seit seiner

frühesten Jugend an hochgradiger Knochenbrüchigkeit litt, mehrere Wochen zu beobachten, eine Anzahl von Röntgenbildern von seinem Skelett aufzunehmen und auch ein Stück aus der rechten Tibia, das bei einer Keilosteotomie, die zur Besserstellung des Unterschenkels nötig wurde, gewonnen war, zu untersuchen.

Da ich an dem Knochen einen Befund erheben konnte, wie ich ihn in der Literatur dieser Krankheit bisher nicht beschrieben gefunden habe, und der Fall auch sonst manches Bemerkenswerte bot, will ich im folgenden kurz Mitteilung von ihm machen.

Anamnese: Patient R. S. 15 Jahre alt, ist hereditär nicht belastet. Geschwister 2 Brüder, 1 Schwester gesund. Lernt im 10. Monat laufen und bleibt gesund bis zu seinem 4. Lebensjahr. Damals tut er einen leichten Fall und bricht sich den linken Oberschenkel. Der Bruch heilt ziemlich schnell. Bis zum Jahre 1903 erleidet Patient dann in unbestimmten Intervallen die mit zunehmendem Alter größer werden, weitere 16 Frakturen der untern und 4 Fracturen der obern Extremitätenknochen, sowie 2 Fracturen der Rippen. Verschont bleibt außer dem rechten Vorderarm kein langer Röhrenknochen des Skeletts. Die Anlässe sind durchweg äußerst geringfügiger Natur; ein leichter Stoß, eine hastige Bewegung — Schleudern eines Steines — ein schnelles Umdrehen im Bett sind genügend. Schmerzhaftigkeit der einzelnen Brüche soll ziemlich heftig gewesen sein. In der Heilungsdauer kein Unterschied gegenüber Fracturen normaler Knochen. Das Skelett des Schädels, der Wirbelsäule, des Beckens, Schulterblatt und Schlüsselbeine, sowie die Knochen von Fuß und Hand sind stets intact geblieben.

Da die meisten Knochenbrüche ohne sachkundige Hilfe heilten, sind die Extremitäten sehr erheblich verunstaltet.

Status: Gut genährt und gesund aussehender Junge.

Die innern Organe sämtlicher Körperhöhlen sind ohne nachweisbare Veränderungen. Zeichen überstandener Rhachitis fehlen. Starkes Mißverhältnis zwischen Rumpf und Extremitäten. Ersterer, namentlich der Thorax, außerordentlich kräftig für das Alter des Patienten entwickelt; letztere stark verunstaltet, sehr atrophisch. Stehen nur mit einer Stütze möglich, gehen ausgeschlossen. Knochen der Extremitäten sehr dünn, nicht biegsam. Irgend eine Erkrankung des Centralnervensystems ist nicht nachweisbar.

Beschreibung der einzelnen Skelettteile: Schädel, Wirbelsäule, Schultergürtel, Hand- und Fußknochen ohne Fracturen, weder atrophisch noch verunstaltet.

Obere Extremität: Knochen durchweg sehr dünn, glatt. Gelenke frei; Epiphysen scheinbar verdickt. Musculatur leidlich entwickelt.

Rechter Oberarm in der Mitte eine gut geheilte Fractur, sehr spärlicher Callus.

Rechter Vorderarm ohne Besonderheiten.

Linker Oberarm zwei gut geheilte Fracturen — geringer Callus, Atrophie der Musculatur.

Linker Vorderarm in der Mitte Fractur beider Knochen, die unter fast rechtwinkliger Abknickung des Vorderarmes nach der Beugeseite zu geheilt ist Hand in starker Pronation fixiert. Funktion der Finger nicht beeinträchtigt. Musculatur atrophisch.

Becken: Die Spinae ilei ant. stehen gleich hoch, können durch Druck nicht gegeneinander genähert werden. Durch die Palpation keine Ver-

Abb. 1.

änderungen nachweisbar. Trochanteren der Oberschenkel stehen beiderseits gleich hoch.

Untere Extremität: Linker Oberschenkel: Sehr starke Verbiegung nach außen im obern Drittel. Cylindrische Verdickung des Knochens. Der Oberschenkel ist verkürzt — 3 cm — und nach außen rotiert, der äußere Fußrand liegt dem Tisch auf. Hüftgelenk frei, Trochanter in der R. N.-

Linie, beim Beugen des Oberschenkels geht das ganze Bein in außerordentlich starke Adductionsstellung, sodaß der Oberschenkel fast quer über das Abdomen zu liegen kommt.

Linker Unterschenkel: Tibia und Fibuladiaphyse sehr dünn, etwas nach hinten verbogen, sonst palpatorisch nichts Abnormes. Epiphysen oben und unten verdickt. Linkes Kniegelenk leicht recurviert, Bewegungen normal.

Rechter Oberschenkel: Dieselben Verhältnisse wie am linken nur in geringerem Grade.

Rechter Unterschenkel: Tibia und Fibula sehr stark nach außen geschweift, außerordentlich dünn und abgeplattet. Hochgradige Atrophie der Fibula, die in ihrem obern und untern Drittel als sehr dünner Knochen zu fühlen ist. Fuß steht in starker Valgusstellung, desgleichen das rechte Kniegelenk.

Fußgelenke ohne Besonderheiten.

Röntgendurchleuchtung: Sämtliche durchleuchteten Knochen sind dünn und atrophisch, teilweise namentlich die Gelenkköpfe der Oberschenkel, die Schenkelhälse, die Epiphysen der unteren Extremität und die kleinen Fußknochen, abnorm durchlässig. Die Fibula ist beiderseits in ihrem mittleren und oberen Drittel nur als schwacher Schatten auf der Platte sichtbar. Die Markhöhlen sind im Gegensatz zu den sehr schmalen Corticales breit; letztere zeigen mit Ausnahme des obern Drittels der Oberschenkel und einiger Stellen der Tibien keine osteoporotischen Veränderungen.

Die Epiphysen zeigen sehr deutliche Knochenstructur und sind nur scheinbar den sehr dünnen Diaphysen gegenüber verdickt. Die Gelenkflächen sind normal. Die Epiphysenlinien sind nicht verbreitert. Die Callusbildung an den Fracturstellen ist im ganzen sehr gering. An einzelnen Knochenpartieen, wie am oberen Drittel der Oberschenkel, an denen die Fracturen am zahlreichsten gewesen sind, gehen die Callusmassen ineinander über und bilden hier eine cylindrische Verdickung des Knochens.

Beschreibung der einzelnen Skelettteile.

Becken: sehr ausgesprochenes Schnabelbecken, Beckenring im queren Durchmesser verschoben, Symphysenteil vorgetrieben, Gelenkpfannen, besonders die linke in das Beckeninnere eingedrückt, daher die linke Hälfte des Beckenringes stärker verbogen. Gelenkpfannen sonst normal; keine Fractur nachweisbar.

Maße: Durchmesser des Beckenringes:
sagittale Richtung: 5 cm,
frontale „ : 15 1/2 cm.

Untere Extremität:

Oberschenkel: beiderseits dünn und atrophisch, im obern Drittel stark nach außen verbogen, rechts stärker als links. Mäßige cylindrische Verdickung durch Callusmassen. Einzelne Fracturen nicht mehr zu erkennen. Schenkelhals, Gelenkkopf, Epiphysenfuge rechts wie links normal. Stellung der Gelenkköpfe zu den Gelenkpfannen normal.

Maße: Oberschenkel Länge: rechts 30 cm
links 32 1/2 „
Rechte untere Epiphyse: Höhe 2 1/2 „
Breite 5 3/4 „

Länge der Epiphysenlinie 5 cm
Breite „ „ 3 mm
Linke untere Epiphyse: Höhe 2½ cm
Breite 7 „
Länge der Epiphysenlinie 7 „
Breite „ „ 3 mm.

Abb. 2.

Die Breite der rechten Epiphyse ist im sagittalen, die der linken im frontalen Durchmesser gemessen.

Unterschenkel: links und rechts hochgradige Atrophie des Wadenbeins; sie haben in ihrem obern und mittleren Drittel nur schwache Schatten auf der Röntgenplatte. Die Schienbeine sind ebenfalls sehr dünn; die Corticalis zeigt besonders in der Mitte des Knochens osteoporotische Ver-

änderungen. In den Diaphysen einzelne senkrecht zur Längsachse quer durch die Markhöhle ziehende stärkere Knochenbälkchen. Rechte Tibia und Fibula stark verbogen, Biegung nach der Fibula zu concav. In der Mitte der rechten Tibia auf der Höhe der Biegung ein kleiner Defect in der Corticalis. Die einzelnen Fracturen sind nicht mehr zu unterscheiden.

Abb. 3.

Epiphysen — Epiphysenfugen und Gelenke normal. Sehr deutliche Knochenstructur der Epiphysen.

Maße: Unterschenkel, Länge: rechts 36 cm
links 34 „
Rechte Tibia: obere Epiphyse: Breite 6 1/2 cm
Höhe 2 „

Länge d. ob. Epiphysenlinie 5 1/2 cm
Breite d. „ 3 mm
untere Epiphyse: Breite 3 1/2 cm
Höhe 1 „
Länge d. unt. Epiphysenlinie 3 1/2 „
Breite „ „ „ 3 mm

Dicke der rechten Tibia:
5 cm unt. d. ob. Epiphyse: 2 1/4 cm
in ihrer Mitte: 1 1/4 „
5 cm oberh. d. unt. Epiphyse: 1 1/2 „

Dicke der Corticalis der Tibia (Mitte):
vordere Corticalis 2 mm
hintere Corticalis 4 „

Linke Tibia: obere Epiphyse: Breite 4 1/4 cm
Höhe 2 1/2 „
Länge d. ob. Epiphysenlinie 3 1/2 „
Breite „ „ 2 mm
untere Epiphyse: Breite: 3 1/2 cm
Höhe: 1 1/4 „
Länge d. unt. Epiphysenlinie 3 1/4 „
Breite „ „ „ 3 mm

Dicke der linken Tibia:
5 cm unt. d. ober. Epiphyse: 2 cm
in ihrer Mitte: 1 1/2 „
5 cm oberh. d. unt. Epiphyse: 1 1/2 „

Dicke der Corticalis der linken Tibia (Mitte):
vordere Corticalis 2 mm
hintere Corticalis 2 „

Fibula: rechts: Länge 29 cm.
obere Epiphyse: Höhe: 1 cm
Breite: 1 1/2 „
obere Epiphysenlinie: Länge: 1 1/4 „
Breite: 2 mm
untere Epiphyse: Höhe: 2 1/4 cm
Breite: 1 3/4 „
untere Epiphysenlinie: Länge: 1 „
Breite: 1 mm
Dünnste Stelle der Fibula: 4 mm (5 cm unter der oberen Epiphysenfuge).

Fibula: links: Länge: 30 cm
obere Epiphyse: Höhe: 1 1/4 cm
Breite: 1 3/4 „
obere Epiphysenlinie: Länge: 1 3/4 „
Breite: 2 mm
untere Epiphyse: Höhe: 1 3/4 cm
Breite: 1 1/2 „
untere Epiphysenlinie: Länge: 1 1/2 „
Breite: 1 mm

Dünnste Stelle der l. Fibula: 4 mm (5 cm unter der oberen Epiphysenfuge).

Radius: links: Epiphysenlänge: $^1/_2$—$1\,^1/_4$ cm
Epiphysenbreite: $2\,^1/_4$ cm
Breite der Epiphysenfuge: 3 mm.

Abb. 4.

Ulna: links: Epiphysenlänge: 4 mm
Epiphysenbreite: $1\,^1/_4$ cm
Breite der Epiphysenfuge: 2 mm.

Die Knochen der Hände und Füße sind normal.

Ein bis zu seinem 4. Lebensjahr gesunder, hereditär nicht belasteter Junge erleidet durch einen leichten Fall einen Bruch des

linken Oberschenkels, der ohne Folgen in der gewöhnlichen Zeit ausheilt. In unbestimmten Intervallen kommen dann im Laufe der nächsten Jahre, jedesmal durch unbedeutende Gewalteinwirkungen — leichter Stoß — rasche Bewegung — Schleudern eines Steines — schnelles Umdrehen im Bett — verursacht, neue Fracturen zustande. Sie erreichen i. J. 1903 die Zahl 22 und verteilen sich folgendermaßen:

obere Extremität 4,
untere Extremität 16,
Rippen 2.

Verschont bleibt kein langer Röhrenknochen, mit Ausnahme des rechten Humerus; am häufigsten befallen werden die Oberschenkel, dann folgen die Unterschenkel und an dritter Stelle stehen die Knochen der oberen Extremität. Die Fracturen heilen in der gewöhnlichen Zeit, bedingen aber, da nur bei wenigen sachkundige Hilfe zur Hand war, sehr erhebliche Verunstaltungen des Skelettes.

Die Schmerzhaftigkeit der einzelnen Fracturen ist ziemlich gering; eine Biegsamkeit der Knochen läßt sich nicht mehr konstatieren. Der Schädel, die Wirbelsäule, das Becken, die Schulterblätter sowie die Schlüsselbeine, die kleinen Hand- und Fußknochen bleiben intakt.

Trotzdem die erste Beschreibung der Osteopsathyrose schon ziemlich lange zurückliegt, ist die Zahl der bekannten Fälle doch verhältnismäßig gering. Griffith stellte bis zum Jahre 1897 mit seinem eigenen 67 Fälle aus der Literatur zusammen. Dazu kommen nach dieser Zeit — soweit ich aus der mir zugänglichen Literatur ersehe — je ein Fall von Schuchardt, Bruck, Lange und Gevaret; je zwei Fälle von Anschütz und drei von Rebbeling und der vorliegende.[1]) Es sind mithin im ganzen 78 Fälle bekannt. Das Leiden, das kein Geschlecht bevorzugt, ist bei einer Reihe von Patienten ein congenitales. Der häufigste Beginn der Krankheit fällt jedoch, wie auch in unserem Falle, in die ersten Lebensjahre und betrifft ohne irgend eine nachweisbare Ursache bis dahin völlig gesunde Kinder (Gurlt, Volkmann, Schuchardt u. a.).

Eine Heredität des Leidens soll nach manchen Autoren — Grenish — Eckmann — Schuchardt — häufig sein, so daß oft mehrere Generationen von der Krankheit ergriffen werden. Dabei ist von einzelnen Beobachtern (Grenish) darauf hingewiesen, daß die Affektion ähnlich wie die Hämophilie durch das weibliche Geschlecht auf die Enkel vererbt wird. In unserem Falle war eine Vererbung nicht zu konstatieren. Großeltern, Eltern sowie die drei Geschwister

1) Während der Drucklegung dieser Arbeit ist eine weitere Mitteilung eines Falles von Osteopsathyrose in der Dissertation von Julius Glöye-Kiel 1904 erfolgt.

des Patienten waren völlig gesund. Die Zahl der Fracturen unseres Kranken ist zwar nicht so groß wie sie von einzelnen Autoren bei ihren Fällen beobachtet ist — Flemming: 24jähriger Kranker 50 Fracturen, Jones: 26jähriger Kranker 54 Fracturen, Arnott: 14jähriges Kind 31 Fracturen, Blanchard: 12jähriges Kind 41 Fracturen, Lange: 5jähriger Knabe 22 Fracturen u. a. —, erreicht aber immerhin die Höhe von 22 Knochenbrüchen in einem Zeitraum von 11 Jahren. Von diesen Verletzungen fällt die größte Anzahl — 14 — in die ersten Jahre nach Beginn der Krankheit; es scheint also auch hier mit zunehmendem Alter eine Abnahme in der Häufigkeit der Fracturen sich einzustellen. (Schuchardt u. a.).

Die Prädilectionsstellen der Brüche sind die langen Röhrenknochen der Extremitäten. Obenan steht nach Beobachtung der Autoren der Oberschenkel, dann folgen die Unterschenkelknochen und an dritter Reihe sind die Knochen der oberen Extremität und die Rippen zu erwähnen. An Fuß-, Hand-, Kopf-, Wirbelsäule, Schulterblättern und am Becken sind Fracturen bisher nicht konstatiert worden. Bei unserem Patienten entfielen von den 16 Fracturen, die er an den Knochen der Beine erlitt, 10 auf die Oberschenkel, und zwar 6 auf den linken und 4 auf den rechten. Die übrigen Brüche verteilen sich folgendermaßen — die Richtigkeit der Angaben des Patienten vorausgesetzt —:

rechte Tibia 4 Fracturen,
linke Tibia 2 Fracturen,
rechter Humerus 0 Fracturen,
linker Humerus 2 Fracturen,
rechter Vorderarm 0 Fracturen,
linker Vorderarm 1 Fractur beider Knochen.

Zum Zustandekommen der Fracturen genügten stets außerordentlich geringe Gewalteinwirkungen. Die Schmerzhaftigkeit, die nach manchen Autoren — Schultze — derart herabgesetzt sein soll, daß Patienten bereits wenige Tage nach der Verletzung ihre gebrochenen Glieder schmerzlos bewegen, entsprach in unserm Falle im allgemeinen dem gewöhnlichen Fracturschmerz. Auch ließ sich durch die Anamnese kein wesentlicher Unterschied der Schmerzhaftigkeit bei den Brüchen der verschiedenen Knochen feststellen.

Die Heilungsdauer derartiger Fracturen kommt nach dem übereinstimmenden Urteil der Autoren — abgesehen von dem oft zitierten Fall von Grenish, in dem die Heilung eines derartigen Oberschenkelbruches länger als ein Jahr auf sich warten ließ —, im allgemeinen in wesentlich kürzerer Zeit zustande, als es sonst bei Brüchen

der betreffenden Knochen der Fall zu sein scheint. In unserem Falle haben wir das nicht konstatieren können. Die Heilungsdauer war durchaus nicht geringer, als sie sonst bei Fracturen der verschiedenen Extremitätenknochen beobachtet wird. An einer Osteotomie, die zur Korrektur der starken Verkrümmung an der rechten Tibia ausgeführt wurde, verzögerte sie sich sogar nicht unerheblich, denn nach einem Ablauf von 12 Wochen war noch keine vollständige Consolidierung eingetreten.[1])

Wie sich aus dem Röntgengebilde ergab, war die Bildung des Callus hier eine äußerst geringe. Auch an den übrigen Fracturen unseres Patienten war in Übereinstimmung mit fast allen Beobachtern durchweg sehr geringe Knochenneubildung zu konstatieren, so daß es schwer und an einzelnen Knochen sogar unmöglich war, die einzelnen Fracturstellen zu erkennen. Im obern Drittel der Oberschenkel, die am meisten von Fracturen befallen waren, bildete die Callusmasse eine leichte, cylindrische Verdickung des Knochens.

Mangels path.-anat. Untersuchungen sind bis zur Anwendung des Röntgenverfahrens die Angaben über die Morphologie der befallenen Knochen sehr dürftig, über das Verhalten der Gelenke, der Epiphysen, Epiphysenlinien und der Markhöhle im Gegensatz zu den Diaphysen und der Corticalis fehlen sie ganz. Nur die der Palpation besonders leicht zugängliche Tibia wird öfters als hochgradig atrophisch und durch ihre Abplattung und Verkrümmung an rhachitische Deformitäten erinnernd beschrieben. Erst durch Röntgenbilder konnte festgestellt werden (Schuchardt, Bruck, Lange, Anschütz u. a.), daß in den reinen Fällen von idiop. Osteops. weder an den Gelenken noch den Epiphysen und den zugehörenden Knorpelfugen irgend eine Veränderung vorhanden war. Die von früheren Beobachtern beschriebene Verdickung und Auftreibung der Gelenkenden erwies sich als eine relative, vorgetäuscht durch das Mißverhältnis der normalen Epiphysen zu den außerordentlich atrophischen Diaphysen. Durch diese Feststellung erklärt sich auch das im allgemeinen normal entwickelte Längenwachstum der Röhrenknochen. Die meist bei derartigen Individuen beobachtete Verkürzung der Extremitäten kommt in den meisten Fällen durch die mit starker Dislocatio ad axin et longitudinem geheilten Fracturen zu stande. Die Röntgenbilder unseres Falles geben eine Bestätigung des eben Gesagten. Trotz der anscheinend

1) Inzwischen ist, nach Mitteilung des betr. Arztes vom 20. Januar 1905, seit ca. 2 Monaten eine feste, knöcherne Vereinigung zustande gekommen. Es war also die Heilung in unserem Falle erst nach ca. 5 Monaten zu stande gekommen.

nicht unbedeutenden Verdickung der Gelenkenden sind die Epiphysen und Epiphysenfugen, wie durch vergleichende Messungen an Röntgenbildern normaler Knochen von ungefähr gleichaltrigen Personen festgestellt wurde, in keiner Weise abnorm verändert. Es erweisen sich nur die Diaphysen bei den meisten Knochen unserer Patienten um ca. 1/3, bei den Fibulae um weit mehr dünner, als die gleichen Skelettteile gesunder Individuen. Ebensowenig ließ sich auch in unserem Falle ein Mißverhältnis zwischen Markhöhle und Corticalis nachweisen. Erstere war zwar im Verhältnis zur äußerst dünnen Corticalis weit, doch nirgends auf Kosten der Corticalis verbreitert; letztere zeigte besonders an den Tibien, abgesehen von ihrer durchweg beträchtlichen Atrophie, leichte Zeichen von Osteoporose.

Über die Biegsamkeit der Knochen gehen die Ansichten der Autoren auseinander. Schuchardt beobachtet eine 9jährige Patientin, bei der sich die Darmbeinschaufeln, sowie sämtliche Knochen der unteren Extremität deutlich biegen ließen, während die Armknochen starr waren. Enderlen und Schultze fanden diese Biegsamkeit nicht. Lange und besonders Anschütz fanden in ihren Fällen außerordentliche Biegsamkeit aller Skelettteile. Bruck beschrieb einen Kranken, dessen anfangs biegsame Knochen im Laufe der Zeit starr geworden waren. Letzterer Mitteilung entspricht das Verhalten der Knochen bei unserem Patienten. Zur Zeit der klinischen Beobachtung erwiesen sich sämtliche Extremitätenknochen durchaus rigide, auch der Beckenring konnte weder seitlich noch von vorn nach hinten zusammengedrückt werden. Im Gegensatz hierzu lehrte jedoch das Röntgenbild, daß der Beckenring in nicht unbeträchtlicher Weise in schräger Richtung zusammengepreßt erschien. Es zeigte sich ferner, daß die Gelenkpfannen, besonders die linke, tief in das Beckeninnere vorgetrieben waren, und daß die Symphyse, in gleicher Weise wie bei den sogenannten Schnabelbecken, nach vorn aus dem Beckenring hervorgedrängt zu sein schien. Es muß demnach auch bei unserm Patienten zu einem nicht mehr festzustellenden Zeitpunkte mindestens eine abnorme Weichheit und Biegsamkeit der Beckenknochen bestanden haben. Ob sich auch die Extremitätenknochen an dieser Biegsamkeit beteiligten, ist nicht zu erweisen.

Wie bereits gesagt, fehlt bei der idiop. Knochenbrüchigkeit in den weitaus meisten Fällen eine Beteiligung der Gelenke an dem Krankheitsprozeß. Andrerseits sind gerade in neuer Zeit von Bruck und Anschütz Beobachtungen mitgeteilt, die neben der Verminderung der Knochenfestigkeit von einer gleichzeitig bestehenden Gelenkerkranknug berichten und die wegen der großen Seltenheit derartiger

Affectionen eine Erwähnung verdienen. Der Brucksche Fall, der von Schuchardt trotz der eben erwähnten Abweichung zu der idiop. Osteops. gerechnet wird, betraf einen 30jährigen Mann, bei dem 4 Jahre nach Auftreten der ersten Fracturen eine allmählich sich entwickelnde und unter Knochenneubildung an den Gelenkenden zu ausgedehnten Ankylosen führende Gelenkerkrankung sich einstellte. Diese Ankylosenbildung nahm ständig zu, während andrerseits mit höherem Alter eine deutliche Abnahme in der Biegsamkeit und Brüchigkeit der Knochen eintrat. In der Mitteilung von Anschütz entwickelte sich der Proceß umgekehrt. Bei seinem 11jährigen Patienten erkrankten, anscheinend im Anschluß an einen Scharlach, zuerst unter Fieber und starker Schmerzhaftigkeit, fast sämtliche Gelenke und erst bedeutend später, nachdem die Gelenke versteift waren, stellte sich eine hochgradige Biegsamkeit der Röhrenknochen, die zu bedeutender Verunstaltung des Skeletts führte, ein. Eigentliche Knochenbrüchigkeit war, von einer Oberschenkelfractur abgesehen, nicht zu konstatieren; der Patient war seit Beginn seiner Krankheit ständig bettlägerig und so wohl bedeutend geringeren Schädigungen ausgesetzt. Im Gegensatz zu Bruck waren die Gelenkenden in dem Anschützschen Falle fast garnicht verändert; der Verlauf des Processes machte den Eindruck, als wenn es sich um eine rein synoviale Arthritis mit Schrumpfung der Kapsel und Verödung der Gelenke gehandelt hätte.

Erklärungsversuche dieser ihrer Ätiologie nach bisher völlig unbekannter Krankheit finden sich mehrfach in der einschlägigen Literatur. Abgesehen von dem ersten derartigen Versuch von Lobstein, der die Krankheit durch excentrische Knochenatrophie sich entstanden denkt, finden sich ältere, inzwischen verlassene Anschauungen von Volkmann, Tillmanns, Ziegler u. a., die eine Veränderung der organischen Grundsubstanz der Knochenbälkchen und eine dadurch bedingte erhöhte Brüchigkeit derselben annahmen. Pathologisch-anatomische Untersuchungen liegen diesen Behauptungen nicht zu grunde. Enderlen hatte Gelegenheit, den Oberschenkel eines an dieser Krankheit Leidenden zu untersuchen, doch unterschied sich der Knochen weder in histologischer noch in chemischer Beziehung von dem Bau und der Zusammensetzung normaler Knochen. Unter Zuhilfenahme des Röntgenverfahrens war Schuchardt der erste, der auf einen neuen Entstehungsmodus die Affection hinwies. Auf Grund seiner Befunde bei einer 9jähr. Pat. glaubte er als Ursache der abnormen Brüchigkeit ein vermindertes Dickenwachstum der Knochen durch ausbleibende Knochenapposition, die ihre Ursache in einer ungenügen-

den Functionsfähigkeit des Periosts haben sollte, annehmen zu dürfen. Er schließt dieses besonders aus der bei seiner Patientin vorhandenen sehr hochgradigen Atrophie der beiden Wadenbeine, die auf dem Röntgenbilde besonders in ihrer Mitte nur als außerordentlich schwache Schatten sichtbar sind. Daß diese Atrophie durch ausbleibendes oder doch sehr stark herabgesetztes periostales Knochenwachstum bedingt sein kann, ist nicht von der Hand zu weisen; für das diese herabgesetzte Leistungsfähigkeit des Periosts verursachende Moment bleibt auch Schuchardt eine Erklärung schuldig. Er begnügt sich auf Grund seines Befundes damit, die Krankheit als eine durch Periostdysplasie bedingte idiopath. Knochenatrophie zu bezeichnen.

Diese Schuchardtsche Auffassung hat mehrfache Bestätigung, aber auch Ablehnung gefunden. Anschütz und Lange pflichten ihr bei; Rebbeling lehnt sie unter Hinweis auf die gesteigerte Funktionsfähigkeit des Periostes, wie sie sich durch starke Callusbildung bei der Heilung der einzelnen Frakturen in seinem Falle zeigte, ab, denn es erscheint ihm unverständlich, wie ein krankhaft schwach produzierendes Periost durch eine Fraktur so stark zur Knochenneubildung angeregt werden soll, daß es kräftiger produziert als ein gesundes. Unsere Röntgenbilder, die eher eine verminderte Callusbildung erkennen lassen, sprechen nicht gegen die Schuchardtsche Ansicht, daß die hochgradige Dickenatrophie der Knochen, wie sie sich in unserem Falle auch besonders stark an den Wadenbeinen zeigt, auf eine herabgesetzte Funktionsfähigkeit des Periosts zurückzuführen ist.

Zur Entscheidung dieser Frage ist jedoch eine Beurteilung der eventuellen Funktionsstörung des Periostes allein auf Grund von Röntgenbildern kaum genügend. Ohne den Nachweis einer eine solche Funktionsherabsetzung erklärenden histologischen Veränderung des Periosts, der nur durch anatomische Untersuchungen zu erbringen ist, muß die Schuchardtsche Annahme zum mindesten für nicht bewiesen angesehen werden. Um so mehr Zweifel an ihrer Richtigkeit wird man hegen dürfen, wenn sich wie im vorliegenden Falle an dem Periost der Tibia eine direkte Kernvermehrung, die doch wohl eine Atrophie des Periostes ausschließt, nachweisen läßt. Diesen histologischen Befund des Periosts sowie den des bei der bereits erwähnten Osteotomie erhaltenen, ihm anliegenden Corticaliskeiles der Tibia will ich im folgenden kurz beschreiben.

Das aus der vordern Tibiacorticalis, an der Stelle der stärksten Verkrümmung herausgeschlagene Knochenstück war an seiner periostalen Fläche convex, an der nach der Markhöhle zu gelegenen

concav. Ihm haftete an zwei Stellen ein kleiner Periostfetzen an. Der Knochen wurde nach den gewöhnlichen Methoden entkalkt, gehärtet und in Celloidin eingebettet. Zur Färbung der Schnitte diente außer Hämatoxylin-Eosin die van Giesonsche Methode.

Das Resultat der Untersuchung war folgendes:

Periost: Erhalten ist nur die innere dem Knochen aufliegende Schicht. Ihre zahlreichen Bindegewebszüge und elastischen Fasern sind senkrecht zur Längsachse geschnitten. Zwischen den Faserquerschnitten liegen in den äußern Partieen spärliche rundliche oder auch ausgesprochen spindelige Kerne. Die dem Knochen direkt aufliegenden Schichten zeigen die gleiche Structur, sind indes sehr viel kernreicher. Die Kerne sind hier länglich oval, viele auch lang gestreckt spindelförmig. An der Grenze zwischen Periost und Knochen finden sich vereinzelte, große rundliche Zellen (Osteoblasten). Die Verbindung zwischen Knochen und Periost wird durch zahlreiche Blutgefäße und elastische Fasern, deren gemeinsames Eindringen in die äußeren Knochenlamellen zu verfolgen ist, hergestellt. Entzündungserscheinungen fehlen. Mitosen konnten nicht gefunden werden.

Knochen: An beiden Enden des bandförmigen Schnittes normaler Knochen; Knochenbälkchen nicht verschmälert, regelmäßig angeordnet, ziemlich kernreich. Markräume nicht verbreitert, Mark wenig zell-, mäßig gefäßreich.

In der Mitte des Schnittes, also auf der Höhe der Krümmung der Tibia befindet sich ein keilförmig in die Tiefe gehender Herd, in dem der Knochen hochgradige Veränderungen zeigt. Beschreibung dieses Herdes:

a) Das Knochenmark: Die Markräume sind sehr verschieden groß, zeigen eine regellose Anordnung und auf den Quer-, Längs- und Schrägschnitten eine sehr wechselvolle Gestalt. Das Mark ist in den kleinen dieser Hohlräume sehr gefäß- und zellreich. Die Zellen haben größtenteils einen länglichen, sich dunkel färbenden Kern. Die Anordnung der Zellen, die vielfach eine spindelförmige Gestalt haben, ist eine fibrilläre; die einzelnen Fibrillen sind häufig um kleine Gefäße concentrisch geschichtet.

In den mittelgroßen Markräumen finden sich, häufig umgeben von den ebenbeschriebenen Zellen, kleine rundliche oder ovale Vacuolen, die öfters mit einander confluieren. Ein Teil dieser Vacuolen ist mit einem feinkörnigen, fast homogenen Detritus ausgefüllt. Einige dieser Markräume sind deutlich zellärmer; in diesen tritt die fibrilläre concentrische Anordnung am deutlichsten hervor; die Gefäße sind hier sehr dünn und spärlich, liegen aber fast regelmäßig im Centrum der

sie kreisförmig umgebenden Fibrillen. Diese sind spindelförmig und von glänzendem Aussehen; nur an einigen Stellen zeigen sie eine feinkörnige, granulierte Structur.

Inmitten der ganz großen, sehr vielgestaltigen Markräume, die durchweg sehr zellreich sind, liegen vielfach schollige Gebilde, die mit Eosin einen roten, bei van Giesonscher Färbung einen gelben Farbenton annehmen. Die Schollen sind größtenteils homogen, einige zeigen eine feinkörnige Zeichnung und scheinen aus mehreren übereinander geschobenen Partieen zu bestehen. Mehrere Schollen gehen direkt in normale Knochenbälkchen über. Nur sehr wenige und dann meist kleine Schollen liegen außerhalb von Markräumen. An den den Schollen benachbarten Teilen des Markes finden sich in großer Anzahl, die Schollen in dicker, einfacher Reihe umgebend, vielkernige Zellen, die Buchten und Löcher in die Schollen gefressen haben. Einzelne dieser Riesenzellen liegen auch normalen Knochenbälkchen an und haben diese ebenfalls leicht angenagt. Nur an den frei, zwischen normalen Knochenbälken liegenden Schollen finden sich keine derartigen vielkernigen Zellen. Fast sämtliche Markräume, namentlich die kleinen und mittleren sind an ihrem, den Knochenbälkchen anliegenden Rande mit einer einreihigen Schicht runder, einen sehr dunklen Kern besitzender Zellen ausgekleidet.

B. Knochenbälkchen: Die Knochenbälkchen, die von sehr verschiedener Dicke sind, bilden mit den Markräumen ein regelloses, wirres Flechtwerk. Sie sind im allgemeinen kernreicher wie der Knochen in den normalen Partieen des Schnittes und zeigen an einzelnen Stellen einen lamellösen, an anderen einen faserigen Aufbau. An einigen Stellen gehen sie direkt in die oben beschriebenen Schollen über, an anderen Stellen liegen diese Gebilde frei und ohne sichtbaren Zusammenhang zwischen ihnen. Letzteres ist besonders an der periostalen Fläche des Knochens der Fall. Am spärlichsten und dünnsten sehen die Knochenbälkchen zwischen den rein fibrösen Markpartien aus; hier sieht man sie an einzelnen Stellen auf ganz feine faserige Stränge reduziert. —

Die mehrfach erwähnten scholligen Gebilde sind nach ihrem stellenweise noch erhaltenen lamellösen Aufbau und vor allem aus dem Grunde, weil sie, wie direkt aus den Schnitten zu ersehen ist, in normale Knochenbälkchen übergehen, als necrotische Knochenpartieen aufzufassen. Durch diese Necrosen ausgelöst, hat sich dann eine reactive Entzündung des Knochenmarkes in ihrer Umgebung gebildet. Die Entzündung bringt einmal durch das Auftreten jener als Myeloplaxen aufzufassenden Riesenzellen eine Resorption der necrotischen

Knochenteile zu stande, während sich gleichzeitig unter ihrem Einfluß durch die die Markräume austapezierenden Osteoblasten neuer Knochen bildet. Es entsteht alsdann ferner die Frage: Sind die Knochennecrosen primär, d. h. haben sie, zwar durch einen unbekannten Proceß verursacht, durch Schwächung der Widerstandsfähigkeit der Corticalis, die Knickung derselben an dieser Stelle verschuldet, oder sind sie einfach secundär, entstanden durch die bei der Biegung der Tibia verursachte Dehnung, resp. Compression der Knochenbälkchen. Für die erste Annahme könnten vielleicht die in den zellreichen Markräumen vorhandenen, mit feinkörnigem Inhalt angefüllten, an Gefäßthromben erinnernden, Gebilde sprechen. Doch liegt es mir fern, auf Grund einer einzigen Untersuchung diese Behauptung aufstellen zu wollen. Zur Entscheidung dieser Frage müßten zunächst Partieen, an denen der Knochen keine Gewalteinwirkung erfahren, untersucht werden. Man wird vielmehr diese Necrosen sich einfach unter der Einwirkung von Traumen — Dehnung, Compression — entstanden denken müssen und sie nur als Ursache der entzündlichen Reaction des Knochenmarkes ihrer Umgebung anzusprechen haben.

Das Periost zeigt in den der Untersuchung zur Verfügung stehenden Partieen keine Abweichung von der Norm; es muß vielmehr durch den an einzelnen Stellen vorhandenen Kernreichtum als in erhöhter Zelltätigkeit befindlich angesehen werden. Mithin kann man diese erste histologische Untersuchung eines von einem osteopsathyrotischen Individuum stammenden Periosts nicht zur Unterstützung der Schuchardtschen Theorie heranziehen, denn sein histologisches Verhalten widerspricht direkt dem eines atrophischen Gewebes. Viel wahrscheinlicher ist es nach diesem Befund anzunehmen, wie neuerdings auch Rebbeling behauptet hat, daß die Produktionsfähigkeit des Periostes eher eine erhöhte ist, und daß die Dysplasie der Corticalis durch eine über die normale hinausreichende Resorption an der periostalen Fläche des Knochens zustande kommt. Die eigentliche Ätiologie dieser rätselhaften Krankheit bleibt dunkel.

Literaturverzeichnis.

1) Anschütz W., Über einige seltene Formen der Knochenatrophie und der Osteomalacie Mitteilungen a. d. Grenzgebieten d. Med. u. Chir. 1902, Bd. IX, S. 361.

2) Arnott, Gazette med. Juni 1883 zitiert n. Schuchardt, Krankh. d. Knochen u. Gelenke. Deutsche Chirurgie 1899. Lief. 28.

3) Blanchard, zitiert n. Schuchardt. Krankh. d. Knochen u. Gelenke.

4) Bruck, Über eine seltene Form von Erkrankung der Knochen u. Gelenke. D. med. Wochenschr. 1897. Nr. 10.
5) Enderlen, E. Zur Kenntnis der Osteopsathyrose. Virchows Archiv 1893. Bd. 131 S. 223ff.
6) Flemming, zitiert nach Schuchardt.
7) Gevaret, Un cas de fragilité des os. Journ. d. Chir. et annal. de la societé belge de chir. 1901. Nr. X.
8) Grenish: R. W: Un case of hereditary tendency to fragilitas ossium. Brit. med. Journ. London 1880 I S. 966.
9) Griffith: Idiopathic Osteopsathyrosis. Americ. Journ. of. the med. Scienc. New. Series 1897. Vol. 113.
10) Gurlt, Handbuch der Lehre von den Knochenbrüchen Berlin 1862.
11) Jones, zitiert nach Schuchardt.
12) Lange, Idiopath. Osteopsathyrose Münch. med. Wochenschr. 1900 Nr. 25.
13) Lobstein, Traité d'anatomie pathologique zitiert nach Gurlt.
14) Rebbeling, Über idiopath. Osteopsathyrose Inaug. Diss. Leipzig 1902.
15) Schuchardt, Krankh. d. Knochen u. Gelenke D. Chirurgie 1899 Lief. 28.
16) Schulze F., Beitrag z. idiop. Osteopsathyrose. Archiv für klin. Chir. 1894. Bd. 47, S. 327.
17) Volkmann, Handbuch der Chir. von Pitha-Billroth II. 1872 Cap. 38.
18) Ziegler, spez. path. Anatomie 1896 S. 119. 121.
19) Glöye, Ein Fall von multipler Knochenbrüchigkeit. Inaug.-Dissert. Kiel 1904.

XIII—XV.

Kleinere Mitteilungen.

XIII.

Aus dem Garnisonlazarett Brandenburg a. H.

Über Infraktionen und Frakturen des Schenkelhalses bei Jugendlichen.

Von

Stabsarzt Dr. **Blecher.**

(Auszugsweise vorgetragen in der Januar-Sitzung der Freien Vereinigung der Chirurgen).

Hoffa [1]) hat vor 2 Jahren eine größere Anzahl von Schenkelhalsbrüchen im kindlichen und jugendlichen Alter zusammengestellt; unter den 78 Fällen sind nur 4 Brüche im Schenkelhals selbst, in den übrigen handelte es sich um traumatische Epiphysenlösungen. Von den 4 Brüchen waren 3 vollständige, einmal lag ein unvollständiger Bruch mit teilweiser Einkeilung vor. Auf der Naturforscherversammlung 1903 hat dann Bertelsmann [2]) zwei weitere Fälle mitgeteilt; bei dem 15 bis 16jährigen Kranken hatte sich in Anschluß an nicht sehr starke Traumen der Hüfte eine Verkürzung eines Beines entwickelt. Die Röntgenuntersuchung ergab Verbiegung des Schenkelhalses im Sinne der Coxa vara, die durch eine Infraktion in der Mitte des Halses veranlaßt war.

Im Anschluß hieran möchte ich über einige Fälle von Schenkelhalsbrüchen im Alter von 20—22 Jahren berichten, da sie klinisch denen im früheren Alter sehr ähneln und ferner nach der allerdings nicht großen Statistik der Charité-Klinik [3]) das 3. Lebensdecennium überhaupt noch weniger wie das zweite zu Schenkelhalsbrüchen zu neigen scheint.

Zunächst zwei eigene Fälle:

1. Der 22jährige Füsilier, frühere Schuhmacher stammt aus gesunder Familie und ist bisher nie krank gewesen.

---

1) Hoffa Deutsche Zeitschrift f. Orthop. XI. S. 528ff.

2) Bertelsmann, ref. Centralblatt f. Chir. 1903, S. 1384.

3) Pels-Leusden, Archiv f. klin. Chirurgie 66 Bd., S. 683.

Am 30. März 03 trat er beim Exercieren fehl und verspürte sofort einen Schmerz im rechten Oberschenkel, machte aber bis zum 3. April das Compagnieexercieren weiter mit. Am nächsten Tage meldete er sich wegen stärkerer Schmerzen krank und wurde nach 9tägiger erfolgloser Revierbehandlung dem Lazarett überwiesen. Hier konnte bei dem mittelkräftigen, sonst gesundem Manne keine krankhafte Veränderung am rechten Bein festgestellt werden. Beide Beine waren gleich lang und zeigten keine Umfangsunterschiede. Stauchungsschmerz im Hüftgelenk bestand nicht; der Gang war stark hinkend. Es wurde wie im Revier zunächst eine Muskelzerrung angenommen. In der Folge trat eine geringe Muskelatrophie am rechten Oberschenkel (1—$1^1/_2$ cm) auf, die Beschwerden verringerten sich sehr langsam, der Gang wurde weniger hinkend. Am 1. Mai rutschte — also 1 Monat nach dem 1. Unfall — Patient beim Gehen aus, ohne jedoch hinzufallen; es traten sofort heftige Schmerzen in der rechten Hüfte auf, so daß er nur mühsam ins Bett hinken konnte. Am 2. Mai war das rechte Bein in Knie und Hüfte leicht gebeugt und leicht auswärts rotiert; bei Bewegungen bestanden starke Schmerzen in der Hüfte. In den folgenden Tagen wurde eine Verkürzung von 1 cm und geringer Trochanterhochstand festgestellt, ferner eine Flexionscontraktion von 60^0, die in Narkose schwand, während eine Beschränkung der Abduktion blieb. In der Annahme einer Coxitis wurde ein Streckverband angelegt, in dem die Schmerzen rasch verschwanden. Am 23. Mai ergab nun die Röntgenuntersuchung einen deutlichen Bruch des Schenkelhalses. Die Bruchlinie verläuft ca. 1 cm vor dem Ansatz des Halses an den Schaft quer; sie klafft oben etwas, unten scheint eine geringe Verzahnung zu bestehen und das distale Ende zeigt einen spornartigen Vorsprung der Corticalis.

Patient blieb dann bis 9. Juni im Streckverband, später folgte Massage und Bewegungstherapie. Bei der Entlassung Ende August bestand eine geringe Beschränkung der Abduktion und Innenrotation, die Beugung, Adduktion und Außenrotation war frei, die Verkürzung betrug 1 cm, der Gang war noch leicht hinkend.

Die Patellarreflexe waren bei St. immer etwas schwach, die Pupillen reagierten gut, sonstige Zeichen nervöser Störungen bestanden nicht. Bei einer Nachuntersuchung Dezember 1904 erwies sich der Gang als fast frei, die Pupillen reagierten gut, die Patellarreflexe waren schwer zu erhalten, aber vorhanden.

2. Der 20jährige Kanonier, frühere Barbier, stammt aus gesunder Familie und ist bisher nicht krank gewesen.

Am 14. Januar 1904 erhielt er einen mäßig starken Hufschlag gegen die Außenseite des linken unteren Oberschenkelendes, er wurde deswegen ins Revier aufgenommen, wo er bis zum 18. zu Bett lag. An diesem Tage wurde er entlassen. Nachmittags beim Trabreiten verlor er den rechten Bügel und glitt mit dem Gesäß nach rechts soweit aus dem Sattel, daß er fast mit dem linken Knie in ihm hing, während er sich am Halse festhielt. Es gelang ihm selbst, wieder in den Sattel zu kommen, er verspürte aber derartige Schmerzen, daß er sofort vom Pferde gehoben und ins Lazarett gebracht wurde.

Dort wurde von dem mittelkräftigen, sonst gesunden Manne das linke Bein in Knie und Hüfte leicht gebeugt gehalten, es gelang ohne Mühe, es

zu strecken; aktiv war Beugung und Streckung anscheinend frei. Beide Beine waren gleich lang, der Trochanter stand beiderseits in der Roser-Nélatonschen Linie. Die Hüftgegend war druckempfindlich, Pat. nur mühsam imstande, mit der Hand auf den Bettrand gestützt, ein paar Schritte zu humpeln. Es wurde mit Rücksicht auf den negativen Befund zunächst eine Muskelzerrung angenommen. Bei entsprechender Behandlung gingen die Schmerzen langsam zurück, jedoch konnte er immer noch nicht ohne Stütze auftreten. Eine Durchleuchtung am 29. Januar ergab nun einen Bruch des linken Schenkelhalses; die Bruchlinie beginnt ungefähr einen Fingerbreit vor dem Ansatz an den Schaft und verläuft fast quer. Das diszale Bruchstück zeigt unten einen Vorsprung der Corticalis. Eine daraufhin vorgenommene Untersuchung ergab keine Verkürzung, keinen Trochanterhochstand, dagegen Umfangsverminderung des linken Oberschenkels um 2 cm. Das Bein war leicht (20°) gebeugt und nach außen rotiert. Die Behandlung bestand zunächst in Immobilisation, später Massage und Bewegungsübungen. Mitte Februar war Pat. fast beschwerdefrei, die Kraft und Beweglichkeit des linken Beines hatte zugenommen; es fand sich jetzt eine deutliche Verkürzung um 1 cm und entsprechender Trochanterhochstand links. Nach 4monatlicher Lazarettbehandlung gebrauchte Pat. noch eine Badekur in Teplitz. Bei der Entlassung bestand Verkürzung um 1 cm, Umfangsdifferenz von 2 cm, die Beweglichkeit im linken Hüftgelenk war nach allen Seiten beschränkt; Pat. ging stark hinkend und mit einwärts gedrehtem Fuß. Die Reflexe zeigten keinerlei Störung, ebensowenig bei einer Nachuntersuchung Dezember 1904. Der Gang hatte sich bis dahin nur wenig gebessert.

Es schließen sich diese beiden Fälle eng an den von Pels-Leusden veröffentlichten an, den ich in Kürze wiederholen möchte:

Das 16jährige Mädchen ist auf die linke Hüfte gefallen, kann aber wieder hinkend umhergehen. Nach 4 Wochen Fall 5 Treppenstufen herab, danach typische Erscheinungen einer Schenkelhalsfraktur. Fast senkrechte Bruchlinie in der Mitte des Schenkelhalses, unten ist am Kopfende ein spornartiges Stückchen der Halscorticalis hängen geblieben.

Ebenso wie hier sind auch in unseren Fällen die Schenkelhalsbrüche durch zwei im Abstand von 31 bezw. 4 Tagen sich folgende Traumen hervorgerufen. Daß im Fall 2 die Beschwerden seitens des Knies das Krankheitsbild anfangs beherrschten, spricht nicht gegen eine Beteiligung des Schenkelhalses. Auch sonst, wenn am Knie der Angriffspunkt eines indirekten Traumas war, das den Schenkelhalsbruch veranlaßte, ist beobachtet, daß die Krankheitserscheinungen seitens des Knies im Vordergrund stehen (Ramstedt[1])), und namentlich wenn dort ein geringer Erguß besteht, den Arzt von einer Untersuchung der Hüfte abhalten (Whitmann[2]), Mayer[3])). Vielleicht handelt es sich auch um irradiierende Schmerzen, die sich ebenso wie bei Coxitis, bei der sie ja häufig beobachtet werden, leicht erklären lassen. Ich glaube wenigstens in vorliegendem Fall aus dem Umstand, daß nach 4tägiger Bettruhe eine verhältnismäßig so geringe Gewalt-

1) R. Archiv f. kl. Chirurgie 61 Bd., Fall 6.

2) Whitmann, Annals of Surgery.

3) Mayer, Inaug.-Diss. Kiel 1902, S. 15. 1898. 25 Bd., Fall 1.

einwirkung, wie sie das aus dem Sattelgleiten bedingt, zu einer vollständigen Fraktur geführt hat, schließen zu dürfen, daß schon das vorausgegangene Trauma eine Schädigung des Schenkelhalses bewirkt hat. Pels-Leusden nimmt für seinen Fall an, daß die erste Verletzung einen unvollständigen Bruch, eine Infraktion, verursacht hat, die zweite die noch stehen gebliebenen Knochenteile durchbrochen und einen vollständigen Bruch herbeigeführt hat. Dieselbe Entstehungsweise liegt auch in unsern Fällen vor — es handelt sich um Frakturen, die man als zweizeitige bezeichnen könnte.

Gegen die etwaige Erklärung durch anfängliche Einkeilung mit späterer Lösung durch das zweite Trauma spricht folgendes: Die Einkeilung tritt meist bei stärkerer direkten Gewalteinwirkung ein, wie Fall auf die Hüfte — hier handelte es sich um schwache indirekt wirkende Traumen, ferner zeigt die Einkeilung stets meßbare Unterschiede in Länge und Trochanterstand, Stellungsanomalien und meist Veränderungen der Hüftkontur, die im ersten Fall sicher nicht vorhanden waren, aber auch im zweiten Falle nicht übersehen worden wären.

Es sind ferner auch bei jugendlichen Individuen öfters sichere Infraktionen des Schenkelhalses — das erste Stadium unserer Fälle — beobachtet worden; es gehören hierher der Fall von Pels-Leusden [1]), in dem ein Bruchspalt nahe der Linea intertrochanterica bestand. Fall 8 von Hoffa [2]) Infraktion an der Grenze des äußeren und mittleren Drittels, die beiden Fälle von Bertelsmann, in denen die Bruchlinien durch die Mitte des Schenkelhalses verliefen [3]). Die Infraktionen betreffen immer die oberen Partien des Schenkelhalses, die unteren stärker entwickelten und bei der Biegung weniger beanspruchten bleiben stehen, erleiden dann aber bei zu frühzeitigem Umhergehen durch die Körperbelastung eine Verbiegung im Sinne der Coxa vara — oder sie werden, wenn in kürzerer Zeit eine zweite Gewalteinwirkung den Schenkelhals trifft, nachträglich durchbrochen und es liegt dann ein vollständiger Bruch vor.

Ich füge hier zwei Krankengeschichten aus den Garnisonlazaretten Oppeln und Mörchingen an.

3. Der 20jährige Musketier, früher Landwirt, ist bisher nie ernstlich krank gewesen. Am 23. August 1902 trat er während eines Marsches auf einen Stein und verspürte sogleich so heftige Schmerzen im rechten Hüftgelenk, daß er nicht mehr weitergehen konnte, sondern ins Lazarett Oppeln gebracht werden mußte. Von dem mittelkräftigen Manne wurde der rechte Oberschenkel leicht gebeugt und nach innen gerichtet gehalten. Es bestand keine Verkürzung, kein Trochanterhochstand. Bewegungen im rechten Hüftgelenk waren frei, doch äußerst schmerzhaft. Am 2. September wird geringe Außendrehung vermerkt, keine Verkürzung, kein Hochstand des Trochanters. Am 7. September wird eine Verkürzung des rechten Beines von 2 cm nachgewiesen und daraufhin statt der bisherigen Diagnose: Verstauchung des rechten Hüftgelenks, ein Schenkelhalsbruch angenommen. Streckverband. Vom 4. Oktober ab Vornahme von Bewegungen und Massage;

1) l. c. S. 695.

2) l. c. S. 566.

3) Herrn Dr. Bertelsmann sage ich für die leihweise Überlassung seiner Platten meinen besten Dank.

die weitere Besserung, namentlich der Beweglichkeit, machte jedoch nur sehr langsame Fortschritte: vom 19. Dezember bis 12. Februar 1903 war der Kranke in Landeck zum Kuraufenthalt; bei der Entlassung bestand noch die Verkürzung von 2 cm; der Gang war etwas hinkend, aber ohne Stock ausführbar; die Muskeln des Oberschenkels noch etwas atrophisch, die Beugung im Hüftgelenk fast frei, die Drehung stark behindert.

4. Der 22jährige Musketier, früher Eisendreher, ist bisher nie ernstlich krank gewesen. Am 26. Juli 1902 fiel er vom Querbaum herab auf die rechte Hüfte und zwar gerade auf den großen Rollhügel. Er konnte nicht mehr gehen und wurde sofort in das Lazarett Mörchingen aufgenommen. Hier bestand Verkürzung von 1 cm, deutliche Crepitation im Schenkelhals, das Bein lag nach außen rotiert und konnte aktiv nicht bewegt werden. Die Röntgenuntersuchung ergab einen Querbruch des rechten Schenkelhalses ungefähr in der Mitte. Streckverband. 30. August. Abnahme des Verbandes. Es besteht eine Verkürzung von 3 cm. Bewegungsübungen. Die Beweglichkeit im rechten Hüftgelenk besserte sich rasch, am 25. September war sie passiv kaum mehr behindert. Bei der Entlassung am 30. November bestand mäßige Atrophie der Oberschenkelmuskulatur (3 cm); mit erhöhter Sohle konnte der Kranke ohne Beschwerden umhergehen.

In diesen beiden Fällen lagen offenbar vollständige Schenkelhalsbrüche vor: wenn auch im 3. Fall die Diagnose nicht durch Röntgenuntersuchung gesichert werden konnte, so steht sie doch wohl nach dem klinischen Befund und dem Verlauf ohne weiteres fest. Fall 2 und 3 haben nun etwas Gemeinsames, und das ist das allmähliche Auftreten der einzelnen Symptome, die zusammen nachher das Bild des Schenkelhalsbruches ergeben; zunächst bei der Aufnahme: keine Verkürzung, kein Trochanterhochstand, das Bein steht nur leicht gebeugt und vielleicht etwas adduciert, einige Tage später fällt zunächst die Außendrehung auf, noch später erst die geringe Verkürzung und der Trochanterhochstand. Beobachtungsfehler halte ich hierbei umsomehr für ausgeschlossen, als in Fall 2 im Röntgenbilde gleichzeitig mit der Verkürzung auch eine vorher nicht so ausgesprochene Verschiebung der Bruchenden beobachtet werden konnte. Es ist dies wohl ungezwungen dadurch zu erklären, daß die Brüche subperiostal waren. Bei den leichten Gewalteinwirkungen, die in beiden Fällen die Ursache waren, ist das Erhaltenbleiben des Periostes ja leicht verständlich; das erhaltene Periost verhindert aber zunächst jede Dislokation, muß aber allmählich unter dem dauernden Einfluß des Muskelzuges und des Gewichtes der Extremität sich dehnen bez. einreißen; daher sind die späteren Dislokationen nicht so deutlich wie bei einer von Anfang an mit Zerreißung des Periostes verbundenen Fraktur. Auch bei subperiosten Frakturen der Diaphysen vermißt man ja zunächst jede Dislokation, sie werden dann, namentlich wenn auch keine stärkere Beeinträchtigung der Gebrauchsfähigkeit den Verdacht auf einen Bruch lenkt, leicht übersehen, bis eine Knickung an der Frakturstelle auftritt (Hennig)[1].

Unter den Traumen, die bei Jugendlichen zu Schenkelhalsbrüchen führen, findet sich hauptsächlich verzeichnet Fall zumeist auf die Hüfte und Trochantergegend — so häufig beim Schlittschuhlaufen, seltener, in-

1) Hening, Deutsche Zeitschrift f. Chirurgie 1904. 25. Bd., S. 264.

direkt einwirkend auf das Knie oder die Füße. Wenn der Fall aus nicht unbeträchtlicher Höhe oder mit einer gewissen Heftigkeit dazu noch auf hartem Boden erfolgt, so bietet auch beim Jugendlichen die Entstehung eines Schenkelhalsbruches nichts Auffälliges. Gelegentlich aber geschieht der Fall ohne Gewalt aus dem Stehen oder Gehen — eine Bruchursache, die ja im höheren Alter öfters beobachtet und mit Knochenbrüchigkeit erklärt wird —, so daß die Gewalteinwirkung nicht im Verhältnis zu der angenommenen Festigkeit des jugendlichen Schenkelhalses zu stehen scheint, welch letztere allerdings wohl vielfach überschätzt wird. Noch mehr gilt dies aber, wenn, wie in unsern ersten 3 Fällen, die Traumen so gering sind, daß man fast von Spontanfrakturen sprechen kann. Diese Beobachtungen zwingen uns fast, eine gewisse Brüchigkeit des Schenkelhalses anzunehmen. Aber welcher Art ist diese? Idiopathische Knochenbrüchigkeit ist, da weder vorher noch nachher Frakturen aufgetreten sind, auszuschließen; für Lues fehlt jeder Anhaltspunkt. Wenn auch Spontanfrakturen gelegentlich das erste Zeichen einer Tabes sein können und die des Schenkelhalses bei ihr beobachtet sind (Bloch)[1]), so sind doch — ganz abgesehen von der Anamnese — in unseren ersten beiden Fällen 1—2 Jahre nach dem Bruch keine sonstigen krankhaften Erscheinnngen, speziell seitens der Reflexe beobachtet worden. Vielleicht liegen hier ähnliche Verhältnisse vor, wie in den bekannten Beobachtungen (Hoffa[2]) einer Fraktur des schon in Coxa vara Stellung befindlichen Schenkelhalses; die krankhafte Veränderung des Knochens, die im weiteren Verlauf zu einer Coxa vara geführt hätte, mag hier das Zustandekommen des Bruches begünstigt haben; Beschwerden seitens der Hüfte haben allerdings in keinem Falle vorher bestanden, so daß diese Erklärung nur in den Grenzen der Vermutung bleibt. — Die Diagnose bietet bei vollständigen Frakturen, wenn schon die Größe des Traumas auf eine Schädigung des Knochens hinleitet und die Symptome deutlich ausgeprägt sind, keine Schwierigkeiten. Anders bei den Infraktionen und subperiostalen Frakturen, die durch geringfügige Gewalteinwirkung bedingt waren. Die Anamnese und der anfangs meist negative Befund verführen leicht zur Annahme, daß keine Knochenverletzung vorliege; und es waltet dann die verhängnisvolle Wechselwirkung ob, daß aus jener Annahme heraus die Röntgenuntersuchung unterlassen wird, während nur durch diese eine Klarstellung erfolgen kann. Das gilt namentlich von den unvollständigen Brüchen, denn bei den vollständigen finden sich meist noch im Laufe der weiteren Beobachtung einzelne Symptome, die, wie in Fall 3, zur richtigen Diagnose hinleiten. Aber auch für die unvollständigen ist eine frühzeitige Erkennung zur Verhütung der bei nicht zweckentsprechender Behandlung fast unausbleiblichen Coxa vara sehr wertvoll. Es erscheint daher der Rat sehr berechtigt, in allen Fällen von Verletzungen des Hüftgelenkes von vornherein das Röntgenverfahren zur Unterstützung heranzuziehen. Die Fehldiagnosen in frischen Fällen sind Verstauchung des Hüftgelenks oder Muskelzerrung, im späteren Verlauf meist Coxitis. Gelegentlich kann ein Fall wie unter 1 beide Stadien durchlaufen, ehe das Leiden richtig erkannt wird.

1) Bloch. Münch. med. Wochenschrift. 1901, S. 522.
2) Hoffa l. c. S. 575 u. 567.

Was klinisch häufig nicht zu dem Bilde der Kontusion oder Muskelzerrung paßt, ist die im Verhältnis zum negativen Befund auffallende Herabsetzung der Gebrauchsfähigkeit des Beines und die geringe Besserung, die sie innerhalb ein bis zwei Wochen bei der gewöhnlichen Behandlung erfährt. Die Schmerzen werden zwar geringer, aber die Kranken hinken fast ebenso stark wie vorher. Diese Störung der Gebrauchsfähigkeit setzt allerdings nicht sofort nach dem Trauma ein, und es ist nichts Ungewöhnliches, daß Kranke mit Infraktionen stunden- bis tagelang nach dem Unfall noch umher- und ihrem Berufe nachgehen, bis stärkere Beschwerden sie zur Ruhe zwingen und in ärztliche Behandlung führen. Gegenüber der Coxitis muß zunächst die Vorgeschichte mißtrauisch machen; der zeitlich genau umschriebene, durch einen wenn auch geringen Unfall eingeleitete Beginn des Leidens paßt nicht in den Rahmen der gewöhnlich allmählich einsetzenden Hüftgelenksentzündung. Hoffa[1]) weist dann auf die Muskelatrophie hin, die bei Coxitis stärker ausgeprägt sei und auch die Wadenmuskulatur ergreife; ich kann dem nach den vorliegenden Beobachtungen nur beistimmen. Die Atrophie der Oberschenkelmuskulatur setzt zwar früh ein, nach 12—14 Tagen betrug sie 1½—2 cm, aber dann schreitet sie auch nicht fort, im 1. Falle war nach 50 Tagen auch nur 2 cm Umfangsdifferenz vorhanden, Atrophie der Wadenmuskulatur trat nirgends in Erscheinung. Große Wichtigkeit mißt Hoffa dem Fehlen der bei Coxitis meist vorhandenen reflektorischen Muskelspasmen bei Bewegungen bei, auch in unsern Fällen von Schenkelhalsfraktur sind dieselben nicht beobachtet worden; dagegen fand sich einmal eine deutliche Flexionskontraktur von 60°, die in Narkose völlig schwand; derartige Kontrakturen bestimmen dann anderseits wieder leicht zur Annahme einer Coxitis.

Die Behandlung der vollständigen Frakturen bietet nichts Besonderes; unvollständige Brüche erfordern, wenn sie frühzeitig erkannt werden, Ruhigstellung von derselben Dauer wie eine Fraktur mit entsprechender nachfolgender Massage und Bewegungsbehandlung. Nach deren Abschluß ist das Tragen eines Stützapparates für längere Zeit dringend anzuraten, um das nachträgliche Eintreten einer Verbiegung im Sinne der Coxa vara zu verhüten, da dies bei nicht genügender Nachbehandlung selbst im späten Alter noch eintreten kann (Sudeck)[2]).

1) Hoffa l. c. S. 577.

2) Sudeck, Centralblatt f. Chirurg. 1899 S. 383.

XIV.

Aus der chirurgischen Universitätspoliklinik zu Göttingen.
(Direktor: Geh. Rat Rosenbach.)

Zur Behandlung cavernöser Tumoren mit Magnesiumstiften.

Von

Dr. Carl Tollens,
Assistent der Poliklinik.

(Mit 2 Abbildungen.)

Nachdem E. Payr[1]) seine Methode, cavernöse Tumoren, deren Excision schwierig oder unmöglich sei, durch Einführung von Magnesiumstiften zum

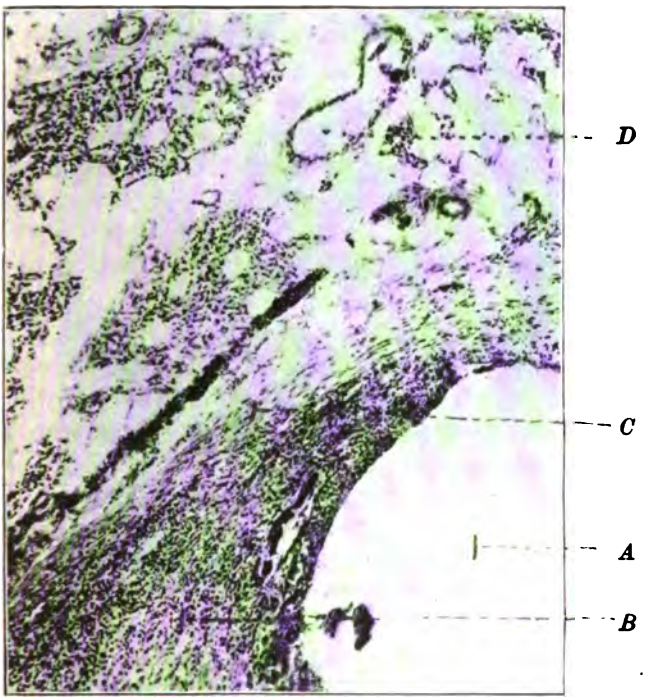

Fig. 1.

Verschwinden zu bringen, empfohlen hat, haben wir in letzter Zeit versucht, in dieser Weise ein Hautangiom vom Oberarm eines viermonatigen Kindes

1) Diese Zeitschrift 1902. 63. 503: E. Payr: Über Verwendung von Magnesium zur Behandlung von Blutgefäßerkrankungen. Centralblatt f. Chirurgie. 1903. 8. 233. E. Payr: Zur Technik der Behandlung cavernöser Tumoren.

zu entfernen. Es handelte sich um eine Gefäßgeschwulst der Haut, die, halbfingerdick hervorragend und strotzend gefüllt, wegen ihrer Ausdehnung und ihres Blutreichtumes die Excision als schwierig erscheinen ließ. Genau entsprechend Payrs Vorschrift wurden deshalb von einem kleinen Hautschnitte aus eine Reihe von Magnesiumpfeilen so dicht aneinander wie möglich quer durch das cavernöse Gewebe hindurchgeschoben, in der Erwartung, so nach einiger Zeit den Tumor zum Verschwinden zu bringen.

Der Erfolg war indessen ein völlig negativer.

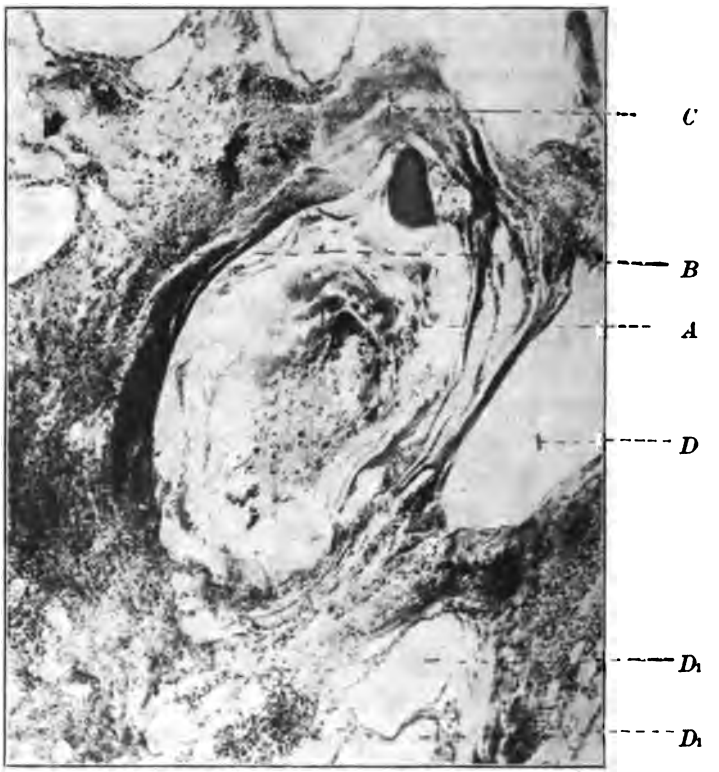

Fig. 2.

Weder Aussehen noch Dicke der Blutgefäßgeschwulst änderte sich wesentlich, wohl aber nahm der Umfang noch etwas zu, so daß wir nach vier Wochen das Angiom operativ in mehreren Sitzungen zu entfernen begannen.

Die beiden folgenden Bilder sind die photographischen Wiedergaben von mikroskopischen Schnitten durch nach vier und nach sechs Wochen excidierte Stücke. Sie lassen deutlich den äußerst geringen Grad der durch das Magnesium gesetzten Gewebsveränderung erkennen und zeigen, wie die ganze Methode an dieser kleinen Gewebsreaction gescheitert ist.

Die erste der beiden Photographieen stammt aus einem nach vier Wochen entfernten Angiomteile. Der Hohlraum A war noch durch festes Magnesium ausgefüllt. Umgeben ist er durch einen 0,1—0,15 mm breiten Granulationswall, in dem reichliche Fremdkörper-Riesenzellen, die allerdings auf der Photographie nicht gut zu erkennen sind, liegen. Rings um ihn hat sich bereits ein fester Bindegewebsring C gebildet, der genau die äußere Begrenzung der ganzen geringen auf das Magnesium erfolgten Gewebsreaction anzeigt. Direkt an das Bindegewebe stößt das unveränderte Angiom D mit seinen teilweise beträchtlichen Bluträumen.

Dieselben Verhältnisse läßt die zweite Photographie erkennen, welche von einem sechs Wochen alten Stücke stammt. Die dunklen, verfallenen Partieen A entsprechen den Resten des eingeführten Magnesiums. Wieder umgibt den Metallherd ein Kranz von Granulationsgewebe B, der seinerseits ebenfalls von einem dicken Bindegewebsringe — deutlich namentlich bei C — eingeschlossen wird. Der ganze, sehr schmale Reactionsring um den Metallkern herum ist eben mit bloßem Auge zu erkennen und liegt mitten in unverändertem Angiomgewebe, dessen große Bluträume — bei D, D_1 — nicht im geringsten beeinflußt erscheinen.

In unserem Falle hat also die Payrsche Methode, cavernöse Blutgeschwülste durch Einführung von Magnesiumstiften zu behandeln, völlig versagt.

Herrn Geheimrat Prof. Dr. Rosenbach sage ich für die Überlassung des Materials und für die überaus liebenswürdige Anfertigung der beiden Mikrophotographien meinen besten Dank.

XV.

Aus der chirurgischen Klinik zu Kiel (Prof. Helferich).

Die Holzphlegmone (Reclus).

Von

Dr. **Paul Sick**,
Oberarzt u. Privatdozent für Chirurgie.

Eine Beobachtung, welche ich vor kurzem — in der Ambulanz der chirurgischen Universitätsklinik in Kiel — gemacht habe, und welche ins Gebiet des von Reclus 1896 erstmals beschriebenen Phlegmon ligneux gehört, veranlaßt mich, in der zwischen Schminke (1) und Merkel (2) entstandenen Meinungsverschiedenheit das Wort zu ergreifen. Zunächst sei der Krankheitsfall vorausgeschickt.

Am 20. November 1904 kam die 42jährige Arbeiterfrau A. W., Amb. Nr. 2898, vom Arzt zur Operation der klinischen Ambulanz überwiesen. Die Untersuchung ergibt eine gesunde, sehr kräftige Frau. Sie hat nur vor 5 Jahren eine Lungenentzündung und im Anschluß daran eine Vereiterung des Warzenfortsatzes links durchgemacht. Der Processus wurde

ausgemeißelt. Nach 4 Monaten fühlte sie sich wieder völlig gesund, hat auch einen Teil des Gehörs links wiedergewonnen.

Die jetzige Erkrankung der linken Halsseite hat nach ihrer Angabe etwa am 6. November 1904 begonnen; sie fühlte eine haselnußgroße „Drüse" am linken Kieferwinkel, die auf Druck etwas empfindlich gewesen sei. Etwa gleichzeitig habe sie auch leichte Schmerzen beim Schlingen gehabt. Der befragte Arzt verordnete ihr feuchte Umschläge — ob er eine Angina fand, weiß sie nicht anzugeben, — Zahnschmerzen habe sie nicht gehabt —; da aber die Anschwellung der Halsseite sich vergrößerte, ging sie selbst zu heißen Kamillenumschlägen über. Die geringen Schmerzen, die sie bisweilen hatte, seien dadurch ganz beseitigt worden. Nur die Schluckbeschwerden hätten sich nicht verloren, auch sei mitunter die linke Backe bis zum Auge hinauf angeschwollen gewesen. Die letzten Tage hätten sich die Schwierigkeiten im Schlucken gemehrt; schließlich habe sie 3 Tage lang nur noch Flüssiges — heiße Kamillen — zu sich nehmen können. Da außerdem die Anschwellung am Halse, obschon das Gesicht wieder abschwoll, sich weiterverbreitete, gab die sehr messerscheue Patientin dem Arzt nach und suchte die chirurgische Klinik auf.

Am 20. November war der Status der, daß die linke Halsseite vom Kieferrand bis zur Narbe des Warzenfortsatzes, ferner vom linken Sternocleidomastoideus bis zur Mittellinie des Halses und fingerbreit vom Jugulum und Schlüsselbein entfernt flächenhaft erheblich geschwollen und mäßig gerötet war. Die Schwellung, die sich mit meist recht deutlichen erhabenen Rändern aus der gesunden Umgebung hervorhob, betraf nur wenig die Haut, mehr das Unterhautgewebe, an einzelnen Stellen war aber die Haut etwas verdünnt und ließ bläuliche Herde durchschimmern. Doch bestand weder hier noch an andern Stellen Fluctuation, vielmehr zeichnete sich das erkrankte Gebiet durch abnorme Derbheit bei geringem Hautoedem und durch Mangel an Schmerz selbst bei stärkerem Druck aus. Wie weit das entzündliche Gebiet, das nirgends acuten Entzündungscharakter zeigte, in die Tiefe ging, ließ sich wegen der Derbheit der Schwellung nicht wohl abtasten, doch konnte man aus der Angabe der Schluckbeschwerden und aus der geringen Verschiebbarkeit des Tumors, auch aus der sehr behinderten Beweglichkeit des Halses auf eine Beteiligung der tieferen Bindegewebs- und Muskelschichten schließen.

Immerhin unterschied sich die Anschwellung, abgesehen von dem gänzlichen Mangel an Fieber, Atemnot und Darniederliegen des Allgemeinbefindens (trotz der — rein mechanischen — Schlingstörung) deutlich von den diffusen Infiltrationen und acuten Rötungen (Lymphangitis acuta), welche wir bei einem sehr tiefliegenden Absceß z. B. bei Angina Ludovici oder einer meist von den Lymphdrüsen ausgehenden Halsphlegmone lange vor Feststellung von Fluctuation beobachten. Diese letzteren Prozesse verlaufen ja auch oft so stürmisch, daß sie in der Vorgeschichte nichts mit unserem Fall gemein haben, und daß es ein verhängnisvoller Fehler wäre, erst die Feststellung von Eiter abzuwarten. Bei den schwersten Streptococcen-Phlegmonen mit Fascien-Nekrose der Halsmuskeln kommt es überhaupt weder zu starker Schwellung noch zu größerer Ansammlung von Eiter. (Vergl. auch Sick, Chirurgische Erfahrungen aus dem Ambulatorium der chirurgischen Universitätsklinik zu Kiel. W. Mühlau 1904, S. 51/2.)

Viel eher kam eine Aktinomykose der seitlichen Halspartien in Frage. Bei der Häufigkeit, mit welcher ich sowohl früher in Greifswald, als auch seit 6 Jahren in Kiel, diese Prozesse beobachten konnte, war es aber auch wohl möglich, mit großer Wahrscheinlichkeit diese spezifische Erkrankung auszuschliessen, obschon einige charakteristisch geltende rinnenförmige Hauteinziehungen bestanden, wahrscheinlich Platysmaansätze, welche die Haut ähnlich wie im Gesicht fixieren. Die Anamnese stimmte zwar vollkommen, aber ein aktinomykotischer Tumor hat wohl kaum je so stark ausgeprägte, deutlich erhabene Grenzen gegenüber der gesunden Umgebung, die derbe entzündliche Schwellung geht ganz allmählich in die Nachbargewebe über und beteiligt auch meist noch mehr die tieferen Halsschichten, während hier die derbe Partie mehr wie eine dicke, derbelastische Lederschale („holz"hart ist eigentlich ein unzutreffender, allerdings längst eingebürgerter Ausdruck) dem Halse aufsaß, vor allem das Unterhautgewebe durchsetzend.

In ähnlicher Weise sieht man nicht ganz selten Überreste von Lymphangitiden, insbesondere natürlich am Arm, welche die größeren Hauptbahnen, die „roten Streifen" überschritten haben, noch Tage lang nach Ablauf der acuten Streptococceninfektion als derbe Schalen übrig bleiben; sie können dann im Centrum doch noch erweichen und einen kleinen Abceß nach 8—14 Tagen ergeben; gewöhnlich verschwinden sie aber unter entsprechender Behandlung, Ruhe und feuchten Verbänden, ganz allmählich ohne weiteren Eingriff; sehr gut auch unter leichter Bierstauung.

Nächst den schon erwähnten acuten Entzündungen war auch Lymphadenitis tuberculosa, die besonders durch etwaige Mischinfection schließlich alle Stadien von schmerzlosen „Lymphomen", um diesen pathologisch-anatomisch unrichtigen Ausdruck für die ganz chronischen tumorartigen Formen ohne entzündliche Reizung des umgebenden Bindegewebes etc. zu gebrauchen — bis zu acuten Phlegmonen darbieten kann, wegen der vorwiegenden Beteiligung des Unterhautgewebes ohne starke Veränderungen in der Tiefe, auszuschließen.

So blieb neben der Möglichkeit, daß es sich um einfache Holzphlegmone handelte, nur eben noch dreierlei differentialdiagnostisch übrig, was mehr oder weniger erst durch den weiteren Verlauf oder Operation ganz einwandsfrei sichergestellt werden konnte. Einmal konnte es sich um seltene Ausbreitungen von Lues oder Tuberculose im Unterhautzellgewebe handeln, obschon für Lues kein anderer Anhalt war und gegen beide die verhältnismäßig rasche Ausbreitung des Prozesses über die ganze linke Halsseite sprach. Hauptsächlich aber war die so charakteristische brett- oder lederartige Beschaffenheit, die starke Reaction des Nachbargewebes, ein gewichtiger Gegengrund gegen Lues und Scrophuloderma.

Gegen einen carcinomatösen Prozeß endlich im Sinne eines Cancer en Curasse oder einer Lymphadenitis carcinomatosa, was besser als Carcinom der Lymphbahnen bezeichnet würde, sprach wiederum die rasche Ausdehnung der Infiltration, auch etwa der subcutane Beginn unter dem Kieferwinkel und das Fehlen irgend eines primären Herdes im Mund, Rachen oder Kehlkopf, was leicht nachzuweisen war. Auch in den tieferen Halspartien ließ sich kein Tumor vermuten, etwa ein aus einer Kiemencyste hervorgegangenes Carcinom, das seinen Hauptausbreitungsbezirk nun

in dem Unterhautgewebe nahm: sind dann solche Halstumoren erst inficiert, was ja recht häufig beobachtet werden kann (wie im Fall Schminke), ist ihre Verwechselung viel leichter mit den subacuten Arten der Lymphadenitis. Hier kann die Differentialdiagnose zumal bei älteren Leuten vor der Operation manchmal, wie ich mehrfach erfahren, unmöglich sein.

Die letztgenannte Möglichkeit, so unwahrscheinlich sie in diesem speziellen Falle war, dazu noch die Aktinomykose, die für die allgemeine Differentialdiagnose besondere Wichtigkeit beanspruchen kann, war, wie gesagt, endgültig nur nurch Operation oder den Heilungserfolg auszuschließen, damit die Diagnose Holzphlegmone berechtigt erschien.

Die Frau war nicht einmal zu einer kleinen Probeexcision, die ich gerne zur rascheren Sicherung der Diagnose gemacht hätte, zu bestimmen und wurde nun unter täglicher Kontrolle mit großen feuchten Verbänden (Borcompressen) behandelt. Mehrmals schien es in den nächsten Tagen, als würden einzelne Stellen zur Erweichung und Abcendierung kommen, doch verloren sich gleichzeitig die Schluckbeschwerden, die Infiltration der tieferen Partien ließ nach und auch die Grenzen des Lederpanzers wichen hauptsächlich in der Richtung gegen die Thoraxapertur hin zurück. Die eigentümliche, teils weißliche, teils hell weinrote (wie Reclus sich ausdrückt) Verfärbung und die Lederhärte des beteiligten Gewebes blieb aber an den Stellen, die noch nicht in die Norm zurückgekehrt waren. Am 23. Dezember war auch der letzte derbe Herd in der Nähe des linken Zungenbeinhorns verschwunden und die Frau konnte mit völlig freier Hals- und Schlingbewegung — das Allgemeinbefinden und die Atmung waren, wie gesagt, nie gestört — geheilt entlassen werden. Die Heilung ist, nachdem ich dieser Tage (Mitte März 1905) eine Nachuntersuchung gemacht habe, wohl als eine dauernde zu betrachten.

Nach den vorstehenden differentialdiagnostischen Ausführungen bedarf es nicht mehr besonderer Begründung, daß ich es wie Merkel für unberechtigt halte, eine chronische Entzündung besonderer Art, wie sie klinisch festgelegt ist und schon von Reclus gerade in einen grundsätzlichen Gegensatz zum Carcinom gebracht wird, sozusagen aus dem festen klinischen Besitz auszustreichen und den Ausdruck Holzphlegmone für einen Fall anzuwenden, der wohl viele Ähnlichkeit mit dem Bild der Holzphlegmone geboten haben mag, der aber doch ein Carcinom gewesen ist und als solches z. B. durch Probeexcision einer Gewebspartie während der monatelangen Beobachtung hätte wohl jederzeit, trotz der so häufigen Mischinfektion diagnosticiert werden können. In der relativ ausführlichsten Krankengeschichte bei Lang (3) suchte ich vergeblich nach einem Hinweis, daß das carcinomatöse Ulcus der Zunge, das allmählich die linke Tonsille und die beiden linksseitigen Gaumenbögen ergriffen und eingeschmolzen hatte, schon frühzeitig mitbeobachtet war. Es wird vielmehr erst bei der Sektion erwähnt und dann dahingestellt gelassen, wo der Ausgangspunkt des Neoplasmas war (S. 25). Es läßt sich wohl kaum etwas dagegen anführen, daß der Ausgangspunkt der Erkrankung bei dem 42jährigen Manne der etwas versteckt liegende Zungenkrebs vor, daß das Plattenepithel die Drüsen der Submaxillargegend und ihre Umgebung inficierte, daß weiterhin Streptococcen vom Munde her das Gesichts- und Halsgebiet überschwemmten und

dadurch erst ärztliche Hilfe herbeiführten. Sie erschwerten allerdings dann die Diagnose, und die seit der Halsincision bestehenden[1]) Communicationen, die noch zu der Eintrittspforte im Munde hinzukamen, sorgten noch weiterhin für Maskierung des Krebses und wahrscheinlich auch für die eigenartigen ausführlich in der Dissertation erwähnten Degenerationen der epithelialen Zellen, so daß Krebsnester und kleine Abscesse makroskopisch nicht mehr zu unterscheiden waren. Der Tod wurde dann nicht durch die Krebskachexie oder die Infektion direkt, sondern durch Aerteriosklerose, Thrombose der Carotis und Thrombus (oder Embolie) der Coronaria cordis herbeigeführt.

Dieser Fall lehrt nur, wie vorsichtig man mit der Differentialdiagnose besonders auch bei Mischinfektion von Neubildung und pyogenen Bakterien sein muß, wird aber gewiß dazu beitragen, die Diagnose in ähnlicher Sachlage frühzeitiger zu stellen. Ist ein Zungencarcinom von Anfang an erkannt, so kommt die Erklärung von selbst in die richtigen Bahnen, zumal gerade diese Carcinome mit einiger Vorliebe zu solchen Einpanzerungen des Halses zu führen scheinen. Ich erinnere mich an zwei Fälle in den letzten zwei Jahren, bei dem einen umfaßte schließlich der Cancer en curasse nicht nur den ganzen Hals, sondern ging auch in hochroten bis blauschwarzen harten Wülsten bis weit auf die Schultern und den oberen Thorax über. Trotz der furchtbaren Ausdehnung der Geschwulst, die schließlich am Hals den Kopfumfang übertraf, bestand auffallend wenig Krebskachexie.

Die Abgrenzung gegen Aktinomykose wird in der Regel nur durch das Mikroskop möglich bezw. ganz gesichert sein. Nicht überflüssig ist vielleicht hervorzuheben, daß nach unseren jetzigen Kenntnissen der 4. Fall von Reclus, welcher mikroskopisch „Diplococcen und Streptococcen" im Eiter erkennen ließ, recht wohl Aktinomykose gewesen sein kann; der harte entzündliche Tumor der Parotis- und Submaxillargegend wurde dreimal an Erweichungsstellen incidiert; es trat aber erst Heilung ein, als „mit dem Thermocauter nach allen Richtungen hin durch breite Einschnitte die indurierte Haut gespalten war." Selbst der 5. Fall läßt nicht mit voller Sicherheit hervortreten, ob Aktinomyces, der so häufig keine Drüsenkolonien bildet und vielfach, wenn überhaupt, dann nur in Stäbchenformen auf Nährböden wächst, bei der 10 Monate dauernden öfter Recidive zeitigenden Erkrankung auszuschließen ist.

Leider genügt auch der von Merkel mitgeteilte Fall von Dr. Riedel in Rothenburg a. Tauber den für Aktinomykose zu stellenden Anforderungen nicht. Nach der Anamnese ist wenigstens die Möglichkeit der Infektion an einem geschlachteten aktinomykotischen Rind bei dem Schlächtergesellen nicht von der Hand zu weisen, und der entzündliche Tumor selbst, der sich innerhalb von 2—3 Monaten entwickelt, hat durchaus den Charakter einer Strahlenpilzinfektion. Nach ausgiebiger Incision, wobei im Centrum des schwieligen Gewebes ein Eßlöffel nicht körnchenhaltiger Eiter sich fand, heilt die Affektion im Lauf eines weiteren Monats. Ein kleines Stück des ausgeschnittenen Schwielendaches des Abscesses enthält mikroskopisch keine Strahlenpilze: Dies ist, wie Literatur und eigene Erfahrungen beweisen, für Ausschluß des Pilzes nicht genügend, nicht viel beweiskräftiger

1) Auch diese nicht heilenden Fisteln weisen auf Neoplasma!

glücklicherweise die Tatsache, daß die Entzündung nach einmaliger ausgiebiger Incision selbst ohne Jodkali anscheinend ausgeheilt ist. Daß dagegen eine Aktinomykose, welche einen greifbaren derben Tumor veranlaßt hat, ohne Operation oder Einspritzungen von Jodoform, Jodkali oder JKa innerlich ausheilt, ja nicht einmal Fisteln bildet, ist nicht beobachtet bisher, so daß der oben berichtete Fall, der die scheinbar bedenkliche Lücke bacteriologischer und histologischer Untersuchung aufweist, als Aktinomykose nicht wird gedeutet werden können.

Somit hat die Durchsicht der bisher veröffentlichten Fälle als Summe ergeben, daß man mit der Diagnose der Holzphlegmone, hauptsächlich in der Richtung gegen den Aktinomyces hin, sehr vorsichtig sein muß. Man muß ihn ebenso sicher ausschließen können, wie ein inficiertes oder gar nicht inficiertes Neoplasma.

Dabei bleiben dann wenige Züge, welche die eigenartige Entzündung charakterisieren, gemeinsam, insbesondere zeigen die Erfahrungen, daß eine gemeinsame Ätiologie bakteriologisch nicht besteht. Es schiene damit sogar berechtigt, das Bild als solches überhaupt zu streichen; aber angesichts einer Reihe von Fällen, die gewiß jeder Chirurg mehrfach beobachtet, ist der Name doch bezeichnend und von klinischem Interesse.

Das Gemeinsame könnte wohl einerseits in einer sehr wenig virulenten Infektion durch die verschiedensten Arten von pyogenen Bakterien, wie sie in der Regel vom Mund und Rachen her einwandern können, gefunden werden, was Reclus und Quénu schon in der Diskussion über den Vortrag Reclus, zum Ausdruck gebracht haben. Andererseits kämen aber dazu noch eine ungewöhnlich kräftige Reaktion des inficierten Gewebes, hauptsächlich des Bindegewebes, wie sie für gewöhnlich nur durch den chemotaktischen Reiz des Strahlenpilzes ausgelöst wird. Wahrscheinlich veranlaßt übrigens schon die starke Gegenwehr des Gewebes die Abnahme der vielleicht anfangs hohen Virulenz der Infektionsträger, so daß diese individuell so verschiedene Widerstandskraft des Körpers die Hauptsache sein dürfte. Auch ist es gerade bei schweren Aktinomykosen der Unterleibsorgane bekannt, daß allmählich die Widerstandskraft des Gewebes und damit die brettharte Infiltration schwindet, die Virulenz und Vermehrung des Strahlenpilzes — meist ohne daß er Degenerationsformen (Keulen, Drusen) mehr bildet, zunimmt. Schließlich unterscheiden sich auch reine aktinomykotische Abscesse, insbesondere in extremis nicht seltene Actinomycespyämie in nichts als dem Erreger von den gewöhnlichen Staphylo- oder Streptococcen-Pyämien. Ich berührte schon oben ähnliche starke reaktive Vorgänge bei ablaufenden Lymphangitiden durch Streptococcen. Tage- und wochenlang können lederartig harte Haut- und Unterhautpartien schalenähnlich persistieren, um schließlich doch noch central zu abscedieren oder aber allmählich sich zu resorbieren. Hierher kann man wohl auch die bemerkenswerten Finger- und Arminfektionen durch Gonococcen, wie sie besonders Schleich (4) beschrieb, rechnen, eventuell das Ulcus durum mit dem noch unbekannten Erreger erwähnen.

Eine Infektion, die dem von L. Krause (5) veröffentlichten Fall von Holzphlegmone der unteren Bauchgegend klinisch sehr ähnlich war (Tumorartige holzharte Schwellung weniger der Bauchdecken als der intraperitonealen

Gewebe, nie Fieber usw.) erlebte ich durch das Bacterium coli; der Ausgang war damals trotz der andersartigen Erscheinungen und des Sitzes des in Schwielen eingebetteten Abscesses links über der Blase eine Perityphlitis. Das Bacterium coli erwies sich als sehr wenig fortpflanzungsfähig und virulent. Ein zweiter klinisch ähnlicher, noch mehr chronisch verlaufender Fall enthielt einen Abceß mit Gonococcen inmitten der Schwielen.

Zusammenfassend würde ich als Holzphlegmone eine eigentümlich chronisch verlaufende Entzündung hauptsächlich der Subcutis, aber auch des tieferen Bindegewebes bezeichnen, welche für gewöhnlich weder Fieber- noch Krankheitsgefühl erzeugt, sich pathologisch durch eigenartig hohe entzündliche Reaktion des inficierten Bindegewebes und geringe oder rasch abnehmende Virulenz mehr oder weniger pyogener Bakterien, ev. auch höherer Pilze, auszeichnet. Eine ganze Reihe von Mikroben kann denselben Erfolg hervorrufen, jedenfalls müssen aber Neoplasma und Aktinomykose differentialdiagnostisch ausgeschlossen werden.

Praktisch wichtig ist, zu wissen, daß Reclus einen (wahrscheinlichen) Fall von Holzphlegmone durch Glottisödem verloren hat, so daß sorgfältige Beobachtung und rechtzeitiger Eingriff bei dem sonst durchaus günstigen Verlauf nach dieser Richtung hin geboten erscheint.

Literaturverzeichnis.

1) Dr. A. Schmincke, Würzburg. Zur Frage der Holzphlegmone (Phlégmone ligneuse du cou Reclus). Eine Erwiderung. Zentralbl. für Chirurgie 1905, S. 5—7. (Übrigens Phlegmon ligneux!)

2) Dr. H. Merkel, Privatdozent Erlangen. Zur Kenntnis der sogen. Holzphlegmone. Zentralbl. für Chirurgie 1904, S. 1377—81. Hier auch die ältere Literaturangaben.

3) Dr. Heinrich Lang, Ein weiterer Fall von sogen. Holzphlegmone. Inaug.-Diss. Würzburg 1904.

4) Schleich, Neue Methoden der Wundheilung. Berlin 1899, Springer. S. 31 ff.

5) Dr. L. Krause, Warschau, Über holzharte Entzündung des Bindegewebes. Zeitschrift für Chirurgie 1899, S. 505—10.

XVI.

Besprechungen.

1.

Max Martin, Die Anästhesie in der ärztlichen Praxis. Verlag von J. F. Lehmann, München 1905. 35 Seiten.

Verfasser will mit dieser kleinen Schrift der vielbewährten Lokalanästhesie Eingang in die allgemeine ärztliche Praxis verschaffen; sie soll in der Chirurgie des praktischen Arztes die Narkose verdrängen und die bisher ohne Narkose ausgeführten schmerzhaften kleinen Eingriffe zu schmerzlosen machen. Genaue Angaben über die Anwendbarkeit der üblichen Methode und ihre technische Ausführung ermöglichen dem Arzt eine schnellen Orientierung. Der Inhalt ist übersichtlich angeordnet und gibt die geltenden Anschauungen über die lokale Anästhesie getreu wieder, so daß das Buch voll seinem Zweck entspricht. Baum, Kiel.

2.

Jaffé, Stellt die Bottinische Operation einen Fortschritt in der Behandlung der chronischen Urinretention bei Prostatikern dar? Abdruck aus dem klinischen Jahrbuch, Bd. XIII. Verlag von Gustav Fischer, Jena 1904, 36 Seiten. Preis 2 Mk.

Im großen und ganzen bejaht Verfasser diese Frage; er bekennt sich als einen wenn auch nicht bedingungslosen Anhänger der Bottinischen Methode. Seine Erfahrungen basieren auf 46 selbst operierten Fällen; fast keiner der üblen Zufälle ist ihm erspart geblieben, er sah nach der Operation Infektion der bis dahin keimfreien Blase, Orchitis, Epididymitis, Prostataabscesse, Thrombose der Schenkelvene und einmal eine Blasenmastdarmfistel. Dagegen ist die Mortalität eine verschwindend geringe; von den 4 Todesfällen fällt nur einer der Methode als solcher zur Last und auch dieser nur infolge eines vermeidbaren technischen Fehlers.

Für J. ist die Indikation zum Bottinischen Eingriff eine sehr begrenzte: er verwirft ihn für die acute Urinretention als erstes Symptom der Prostatahypertrophie. Desgleichen bei der chronischen Urinverhaltung, sobald hier deren ungünstige Rückwirkungen auf das Gesamtbefinden, speziell den alimentären Tractus im Vordergrund stehen. Er empfiehlt die Methode für die ganz typischen Prostatabeschwerden und läßt sich auch durch schwere Cystitis, die er vorher allerdings zu bessern sucht, nicht davon abhalten, zu operieren.

Was die anatomische Form der Hypertrophie betrifft, so liegen für die Operation am günstigsten die Fälle, bei denen die Behinderung am hinteren Rand des Blasenausganges liegt. Mit einer größeren Längsausdehnung der Prostata und einer ausgiebigeren Umwachsung der Pars prostatica urethrae sinken die Chancen auf Besserung durch den Bottini.

J. gibt für die spezielle Ausführung des Eingriffs einige technische Winke; er rät, den zwischen Orificium int. urethrae und Einmündung der Ductus-ejaculatorii gelegenen Teil der Prostata von hinten her zu durchtrennen und dabei den Griff des Instruments gesenkt zu halten, um die Gefahr der Peritonealverletzung auszuschließen; gleichzeitig empfiehlt er die Fingerkontrolle vom Mastdarm aus.

Verfasser hält es nicht für ausgeschlossen, daß der Erfolg der Bottinischen Operation in einer Durchtrennung des Ductus ejaculatorii analog der Deferentektomie begründet ist.

Von den für die Methode nach J's jetzigem Standpunkt als günstig zu bezeichnenden Fällen hat sich bei $^4/_5$ die totale oder fast völlige Entleerungsfähigkeit der Blase wiederhergestellt. Bei Cystitis selbst auch bei Pyelitis und Pyelonephritis sah er fast immer Besserung, in keinem Fall aber Heilung. Die Operation lindert die Schmerzen und vermindert den Blasenkrampf, letzteres wohl infolge der Sphincterotomie.

Bezüglich der Dauerresultate soll man keine zu hohen Anforderungen stellen, man kann nur sagen, daß bei verständigem Verhalten der Patienten, gründlicher Nachbehandlung und regelmäßiger ärztlicher Controlle eine gute Einwirkung der Operation auf Monate und Jahre beobachtet werden konnte; stets besteht die Gefahr eines Recidivs.

Baum, Kiel.

3.

Bockenheimer und Frohse, Atlas typischer chirurgischer Operationen. Lieferung 3. Preis 6 Mk. Verlag von Gustav Fischer, Jena 1905.

Die neue Lieferung dieses schönen Werkes enthält Tafel 25—36 Eine sehr nützliche Bereicherung ist Text und Abbildung zu Tafel 25, Operation der Handphlegmone; dabei darf ich vielleicht bemerken, daß auch mein Bestreben dahin geht, die Arterien wenn irgend möglich zu schonen. Die Tafeln 26 und 27 sind der Nierenexstirpation gewidmet, wobei auch die Gefrierpunktbestimmung (Abbildung im Text), sowie die Decapsulation und Nephrotomie berücksichtigt werden. Der Operation der Hernia cruralis sind Tafel 28 und 29, der Operation der Appendicitis 30, 31, 32 gewidmet. Tafel 33 illustriert die transpleurale Laparotomie, Tafel 34, 35, 36, die Urethrotomia externa und die Prostatectomie. Text und Abbildungen sind wieder überaus lehrreich. Helferich.

4.

O. Mankiewicz, Das Kunstbuch über den Steinschnitt von Georg Bartisch. Verlag von O. Coblentz, Berlin 1904.

Es ist ein erfreuliches Zeichen, daß historisch medicinische Arbeiten in neuerer Zeit nicht allein verfaßt werden, sondern auch auf Leser rechnen dürfen. Mankiewicz bietet hier einen Neudruck des „im Altenn Dreßden"

1575 gedruckten Buches von Georg Bartisch, welches originell geschrieben und auf der Erfahrung von 350 Operationen in 28 jähriger Tätigkeit aufgebaut ist. Das Buch enthält sehr gute, vom Verfasser selbst angefertigte Abbildungen der von ihm gebrauchten Instrumente. Möge die Lektüre des Buches vielen deutschen Ärzten wenigstens einen Teil der Freude bereiten, welche der verdienstvolle Verfasser sicher bei der Redaktion derselben gehabt hat. Helferich.

Anzeigen literarischer Neuigkeiten, welche der Redaktion zugeschickt worden sind:

Revue de Chirurgie Nr. 2, Février 1905.

Quénu et Duval: Traitement opératoire des ruptures sus-rotuliennes du quadriceps (fig. 2).

Tuffier et Jeanne: Les gastrorragies dans l'ulcère simple de l'estomac.

Sauvé: Des hémorragies intestinales consecutives à l'opération des hernies en général.

Le Damany: Le traitement rationnel, des luxations congénitales de la hanche Etude théorique. (8 fig.) (Suite et fin.)

Balacesco et Cohn: L'oesophagotomie externe cervicale comme traitement des corps étrangers de l'oesophage. (Suite et fin.)

Archives provinciales de Chirurgie Nr. 1, Janv. 1905.

Houzel: De l'ostéotomie oblique sous-trochantérienne dans les ankyloses vicieuses de la hanche et de l'ostéotomie du genou pour ankyloses angulaires.

Delagenière: Un cas de kyste dermoïde de la region de l'épaule. (1 fig.)

The St. Paul Medical Journal. Nr. 2, Febr. 1905.

W. and Ch. Mayo: The diagnosis of gallstone disease Heath: Nasal deformities and Paraffin prothesis.

Bulletin of the Johns Hopkins Hospital. Nr. 167, Febr. 1905.

Pohlman: A note on the developmental relations of the kidney and ureter in human embryos.

Pohlman: Abnormalities in the form of the kidney and ureter dependent on the development of the renal bud.

Myers: Fixation of tissues by injection into the arteries.

California State Journal of Medicine. Nr. 2, Febr. 1905.

Mac Gowan: Surgical interference in tuberculosis of the bladder.

Pahl: Congenital dislocation of the hip.

Revue Française de Médecine et de Chirurgie. Nr. 7, 9, 1905.

Herrgott: De l'emphysème sous-cutané en obstétrique.
Rossini: Traitement de la méningite, tuberculeuse cérébro-spinale pur l'injection épidurale d'huile jodoformeé et les injections intraveineuses d'une solution jodo-jodurée.
Bédard: Remarques sur le diagnostic radioscopique des anvérismes de l'aorte.
Sicard: Le réflexe cutané abdominal au cours de l'appendicite chez l'enfant.

Revue de Chirurgie No. 3, Mars 1905.

Féré: La Castration contre l inversion sexuelle.
Delore et Duteil: L'entrée de l'air dans les veines pendant les opérations chirurgicales.
Guibal: La chirurgie du coeur (à suivre).
Tuffier et Jeanne: Les gastrorragies dans l'ulcère simple de l'estomac (Suite).
Sauvé: Des hémorrhagies intestinales consécutives á l'opération des hernies en général (Suite).
Mally et Richon: Contribution à l'étude des impotences fonctionelles consecutives aux traumatismes articulaires. (Suite avec 4 fig.)

Archives provinciales de Chirurgie No. 2 Fevr. 1905.

Mencière: Résultats eloignés de la réduction non sanglante de la luxation congénitale de la hanche, 2, 3, 6 années après la reduction (28 photogr. et radiogrape prises avant et après reduction [guérison]).
Sorel: Contribution à l'étude de la décapsulation des reins (1 fig.).

Revue Française de Médecine et de Chirurgie Nr. 8, 10, 11 1905.

Leclerc et Beutter: Un cas d'embolie de l'artère mésentérique supérieure.
Broca, Abscès appendiculaire pelvien ouvert spontanément dans le rectum.
Deguy: Kystes épithéliaux de l'amygdale.
Cabannes et Bonnet: De lésions du trisumeau (en particulier le trisumeau oculaire) consécutives aux fractures du crâne.
Chifoliau: L'anévrisme de la carotide primitive et son traitement chirurgical.
Pettit et Mouchet: Sur un cas de lymphadénome à evolution irregulière.

The St. Paul Medical Journal. Nr. 3, March 1905.

Knott: On Dupuytren's Contraction of the Palmar fascia.
Gillette: Non tuberculous Diseases of the Vertebrae.
Mac Laren: Procidentia and its Relationship to Pelvic surgery.

Bulletin of the Johns Hopkins Hospital. No. 168, March 1905.

Cushing: The special field of neurological Surgery.
Mac Callum: Tumor of the parathy roid gland.

California State Journal of Medecine. No. 3. March 1905.

Mac Gowan: Surgical interference in Tuberculosis of the bladder.
Reynolds: Tumors of the kidney.
Black: Surgical treatment of chronic tonsillitis.
Stephens: The effects of the Tonsillotomy.

La Clinica chirurgica. No. 2. Febr. 1905.

Solien et Zanellini: Ematuria da follicoli linfoidi sotto mucosi della pelvi renale.

Lenzi: Contributo allo studio delle fistole cervicali congenite.

Archivio di Ortopedia. Fasc. 1, 1905.

Muscatello: Sul piede piatto postgonorroico.

Delfino: Contributo allo studio sui tumori dei nervi.

Ferrarinie Ventura: Sul modo di comportarsi delle terminazioni nervose nei muscoli degli arti sottoposti all' immobilizzazione. (Considerazioni e ricerche sperimentali).

Moderne Ärztliche Bibliothek, Heft 18/19.

Beck: Der Wert des Röntgenverfahrens in der Chirurgie.

Baum-Kiel.

XVII.

Aus der chirurgischen Universitätsklinik zu Giessen.

Beitrag zur Frage der Choledochotomie.

Von

Dr. **August Brüning.**

Assistenzarzt d. chirurg. Klinik.

Durch den Aufschwung der Chirurgie in den letzten Jahrzehnten des vorigen Jahrhunderts wurden Gebiete, welche bislang von der internen Medizin fast allein beherrscht wurden, auch der operativen Tätigkeit eröffnet. Alsdann wurde durch das Rivalisieren der inneren und chirurgischen Behandlung desselben Leidens und durch die genauere Abgrenzung der einzelnen Krankkeitsbilder, die durch die vervollkommnete Diagnosestellung jetzt möglich war, der Blick mehr kritisch auf die wirklich erreichten Erfolge gelenkt. Da mußte dann manches alte Vorurteil schwinden, und es mußte der Glauben an die stets wirksame Heilkraft einzelner Kuren und Behandlungsmethoden erschüttert werden.

Ein solches Gebiet, das der medikamentösen und Bäderbehandlung abgerungen wurde, ist das der Gallensteinleiden. Schon Fernel (1843) erkannte den vorwiegend chirurgischen Charakter der Krankheit; aber viele Jahre mußten erst vergehen, ehe Petit planmäßig eine Operation an dem erkrankten Gallensystem ausführte. Und wieder mußten Jahrzehnte vergangen sein, ehe Richter und Thudichum, ehe Kocher und König größere Eingriffe wagten. Einen Markstein in der Geschichte der Gallensteinchirurgie bildet die erste von Langenbuch ausgeführte Cystectomie (1882). Dieser Forscher, Internist und Chirurg zugleich, wurde durch die Beobachtung der Machtlosigkeit jeder inneren Therapie darauf gedrängt, dem operativen Eingriff bei Erkrankungen des Gallensystems ein größeres Feld einzuräumen. Durch seine lichtvolle und überzeugende Darstellung wurden für die Operation bald Anhänger gewonnen. Zwar beschränkten sich die ersten Eingriffe naturgemäß nur auf die Gallenblase; an die versteckt liegenden Ausführungsgänge wagte man sich noch nicht heran. Allerdings lernte man bald bei der Operation den lithogenen Choledochusverschluß kennen; man fühlte und sah den verschließenden Stein. Langenbuch suchte ihn zu zerdrücken und die Bröckel ins

Duodenum zu schieben; andere bemühten sich, den Stein durch die eröffnete Blase zu entfernen. Die Inzision des Choledochus, die Langenbuch schon 1884 angeraten hatte, führten erst Thornton 1889 und Courvoisier 1890 aus, als es ihm nicht gelang, einen harten im Ductus eingekeilten Stein zu zertrümmern. Allerdings hatte schon Kümmel 6 Jahre vorher den Choledochus eröffnet; der Patient starb aber.

Wenn seit jener Zeit auch schon zahlreiche Choledochotomieen ausgeführt sind, so ist doch eine Einigung noch nicht erzielt in einem Streit, der sofort nach den ersten Operationen begann, nämlich ob man die Incisionsöffnung im Ductus chol. verschließen soll oder nicht. Auch über einige andere Punkte bestehen noch Differenzen, doch sind diese nicht von so einschneidender Bedeutung wie die Frage nach der Zweckmäßigkeit der Choledochusnaht.

Da nun in der hiesigen Klinik in den letzten 10 Jahren so zahlreiche Eingriffe an den Gallengängen ausgeführt wurden, wie wohl an wenig anderen derartigen Anstalten, so interessiert es vielleicht, unsere Erfahrung über die Choledochotomie bekannt zu geben.

Die Bildung der Gallensteine.

Aus dem Widerstreit der Theorieen über die Gallensteinbildung ist wohl Naunyns Ansicht siegreich hervorgegangen. Er führte aus, nicht die Galle an sich bedingt durch ihre chemische Zusammensetzung oder durch ihre Konzentration den Ausfall irgend eines Sedimentes, sondern das Primäre ist ein „steinbildender" Katarrh der Blasenschleimhaut, eine Infektion. Die Infektionserreger können hämotogen von entfernten Stellen des Körpers in die Gallenblase getragen werden, oder sie können direkt gegen den Gallenstrom — dies ist der gewöhnliche Weg — durch die Papille aus dem Duodenum kommen. Das überwiegende Vorkommen der Steine bei Frauen und das Bestehen einer gewissen familiären Disposition muß man sich dann so erklären, daß eine bestimmte Lebensweise, daß Kleidung und Schwangerschaft das Zustandekommen einer Infektion der Gallenwege begünstigen. Vielleicht ist häufige Obstipation ein solches ätiologisches Moment.

Petersen ist der Ansicht, daß der Prozeß der Steinbildung nur einmal im Leben sich abspielt. Werden die vorhandenen Steine sämtlich entfernt und wird Sorge getragen, daß die bestehende Infektion ausheilt, so hat der Körper für immer Ruhe. Für diese Theorie spricht der Umstand, daß nach einer Operation ein echtes Recidiv,

d. h. eine Neubildung von Steinen noch nie mit Sicherheit beobachtet worden ist.

Die Steinbildung erfolgt fast ausnahmslos in der Gallenblase und nur selten in den Gängen. Körte und Langenbuch nehmen allerdings an, daß es häufiger zu einer Konkrementbildung in den Ausführungsgängen kommt, doch stehen sie mit ihrer Ansicht ziemlich isoliert da. Nach unseren Erfahrungen finden sich Steine in den Gallengängen, die auch hier gebildet sind, nur dann, wenn vorher durch größere Steine ein Verschluß des Choledochus zustande gekommen ist. Stagniert die Galle, zersetzt sie sich unter dem Einfluß des Bact. coli oder anderer Organismen, besteht also bei langdauernder Stauung eine Cholangitis, so kann es ausnahmsweise zu einem Niederschlag von Pigment kommen, welches dann mit Schleim und Eiterflocken zusammengeballt gelbbraune, breiige Massen bildet, oder welches fast krystallinisch rein in Form kleiner schwarzer Steinchen ausfällt. Diese kleinen Pigmentsteine sieht man dann bei einer Choledochotomie aus den oberen feineren Gallengängen herabrücken. Nie fanden wir im Choledochus gebildete Steine aus Cholestearin, oxal- oder phosphorsaurem Salz u. s. w., wie sie in der Gallenblase so häufig sind. Wurden bei einer Choledochotomie aus den feineren Gängen so zusammengesetzte Konkremente herabgespült, so waren sie an Größe und chemischer Konstitution genau gleich denen in der Blase. Die Steine waren eben nur durch den Cysticus ausgewandert und dann als spezifisch leichtere Elemente in den durch das gestaute Sekret ausgeweiteten Gängen emporgestiegen. Durch Schleimhautschwellung mag hier und da ein Stein festgehalten sein, er mag sich durch Apposition so vergrößert haben, daß er auch nach Rückgang der entzündlichen Schwellung festgehalten wurde, aber entstanden ist er in den feineren Gallengängen nicht.

Es soll jedoch nicht geleugnet werden, daß die meisten Steine erst im Choledochus ihre manchmal recht bedeutende Größe erreichen. Klein wandern sie in einem „erfolgreichen Anfall“ (Riedel) aus der Blase aus, durch ihre Gegenwart unterhalten sie dann im Choledochus einen beständigen Katarrh, wodurch auf ihrer Oberfläche sich Gallenpigment, Cholestearin usw. niederschlägt. Ein Durchschnitt durch einen solchen Stein läßt manchmal noch die Größe erkennen, mit der er einst den Cysticus passierte, und sie ist die gleiche wie die Größe der noch in der Blase liegenden Steine.

Wir fanden bei unseren Operationen nur 4 mal Steine, die sicher in den Gallengängen gebildet waren. Einmal (Fall 15) wurde ein direkter Abguß eines feinen Leberganges zu Tage gefördert, der aus

Duodenum zu schieben; andere bemühten sich, den Stein durch die eröffnete Blase zu entfernen. Die Inzision des Choledochus, die Langenbuch schon 1884 angeraten hatte, führten erst Thornton 1889 und Courvoisier 1890 aus, als es ihm nicht gelang, einen harten im Ductus eingekeilten Stein zu zertrümmern. Allerdings hatte schon Kümmel 6 Jahre vorher den Choledochus eröffnet; der Patient starb aber.

Wenn seit jener Zeit auch schon zahlreiche Choledochotomieen ausgeführt sind, so ist doch eine Einigung noch nicht erzielt in einem Streit, der sofort nach den ersten Operationen begann, nämlich ob man die Incisionsöffnung im Ductus chol. verschließen soll oder nicht. Auch über einige andere Punkte bestehen noch Differenzen, doch sind diese nicht von so einschneidender Bedeutung wie die Frage nach der Zweckmäßigkeit der Choledochusnaht.

Da nun in der hiesigen Klinik in den letzten 10 Jahren so zahlreiche Eingriffe an den Gallengängen ausgeführt wurden, wie wohl an wenig anderen derartigen Anstalten, so interessiert es vielleicht, unsere Erfahrung über die Choledochotomie bekannt zu geben.

Die Bildung der Gallensteine.

Aus dem Widerstreit der Theorieen über die Gallensteinbildung ist wohl Naunyns Ansicht siegreich hervorgegangen. Er führte aus, nicht die Galle an sich bedingt durch ihre chemische Zusammensetzung oder durch ihre Konzentration den Ausfall irgend eines Sedimentes, sondern das Primäre ist ein „steinbildender" Katarrh der Blasenschleimhaut, eine Infektion. Die Infektionserreger können hämotogen von entfernten Stellen des Körpers in die Gallenblase getragen werden, oder sie können direkt gegen den Gallenstrom — dies ist der gewöhnliche Weg — durch die Papille aus dem Duodenum kommen. Das überwiegende Vorkommen der Steine bei Frauen und das Bestehen einer gewissen familiären Disposition muß man sich dann so erklären, daß eine bestimmte Lebensweise, daß Kleidung und Schwangerschaft das Zustandekommen einer Infektion der Gallenwege begünstigen. Vielleicht ist häufige Obstipation ein solches ätiologisches Moment.

Petersen ist der Ansicht, daß der Prozeß der Steinbildung nur einmal im Leben sich abspielt. Werden die vorhandenen Steine sämtlich entfernt und wird Sorge getragen, daß die bestehende Infektion ausheilt, so hat der Körper für immer Ruhe. Für diese Theorie spricht der Umstand, daß nach einer Operation ein echtes Recidiv,

d. h. eine Neubildung von Steinen noch nie mit Sicherheit beobachtet worden ist.

Die Steinbildung erfolgt fast ausnahmslos in der Gallenblase und nur selten in den Gängen. Körte und Langenbuch nehmen allerdings an, daß es häufiger zu einer Konkrementbildung in den Ausführungsgängen kommt, doch stehen sie mit ihrer Ansicht ziemlich isoliert da. Nach unseren Erfahrungen finden sich Steine in den Gallengängen, die auch hier gebildet sind, nur dann, wenn vorher durch größere Steine ein Verschluß des Choledochus zustande gekommen ist. Stagniert die Galle, zersetzt sie sich unter dem Einfluß des Bact. coli oder anderer Organismen, besteht also bei langdauernder Stauung eine Cholangitis, so kann es ausnahmsweise zu einem Niederschlag von Pigment kommen, welches dann mit Schleim und Eiterflocken zusammengeballt gelbbraune, breiige Massen bildet, oder welches fast krystallinisch rein in Form kleiner schwarzer Steinchen ausfällt. Diese kleinen Pigmentsteine sieht man dann bei einer Choledochotomie aus den oberen feineren Gallengängen herabrücken. Nie fanden wir im Choledochus gebildete Steine aus Cholestearin, oxal- oder phosphorsaurem Salz u. s. w., wie sie in der Gallenblase so häufig sind. Wurden bei einer Choledochotomie aus den feineren Gängen so zusammengesetzte Konkremente herabgespült, so waren sie an Größe und chemischer Konstitution genau gleich denen in der Blase. Die Steine waren eben nur durch den Cysticus ausgewandert und dann als spezifisch leichtere Elemente in den durch das gestaute Sekret ausgeweiteten Gängen emporgestiegen. Durch Schleimhautschwellung mag hier und da ein Stein festgehalten sein, er mag sich durch Apposition so vergrößert haben, daß er auch nach Rückgang der entzündlichen Schwellung festgehalten wurde, aber entstanden ist er in den feineren Gallengängen nicht.

Es soll jedoch nicht geleugnet werden, daß die meisten Steine erst im Choledochus ihre manchmal recht bedeutende Größe erreichen. Klein wandern sie in einem „erfolgreichen Anfall" (Riedel) aus der Blase aus, durch ihre Gegenwart unterhalten sie dann im Choledochus einen beständigen Katarrh, wodurch auf ihrer Oberfläche sich Gallenpigment, Cholestearin usw. niederschlägt. Ein Durchschnitt durch einen solchen Stein läßt manchmal noch die Größe erkennen, mit der er einst den Cysticus passierte, und sie ist die gleiche wie die Größe der noch in der Blase liegenden Steine.

Wir fanden bei unseren Operationen nur 4 mal Steine, die sicher in den Gallengängen gebildet waren. Einmal (Fall 15) wurde ein direkter Abguß eines feinen Leberganges zu Tage gefördert, der aus

einer homogenen Masse und nicht etwa aus erst sekundär zusammengeklebten Steinchen bestand, wie man es wohl manchmal beobachtet; dreimal (Nr. 3, 91 und 94) fand sich im gemeinsamen Gang ein zäher, schleimiger Brei, sogen. Gallenschlamm. In allen vier Fällen saß im Choledochus ein verschließender Stein.

Durch Anpassung an die Raumverhältnisse kann ein in die Gänge eingewanderter Stein bei seinem appositionellen Wachstum einen richtigen Abguß seiner Umgebung zeigen, der vielleicht noch den Eintritt des Cysticus und des Hepaticus erkennen läßt (Fall 62). Es handelt sich hier dann nur um eine spätere Umformung, für die lokale Entstehung beweist die äußere Gestaltung nichts.

Die Bildung eines Steines um einen Seidenfaden der Choledochus naht (Kehr) ist nicht als Steinbildung in den Gängen im engeren Sinne aufzufassen. Wir zählen diese Neubildung um einen Fremdkörper auch nicht zu den echten Recidiven.

Der Anfall.

Hat die Infektion der Schleimhaut zur Bildung von Steinen geführt, so können diese in der Blase ruhig liegen bleiben, ohne irgendwelche Beschwerden zu machen. In vielen Fällen bewirken sie aber lokale Veränderungen ihrer Umgebung und Beschwerden, die freilich so gering sein können, daß sie den Patienten kaum belästigen. Es besteht leichter Druckschmerz am rechten Rippenbogen, zuweilen macht nach einem Diätfehler, nach einer größeren Anstrengung eine leichte Entzündung der Gallenblase durch ziehende Schmerzen sich bemerklich. So können die Steine jahrelang am Orte ihrer Entstehung sich ruhig verhalten. Plötzlich kommt es zu krampfartigen Schmerzen die in der Gallenblasengegend beginnen und nach dem Magen und dem Rücken bis in die rechte Schulter ausstrahlen. Übelkeit und Erbrechen sind häufige Begleiterscheinungen. Diese Koliken sind ein Zeichen, daß das Stadium der Latenz vorüber ist, und daß die früher chronische Entzündung einen akuten Charakter angenommen hat.

Dieser erste Anfall geht vorüber: es tritt wieder eine gewisse Ruhe ein, bis nach einiger Zeit eine 2. und 3. Attacke kommt. Es entwickelt sich dann das vielgestaltene Bild der Cholecystitis, des Hydrops oder des Empyems, auf welches wir hier nicht näher eingehen wollen. Uns interessiert nur, daß bei diesen Anfällen manchmal die Steine aus der Blase durch den Cysticus in den Choledochus geworfen werden. Es mag aber gleich hier betont werden, daß die Kolikschmerzen nur ein Ausdruck der Entzündung sind, aber kein Zeichen dafür, daß Steine den Cysticus durchwandern.

Sind die Konkremente durch das entzündliche Exsudat gewissermaßen aus der Blase herausgepreßt, so bleiben sie beim Nachlassen der Vis a tergo im Choledochus liegen. Kehr glaubt sogar nach der Anamnese den Tag des Durchtritts bestimmen zu können; wir halten jedoch diese Präzisierung für sehr unsicher.

Aus dem Choledochus können kleine Steinchen durch den Gallenstrom ins Duodenum geschwemmt werden. In der Mehrzahl der Fälle aber werden sie sich an einer der 3 besonders engen Stellen (Haßler) des Choledochus festsetzen und zum Verschluß des Ductus führen. Anfangs mag noch etwas Galle zwischen der Wandung und dem eckigen Stein durchfließen, später verschließt die entzündete Schleimhaut jede Spalte, die Galle wird vollständig zurückgehalten, es tritt schnell Ikterus auf bei acholischem Stuhl — akuter Choledochusverschluß. Dieser Anfall, der in seinen klinischen Symptomen den früheren gleicht, wird ebenfalls durch die Entzündung der Schleimhaut eingeleitet. Und wie die Cystitis zur Austreibung der Steine führen kann, so kann auch der akute Choledochusverschluß mit dem Abgang des Steines endigen. Aber diese Selbstheilung ist die Ausnahme, gewöhnlich läßt die Entzündung und mit ihr die Schleimhautschwellung in den Gängen langsam nach, die Galle kann wieder neben den Steinen vorbeifließen, der Ikterus schwindet. Nach einiger Zeit wiederholt sich dasselbe Spiel. Hierdurch wird schließlich die Wandung des Choledochus in ein dickes, derbes Gewebe verwandelt, sein Lumen wird bedeutend erweitert (bis armdick, Fall Nr. 45), nur die Papilla duodeni bleibt immer eine enge Öffnung. Die Schleimhautschwellung bildet sich ferner zwischen den Anfällen nicht vollständig zurück, sie engt dadurch die freie Passage für die Galle zwischen den Steinen etwas ein, so daß beständig ein leichter Ikterus besteht — chronischer Choledochusverschluß. Daß die Gelbsucht nicht immer lithogener Natur ist, werde ich später noch erwähnen.

Statistisch läßt sich nur schlecht feststellen, wie oft Steine aus der Blase in den Choledochus geworfen werden und wie oft sie wieder von hier in den Darm weiterbefördert werden. Da die Papille nach Riedel höchstens bis 1 cm Durchmesser sich ausdehnen kann, so können durch einen „erfolgreichen Anfall" nur Steine bis etwa zu Haselnußgröße fortgeschafft werden. Da der Cysticus aber sicher manchmal größere Steine passieren läßt, so werden diese im Choledochus liegen bleiben und zum chronischen Verschluß führen. Findet man dagegen im Stuhlgang solche größeren Steine, so spricht dies dafür, daß eine abnorme Kommunikation zwischen Gallensystem und Darm besteht.

Da unter den 700 Operationen an den Gallenwegen, die wir in den letzten Jahren wegen Gallensteinbeschwerden ausführten, sich 92 mal Steine im Choledochus befanden, so spräche dies dafür, daß 13 Proz. der Gallensteine, die Beschwerden machen, in den Choledochus wandern. Die Zahl wird zu geringe erscheinen, wenn man annimmt, daß eine große Zahl der Steine den Choledochus spontan verläßt; doch wie schon erwähnt, es kann sich dann nur um kleine Konkremente handeln. Andererseits wird 13 Proz. viel zu hoch gegriffen sein, da bei der Berechnung dieser Zahl natürlich nur die 700 Fälle berücksichtigt werden konnten, die eben zur Operation kamen, weil sie Beschwerden hatten; eine große Zahl von Menschen beherbergt aber Gallensteine in der Blase, ohne je davon Beschwerden zu haben. Wir müssen daher Kehr vollständig beipflichten, wenn er Riedels Zahlen für zu hochgegriffen hält, der annimmt, daß in 18 Proz. der Fälle es zum chronischen Choledochusverschluß kommt.

Der Ikterus.

Das wichtigste Symptom, welches auf einen Stein im Choledochus hinweist, ist der Ikterus. Wir vermißten ihn bei 92 Patienten mit Steinen nur 10 mal = 10,9 Proz. Aus der Anamnese dieser nicht gelbsüchtigen Kranken erfahren wir aber, daß 8 von ihnen früher ikterisch waren, daß also jetzt der Gallenabfluß neben den Steinen vorbei möglich sein mußte. Nur zwei unserer Patienten (Nr. 15 u. 31) waren nach ihren Angaben nie ikterisch; wieweit hier ein Beobachtungsfehler vorliegt, muß dahingestellt bleiben, da der anatomische Befund bei der Operation nichts zeigte, was etwa zur Erklärung der auffälligen Tatsache hätte dienen können. Eine abnorme Kommunikation zwischen Darm und Gallensystem hätte zum Beispiel das Ausbleiben des Ikterus zu erklären vermocht. Kehr gibt dagegen an, daß in 33 Proz. seiner Choledochotomierten Gelbsucht fehlte. Die große Differenz unserer Zahlen vermag ich nicht zu erklären.

Eine besondere Besprechung verdienen 7 Patienten, bei denen Ikterus bestand, ohne daß sich im Choledochus ein Stein fand. Es sei nur erwähnt, daß manchmal bei einer einfachen Cholecystitis leichte Gelbfärbung der Haut eintreten kann, wenn nämlich die Entzündung durch den Cystieus auf die feineren Gallengänge sich fortsetzt. Dieser Vorgang ist im allgemeinen selten, und der Ikterus pflegt auch nicht sehr intensiv zu sein; gewöhnlich vergeht er auch nach einigen Tagen. Anders in unseren Fällen; bei ihnen lag jedesmal hochgradige Hautverfärbuug vor. Zweimal ist die Ursache in einem Carcinom zu suchen, das den Choledochus komprimierte (Fall Nr. 37 und 52), bei

Fall Nr. 10 lag eine infektiöse Cholangitis vor, im Fall Nr. 63 u. 91 eine katarrhalische; bei letzterer Patientin sowie im Fall 98 bestand auch noch eine chronische Pankreatitis, die die Papille stenosierte. Kehr gibt übrigens an, daß in nur 66 Proz. aller Fälle von steinhaltigem Choledochus das Pankreas nicht erkrankt ist. Bei einer Patientin (Nr. 87) haben wir keine Ursache für den Ikterus auffinden können.

Bei diesen sieben Patienten wurde die Eröffnung des Choledochus wegen Steinverdachtes vorgenommen. In Fall Nr. 52 wurde die Incision geschlossen, als das Vorhandensein eines inoperablen Tumors sich herausstellte. In Fall Nr. 37 wurde ebenso wie bei den fünf anderen Patienten die wasserdichte Drainage des Ductus ausgeführt, da wir bei der Operation annahmen, es handle sich nur um eine chronische Pankreatitis, die ja bekanntlich durch lang fortgesetzte Drainage zur Rückbildung gebracht werden kann. Da wir als einziges Bekämpfungsmittel der Cholangitis die Hepaticusdrainage haben so war auch für diese drei Patienten (Nr. 10, 63 u. 91) die Incision des Choledochus das einzige gewiesene Verfahren.

Wir sahen demnach, daß das Vorhandensein von Steinen in den großen Gallengängen fast stets zum Ikterus führt, daß aber dieser andererseits auch vorhanden sein kann, ohne daß ein Steinverschluß vorliegt. Bei einem Teil dieser letzten Fälle handelt es sich ebenfalls um einen reinen Stauungsikterus, wenn nämlich ein Tumor auf den Ductus drückt oder wenn durch Induration des Pankreas schlechte Abflußbedingungen geschaffen werden. Anders liegt es bei den Cholangitisfällen. Hier kann es sich um einen Stauungsikterus handeln, wenn nämlich die Schleimhautschwellung das Lumen des Ductus verlegt. Man spricht dann auch von einem rein entzündlichen Ikterus. Riedel nimmt an, daß überhaupt jede Gelbsucht mit Ausnahme derjenigen beim ersten akuten Choledochusverschluß, der rein lithogen ist, als entzündlich anzusprechen sei. Sie entsteht also nicht dadurch, daß die Steine im Choledochus sich so fest zusammenlegen, daß keine Galle vorüber kann, sondern nur dadurch, daß eine entzündliche Schwellung der Schleimhaut den freien Raum zwischen den Steinen verschließt. Kehr dagegen hält im allgemeinen jeden Ikterus beim Vorhandensein von Steinen für lithogen, doch stellt er das Vorkommen eines entzündlichen Ikterus nicht ganz in Abrede.

Zu unterscheiden von dem Stauungsikterus (lithogen und entzündlich) ist die funktionelle Gelbsucht (Leichenstern), die Paracholie (Pick), bei der es sich um eine Störung der gallenbildenden Funktion der Leberzellen handelt. Bei schwerer Cholangitis ist das Auftreten dieses Ikterus, der sich durch eine braungelbe Farbe kennt-

lich macht, ein sehr ungünstiges Zeichen, da eine Wiederherstellung der normalen Funktion der Zellen nicht zu erwarten ist. Um diesen Zustand zu erkennen, geben die Franzosen ihren Patienten Zucker oder Glycerin; tritt danach Zucker im Urin auf, so weist dieser auf eine kranke Leberzelle hin. Eine Operation wird dann als aussichtslos verworfen.

Neben dem Ikterus weisen noch andere Symptome auf das Vorhandensein von Steinen im Choledochus hin.

Zuerst mag da der Abgang von größeren Steinen erwähnt werden. Allerdings wird man dies nur selten beobachten, sieht man es aber, so spricht dies, wie schon früher erwähnt, für eine abnorme Kommunikation zwischen dem Gallensystem und dem Darm. Eine jede solche Verbindung gibt aber eine unbedingte Indikation für einen operativen Eingriff, nicht als ob eine aufsteigende Infektion zu befürchten wäre, — die Fistel pflegt gewöhnlich kaum für eine feine Sonde durchgängig zu sein — sondern weil sie am häufigsten bei chronischem Choledochusverschluß einzutreten pflegt. Bei 100 Choledochotomieen sahen wir sie 9 mal, bei 600 sonstigen Eingriffen am Gallensystem ebenfalls auch nur 9 mal, also überwiegt bei weitem die Fistelbildung beim Choledochusverschluß. Die abnorme Verbindung ging jedesmal von der Gallenblase aus und führte 3 mal nach dem Magen (Nr. 13, 15, 86), 4 mal nach dem Duodenum (Nr. 59, 70, 78, 83) und 2 mal nach dem Colon (Nr. 50, 79).

Außer dem Ikterus gibt es eigentlich kein Sympton, welches für das Vorhandensein von Steinen im gemeinsamen Gallengang pathognomonisch wäre. Alle Beschwerden, über welche die Patienten zu klagen pflegen, werden zwanglos durch die gleichzeitig bestehende Cholecystitis erklärt. Bestand also nie Ikterus, befand sich demnach die Entzündung im Choledochus im Stadium der Latenz, so wird man bei einer Operation manchmal als überraschenden Nebenbefund die Steine entdecken. Es folgt aber daraus die Regel, bei jeder Gallenblasenoperation die Gallengänge von außen abzutasten. Dagegen halten wir das Vorgehen von Kehr für zu radikal, der in jedem Fall den Choledochus incidieren und sondieren will (Berger, Lang. Arch. Bd. 69, S. 308).

Da die Gelbsucht auch andere Ursachen wie Steinverschluß des Ductus haben kann, so ist es wichtig, sich nach differentialdiagnostischen Merkmalen umzusehen. Länger dauerndes Fieber pflegt im allgemeinen nicht vorhanden zu sein; tritt es auf, so weist es auf eine beginnende Cholangitis hin und drängt uns damit zur Operation. Auch beim Empyem der Gallenblase besteht hohes Fieber, auch bei ihm

kann es zum Ikterus kommen, wenn die Entzündung durch den Cysticus sich auf die Gallengänge fortsetzt. Vielfach mag da eine Differentialdiagnose Schwierigkeiten bereiten, wenn nicht das Verhalten der Gallenblase den Ausschlag gibt. Beim Empyem wird man gewöhnlich die noch durch Adhäsionen vergrößerte Blase durch die Bauchdecken fühlen. Beim chronischen lithogenen Choledochusverschluß ist dagegen die Blase häufig geschrumpft.

Dies Verhalten der Gallenblase dient auch bei Abwesenheit von Fieber zur Unterscheidung, ob der Ikterus durch Steine oder durch einen Tumor am Ductus chol. bedingt ist. Langenbuch fand bei Tumorverschluß des Choledochus

in 87 Proz. die Gallenblase vergrößert,
in 6,7 Proz. geschrumpft,
in 6,7 Proz. normal;

bei lithogenem Verschluß dagegen war die Blase

in 64 Proz. geschrumpft,
in 13 Proz. normal
und in 16,2 Proz. dilatiert.

Diese alte Courvoisiersche Regel, daß beim Gallengangstumor die Blase vergrößert, bei Steinen dagegen geschrumpft ist, wird durch unsere Zahlen ebenfalls bestätigt. Bei Steinverschluß fanden wir die Blase

48 mal geschrumpft
19 „ vergrößert,
9 „ normal,
24 „ ist in der Krankengeschichte nichts Näheres angegeben, resp. die Blase war bei einer früheren Operation schon entfernt worden.

Da Adhäsionen und ein ausgezogener Leberlappen eine vergrößerte Gallenblase vortäuschen können, so ist man natürlich immer noch dem Irrtum ausgesetzt, ob ein Carcinom oder ein Stein vorliegt. Hier gibt das Auftreten typischer Koliken einen gewissen Anhalt. Sie sprechen für das Vorhandensein von Steinen, ohne jedoch eine absolute Sicherheit zu gewähren, denn wir beobachteten Koliken in Fall Nr. 52, wo ein Carcinom vorlag, und in Fall Nr. 90 u. 98, wo es sich um eine chronische Pankreatitis handelte. Auch bei einigen andern Patienten, die wegen eines ausgedehnten Carcinoms des Gallensystems nur einer Probeincision unterworfen wurden, traten typische Kolikschmerzen auf.

Auch eine stetige Zunahme des Ikterus bis zur vollständigen Acholie des Stuhls soll für einen bösartigen Tumor sprechen. Mouissot aber veröffentlicht einen Fall, bei dem trotz des Bestehens eines

Pankreascarcinoms der Stuhl in gewissen Zeiten Galle enthielt, und bei dem die Hautfarbe der Patientin sich gleichzeitig aufhellte. Er erklärt es sich so, daß durch den Druck der gestauten Galle der Verschluß im pankreatischen Teil des Choledochus von Zeit zu Zeit gesprengt werde.

Im allgemeinen wird von den Patienten die Gelbsucht bei Steinverschluß besser vertragen wie bei Tumorcompression. Einige wollen auch eine Farbendifferenz bei diesen beiden Arten des Stauungsikterus beobachtet haben. Es soll nämlich beim Carcinom ein mehr fahles Gelb vorherrschen. Sicher ist, daß beim lithogenen Ikterus die Verfärbung nie so intensiv wird wie bei einem Tumor. Große Kachexie und rapide Abmagerung sind natürlich Begleiterscheinungen einer malignen Neubildung.

Daß beim Vorhandensein von Steinen im Gallensystem der obere Teil des rechten Musculus rect. abd. stärker kontrahiert ist wie der linke, haben wir auch verschiedentlich beobachten können.

Eine nachweisbare Leberschwellung ist ein so unsicheres Symptom, daß man es nicht zu einer Differentialdiagnose verwenden kann.

Bei der Schwierigkeit, die in einzelnen Fällen eine exakte Diagnose macht, ist es nicht zu verwundern, daß man manchmal auf Choledochussteine stößt, wo man es nicht vermutete. Die Beschwerden von seiten der Gallenblasenerkrankung standen eben ganz im Vordergrund. Andererseits passiert es auch, daß man nach Freilegung der Blase Steine im Gang übersieht. Deswegen will Kehr ja in jedem Fall den Choledochus incidieren. Wir halten dies jedoch, wie schon hervorgehoben, für zu weitgehend, da die Größe des Eingriffs mit seinen erhöhten Gefahren in keinem Verhältnis zu seinen Vorteilen steht. 10 mal sind wir nur gezwungen gewesen, in einer zweiten Operation Steine aus dem Choledochus, die früher übersehen waren, zu entfernen. Es ist möglich, daß wir in einigen Fällen den zweiten Eingriff vermieden hätten, wenn wir bei der ersten Operation schon nach dem Kehrschen Grundsatz verfahren wären und die Choletochotomie gemacht hätten, aber dafür hätten wir in vielen andern Fällen Patienten unnötig den Gefahren eines größeren Eingriffes ausgesetzt. Bei der ersten Inspektion lag nie ein Verdacht auf Steine vor.

Betrachten wir diese 10 Fälle näher: Fünfmal (Nr. 77, 92, 93, 96 u. 48) wurden Steine in den Gängen übersehen; im zweiten Falle wurde von einem Assistenten die Cystostomie gemacht, es lag ein Stein im Cysticus eingekeilt; in den andern Fällen bestanden starke schwartige Adhäsionen der Gallenblase mit den Nachbarorganen, die eine genaue Orientierung erschwerten, zumal die eine Patientin eine Gravida

im 8. Monat war. Da sich bei ihr in der Blase keine Steine befanden, glaubten wir alle Beschwerden durch die Adhäsionen erklären zu können und begnügten uns daher mit einer Lösung der Verwachsungen. Jetzt würden wir immer die Ectomie ausführen, wodurch das Operationsterrain freier und ein Übersehen von Steinen schon seltener wird.

In zwei weiteren Fällen lag ein Empyem der Gallenblase vor, das bei der Patientin Nr. 56 im Begriff war durch die Bauchwand zu perforieren, sodaß man sich mit einer einfachen Cystostomie begnügen mußte. Im Fall Nr. 46 fanden sich neben zahlreichen Steinen in der eitergefüllten Gallenblase ein großer Stein im Cysticus, der in den Choledochus hineinragte und ihn komprimierte. Hierdurch erklärten wir uns den Ikterus, der schon bei der ersten Operation vorhanden war. Es wurden daher Steine im Choledochus übersehen, so daß auf die Cystostomie später die Choledochotomie folgen mußte.

Zwei weitere Patienten (Nr. 30 u. 34) hatten vor der ersten Operation Ikterus gehabt; bei dem letzten war sogar ein Stein mit dem Stuhl abgegangen. Da aber hier die Gallenblase leer war und auch in den Gängen sich nichts tasten ließ, glaubten wir auf eine Incision verzichten zu können.

In einem andern Fall (Nr. 74) wurde zwar der Choledochus frei gefunden, doch da Verdacht bestand, die Galle könnte inficiert sein, so wurde nach der Cystectomie die Hepationsdrainage durch den Cysticusstumpf angeschlossen. Aber trotz der Drainage entgingen uns 7 kleine Steine, die in den Lebergängen saßen, neben einem pflaumengroßen im Choledochus selbst.

Bei der Patientin Nr. 44 würden wir jetzt uns nicht mehr mit einer einfachen Cystectomie begnügen, sondern würden gleich den Choledochus drainieren. Bei der ersten Operation fanden sich nämlich in der Blase 289 kleine Steinchen: da liegt doch der Gedanke sehr nahe, daß schon einige den Cysticus passiert haben. Und wenn auch die Möglichkeit eines Abgangs per vias naturales vorliegt, so soll man sich doch nie darauf verlassen. Die Anwesenheit auch nur kleiner Steine in den Gallengängen kann außerdem immer zu den schwersten Komplikationen Anlaß geben.

Wir sahen demnach, daß man aus dem Zusammentreffen verschiedener Symptome auf das Vorhandensein von Steinen im Choledochus schließen darf. Nur gering ist die Zahl jener Fälle, wo auch nach Eröffnung des Abdomens weder ein Stein gefühlt noch überhaupt vermutet werden kann. Auf 700 Laparotomieen kommen 10, wo wir den Stein im Gallengang nicht gefunden haben, und die

Ursache hierfür lag manchmal auch wohl mehr an der noch mangelnden Erfahrung wie an der anatomischen Unmöglichkeit, den Stein zu konstatieren.

Der Zeitpunkt der Operation.

Viel ist darüber diskutiert worden, wann der zweckmäßigste Moment für die Operation gekommen ist. Fast nie bestritten wurde die Forderung, bei chronischem Choledochusverschluß die Choledochotomie möglichst frühzeitig auszuführen. Die Nachteile einer abwartenden Haltung mit der Cholämie- und Cholangitisgefahr sind hierbei so groß und augenscheinlich, daß Arzt und Patient die Operation wünschen. Anders beim akuten Verschluß. Da steht wohl Riedel allein auf dem Standpunkt, so früh wie möglich noch im Anfall zu operieren. Andere, die wohl theoretisch dies Prinzip billigen können, lassen aus praktischen Erwägungen erst den akuten Anfall abklingen. Vielfach ist hier der Vergleich mit der akuten Appendicitis herangezogen worden, mit der allerdings viel Ähnlichkeit besteht, nicht allein im klinischen Verlauf, sondern auch in der Wandlung, welche die Indikationsstellung zur Operation durchgemacht hat. Wenn man aber bei der akuten Appendicitis zu der Frühoperation überging, so wurde dies durch die große Gefahr gerechtfertigt, die ein Weitergreifen der lokalen Peritonitis mit sich bringt. Wie gering ist dagegen die Gefahr eines akuten Choledochusverschlusses! Denn eine Ruptur der Wandung gehört zu den größten Seltenheiten, und eine Cholangitis entwickelt sich im allgemeinen nicht innerhalb 2—3 Tagen. Erwiesenermaßen ist aber die Gefahr einer Operation im Anfall größer, die Gewebe sind blutreicher, die Wandung des Ganges ist beim ersten Anfall sehr dünn und wenig zur Nahtanlegung geeignet. Wir führen daher im allgemeinen beim akuten Choledochusverschluß keine Choledochotomie aus.

Wir teilen auch ferner den Standpunkt Riedels nicht, daß man operativ eingreifen soll, wenn jemand einen Anfall überstanden hat. Für die Appendicitis mag ein solches Vorgehen berechtigt sein, denn der Kranke beherbergt seinen pathologischen Wurmfortsatz noch und schwebt so beständig in Lebensgefahr. Der akute Choledochusverschluß dagegen kann ein „erfolgreicher Anfall“ mit Austreibung des Steines in den Darm gewesen sein. War nur ein Stein vorhanden, so ist der Patient zeitlebens gesund. Selbst wenn in größeren Zwischenräumen Steine unter Kolikschmerzen abgehen, ist dies nicht ohne weiteres ein Grund zu einem operativen Eingriff, wenn nur die Steine in der Blase oder im Choledochus sich vollständig latent verhalten. Erst die häufige Wiederkehr eines akuten Verschlusses gibt uns ein Recht zur

Choledochotomie, die wir dann im Intervall ausführen. Folgende Krankengeschichte mag unser Vorgehen illustrieren.

Fall Nr. 3. W. E., 51 Jahre. Patient hat vor 15 Jahren heftige Kolikschmerzen gehabt, die mit mehrtägigen Unterbrechungen einige Wochen dauerten. Es bestand sehr starker Ikterus. In der 5. Woche gingen zahlreiche erbsen- bis bohnengroße Steine ab.

13 Jahre blieb darauf Patient vollständig gesund. Dann traten in Pausen von $^1/_4$ Jahr leichte mit Gelbsucht verbundene Schmerzanfälle auf. In dem letzten Halbjahr häuften sich die Attacken, die Gelbsucht ging nach dem Abklingen der Schmerzen nicht mehr ganz zurück. Eine Karlsbader Kur war erfolglos.

Status praes.: Hochgradig abgemagerter Mann, stark, ikterisch. Appetit gut. Leber vergrößert, Gallenblasengegend auf Druck schmerzhaft. Operation 20. November 1895. Erst Längsschnitt am äußeren Rectusrand; da hierdurch das Operationsgebiet noch nicht übersichtlich ist, wird noch ein Querschnitt bis zur Mittellinie hinzugefügt. Starke Adhäsionen zwischen Leber, Netz und Colon. Die verkleinerte Blase enthält gallig gefärbten Inhalt und zahlreiche Steine. Der Cysticus ist durchgängig. Incision des Choledochus. Entfernung von 3 taubeneigroßen Steinen, die sich zu einem fast homogenen Brei auseinanderdrücken lassen. Schwierigkeiten bereitet die Entfernung eines in der Papille sitzenden Steines. Sie gelingt erst, nachdem er mit Kornzange und Löffel zerbröckelt ist. Jetzt sind alle Wege frei durchgängig. Zweireihige Naht des Choledochus, ein Tampon wird am innern Winkel des Querschnittes nach außen geleitet. Einnähen der Gallenblase in die Bauchwunde, hierbei muß, um einen vollständigen Abschluß zu erzielen, Netz mit herangezogen werden.

Wundverlauf ungestört.

Resultat. Der Patient wurde zunächst vollständig beschwerdefrei, starb aber im Jahre 1897 an Cirrhosis hep.

Abgesehen davon, daß der Patient vor 15 Jahren nicht in unsere Behandlung gekommen ist, würden wir gegebenenfalls jetzt nach dem Abgang der Steine eine Operation abgelehnt haben, und die langen Jahre der Latenz würden uns Recht gegeben haben. Erst bei der Häufung der Anfälle in den späteren Jahren durften wir zur Choledochotomie schreiten. Erwähnt sei noch, daß die drei bröckligen Steine offenbar im Choledochus entstanden waren, nachdem durch einen aus der Blase stammenden Stein ein Verschluß der Papille eingetreten war. Daß unser Operationsverfahren jetzt ein anderes geworden ist, werden wir später noch besprechen.

Unter gewissen Bedingungen führen wir auch beim acuten Choledochusverschluß die Operation aus, dann nämlich, wenn der Anfall sich hinzieht und den Patienten zu schwächen droht, wenn Schüttelfrost und höheres Fieber eine beginnende Cholangitis anzeigen. Dann muß unter Berücksichtigung des Allgemeinzustandes die Indication zur Operation gestellt werden. Hierher gehört Fall Nr. 81.

Fall Nr. 81. Z. W., 52 Jahre. Seit einigen Jahren Schmerzen in der rechten Seite, die nach dem Rücken ausstrahlen. Jetzt alle 2—3 Wochen typische Kolikanfälle. Einmal war Patientin 3 Tage gelb.

Status praes.: Kräftige Frau mit reichlichem Fettpolster, Leber vergrößert, Gallenblase als schmerzhafter Tumor zu fühlen. Während der Beobachtung in der Klinik alle 2 Tage Koliken ohne Fieber. Nach 8 Tagen plötzlich ein sehr starker Anfall mit Erbrechen, hohem Fieber und starkem Ikterus. Patientin kollabiert zusehends.

Operation 10. April 1904. Längsschnitt im rechten Musc. rect. abd. Die Gallenblase vergrößert, prall gefüllt, Wandung injiciert und verdickt. Inhalt trübe Galle und einige Steine, deren einer den Cysticus verschließt. Ectomie mit Übernähung des Stumpfes. Der Choledochus ist ebenfalls stark erweitert. Inhalt schleimigeitrige Galle und mehrere haselnußgroße Steine. Hepaticusdrainage. Drain und Tampon auf den Cysticusstumpf.

5 Wochen wird der Choledochus gespült, bis die Galle klar abfließt. Es entleeren sich noch einige Steinbröckel.

Nachuntersuchung 20. Dezember 1904. Nachdem die Patientin erst beschwerdefrei gewesen war, traten wieder Schüttelfröste und Fieberanfälle auf. Aus einer feinen Fistel entleert sich eitrige Galle. Typische Koliken sind nicht wieder beobachtet, sondern es besteht nur ein beständiger und dumpfer Schmerz in der Lebergegend. Die Leber ist vergrößert und auf Druck sehr schmerzhaft. Das Allgemeinbefinden hat sich bedeutend verschlechtert.

Hier wurde wegen der drohenden Cholangitis im akuten Anfall operiert. Der Befund gab uns recht, es bestand schon eine eitrige Cholangitis, die durch die lange Hepaticusdrainage vorübergehend gebessert wurde. Jetzt ist die Entzündung aber offenbar wieder aufgeflackert. Wir haben deshalb der Frau eine neue Choledochotomie vorgeschlagen.

In gewissen Fällen wird man auch dann einem Kranken zur Operation raten, wenn nur in großen Abständen es zum akuten Choledochusverschluß kommt; dann nämlich, wenn der Leidende unter dem Einfluß seiner Schmerzen Morphinist zu werden droht. Daß man bei der Indikationsstellung auch die sozialen Verhältnisse des Kranken berücksichtigen muß, ist verständlich. Einen wohlhabenden Patienten kann man ein- oder mehrmals nach Karlsbad schicken, dem Arbeiter dagegen ist mit einer Operation, die ihn schnell von seinen Leiden befreit, mehr gedient.

Die Operation.

Die Patienten erhielten einige Tage vor der Operation Karlsbader Salz; die übrige Vorbereitung ist die bei Laparotomien allgemein übliche. Zur Narkose wird nur Chloroform mit dem Geppertschen Apparat angewendet. Sehr wichtig ist die zweckmäßige Lagerung der Patienten. Unter den Rücken des Patienten legen wir deshalb

eine dicke Rolle derartig, daß das Epigastrium stark vorspringt. Hierdurch wird die hintere Bauchwand nach vorn gedrängt und so leichter zugänglich gemacht.

Der Eröffnung der Bauchhöhle wurde früher durch einen Längsschnitt am äußeren rechten Rectusrand vorgenommen. Häufig mußte man aber noch einen Querschnitt nach innen hinzufügen, um das Operationsfeld übersichtlicher zu machen. Jetzt führen wir immer einen Längsschnitt im inneren Teile des rechten Musc. rectus. Man kann hierbei bedeutend höher bis zum Procerus xiph. hinaufgehen und so alle Teile besser freilegen.

Nach Abtamponierung der Bauchhöhle mit Schwämmen und Kompressen wenden wir uns zuerst der Gallenblase zu, wir lösen sie von ihren Adhäsionen und aspirieren, falls sie stark gefüllt ist, ihren Inhalt. Früher wurde die Blase eröffnet und ausgeräumt, woran sich dann die wasserdichte Drainage schloß. Jetzt führen wir danach gewöhnlich die Ectomie aus.

Nach Abtragung der Blase orientieren wir uns über die Beschaffenheit der Gallenwege. Häufig ist der Choledochus als Zeichen der chronischen Entzündung in Schwielen und Schwarten eingebettet. Vorsichtig arbeitet man sich in die Tiefe, indem man am besten am Blasenhals und Cysticus entlang geht. Kommt man so nicht zum Ziel, so kann man durch Zug am Pylorus das Duodenum descendens anspannen und sich so den retroduodenalen Teil des Ductus chol. sichtbar machen. Der Vorschlag Langenbuchs, einen Finger ins Foramen Winslowii zu führen und dadurch den Ductus anzuspannen, wird sich wohl nur in umkomplizierten Fällen ausführen lassen. Die Schwierigkeit der Orientierung zeigen besonders deutlich Fall Nr. 5 und Nr. 64. Beidemal wurde der Choledochus für die Gallenblase angesprochen. Bei starker Ausdehnung wird der Gallengang leicht das Aussehen eines Darmes gewinnen; eine Probepunktion kann uns dann vor einem verhängnisvollen Irrtum bewahren. In sehr vielen Fällen gelingt es, sich dadurch zu orientieren, daß man eine Sonde durch den Cysticus hindurchführt und auf sie einschneidet.

Vielfach findet man größeren Venenplexus auf der Vorderwand des Ductus; einmal (Nr. 30) lief sogar die Arteria hepatica quer über den Choledochus. Die Gefäßnetze muß man stumpf beiseite schieben; bei einer Verletzung derselben ist es ratsam, sofort die peinlichste Blutstillung vorzunehmen, da sonst das Operieren in der Tiefe durch das beständig fließende Blut erschwert wird. Manchmal ist man genötigt, Pankreassubstanz zu durchdringen, was in den nach der Leber zu gelegenen Teilen gewöhnlich keine Schwierigkeiten macht; anders ist

es dagegen, wenn man näher an das Duodenum heran die Incision anlegen muß.

Nachdem die Bauchhöhle durch Kompressen abgeschlossen ist, wird der Choledochus längs eingeschnitten. Die sofort herausstürzende Galle wird abgestupft, und die Steine werden mit einem stumpfen Löffel herausgeholt. Mit langen biegsamen Sonden und Löffeln wird darauf das ganze Gallensystem von der Papille bis in die größeren Leberäste abgesucht, wobei häufig selbst aus den feineren Gängen noch Konkremente zu Tage gefördert werden. Da es sich aber oft ereignet, daß in divertikelartigen Buchten des Ductus Steine von Schleimhaut umgeben liegen bleiben, so wird von uns nicht unterlassen, mit dem kleinen Finger das Innere des Ganges abzutasten. Es ist dies gewöhnlich möglich, da der Ductus in den meisten Fällen erweitert ist. Wir legen ganz besonderen Wert auf das Eingehen mit dem Finger, da wir so noch manchen Stein gefunden haben, der sonst übersehen worden wäre. Viele Schwierigkeiten machen dem Operateur die in der Pars pancreatica und in der Pars duodenalis, der Papille, eingekeilten Steine. Nach von Büngner geht der Choledochus in 95 Proz. auf ca. 2 cm durch Pankreasgewebe hindurch. Da hier nun teils genuin, teils fortgeleitet indurative Prozesse sich abspielen, so kommt es leicht zu einer relativen Enge des Ductus, in der sich Steine festsetzen. Um sich einen besseren Zugang zu diesem in der Drüse verlaufenden Gangabschnitt zu verschaffen, hat man das Duodenum mobilisiert (Quérvain) und nach innen umgeschlagen. Man legt sich so den Kopf des Pankreas frei und findet in ihm gewöhnlich in der Tiefe von 0,5 cm den Choledochus. Häufig stellt sich aber jetzt ein neues Hindernis entgegen. Die Drüsenpartie pflegt nämlich blutreich zu sein. Auch besteht nach Payer die Gefahr, daß ein accessorischer Ast des Ductus Wirsungianus, der Duct. acces. Santorini, der sich manchmal im Kopf der Speicheldrüse findet, verletzt wird, und daß es dann zu einem Secreterguß in die Bauchhöhle kommt.

Beim Sitz des Steines in der Papille sind viele Operateure auf dem retroduodenalen Wege wegen der starken Blutung häufig nicht zum Ziele gekommen, und sie wurden gezwungen, transduodenal vorzugehen. Mac Burney und Kocher 1895 haben die ersten Choledochussteine durch das Duodenum entfernt. Bei der Choledocho-Duodenotomia interna, wie man die transduodenale Choledochotomie auch genannt hat, wird das Duodenum längs oder quer eröffnet und dann auf den sich vorwölbenden Stein entweder direkt oder nach Sondierung der Papille eingeschnitten. Nach der

Entfernung des Steines tut man gut, die klaffenden Ränder des Duodenum und des Choledochus durch einige Nähte zu vereinigen. Der Darm wird schließlich durch eine doppelte Naht geschlossen.

Wir haben bei unseren 100 Choledochotomien es nie nötig gehabt, das Duodenum zu mobilisieren oder gar zu eröffnen. 20 mal war ein Stein in der Papille festgekeilt, aber es gelang immer ihn zu lösen, indem ein feiner Löffel an ihm vorüber zu schieben versucht wurde, während gleichzeitig 2 Finger der linken Hand von außen drückten. Wir sind daher der Ansicht, daß die Choledochotomia retroduodenalis und interna bei genügender Übung so gut wie ganz sich vermeiden lasse. Auch Riedel vertritt diese Ansicht.

Glauben wir alle Steine entfernt zu haben, so machen wir die von Kehr 1895 empfohlene Hepaticusdrainage in der Form, wie sie 1898 von Poppert als wasserdichte Drainage modificiert wurde. In die Incisionsöffnung wird ein etwa bleistiftstarker Nélatonkatheter 4—5 cm vorgeschoben. Wir legen hierbei keinen besonderen Wert darauf, ob die Spitze des Katheters nach dem Darm oder nach der Leber zu gewendet ist. Gewöhnlich wird allerdings das letztere der Fall sein, da er so besser liegt. Die weitere Öffnung des Choledochus wird durch Seidennähte geschlossen, deren erste den Katheter mitfaßt und so diesen am Herausgleiten verhindert. Es wird nur eine Nahtreihe angelegt, deren Fäden, soweit sie ins Lumen des Ductus hineinragen, nach außen geleitet werden. Darauf werden rings um den Nélaton 3—4 Vioformtampons gelegt und ebenfalls nach außen geleitet.

Die Dicke des Katheters ist nicht so gewählt, daß er den Wandungen des Ductus etwa fest anliegt, sondern danach bemessen, ob später gespült werden soll oder nicht. Es wird daher auch nicht alle Galle nach außen abgeleitet, sondern ein Teil fließt in den Darm. Allerdings kann einige Tage nach der Operation noch acholischer Stuhl bestehen, wenn nämlich die Schleimhaut des Choledochus durch das Manipulieren so stark angeschwollen ist, daß sie sich fest um den Schlauch legt.

Das Abdomen wird durch eine Etagennaht bis auf eine kleine Öffnung für Katheter und Tampon geschlossen. Ersterer wird durch eine Sicherheitsnadel am Herausgleiten verhindert. Einige Heftpflasterstreifen fixieren sterile Gaze auf der Wunde, Watte und Binde vollenden den Verband. Der Katheter wird mittels eines Ansatzschlauches in eine sogenannte Ente geleitet, die rechts neben der Patientin im Bett liegt.

Naht oder Drainage des Choledochus?

Wie im Anfang schon angedeutet, herrscht über die Versorgung der Choledochusincision unter den Autoren große Meinungsverschiedenheit. Die ursprünglichste Methode ist natürlich die Nahtanlegung, die auch von uns bei den ersten Fällen (Nr. 1—4, 6, 11, 12 u. 17) geübt wurde. Später haben wir den Choledochus genäht, als (Fall Nr. 52) er sich steinfrei zeigte und einen Carcinomknoten enthielt, der ein Konkrement vorgetäuscht hatte. In Fall 69 u. 75 wurde gleichzeitig die Cystectomie ausgeführt und durch den Cysticus der Hepaticus drainiert, weshalb die Choledochusincision gefahrlos geschlossen werden konnte.

Im allgemeinen wird bei uns grundsätzlich an jede Choledochotomie die Hepaticusdrainage durch die Incisionsöffnung angeschlossen, auch wenn gleichzeitig noch die wasserdichte Drainage der Gallenblase vorgenommen werden muß, denn dieses Drain in der Blase ist kein genügendes Sicherheitsventil für die Naht des Ductus. Eine zweireihige Naht läßt sich am Gallengang schlecht anlegen, ohne zu einer großen Verengung desselben zu führen. Kommt es dann noch zu einer reactiven Schleimhautschwellung, so ist immer totaler Choledochusverschluß möglich. Quénu sah in einem solchen Fall eine cholaemische Blutung in die Gänge eintreten; seit jener Zeit empfiehlt er die Drainage. Wir verloren eine Patientin (Nr. 4) dadurch, daß die Galle die zugeschwollene Papille nicht passieren konnte und die Naht sprengte. Frank und Hohenegg nähen nicht und drainieren auch nicht.

Zur Drainage drängt auch die Erwägung, daß in den meisten Fällen die Galle infectiös ist. Dann kann doch nur, wenn ein beständiger Gallenabfluß gewährleistet ist, eine rasche Besserung des Katarrhs der Gallengänge erreicht werden. Ferner kann man durch den Katheter bei Cholangitis oder beim Verdacht auf zurückgebliebene Steine Ausspülungen der Hauptgänge vornehmen. 10 mal haben wir so noch nachträglich Steine entfernt.

Wo wir in unseren Fällen den Choledochus leer trafen, mußten wir gewöhnlich auf die Naht verzichten, da die Cholangitis eine Drainage erforderte. 26 mal nur fanden wir einen Stein im Choledochus, aber nur 6 mal war gleichzeitig die Blase leer und 4 mal enthielt sie nur einen großen Stein. In den meisten dieser Fälle konnte man aber keine Naht anlegen und etwa durch den Cysticus drainieren, da die Blase geschrumpft, ihr Ausführungsgang undurchgängig war. Wir können uns daher nicht denjenigen Autoren anschließen, die dann nähen, wenn sich im Choledochus nur ein großer

Stein findet. Es mag ja zugegeben werden, daß die Gefahr, Steine zurückzulassen, nicht sehr groß ist, sobald man gleichzeitig die Ectomie der leeren oder nur mit wenigen großen Steinen ausgefüllten Blase vornimmt. Finden sich aber in ihr kleine Steine, so ist mit großer Wahrscheinlichkeit anzunehmen, daß schon einige dieser Konkremente den Cysticus durchwandert haben und in den Lebergängen verborgen liegen. Auch Kehr verwirft daher die Choledochusnaht und wendet immer die Hepaticusdrainage an.

Nur Riedel nimmt einen etwas abweichenden Standpunkt ein. Er will nur dann drainieren, wenn er Verdacht auf zurückgelassene Steine hat, wenn die Galle infectiös ist und drittens, wenn die geschrumpfte Blase entfernt werden muß, so daß sie nicht zur Drainage benutzt werden kann. In den übrigen Fällen näht er. Dem muß man entgegenhalten, daß ein Verdacht auf zurückgebliebene Steine eigentlich immer besteht. So berechnet Kehr die Zahl jener Fälle, wo er nachträglich noch Steine entfernen konnte, die er also bei der Operation doch übersehen hatte, auf 17 Proz. Wir konnten 11 mal durch Ausspülung noch Steine entfernen, 3 mal gingen später per vias nat. noch Steine ab, 6 mal fanden wir entweder bei einer zweiten Operation oder bei der Sektion noch Steine im Choledochus, also auf 100 Operationen 20 zurückgelassene Steine — 20 Proz.

Die Unterscheidung ferner, ob die Galle inficiert ist, wird ebenfalls nicht in jedem Falle so einfach sein. Man tut sogar gut, sie immer als inficiert zu betrachten, wenn der Choledochusverschluß schon einige Zeit bestanden hat. Daß schließlich die Drainage der Gallenblase kein genügendes Sicherheitsventil ist, haben wir schon oben erwähnt; unser Fall, bei dem die Choledochusnaht platzte und der Gallenfluß in die Bauchhöhle den Exitus des Patienten herbeiführte, bewies es uns.

Kehr benutzt die Drainageöffnung dazu, die Papille zu dilatieren. Bei unserer Art der Versorgung des Choledochus ist dies später nicht möglich; wir haben allerdings auch noch nie ein Bedürfnis dazu empfunden.

Die Versorgung der Gallenblase.

In der bisherigen Betrachtung haben wir die Versorgung der Gallenblase vollständig außer acht gelassen. Da aber hierin die einzelnen Chirurgen verschieden verfahren, sei unser Standpunkt präzisiert.

Im Laufe der Zeit ist natürlich unser Operationsverfahren vielen Wandlungen unterworfen gewesen. Früher wurde im allgemeinen neben der Choledochotomie die Cystostomie ausgeführt und zwar erst

mit Einnähung der Blase in die Bauchwand, dann in Verbindung mit der wasserdichten Drainage. Später wurde die Cystostomie zu Gunsten der Ectomie mehr eingeschränkt und für jene Fälle reserviert, wo eine schwere Cystitis, ein Empyem vorlag. Jetzt wird prinzipiell die Ectomie ausgeführt, wenn nicht direkt eine Contraindication dazu vorhanden ist.

Beim Empyem der Gallenblase führen viele Chirurgen die Cystostomie deswegen aus, weil mit der Ectomie in solchen Fällen eine größere Infektionsgefahr verbunden ist; ja einige wollen unter solchen Umständen die Choledochotomie sogar zweizeitig machen, d. h. in der ersten Sitzung die Cystostomie und in der zweiten, wenn die Infektion erloschen ist, die Choledochotomie.

Ist die Gallenblase vollständig geschrumpft, so nehmen wir neuerdings auch diese fort, da wir beobachtet zu haben glauben, daß durch das Zurücklassen einer solchen geschrumpften Blase nachträglich kolikartige Schmerzen ausgelöst werden.

In den uns vorliegenden Fällen haben wir 29 mal die Ectomie vorgenommen, 43 mal wurde die geschrumpfte Blase unberührt gelassen. Diese Zahlen haben aber, wie gesagt, nur historischen Wert, da z. B. unter den ersten 40 Choledochotomieen 28 Cystostomieen nur 3 Ectomien gegenüberstehen, während unter den letzten Fällen das Verhältnis fast umgekehrt ist.

Von der Ectomie sehen wir jetzt nur dann ab, wenn der Zustand des Patienten bei schwer zu lösender Blase eine schnelle Beendigung der Operation erfordert, oder wenn bei vollständig unwegsamem Choledochus die nicht geschrumpfte Blase zu Anastomosenbildung benutzt werden muß. Die Cystostomie wird in ersterem Falle immer mit der wasserdichten Drainage verbunden, so daß dann zwei Katheter — aus der Blase und aus dem Choledochus — durch die Bauchwunde herausgeleitet werden. Während das Ausräumen der Gallenblase gewöhnlich vor der Versorgung des Choledochus ausgeführt wird, erfolgt die wasserdichte Einnähung des Nélaton erst nachher.

Entschließen wir uns zur Ectomie der Blase, so wird sie nach Aspiration ihres Inhalts aus ihrem Leberbett ausgelöst und im Cysticus mit einem Catgutfaden abgebunden. Erst dann wird die Operation an den Gängen begonnen. Auf den Cysticusstumpf wird stets ein Drain und mehrere Vioformstreifen gelegt.

Die Umgehung der Choledochotomie.

Um eine Choledochotomie zu vermeiden, haben die früheren Operateure versucht, die Steine durch den Cysticus, falls er durch-

gängig war, zu entfernen oder sie in den Darm zu schieben. Da dies in den seltensten Fällen nur gelang, ist man wohl allgemein davon abgekommen, zumal man ja auch nie wissen kann, ob alle Steine wirklich entfernt wurden. Deshalb hat auch die von Langenbuch 1886 empfohlene Lithotripsie nie viel Anhänger gehabt. Man übersah ohne Eröffnung des Choledochus zu leicht eine Cholangitis, man ließ Bröckel zurück, die zu einem Recidiv führten, wenn nicht gar der Stein überhaupt zu hart war, als daß er hätte zerdrückt werden können. Bei zu häufigem Druck aber konnten die Choledochuswandungen geschädigt werden.

Diesen Methoden steht eine andere gegenüber, die das Hindernis im Ductus zu umgehen sucht, nämlich die Anastomosenbildung mit einem Abschnitt des Darmtractus. Durch v. Winiwarter wurde 1882 zuerst eine solche Operation ausgeführt.

Bei einem lithogenen Verschluß wird man jetzt wohl kaum noch zu diesem Ausweg seine Zuflucht zu nehmen brauchen, denn es wird immer gelingen, den Stein zu entfernen. Anders dagegen, wenn ein Tumorverschluß oder eine indurative Pankreatitis vorliegt oder wenn eine narbige Stenose den großen Gallengang vollständig verlegt. Um in solchen Fällen einer Cholaemie oder Cholangitis vorzubeugen, muß man eine abnorme Kommunikation herstellen. Am günstigsten liegen die Verhältnisse, wenn eine nicht geschrumpfte Blase mit durchgängigem Cysticus uns zur Verfügung steht; bei Tumorverschluß ist dies glücklicherweise häufig der Fall.

Uns erscheint eine Anastomose zwischen Blase und Duodenum das gewiesene Operationsverfahren, da es den natürlichen Verhältnissen am nächsten kommt. Mayo Robson dagegen empfiehlt stets eine Verbindung mit dem Colon, da sie am leichtesten herzustellen sei. Kehr zieht eine Gastro-Cystostomie vor; hierbei besteht keine Gefahr, daß durch den Eintritt der Galle in den Magen die Verdauung ungünstig beeinflußt wird.

Eine ascendierende Infection der feinen Gallengänge ist durch die Anastomosenbildung im allgemeinen nicht zu befürchten, wie die experimentellen Untersuchungen von Radsiewsky gezeigt haben. Durch die Peristaltik wird allerdings Darminhalt in die Blase getrieben und diese dadurch überdehnt; es genügt aber der Secretstrom, um eine Infection von den feineren Gängen fern zu halten, wenn es nur zu keiner Gallenstauung kommt. Deshalb empfiehlt Radsiewski eine möglichst große Kommunikationsöffnung anzulegen, während Kruckenberg gerade entgegengesetzt einen möglichst engen Kanal dadurch zu bilden sucht, daß er die Blase um

270° dreht. Er will so die natürlichen Windungen des Duct. cyst. nachahmen.

Kann die Blase aus irgend einem Grunde nicht zur Anastomosenbildung herangezogen werden, so muß man versuchen, ob der Cysticus oder Hepaticus dazu geeignet sind, ja man hat sogar schon größere Lebergänge zu einer „Cholioangioduodenostomie" benutzt; ob freilich mit dauerndem Erfolg, erscheint nach den experimentellen Arbeiten Enderlens sehr unwahrscheinlich.

Die Nachbehandlung.

Die Nachbehandlung einer Choledochotomie gestaltet sich bei uns sehr einfach, falls nur einige große Steine im Ductus lagen und keine Cholangitis bestand. In solchen Fällen werden nach 5—6 Tagen die Tampons gelockert, nach 14 Tagen ganz herausgezogen, in der 3. Woche werden die Hautnähte entfernt, und es wird versucht, die langgelassenen Choledochusnähte durch wiederholten leichten Zug zum Durchschneiden zu bringen. Dies gelingt gewöhnlich in einigen Tagen. Sollte ein Faden fester sitzen, so wird an ihm ein kleines Gewicht (1 Pfund) befestigt und mittels einer Schnur über einen Galgen mit Rolle geleitet. Durch den beständigen Zug schneidet der Faden schnell durch. In den einfachen Fällen wird in der 4. Woche der Choledochuskatheter dauernd entfernt.

Bestand eine Cholangitis oder ist Verdacht vorhanden, daß noch Steintrümmer zurückgeblieben sind, so wird ungefähr in der 3. Woche p. op. mit Spülungen begonnen. Hat nach Entfernung des Tampons der Katheter noch einige Tage gelegen, so haben sich die Granulationen so eng um ihn geschlossen, daß nur noch ein feiner Gang restiert.

Die Spülungen werden nun so ausgeführt, daß nach Entfernung des dicken Katheters in den Fistelgang, der ja vollständig von der übrigen Bauchhöhle abgeschlossen ist, ein dünner Nélaton möglichst weit eingeführt wird, durch welchen wir dann warme Borlösung unter mäßigem Druck einlaufen lassen. Die Flüssigkeit und mit ihr etwaige Steinbröckel und Schleimflocken können neben dem dünnen Drain nach außen abfließen, oder sie stürzen hinter ihm her. Nach der Spülung wird der starke Katheter wieder eingeführt, damit die Fistel sich nicht verengt. Wir spülen so lange, bis keine Steine mehr kommen und bis die tagsüber durch den Nélaton abfließende Galle klar ist. Bei der Spülung selbst klagen manche Patienten über stechende Schmerzen im Rücken, einige haben abends leichte Temperaturerhöhung.

Nach der Entfernung des Katheters schließt sich die Wunde gewöhnlich in 4—5 Tagen. Ausnahmsweise bestand allerdings noch einige Wochen eine Gallen- oder Schleimfistel, die ihren Ursprung auch von der gleichzeitig vorgenommenen Cystostomie nehmen konnte. Mehrmalige Ätzungen mit Höllenstein bringen dann die Fistel bald zum Schluß. In sehr hartnäckigen Fällen muß man natürlich das sog. Stöpselexperiment machen, um zu sehen, ob kein Stein den Choledochus verschließt.

Nach Monaten können noch einige tiefe Seidennähte der Bauchwunde sich abstoßen. Bei der Entlassung erhält jeder Patient eine gut sitzende Bandage zur Unterstützung der Narbe. Wohlhabenden Patienten kann man eine Karlsbader Kur anraten, die besonders zu empfehlen ist, wenn eine Cholangitis bestand; auch häusliche Kuren mit Karlsbadersalz erwiesen sich nützlich.

Die Cholangitis.

Eine gefährliche Begleiterscheinung der Cholelithiasis und eine häufige Folge des chronischen Choledochusverschlusses ist der infectiöse Katarrh der kleinen Gallengänge, die Cholangitis. Ihre Ursache hat sie stets in einer Infection, die entweder vom Darm aus ascendiert, und dann findet sich gewöhnlich das Bact. coli als Krankheitserreger, oder sie geht von der erkrankten Blase aus, eventuell an einem im Cysticus eingekeilten Stein vorüber. Da die Cystitis durch die verschiedensten pathogenen Mikroorganismen hervorgerufen werden kann, so finden sich auch bei der von ihr verursachten Cholangitis Staphylococcen, Streptococcen, Typhusbazillen, Bact. coli usw.

In günstigen Fällen, bei der katarrhalischen Cholangitis, wo es sich um eine leichte Infection mit weniger virulenten Bakterien handelt, verläuft die Krankheit ohne besondere Beschwerden. Es besteht leichte Leberschwellung, ab und zu etwas Temperaturerhöhung, geringes Druckgefühl in der Lebergegend, alles Symptome, die sehr ungewiß sind und die neben den Beschwerden der Cystitis leicht übersehen werden. Von unseren Fällen gehören Fall Nr. 63 u. 90 hierher.

Fall 63. L. W., 42 Jahre. Seit Jahren „magenleidend". Beständig Schmerzen am rechten Rippenbogen, die sich anfallsweise steigern. Während dieser typischen Koliken tritt Erbrechen und manchmal Gelbsucht auf. Der letzte Anfall vor 2 Wochen war besonders stark, der Ikterus besteht seither in gleicher Intensität.

Status praesens: Kräftiger Mann. Ikterisch. Leber vergrößert, druckempfindlich. Stuhl acholisch.

Operation 1. Dezember 1902. Typischer Schnitt im rechten Musc.

rect. Adhäsionen zwischen Leber, Colon und der geschrumpften, leeren Gallenblase. Choledochus in Adhäsionen eingebettet, stark dilatiert. Nach der Incision entleert sich trübe Galle, kein Stein zu fühlen. Pankreas induriert. Hepaticusdrainage mit Spülungen 4 Wochen hindurch.

Nachuntersuchung 14. Dezember 1904. Vollständig gesund. W. hat nie wieder Beschwerden gehabt.

Es ist möglich, daß in diesem Fall Steine im Choledochus Jahre lang in einer gewissen Ruhe verharrten, bis sie bei dem letzten heftigen Kolikanfall in den Darm getrieben wurden. Hier mögen sie zerfallen sein und sich aufgelöst haben, denn sie wurden trotz eifrigen Suchens im Stuhl nicht gefunden. Durch ihre Gegenwart hatten die Steine einen beständigen Katarrh unterhalten. Es ist aber auch möglich, daß nie Steine vorhanden waren, sondern daß nur eine leichte Infektion der Gallenwege und Blase bestand, die bei neuen Exacerbationen die Koliken auslöste.

Fall Nr. 90. M. B., 39 Jahre. Seit 10 Jahren Schmerzanfälle, die vom rechten Rippenbogen beginnen und rings um den Leib ziehen. Einige Male trat Ikterus auf, niemals Erbrechen. Früher folgten sich die Anfälle in Pausen von 1/4 Jahre, jetzt alle 14 Tage.

Status praesens: Kräftige Frau, etwas ikterisch. Leber vergrößert, druckempfindlich.

Operation 1. November 1904. Typischer Schnitt. Gallenblase etwas geschrumpft, mit verdickter Wandung. Inhalt klare Galle mit fibrinähnlichem Schleim. Typische Ectomie mit Übernähung des Stumpfes.

Choledochus fingerdick, enthält dieselbe Flüssigkeit und Schleimgerinnsel wie die Gallenblase. Keine Steine, Verhärtung des Pankreaskopfes. Wasserdichte Hepaticusdrainage.

Mikroskopisch findet sich in der Galle des Choledochus und der Blase Bact. coli in Reinkultur.

Patientin ist erst vor einigen Tagen beschwerdefrei aus der Behandlung entlassen.

Hier lag eine typische Form der katarrhalischen Cholangitis vor.

Bedeutend ungünstiger sind jene Fälle, wo eine Infection mit virulenten Bacterien eingetreten ist. Bei dieser Form der infectiösen Cholangitis kann es zu reichlicher Eiterbildung in den Gallengängen kommen; daneben finden sich noch häufig miliare Abscesse in der Lebersubstanz. Die Galle, die an sich schon leicht zur Zersetzung neigt, fault und wird übelriechend, einmal (Nr. 22) beobachteten wir sogar Gasbildung. Durch die Fäulnisvorgänge werden auch die Leberzellen selbst angegriffen, so daß es zu einer Störung der Gallensecretion und damit zum funktionellen Ikterus kommt, der sich nach Czerny durch seine braungelbe Farbe kennzeichnen soll. Die klinischen Merkmale der infectiösen Cholangitis sind Schüttelfröste

und häufig wiederkehrende Fieberattacken. Der beständige dumpfe Schmerz in der Lebergegend kann sich anfallsweise steigern, so daß typische Koliken vorgetäuscht werden. Gewöhnlich besteht eine bedeutende Leberschwellung.

Fall Nr. 10. Pt. K., 67 Jahre. Seit 15 Jahren leidet Pat. an Magenkrämpfen, die mit Erbrechen und starkem Druckgefühl einhergehen und einige Tage anhalten. Vor einem Jahr trat ein heftiger Anfall ein, der die Pat. veranlaßte, einige Tage das Bett zu hüten. Vor 3 Monaten trat eine neue Verschlimmerung ein. Seitdem hat sie fast täglich Schüttelfröste und Fieber. Der Appetit ließ nach, die Körperkräfte gingen schnell zurück.

Status praesens: Sehr schwächliche Frau, von dunkelbräunlicher Gesichtsfarbe, mit Fieber von pyämischem Charakter. Leber stark vergrößert und druckempfindlich.

Operation 6. Januar 1898. Typischer Schnitt. Leber stark hyperämisch und geschwollen. Gallenblase vollständig normal. Inhalt eingedickte Galle. Choledochus erweitert, enthält keine Steine, nur etwas gallige Flüssigkeit. Wasserdichte Drainage der Gallenblase und des Choledochus.

Verlauf: Patientin erholt sich sichtlich. Der Ikterus verschwindet, der Appetit kommt wieder, das Fieber fällt sofort ab. Vollständig beschwerdefrei wird die Patientin auf ihren Wunsch entlassen, während die Fistel sich noch nicht ganz geschlossen hatte. Die Öffnung schloß sich in häuslicher Behandlung bald, um aber nach 1½ Jahr wieder aufzubrechen. Es trat wieder Fieber ein, der Appetit nahm ab, das Allgemeinbefinden verschlechterte sich so schnell, daß ein Jahr nach der Operation der Tod eintrat. Einer zweiten Operation hatte Patientin sich nicht unterziehen wollen.

Wir haben hier das typische Bild einer schweren Cholangitis. Nach der Hepaticusdrainage sofort Besserung, nach Schluß der Wunde Wiederaufflackern der Entzündung. In diesem Falle wäre vielleicht durch eine längere Drainage Heilung zu erzielen gewesen.

Was die Behandlung der Cholangitis anbetrifft, so besteht sie neben der Beseitigung der Ursachen (Entfernung der erkrankten Blase und der Steine aus dem Choledochus) in einer langdauernden Hepaticusdrainage. Liegt nur die leichte, katarrhalische Form vor, so mag allerdings eine Kur in Karlsbad und Neuenahr Besserung und dauernde Latenz bringen, eine Heilung kann aber doch wohl nur durch die Choledochotomie mit Drainage erreicht werden. Bei einer schweren Cholangitis ist unbedingt die Hepaticusdrainage auszuführen. Sie ist das einzige Mittel, wodurch man den sicheren Tod vermeiden kann.

Außer den drei oben mitgeteilten Cholangitisfällen haben wir noch vier weitere beobachtet, und zwar handelte es sich bei allen um die schwere Form. Einen Fall (Nr. 67) verloren wir nach der Choledochotomie an einer relativ leichten Pneumonie, die Section aber zeigte, daß schon multiple Leberabscesse vorhanden waren. Hier hat sicher die

Pyämie den Tod beschleunigt. Einen günstigen Ausgang nahm Fall Nr. 22, wo bei der Eröffnung des Choledochus neben Gas kotig riechende Galle herausstürzte. Die bakteriologische Untersuchung wies in der jauchigen Flüssigkeit Staphylococcen und Streptococcen sowie Bact. coli nach. Die Patientin hat nach der Operation nie wieder Beschwerden gehabt und ist jetzt nach sechs Jahren vollständig gesund.

Die Krankengeschichte der Frau Z. W. (Nr. 81) haben wir schon oben mitgeteilt als Beleg dafür, daß man bei drohender Cholangitis auch beim akuten Choledochusverschluß operieren muß. Trotzdem hier über 5 Wochen die Gallengänge ausgespült wurden, zeigt die Frau jetzt die Symptome der schwersten Cholangitis. Sie will sich in den nächsten Tagen einer zweiten Operation unterziehen.

Daß die Entfernung der Steine aus der Blase und dem Choledochus nicht genügt, eine beginnende Cholangitis aufzuhalten, zeigt folgender Fall.

Fall Nr. 11. A. Sch., 32 Jahre. Seit längerer Zeit „Magenschmerzen" und Leberschwellung. Jetzt alle 2 Tage Schmerzanfälle, die im Rücken beginnen und nach vorn ziehen. Seit 6 Wochen Ikterus.

Status praesens: Mittelkräftige Frau, fieberfrei. Mäßiger Ikterus. Leber nicht vergrößert.

Operation 10. Januar 1898. Längsschnitt im rechten Musc. rectus. Querschnitt darauf bis zum Nabel. Starke Adhäsionen zwischen Blase, Magen, Duodenum und Leber. Gallenblase nicht vergrößert, enthält Steine und Galle. Cysticus durchgängig. Im Choledochus zwei haselnußgroße Steine. Hepaticusdrainage.

Resultat. 11 Monate, nachdem die Patientin beschwerdefrei entlassen war, mußte sie wieder die Klinik aufsuchen. Sie ist sehr heruntergekommen, hat Schüttelfröste und hohes Fieber. Die Leber ist vergrößert und druckempfindlich. Drei Tage später Exitus.

Section: Sepsis nach eitriger Cholangitis. Leberabscesse. Es waren keine Steine zurückgeblieben.

Bei der Operation bestand offenbar schon eine leichte Cholangitis; die Hepaticusdrainage wurde aber, da uns damals noch nicht größere Erfahrungen zur Verfügung standen, viel zu kurze Zeit fortgesetzt (8 Tage), als daß die Infection hätte ausheilen können.

Die Patientin kam zu spät, um einer zweiten Operation unterworfen zu werden.

Unsere sieben Fälle zeigen demnach, daß eine Cholangitis eine sehr ungünstige Komplikation des Gallensteinleidens ist. Ausgeheilt sind nur die katarrhalischen Formen und von den schweren Fällen Nr. 22. Es muß daher unser Bestreben sein, Steine aus Gallenblase und Choledochus so bald wie irgend möglich zu entfernen. In jenen Fällen aber, wo die Cholangitis ohne Steinverschluß sich entwickelt,

ist ihre Ursache häufig in einer Cystitis zu suchen, und dieser Umstand drängt uns dazu, auch bei einfacher Cholangitis ohne Steinbildung stets die Ectomie zu machen, da eine Cystostomie nie eine Garantie gibt, daß nicht die Entzündung wieder aufflackert und jetzt auf die feinen Gallengänge übergreift.

Die Cholämie.

Während der Cholangitis jeder ausgesetzt ist, der Steine in seinem Gallensystem beherbergt, tritt die Cholämie nur nach langdauernder Gallenstauung infolge von Choledochusverschluß auf. Die Gefahr einer cholämischen Blutung rückt sehr nahe, wenn ein Ikterus 4 bis 6 Monate besteht. Langsam uud schleichend beginnt die Cholämie, so daß die Patienten den mahnenden Worten des Arztes keinen Glauben schenken wollen. Es stellt sich zuerst vielleicht nur eine Neigung zu Nasenblutungen ein, ferner treten auf der Haut stecknadelknopfgroße Ekchymosen auf, die anfangs wenig beachtet werden. Es gesellen sich schließlich Magen- und Darmblutungen hinzu, die manchmal dem Kranken nur durch ein Gefühl von Schwäche und allgemeiner Mattigkeit zum Bewußtsein kommen.

Die Ursache dieser Blutungen ist teils in einer Schädigung der Gefäßendothelien, die eine größere Durchlässigkeit gewinnen, teils in einer verminderten Gerinnbarkeit des Blutes zu suchen. Da die Schädigung der Gefäßintima sich natürlich am meisten in den Kapillaren geltend macht, so kommt es im allgemeinen nur zu kleinen Blutaustritten. Für die verminderte Gerinnungsfähigkeit des Blutes spricht der Umstand, daß bei Operationen an stark ikterischen Kranken die kleinsten Gefäße zu bluten pflegen und einer peinlichen Versorgung bedürfen, da sonst leicht eine unangenehme Nachblutung zu befürchten ist.

Manchmal wird die Cholämie erst durch den operativen Eingriff ausgelöst; so in unseren Fällen 15 und 76. Bei beiden Frauen waren vorher nie Blutungen beobachtet, es bestanden keine Ekchymosen an der Haut, und doch traten nach der Operation gleich so foudroyante Blutaustritte auf, daß die Patientinnen daran zu Grunde gingen.

Nach der Choledochotomie beobachtet man auch Blutungen aus den Gallenwegen, die man sich dadurch erklärt, daß nach dem Abfließen der gestauten Galle in der Leber eine große Druckschwankung entsteht, wodurch die feinsten Kapillaren bersten.

Nicht zu verwechseln mit der Cholämie sind jene Magenblutungen, die man zuweilen nach Operationen im Blutstromgebiet des Magens sieht, und die auf rückläufige Embolieen zurückgeführt werden müssen.

Gegen die cholämischen Blutungen hat man die verschiedensten therapeutischen Maßnahmen ergriffen. Von Mayo Robson und andern wird Calcium chloratum prophylaktisch 5 Tage vor der Operation 3 mal täglich 2,0 g verabreicht. Bei uns wurde es stets vergeblich angewendet. Reverdin empfiehlt Natr. sulf. 0,1 stündlich. Wieder andere wollen von der subkutanen Injection von 200 ccm 2 proz. Gelatinelösung Erfolg gesehen haben. Ferner ist Adrenalin per os et anum verabreicht worden. Moll hat die hämostatische Wirkung der Gelatine experimentell an Hunden gezeigt. Es soll nach seinen Untersuchungen durch sie eine bessere Gerinnungsfähigkeit des Blutes hervorgerufen werden; dadurch daß eine Agglutination der Erythrocyten und eine Vermehrung des Fibrinferments eintritt.

Die vier Fälle von Cholämie, die wir beobachtet haben, sind mit allen diesen Mitteln behandelt worden, aber keiner konnte gerettet werden. Nr. 4 u. 61 litten vorher an Nasenbluten, die beiden andern Fälle Nr. 15 u. 76 zeigten vor der Operation keine erhöhte Neigung zu Blutungen. In Fall Nr. 4 steht die Cholämie allerdings in keinem direkten Zusammenhang mit dem Exitus. Als typischer Fall für eine Cholämie sei Fall Nr. 76 hier angeführt.

Fall Nr. 76. A. G., 56 Jahre. Vor 11 Jahren Schmerzen in der rechten Seite mit Erbrechen und Aufstoßen. Dann vollständig gesund bis vor 9 Wochen, wo unter Schmerzen und Erbrechen starker Ikterus auftrat. Nie Magen- oder Darmblutungen.

Status praesens: Kräftige Frau, starker Ikterus, keine Ekchymosen, Leber vergrößert und schmerzhaft.

Operation 21. April 1904. Typischer Schnitt. Gallenblase vergrößert, enthält Steine, ebenso der Choledochus. Wasserdichte Drainage des Choledochus und der Gallenblase.

Bei der Operation reichliche Blutung aus allen kleinen Hautgefäßen. Am 2. Tage nach der Operation Erbrechen blutigen Schleimes. Die nächsten 5 Tage wird wegen fortgesetzter Blutung der Magen gespült. Adrenalin per os, Gelatineclysmata, Kochsalzinfusionen. 6. Mai 1904. Reichliche Blutung aus dem Choledochuskatheter. Wieder Adrenalin innerlich und Gelatine als Clysma. Es gewinnt den Anschein, als ob das Blut eine größere Tendenz zur Gerinnung zeige.

13. Mai. Neue abundante Blutung aus der Wunde. Unter zunehmender Herzschwäche tritt im Kollaps der Tod ein.

Section: Schlaffes Herz. Pneumonische Herde in der Lunge. Im Magen und Darm kein Blut mehr, nur im Ductus chol. In der Papilla duod. sitzt ein haselnußgroßer Stein, der bei der Operation übersehen ist.

Wir haben hier das typische Bild der Cholämie. In verschiedenen Attacken treten Blutungen auf; sie stehen auf die üblichen Mittel oder — von selbst, kehren jedoch bald wieder, und jede folgende Blutung ist stärker wie die vorangegangene. Daß bei der Operation, die übrigens von einem Assistenten ausgeführt wurde, ein Stein in der Papille übersehen wurde, hat

wohl nichts zu dem traurigen Ausgang beigetragen, da die Galle durch den Katheter Abfluß hatte.

Courvoisier und Quénu vertreten wegen der schlechten Prognose, die eine Operation bei Cholämischen gibt, die Ansicht, daß man, falls Nasen- und Darmblutungen bestanden, überhaupt von jedem Eingriff absehen soll. Einige Operateure raten sogar dann von einer Operation ab, sobald nur Ekchymosen auf der Haut vorhanden sind.

Der einzige Schutz gegen die Cholämie liegt demnach nur in der Prophylaxe, in einer möglichst frühzeitigen operativen Beseitigung der Choledochussteine.

Der Erfolg der Operation.

Bei der Beurteilung der Resultate der Choledochotomie sind zuerst jene Fälle zu besprechen, die wir direkt im Anschluß an die Operation verloren haben. Es kamen bei uns auf 100 Eingriffe 9 Todesfälle, was einer Mortalität von 9 Proz. entspricht. Czerny schätzt die Operationssterblichkeit auf 12 Proz. Kehr unterscheidet einfache und komplizierte Fälle, erstere ergeben nur 5 Proz., letztere eine bedeutend höhere Mortalitätsziffer.

Was nun die Todesursachen anbetrifft, so verloren wir 3 Patienten infolge cholämischer Blutungen (Nr. 15, 61 u. 76), 3 mal lagen Komplikationen von seiten des Respirationstractes vor: es handelte sich dabei 2 mal um Pneumonien (Nr. 5 u. 65) und einmal um eine sehr ausgedehnte Bronchitis (Nr. 40). Die eine der Pneumonien (Nr. 65) war an sich nur leicht, doch bestand gleichzeitig eine eitrige Cholangitis mit Leberabscessen, die die Widerstandskraft des Patienten herabgesetzt hatte. Unter den Erscheinungen der Herzinsuffizienz starben 2 Operierte Nr. 35 u. 36, bei ersterem stellte die Section eine schwere Myocarditis, bei letzteren ein Aortenaneurysma fest.

Einen Patienten schließlich (Nr. 4) verloren wir dadurch, daß ein Schleimpfropf die Papille verschloß und die Galle sich im Ductus staute. Da keine Hepaticusdrainage gemacht war, gab die Naht nach, und die Galle ergoß sich in die Bauchhöhle. Zwar war ein Tampon auf die Choledochusincision gelegt, doch genügte dieser nicht, die plötzlich in großer Menge durchbrechende Galle nach außen zu leiten. Der Tod wurde nicht durch Peritonitis, sondern durch einen allgemeinen Collaps und Shok veranlaßt, der wohl auf die Reizung des Plexus solaris durch die Galle zurückzuführen ist. Jetzt wo wir stets die Hepaticusdrainage ausführen, würden wir diesen Patienten nicht verloren haben.

Bei der Berechnung der Dauerresultate haben wir die letzten

17 Patienten nicht mit in Betracht gezogen, da bei ihnen die Operation erst weniger wie ein halbes Jahr zurückliegt und man also noch nicht von einer Dauerheilung reden kann. Über weitere 9 Operationen haben wir trotz der eifrigsten Nachforschungen keine Nachricht erhalten können. Ferner scheiden zwei Nummern (Nr. 54 u. 68) aus, da es sich um Patientinnen handelt, die zweimal choledochotomiert wurden. Demnach verbleiben noch 63 Fälle, über deren späteres Schicksal wir orientiert sind.

Von den 9 später gestorbenen Patienten erlagen 2 ihrem Carcinom, das schon bei der Operation bestand (Nr. 37 u. 52). Daß hier der Eingriff den Tod beschleunigt hat, ist möglich, doch kann man darüber streiten. Die Wundheilung verlief jedenfalls in beiden Fällen ohne Komplikationen.

5 Patienten, die später intercurrenten Krankheiten erlagen, waren in der Zwischenzeit von ihren Beschwerden vollständig befreit. Es waren dies

Nr. 3 2 Jahre p. op. an Cirrh. hep.
Nr. 41 3 Jahre p. op. an Pleuritis,
Nr. 28 1½ Jahre p. op. an Myocarditis
Nr. 7 1 Jahr p. op.,
Nr. 6 einige Jahre p. op.,

in den beiden letzten Fällen war die Todesursache nicht in Erfahrung zu bringen. Die Patientinnen waren zur Zeit der Operationen 60 Jahre alt.

3 absolute Mißerfolge haben wir zu verzeichnen; sie sind sämtlich durch eitrige Cholangitis bedingt; ihr erlagen Patientin Nr. 11, 11 Monate p. op. und Nr. 10, 1½ Jahr p. op.; eine Patientin Nr. 81 will sich, wie oben bereits erwähnt, in diesen Tagen einer zweiten Choledochotomie unterziehen. In einigen Fällen wurde durch die Operation nicht eine völlige Heilung erzielt. Nr. 20 u. 32, wo später unter Koliken und Ikterus ein Stein per vias naturales abging, und schließlich Fall Nr. 51, in dem ein Stein durch die Drainageöffnung ausgetrieben wurde. Die letzten 3 Patienten sind jetzt aber vollständig beschwerdefrei. In zwei weiteren Fällen wurden bei der ersten Choledochotomie Steine übersehen, sodaß ein neuer Eingriff sich als nötig erwies. Da diese beiden Fälle viel Interessantes bieten, lasse ich sie hier folgen.

Fall N. 68. B. Br., 57 Jahre. Pat. leidet seit 21 Jahren an Gallensteinkoliken, die häufig mit Ikterus verbunden waren. 25. Mai 1903 Cystostomie und Choledochotomie mit Drainage. Die Blase ist stark geschrumpft und enthält 6 Steine. Im Choledochus 5 kleine und ein großer in der Papille eingekeilter Stein. Die Entfernung der Steine aus dem Choledochus

macht große Schwierigkeiten. Bei der späteren Ausspülung werden noch Steine entfernt. Mit Gallenfistel entlassen.

3 Monate später stellt sich die Patientin wieder vor, da sie neuerdings Beschwerden hätte. Sie wurde einige Tage beobachtet, aber nach Hause entlassen, da keine strikte Indication zu einem Eingriff vorlag. Später stellten sich aber wieder typische Koliken mit Ikterus ein, und es wurde deshalb am 6. Mai 1904 eine zweite Choledochotomie ausgeführt. Bei den ausgedehnten Verwachsungen war eine Orientierung sehr erschwert. Zwischen der Blase und dem Duodenum hat sich eine feine Fistel gebildet, de durch Nähte geschlossen wird. Um die Auffindung des Choledochus zu erleichtern wird der Cysticus incidiert und von ihm aus der Choledochus sondiert, auf den Sondenknopf wird dann zugeschnitten. Die Öffnung im Cysticus wird dann sofort vernäht, die Fäden werden lang gelassen. Im Ductus chol. finden sich zwei haselnußgroße, weiche Steine. Wasserdichte Drainage. Bei der Spülung werden viel Pigmentniederschläge entfernt 9. Dezember 1904. Vollständig gesund und beschwerdefrei.

Da bei der ersten Operation schon die Entfernung der Steine Schwierigkeiten machte, sind sicher die 2 Konkremente übersehen worden. Sie unterhielten einen beständigen Entzündungsreiz und verlegten bisweilen den Choledochus. Die Folge davon war auch, daß sich die Fistel der Gallenblase nicht schloß.

Fall Nr. 54. T. W., 53 Jahre. Seit 34 Jahren Schmerzen in der rechten Seite. Deshalb im Jahre 1868 angeblich wegen Bleichsucht behandelt; da die Schmerzen nach der Schulter ausstrahlten, wird 1871 eine Erkrankung der Wirbelsäule angenommen. Die Schmerzanfälle treten ungefähr in jährlichen Pausen auf. Von 1880—1892 beständige Schmerzen, die sich zu furchtbaren Koliken steigern. In dem nächsten Jahre wieder einige Besserung, doch trat im Anschluß an einige Schmerzanfälle leichte Gelbfärbung der Haut ein, 1899 Enteritis membranacea, die die Patientin sehr angriff. Sie suchte deshalb 1902 Wiesbaden auf, wo endlich die Diagnose Cholelithiasis gestellt wurde. In den langen Leidensjahren war Patientin Morphinistin geworden.

Status: Kräftige Frau. Gallenblasentumor. Mäßiger Ikterus.

Operation 17. März 1902. Typischer Schnitt. Gallenblase vergrößert, leichte Adhäsionen. Inhalt 100 ccm trübe dunkle Galle, 12 mittelgroße Steine. Cysticus nicht durchgängig. Resection der Gallenblase, bis auf einen kleinen Stumpf, der zur wasserdichten Drainage benutzt wird.

Choedochus daumendick, ist schwer aus den Adhäsionen zu lösen, enthält 4 Steine, deren einer in der Papille eingekeilt ist. Enormer Gallenfluß. Wasserdichte Drainage.

Verlauf: Bis 22. April 1904 Spülung. Ungestörter Verlauf. Mit kleiner Fistel entlassen.

Fall Nr. 75. Nach 2 Jahren kommt die Patientin wieder. Bald nach der Entlassung traten wieder Schmerzen auf, die ab und zu kolikartigen Charakter annahmen. Einmal bestand leichter Ikterus. Objektiv nichts Besonderes nachzuweisen. Keine Fistel mehr.

Operation 7. Februar 1904. Typischer Schnitt. Überraschenderweise findet man eine stark vergrößerte (mindestens auf das doppelte der normalen) Gallenblase. Typische Ectomie mit Übernähung

des Stumpfes. Der Choledochus stark erweitert, enthält einen haselnußgroßen und mehrere kleine Steine, die aus den höheren Gallengängen herabrücken. Wasserdichte Drainage.

Verlauf: Es wird lange drainiert und gespült. Dabei entleeren sich noch einige Steinchen und Gallenpigment. Patient klagt aber manchmal noch über Schmerzen in der Lebergegend. Ungestörter Verlauf.

Mit kleiner Gallenfistel entlassen.

Resultat: Januar 1905. Pat. hat eine schwere Pneumonie und Pleuritis durchgemacht. Koliken sind nicht wieder aufgetreten, sie fühlt sich vollständig gesund. Es besteht keine Fistel.

Ob der haselnußgroße Stein, der bei der zweiten Operation gefunden wurde, früher in einem Hepaticusast gesessen hat, weil er das erste Mal trotz der Abtastung des Ganges zurückgelassen wurde, läßt sich nicht entscheiden. Die kleinen Konkremente waren Pigmentsteine und offenbar erst nach der ersten Operation in den Gallengängen gebildet, weil die Cholangitis fortbestand. Interessant ist, wie unter dem Druck der Galle der bei der ersten Resektion der Blase zurückgebliebene Stumpf sich soweit ausgedehnt hatte, daß er die Größe einer normalen Blase weit überschritt. Daß dies nicht auf Kosten des Cysticus geschehen, zeigte sich bei der 2. Operation, wo ein normal langer, gewundener Cysticus mit abgetragen wurde. Mikroskopisch fand sich in der Galle Bact. coli.

Verschiedentlich (11 mal) traten einige Monate nach der Operation noch leichte Koliken mit und ohne Ikterus auf. Die Anfälle waren gewöhnlich nicht sehr heftig, sie waren nie von Fieber begleitet und verliefen schnell, um später nicht wiederzukehren. Die Patienten wurden natürlich durch die Schmerzen sehr erschreckt, da sie glaubten, ihr altes Leiden begänne von neuem. Wir machen daher jetzt jeden bei seiner Entlassung darauf aufmerksam, daß in den nächsten Wochen noch einmal leichte Kolikanfälle auftreten könnten. Daß es sich jedesmal um zurückgelassene Steine handelt, glauben wir übrigens nicht. Vielleicht werden Pigmentniederschläge, die sich um den Katheter gebildet hatten, durch eine reaktive Entzündung der Choledochusschleimhaut durch die Papille getrieben, vielleicht handelt es sich auch um leichte Cholangitis-Infektionen, die zu einer Verschwellung der feinen Lebergänge führen. Größere Steine sind bei wiederholter Nachsuchung im Stuhl nicht gefunden worden.

Nach Abzug der Operationstodesfälle und jener Kranken, über die wir keine Nachricht erhalten konnten, sind demnach von 63 Patienten 58 durch eine Choledochotomie dauernd von ihren Beschwerden befreit worden.

Lebensalter und Geschlecht übt im allgemeinen auf die Prognose keinen Einfluß aus. Unser jüngster Kranker war 25 Jahre, der älteste 67. Das Verhältnis der Männer zu den Frauen war 19 : 81.

In 3 Fällen besteht jetzt noch eine Gallenfistel; doch werden

zwei Patientinnen Nr. 13 u. 70 dadurch nicht sonderlich belästigt, da die Secretion so gering ist, daß die Kranken nicht einmal einen Verband zu tragen brauchen. Die 3. Patientin (Nr. 81) ist dieselbe, welche wegen der Cholangitis nochmals operiert werden soll.

Von den jetzt noch lebenden Patienten haben 4 einen kleinen haselnußgroßen Bauchbruch in der Narbe, der aber bei keinem Beschwerden verursacht; es sind dies 7,3 Proz. Kehr berechnet die Narbenbrüche nach Choledochotomieen auf 9 Proz., Czerny gar auf 16 Proz. Unsere guten Resultate erklären sich dadurch, daß wir die Bauchwand bis auf eine ganz kleine Öffnung durch die Naht schließen, durch welche der Katheter und die Tampons nach außen geleitet werden.

In Fall Nr. 13 entstand die Nachgiebigkeit der Narben dadurch daß einige Tage nach der Operation wegen einer Nachblutung einige Nähte wieder gelöst werden mußten. Eine Secundärnaht wurde nicht angelegt. Einmal (Nr. 44) bildete sich ein Nahtabsceß, der incidiert wurde; dabei stießen sich einige tiefe Suturen ab. In den Fällen Nr. 38 u. 50 ist wohl die Drainageöffnung etwas weit gelassen worden; wenigstens vermögen wir keinen andern Grund für die Hernie zu finden.

Ein echtes Recidiv haben wir nach einer Choledochotomie noch nicht gesehen. Wo später noch Steine gefunden wurden, sind diese bei der Operation übersehen worden. Leider ist die Zahl dieser zurückgelassenen Steine relativ groß. Riedel gibt allerdings nur 4 Proz. dafür an, Kehr jedoch berichtet, daß er in 17 Proz. der Fälle noch Steine durch nachträgliche Spülung entfernen konnte, und daß in 10—15 Proz. trotzdem noch Steine zurückbleiben. Bei 94 Operierten, die überhaupt Steine im Choledochus hatten, haben wir 20 mal Konkremente bei der Operation zurückgelassen, und zwar zeigte sich dies in 2 Fällen bei der Sektion, in 2 anderen Fällen bei einer neuen Choledochotomie; 3 mal gingen die Steine spontan ab, und 12 mal schließlich konnten wir sie bei der Ausspülung entfernen. Rechnen wir jene letzten 12 Fälle ab, so ergibt sich, daß nach Schluß der Behandlung noch 7 mal Steine zurückgeblieben waren; es sind dies 7,4 Proz.

Unsere Erfahrungen über die Choledochotomie möchte ich in folgende Schlußsätze zusammenfassen:

1. Bei chronischem lithogenen Choledochusverschluß wird der Kranke durch die Choledochotomie mit nachfolgender Hepaticusdrainage dauernd von seinen Beschwerden befreit. Besteht schon eine

typische infektiöse Cholangitis, so ist die Prognose mit sehr großer Vorsicht zu stellen.

2. Jede Choledochotomie soll mit der Hepaticusdrainage verbunden werden.

3. Bei infektiöser Cholangitis ist die Hepaticusdrainage das einzige Heilmittel.

4. Bei schon bestehenden cholämischen Erscheinungen ist die Prognose einer Operation sehr ungünstig.

Krankengeschichten.

Sämtliche Choledochotomien wurden von Herrn Prof. Poppert ausgeführt mit Ausnahme der Fälle Nr. 76, 86 u. 87, die ein Assistent operiert.

1. M. Kr., 52 Jahre. Seit 2 Jahren krank. Starker Ikterus. 20. Jun. 1895 Choledochotomie mit doppelter Naht. Gallenblase klein, ohne Steine. Im Choledochus und Hepaticus je ein haselnußgroßer Stein. Tamponade der Bauchhöhle. Nachuntersuchung 6. Dezember 1904. Vollständig geheilt.

2. E. K., 50 Jahre. Seit 6 Jahren krank, seit 5 Monaten ikterisch. 3. Oktober 1895 Choledochotomie mit Naht. Blase geschrumpft ohne Steine, 1 taubeneigroßer Stein in Choled.

Über das spätere Ergehen war nichts in Erfahrung zu bringen.

3. Schon aufgeführt.

4. L. Pf., 29 Jahre. Seit 1 Jahr krank, ebenso lange schon ikterisch. verschiedentlich Nasenbluten. 4. Dezember 1895 Choledochotomie mit Naht. Cystostomie mit Einnähung der Blase. Gallenblase nicht vergrößert, enthält 2 Steine, im Choled. ein großer Stein.

6. Dezember 1895 Exitus. Sektion: Im ganzen Abdomen und kleinen Becken viel dünne Galle, die aus der geplatzten Choledochusincision herausströmt. Im Darm keine Galle, in der Papilla duod. ein Schleimpfropf.

5. E. Ur., 52 Jahre. Vor 16 Jahren der erste Anfall, früher vorübergehend ikterisch. 19. Januar 1897 Choledochotomie mit wasserdichter Drainage. Cystostomie. 7. Februar 1897 Exitus an doppelseitiger Pneumonie. Bei der Operation wurde der Choled. für die stark vergrößerte Gallenblase gehalten, die kleine geschrumpfte Gallenblase dagegen nur für den Fundus, der sich gegen den übrigen Teil abgeschnürt hatte. In der Gallenblase und im Choledochus viele Steine.

6. A. R., 60 Jahre. Seit 8 Jahren krank, zeitweise leicht ikterisch. 6. April 1897 Choledochotomie mit Naht. Drainage. Bauchhöhle. Gallenblase geschrumpft, in Choled. ein großer Stein. Nach der Operation trat einige Tage Ikterus auf Reizkatarrh der Ductus chol.). Resultat: Stets beschwerdefrei; nach einigen Jahren an einer anderen Krankheit gestorben.

7. I. R., 60 Jahre. 25. Mai 1897 Choledochotomie. Im Chol. 2 facettierte Steine. Vollständig geheilt 14. Februar 1898 gestorben.

8. M. L., 19. Oktober 1897 Choledochotomie. Im Chol. ein großer Stein. Stark ikterisch.

Dezember 1904 vollständig gesund.

9. E. I., 58 Jahre. 29. Oktober 1897 Choledochotomie und Cystostomie. Zahlreiche facettierte Steine und ein Spulwurm im Chol.

Über das jetzige Befinden war keine Nachricht zu erhalten.

10 und 11 schon aufgeführt.

12. L. F., 30 Jahre. Seit 8 Jahren leidend. Ikterus. 27. April 1898 Choledochotomie mit Naht. Cystostomie mit Drainage. Gallenblase wenig vergrößert, enthält 9 kl. Steine; in Chol. l. gr. u. 1 kl. Stein.

Nachuntersuchung 15. Dezember 1904. Vollständig gesund.

13. J. Z., 31 Jahre. Seit letztem Jahr krank. Ikterus 5. Mai 1898. Choledochotomie mit Drainage. Cystostomie mit Naht. Blase geschrumpf leer. Chol. 26 Steine. Blase und Magenfistel. Ein Stein in der Papilla duod. eingekeilt. Am 4. Tage p. op. eine Nachblutung aus einem Gefäß im Musc. rect. Bei der Chol. Spülung gehen noch 2 Steine ab.

1/2 Jahr post op. Kolikanfall ohne Ikterus. 2 Jahre p. op. bildete sich eine Schleimfistel, die sich ab und an schließt; sie geht wahrscheinlich von der Blase aus.

Nachuntersuchung: 7. Dezember 1904. Vollständig beschwerdefrei. In der Narbe 2 haselnußgroße Hernien, die aber keine Beschwerden machen. Der Patientin ist die Cystectomie zur Beseitigung der Fistel vorgeschlagen.

14. E. Tr., 40 Jahre. Seit 12 Jahren krank. Starker Ikterus. 17. Mai 1898 Choledochotomie mit Drainage und Cystostomie mit Drainage. Blase geschrumpft, enthält 7 facettierte Steine; in Choled. 5 Steine.

November 1904. Vollständig gesund.

15. D. H., 43 Jahre. Seit 1 1/2 Jahr krank, stark ikterisch. 24. Mai 1898 Choledochotomie mit Drainage, Cystostomie mit Naht. Gallenblase geschrumpft, leer; im Choled. zahlreiche Pigmentsteine und ein Ausguß eines Leberganges, ein großer Stein in der Papilla duod. Gallenblasen- und Magenfistel. 31. Mai 1898. Exitus an cholämischen Blutungen. Section. Hämatom der Bauchwand, Blutcoagula im Abdomen. Blutung in den Gallengängen, die die Choledochusnaht gesprengt hat.

16. G. Gh., 49 Jahre. Seit 20 Jahren krank. Sehr starker Ikterus. 1. Juli 1898 Choledochotomie und Cystostomie mit Drainage. 2 Steine im Choledochus, zahlreiche Steine in der Blase. Nachunters.: 14. Dezember 1904. Vollständig gesund.

17. H. F., 60 Jahre. Seit 20 Jahren krank. Ikterus. 27. Juli 1898 Choledochotomie und Cystostomie mit Naht. Blase geschrumpft, leer; im Chol. 3 Steine Drainage der Bauchhöhle, durch den Drain läuft einige Zeit Galle ab 1 Jahr p. op. Kolikanfälle ohne Ikterus. 13. Dezember 1904. Vollständig gesund.

18. M. Sch., 54 Jahre. 28. September 1898 Choledochotomie und Cystostomie. 4 große Steine im Choled.

Später nichts zu erfahren.

19. M. R., 43 Jahre. Schon einige Jahre krank. Nie ikterisch. 1. Oktober 1898 Choledochotomie mit Drainage. Cystostomie. Blase geschrumpft, enthält zahlreiche Steine; im Chol. mehrere Steine. 2 Jahre p. op. Kolikanfall mit Ikterus, kein Steinabgang beobachtet.

20. Fr. St., 67 Jahre. Seit mehreren Jahren krank. Ikterus 18. Oktober 1898, Choledochotomie mit Drainage. Cystostomie mit Naht. Blase geschrumpft, leer; in Chol. mehrere Steine; ein Stein ist durchgewandert und liegt auf dem Duodenum. Einige Wochen p. op. ging unter Koliken mit Ikterus ein haselnußgroßer Stein ab.

1. Januar 1905. Vollständig gesund.

21. M. B., 58 Jahre. Seit 4 Jahren krank. Geringer Ikterus. 7. November 1898 Choledochotomie mit Drainage. Blase geschrumpft, leer; im Chol. 2 große Steine. Durch Choled.-Spülung noch 2 Pigmentsteine entfernt. Über das spätere Ergehen war keine Nachricht zu erhalten.

22. K. M., 47 Jahre. Hochgradiger Ikterus. 7. Dezember 1898. Choledochotomie mit Drainage. 1 großer Stein im Choled., außerdem Gas und kotig riechende Galle. Infektiöse Cholangitis. Mikrosk. Bact. coli., Staphylococcen und Streptococcen. Choled. Spülung 7. Dezember 1904. Nie wieder Anfälle. Vollständig gesund.

23. E. Schn, 34 Jahre. 13. Januar 1899. Choledochotomie und Cystostomie. Mehrere Steine in der Blase, ein großer Stein im Choled. Später keine Nachricht zu erhalten.

24. K. G., 57 Jahre. 20. Januar 1895 Choledochotomie und Cystostomie. 3 Steine im Choled., 2 Steine in der Pap. duod. eingekeilt, ebenso 2 im Cysticus; in der Blasen zahlreiche Steine. 7. Dezember 1904. Vollständig gesund.

25. K. W., 49 Jahre. Seit 8 Jahren krank. Ikterus. 25. Januar 1895. Choledochotomie und Cystostomie mit Drainage. Blase geschrumpft, leer; mehrere Steine im Chol. Kurz nach der Entlassung noch 2 Anfälle ohne Ikterus. 14. Dezember 1901. Vollständig gesund.

26. D. S., 49 Jahre. 30. Januar 1895. Choledochotomie und Cystostomie. Blase geschrumpft, leer; im Chol. mehrere Steine. Ein Jahr, p. op. ein Kolikanfall ohne Ikterus. 4. Januar 1905. Vollständig gesund. Kleine Hernie in der Narbe.

27. S. G., 43 Jahre. Seit 18 Jahren krank; Ikterus. 5. Mai 1899 Choledochotomie und Cystostomie und Drainage. 1 Stein im Choled. und einer in der Blase.

10. Dezember 1904. Vollständig gesund.

28. S. St., 45 Jahre. Seit 21 Jahren krank, zeitweise Ikterus. 10. Juli 1899 Choledochotomie und Cystostomie mit Drainage, zahlreiche Steine in der nicht geschrumpften Blase und im Choledochus.

Dezember 1900 Exitus an Myocarditis; in der Zwischenzeit gesund.

29. E. St., 57 Jahre. Seit 13 Jahren krank. Ikterus. 19. August 1899 Choledochotomie und Cystostomie mit Drainage. Blase geschrumpft, enthält wie auch der Choled. Steine.

15. Dezember 1904. Vollständig gesund.

30. H. V., 38 Jahre. Seit 5 Jahren krank. 9. März 1895 Resektion der steinhaltigen Gallenblase mit Drainage. Es bildet sich eine Gallenfistel, bei deren Verschluß sofort Ikterus eintrat. Deshalb 8. September 1899 Choledochotomie und Cystostomie mit Drainage. In der Blase keine Steine, 3 große Steine im Choledochus. Abnormer Verlauf der Art. hepatic. über dem Choledochus. Über das jetzige Befinden des Patienten war keine Nachricht zu erhalten.

31. E. K., 30 Jahre. Seit 3 Jahren krank. Nie ikterisch. 13. Oktober 1899 Choledochotomie und Cystostomie mit Drainage. Blase geschrumpft, enthält 2 Steine, im Chol. l. Stein. 10 Wochen p. op. ein schwerer Kolikanfall mit Ikterus. 8. Dezember 1904. Vollständig gesund.

32. J. K., 30 Jahre. Seit $1^1/_2$ Jahren krank. Starker Ikterus. 13. Ok-

tober 1895 Choledochotomie und Cystostomie mit Drainage. Blase normal groß, enthält 3 Steine; im Chol. und Hepaticus zahlreiche Steine.

3/4 J. p. op. mehrere Anfälle mit Ikterus und Steinabgang.

31. Dezember 1904. Vollständig gesund.

33. A. G., 40 Jahre. Leichter Ikterus. 11. November 1899 Choledochotomie mit Drainage. Cystostomie. Cystitis. Mehrere kleine Steine in der Blase und im Choled. Später bisweilen Leberschwellungen, doch keine Koliken; jetzt ohne Beschwerden.

34. A. Kn., 43 Jahre. Seit 4 Jahren krank. 21. Juni 1895 Cystostomie mit Drainage. Choledochus war erweitert, doch konnte man von außen keine Steine fühlen. Es bildete sich eine Gallenfistel, Ikterus und Koliken traten auf.

21. November 1899 Choledochotomie mit Drainage. In der Pap. duod. ein Stein eingekeilt.

10. Dezember 1904. Vollständig gesund.

35. E. W., 45 Jahre. Seit Jahren krank. Hochgradiger Ikterus. 5. Januar 1900 Choledochotomie und Cystostomie mit Drainage. Blase mittelgroß, enthält 265 Steine; im Chol. 1 großer Stein. 7. Januar 1900 Exitus an Herzschwäche. Sektion: Myocarditis.

36. J. Eckh., 48 J. Hochgradiger Ikterus. Auswärts war eine Cystostomie gemacht worden. 31. Januar 1900 Choledochotomie mit Drainage, 1 großer Stein im Chol. 8. Februar 1900 Exitus an Herzschwäche. Sektion: Aortenaneurysma.

37. K. Kr., 62 Jahre. Seit einem Jahre Schmerzen, keine Koliken, Abmagerung. Hochgradiger Ikterus, der beständig zugenommen hat. 1. Februar 1900 Choledochotomie und Cystostomie mit Drainage. Blase geschrumpft, enthält 1 Stein; Choled. frei. Carcinom des Pankreaskopfes.

14. März 1900 Exitus an Krebskachexie.

38. A. Fr., 65 Jahre, 1 3/4 Jahr krank. Ikterus. 10. März 1900 Choledochotomie und Cystostomie mit Drainage. In der Blase 1 Stein, im Chol. 2. Jodoformekzem.

13. Dezember 1904. Vollständig beschwerdefrei. An der Stelle, wo die Drainage herausgeleitet wurde, eine haselnußgroße Hernie.

39. M. J., 49 Jahre. 11 Jahre krank. Sehr starker Ikterus. 21. März 1900 Choledochotomie und Cystostomie mit Drainage. 13 Steine in der Blase, 2 im Choled.

14. Dezember 1904. Vollständig gesund.

40. J. G., 52 Jahre. 27. März 1900 Choledochotomie und Cystostomie mit Drainage. Blase geschrumpft, enthält 17 Steine, in Chol. 20 Steine. 10. April 1903 Exitus an hochgradiger Bronchitis, vielleicht infolge des bei der Narkose benutzten Athers.

41. H. Schn., 34 Jahre. 4. April 1900 Choledochotomie und Drainage. Resektion der halben Gallenblase. 30 Steine in der Blase, 1 gr. St. im Choledochus.

Februar 1902. Zweimal Koliken ohne Ikterus, sonst stets gesund. 22. August 1903 Exitus an Pleuritis.

42. H. Pl., 33 Jahre. Seit mehreren Jahren krank. Ikterus. 12. März 1901 Choledochotomie mit Drainage. Blase stark geschrumpft, 1 Stein vor der Pap. duod.

15. Dezember 1904. Vollständig beschwerdefrei.

44. M. N., 52 Jahre. Früher Ectomie mit Drainage des Cysticus. In der Blase 285 kleine Steine. 6 Wochen p. op. neuer Anfall mit Ikterus; später häufigere Anfälle deshalb. 6. Mai 1901 Choledochotomie. 10 haselnußgroße Steine im Chol. Im unteren Teil der Narbe bildete sich ein Nahtabsceß, der incidiert wurde; dabei wurden einige tiefe Nähte abgestoßen.

12. Dezember 1904. Vollständig gesund. Im unteren Teile der Narbe eine Hernie bei talergroßer Bruchpforte. Die Frau trägt keine Bandage, da ihr der Bruch keine Beschwerden macht.

45. K. W., 35 Jahre. Starker Ikterus seit 3 Monaten. 14. Mai 1905 Choledochotomie mit Drainage. Blase geschrumpft, Choled. armdick erweitert, enthält 2 sehr große Steine.

Januar 1905. Vollständig gesund.

46. K. Fr., 46 Jahre. Vor 1 Jahre Cystostomie. Es trat wieder Ikterus auf, deshalb 6. Juni 1901 Choledochotomie mit Drainage. Cysticotomie mit Naht. Blase geschrumpft, im Cysticus ein Stein. Mehrere Steine im Choledochus, einer in der Papille.

19. Dezember 1904. Vollständig gesund.

47. E. H., 38 Jahre. Seit mehreren Jahren krank. Starker Ikterus. 6. Juni 1904 Choledochotomie. Der Schnitt setzt sich vom Chol. in den Hepaticus fest. Ein Katheter in den Chol, ein Katheter in den Hepaticus. Blase geschrumpft, ein Stein auf der Durchwanderung nach der Leber begriffen. Resektion der Blase mit Naht. In den Galleugängen zahlreiche Steine. Über das jetzige Befinden war keine Auskunft zu erhalten.

48. L. R., 34 Jahre. Vor einem Jahre wurden Gallenblasenadhäsionen gelöst. Die Blase schien nicht verändert, die Gänge frei. Jetzt fast täglich Kolikanfälle mit Ikterus. 20. Juni 1901 Choledochotomie und Cystostomie mit Drainage. Blase geschrumpft, mehrere Steine im Chol., einer in Pap. duod.

9. Dezember 1904. Vollständig gesund.

49. G. L., 37 Jahre. Seit 4 Jahren krank. Ikterus. 15. Juli 1901 Choledochotomie und Cystostomie mit Drainage. Blase geschrumpft, in ihr und im Hepaticus mehrere Steine. Jetzt war keine Nachricht zu erhalten.

50. L. S., 54 Jahre. 3. August 1901 Choledochotomie mit Drainage, Cystostomie. In der Blase und im Choled. je ein Stein. Gallenblasen-Dickdarmfistel.

13. Dezember 1904. Vollständig gesund. Im unteren Teil der Narbe eine Lücke, keine eigentliche Hernie.

51. G. D., 54 Jahre. 5. August 1901 Choledochotomie mit Drainage. Vor der Papille ein großer Stein. 8 Wochen p. op. stieß sich ohne Schmerzen ein großer Stein durch die Fistel ab.

9. Dezember 1904. Vollständig gesund.

52. E. R., 53 Jahre. Choledochotomie mit Naht. Ectomie. In der Blase mehrere Steine. Chol. leer, ein Carcinomknoten hatte einen Stein vorgetäuscht. Es bestand Ikterus. Typische Koliken waren vorhanden. Abmagerung.

25. Dezember 1901 Exitus infolge Choledochuscarcinom.

53. K. Kr., 51 Jahre. Starker Ikterus.

13. Februar 1902 Choledochotomie mit Drainage. Cystostomie. 1 Stein

in der Blase und im Choledochus, außerdem noch ganz klarer schleimiger Inhalt.

9. Dezember 1904. Vollständig gesund.

54. T. W. schon früher angeführt.

55. M. R., 31 Jahre. Seit 6 Wochen krank. Ikterus. 22. März 1902 Choledochotomie mit Drainage. Resektion der Blasenkuppe mit Drainage. Gallenblase verdickt geschrumpft, enthält 5 Steine; im Choled. 1 großer Stein.

Februar 1904 Kolikanfall mit Fieber und leichtem Ikterus, sonst stets gesund.

56. M. K., 38 Jahre. Oktober 1901 Cystostomie mit Drainage wegen Empyems der Gallenblase. Eine genaue Untersuchung der Gänge war wegen Infektionsgefahr nicht möglich. Ein Vierteljahr später traten heftige Koliken mit Ikterus auf, darum 22. März 1902 Choledochotomie und Cystostomie mit Drainage. Blase vergrößert, enthält mehrere große Steine; im Hepaticus und Choled. mehrere Steine, davon einer in der Papilla festsitzend. Der jetzige Aufenthaltsort des Patienten war nicht zu ermitteln.

57. J. K., 45 Jahre. Seit 9 Jahren krank. Geringer Ikterus. 23. August 1902 Choledochotomie und Resektion der Blase mit Drainage. Blase geschrumpft, morsch, enthält 4 Steine, zwei weitere Steine sitzen in der Wandung. Im Hepaticus und Choled. mehrere Steine.

8. Dezember 1904. Vollständig gesund.

58. M. B., 44 Jahre. 4. Juli 1902 Choledochotomie mit Drainage, Cystectomie. Blase geschrumpft; im Choled. 2 große Steine. Jetzt vollständig gesund.

59. J. Ach., 26 Jahre. Seit 6 Jahren krank. Starker Ikterus. 11. September 1902 Choledochotomie mit Drainage. Cystostomie mit Naht. Blase geschrumpft, leer; im Choled. ein haselnußgroßer Stein in der Pap. duod. eingekeilt. Gallenblasen- und Duodenalfistel. Beim Spülen noch Steine entfernt.

20. Dezember 1904. Vollständig gesund.

60. K. T., 43 Jahre. Seit 9 Jahren krank. Ikterus 17. September 1902. Choledochotomie mit Drainage. Blase geschrumpft, leer. In der Pap. duod. ein Stein. Mit Gallenfistel entlassen, die sich erst nach 1¼ Jahren schloß. 1 Jahr p. op. leichter Kolikanfall.

16. Dezember 1904. Vollständig gesund.

61. K. W., 30 Jahre. Vor 7 Jahren der erste Anfall. Seit 2 Jahren beständig ikterisch. Vor 4 Wochen Blutungen im Ellbogen und Fußgelenk. Nasenblutungen. Vor der Operation 3 mal täglich, 2,0 Calcium chloratum. 24. Oktober 1902 Choledochotomie mit Drainage. Blase geschrumpft, im Choledochus stinkende Galle und mehrere bröcklige Steine. Bact. coli, in Reinkultur aus der Galle zu isolieren. Intravenös 1 proz. Lösung von Calcium chloratum 100 ccm.

26. Oktober 1902 Exitus an cholämischer Blutung aus der Nase.

62. A. Z., 47 Jahre. Seit einem halben Jahre krank. Früher bisweilen ikterisch. 17. November 1902 Choledochotomie mit Drainage. Cystostomie. Blase geschrumpft, enthält viele Steine; im Choledochus in fingerdickem Abguß, im Hepaticus mehrere Steine.

13. Dezember 1904. Vollständig gesund.

63. Schon früher aufgeführt.

64. E. W., 53 Jahre. Seit mehreren Jahren krank. Starker Ikterus. 2. Dezember 1902 Choledochotomie mit Drainage. Blase stark geschrumpft. Choledochus wurde anfänglich für die Blase gehalten, stark erweitert, enthält zahlreiche Steine, deren einer in der Pap. duod. festsitzt.

3. Dezember 1904. Vollständig gesund.

65. J. Schn., 32 Jahre. Vor 6 Monaten der erste Anfall. Ikterus 19. Dezember 1902 Choledochotomie mit Drainage. Blase geschrumpft; im Choled. 1 großer Stein.

7. Dezember 1904. Vollständig gesund.

66. E. K., 25 Jahre. Seit 1 Jahr krank. Ikterus. 20. März 1903 Choledochotomie und Cystostomie mit Drainage. Blase sehr groß, wurstförmig, mit schleimig eitrigem Inhalt und 3 Cholestearinsteinen; im Chol. ein großer Stein.

6. Dezember 1904. Vollständig gesund.

67. E. B., 52 Jahre. Krank. Starker Ikterus, hohes Fieber. 20. März 1903 Choledochotomie mit Drainage. Cystostomie. Blase geschrumpft, enthält einige Steine, im Choled. zahlreiche Steine. 23. März 1904 Exitus an Pneumonie. Sektion. Pneumonische Herde im Oberlappen, Herzverfettung. Multipl. cholangitische Abszesse in der Leber.

68. B. Pr., schon früher aufgeführt.

69. K. E., 39 Jahre. Seit 13 Jahren krank, Ikterus. 21. September 1903 Choledochotomie mit Naht, Cystectomie mit Hepaticusdrainage durch den Cysticusstumpf. Hydrops der Gallenblase mit abschließendem Stein im Cysticus. Im Choled. 6 Steine. 15. Dezember 1904 vollständig geheilt.

70. Chr. Kn., 49 Jahre. Seit mehreren Jahren krank. Ikterus. 2. Dezember 1903 Choledochotomie mit Drainage, Cystectomie. Blase geschrumpft im Choled. ein großer Stein direkt vor der Papille, Gallenblasen- und Duodenalfistel.

17. Dezember 1904. Vollständig beschwerdefrei. Es besteht eine feine Gallenfistel, die dem Patienten aber keine Beschwerden bereitet, da die Secretion nur sehr gering ist.

71. K. B., 39 Jahre. Seit mehreren Jahren krank. Ikterus. Nephroptose. 7. Dezember 1903 Cholodochotomie mit Drainage. Cystectomie. Nephropexie. Blase vergrößert, enthält mehrere Steine, in Choled. ein großer Stein. Mit Fistel entlassen. 17. Dezember 1904. Vollkommen beschwerdefrei.

72. M. Gr., 28 Jahre. Seit 6 Jahren krank. Starker Ikterus. 10. Dezember 1903 Choledochotomie mit Drainage. Cystectomie. Geschrumpfte Blase, mit morscher Wandung, in der mehrere Steine sitzen; im Chol. 1 großer Stein.

7. Dezember 1904. Vollständig gesund.

73. K. M., 25 Jahre. Seit 1 Jahre krank. Hochgradiger Ikterus. 14. Januar 1904 Choledochotomie mit Drainage. Cystectomie. Empyem der vergrößerten Gallenblase, keine Steine. Im Choledochus mehrere Steine, deren einer fest in der Pap. duod. sitzt. 12. Dezember 1904. Vollständig gesund.

74. M. Gr., 46 Jahre. Seit 20 Jahren Kolikanfälle mit Ikterus. 6. Juni 1903 Cystectomie mit Drainage. Blase war mit Steinen vollständig

ausgefüllt. 2 Monate p. op. begannen neue Koliken mit sehr starkem Ikterus. 10. Februar 1904 Choledochotomie mit Drainage. Chol. stark erweitert, enthält mehrere Steine.

19. Dezember 1904. Vollständig gesund.

75 und 76 bereits aufgeführt.

77. W. H., 49 Jahre. 16. April 1903 Cystostomie mit Drainage. Blase vergrößert, enthält einige Steine. Nach 8 Monaten neue Kolikanfälle mit Ikterus. 5. Mai 1904 Choledochotomie mit Drainage. Blase geschrumpft; im Choledochus einige dicke Steine.

9. Dezember 1904. Vollständig gesund.

78. Nr. 68.

79. K. W., 38 Jahre. Seit Jahren leidend, bisweilen ikterisch, augenblicklich aber nicht gelb. 1. Juni 1904 Choledochotomie mit Naht, Cystostomie mit Hepaticusdrainage. Blase mittelgroß, kommuniziert mit einem steinhaltigen Abszeß, der wiederum mit dem Colon in Verbindung steht. Am Blasenhals ein zweiter steinhaltiger Abszeß, der ebenfalls mit der Blase in Verbindung steht. In der Blase eitrige Galle und zahllose kleine Steine. Im Choledochus ein großer Stein. Durch Spülung werden noch einige Steine entfernt.

9. Dezember 1904. Vollständig gesund.

80. L. H., 44 Jahre. Seit mehreren Jahren krank. Geringer Ikterus. 8. Juni 1904 Choledochotomie mit Drainage. Cystectomie. Blase mäßig vergrößert, Empyem, einige Steine. Spaltung des Cysticus in den Choledochus hinein.

Im Choledochus mehrere Steine, deren größter in der Pap. duod. eingekeilt ist. Durch Ausspülung werden noch Steine entfernt. Im Eiter der Gallenblase Staphylococcen.

9. Dezember 1904. Vollständig gesund.

81. Schon aufgeführt.

82. A. W., 57 Jahre. Seit einigen Jahren krank. Ikterus. 13. Juli 1904 Choledochotomie mit Drainage. Blase geschrumpft, leer; im Chol. mehrere Steine. Durch Spülung noch einige Steine entfernt.

10. Dezember 1904. Vollständig gesund.

83. K. W., 60 Jahre. Seit ca. 3 Wochen krank, nie ikterisch. 25. August 1904 Choledochotomie mit Drainage. Blase geschrumpft, im Chol. ein großer und mehrere kleine Steine. Gallenblasen und Duodenalfistel.

15. Dezember 1904. Vollständig gesund.

84. E. B., 43 Jahre. Seit 1 Jahr krank. Leichter Ikterus. 8. September 1904 Choledochotomie und Cystostomie mit Drainage. Cysticotomie mit Naht. Die geschrumpfte Gallenblase enthält Schleim und mehrere Steine, deren einer im Cysticus festsitzt, sodaß direkt auf ihn eingeschnitten werden muß. Im Choledochus 1 Stein.

85. A. L., 58 Jahre. Seit 1 Jahr krank. Ikterus. 14. September 1904 Choledochotomie mit Drainage. Cystectomie. In der vergrößerten Blase mehrere Steine, deren einer im Cysticus eingekeilt ist. Im Choledochus 23 facettierte Steine. 2 Monate p. op. leichter Kolikanfall.

86. W. J., 40 Jahre. Seit 1 Jahre krank. Mäßiger Ikterus. 19. September 1904 Choledochotomie mit Drainage. Cystectomie. Gallenblasen- und Magenfistel. In der Blase 2 kleine Steine; im Chol. 1 großer Stein.

87. E. H., 36 Jahre. Seit 5 Jahren krank. Ikterus. 26. September 1904 Choledochotomie mit Drainage. Cystostomie. Blase vergrößert, enthält einen großen Stein; Chol. erweitert, leer.

88. K. F., 47 Jahre. Vor 25 Jahren schon einmal Ikterus. Jetzt wieder Koliken und Ikterus. 31. Oktober 1904 Choledochotomie und Cystostomie mit Drainage. Blase klein, morsch, enthält mehrere Steine; im Chol. mehrere große Steine, die leicht zerbröckeln. Bei der Spülung noch Steinbröckel entfernt.

89. S. H., 64 Jahre. Seit mehreren Jahren krank, seit einigen Wochen Schüttelfrost. Leichter Ikterus. 9. November 1904 Choledochotomie und Cystostomie mit Drainage. Blase geschrumpft, enthält wie auch der Choled. mehrere Steine.

90. Schon aufgeführt.

91. V. A., 49 Jahre. Seit 9 Jahren krank. Ikterus. 6. Dezember 1904 Choledochotomie mit Drainage. Cystectomie. Blase stark vergrößert. Inhalt übelriechende Galle und zahlreiche kleinste Steinchen. Im Chol. breiige Steinmassen und übelriechende Galle. Mikrosk.: Bact. coli. Durch Spülung noch Steine entfernt.

92. Ch. H., 62 Jahre. Vor drei Jahren Cystectomie mit Drainage. Blase enthielt mehrere Steine. 1 Jahr p. op. wieder Kolikanfälle, kein Ikterus. 20. Dezember 1904 Choledochotomie mit Drainage. Cystectomie. Blase etwas vergrößert, leer; im Choled. mehrere kleine Steine.

93. M. W., 26 Jahre. 25. Juli 1904 Cystectomie. Blase vergrößert, ohne Steine. Choledochus sondiert, leer. Bald nach der Entlassung neue Koliken mit Ikterus. 19. Januar 1905 Choledochotomie mit wasserdichter Drainage. Im Choledochus 1 haselnußgroßer Stein.

94. H. Chr., 42 Jahre. Seit 6 Jahren alle 3—4 Wochen typische Koliken, Ikterus. 16. Januar 1905 Choledochotomie mit Drainage. Cystectomie. Blase normal groß, enthält mehrere Steine. Im Choledochus zahlreiche kleine Steinchen, die durch Gallenschlamm zusammengeklebt sind. In der Papille ein festerer Stein. Galle riecht. Bei der Spülung noch Steine entfernt.

95. R. K., 55 Jahre. Vor 3 Monaten Cystectomie. Seit 4 Wochen wieder Koliken mit Ikterus. 15. Januar 1905 Choledochotomie. Im Chol. ein haselnußgroßer Cholestearinstein.

96. S. M., 36 Jahre. 3. November 1903 Cystostomie. Operationstermin wegen Verwachsungen schwer zugänglich. Blase geschrumpft, enthielt mehrere Steine. Nach einem halben Jahre neue Koliken. Ikterus. 20. Januar 1905 Choledochotomie mit Cystectomie. Blase geschrumpft, leer. Im Choled. 3 facettierte Steine.

97. Br. E., 30 Jahre. Seit 3 Jahren krank. Augenblicklich kein Ikterus, aber früher bisweilen. 26. Januar 1905 Choledochotomie mit Cystectomie. Blase vergrößert, enthält verschiedene Steine. Im Chol 3 Steine.

98. H. M., 40 Jahre. 30. Juni 1904 Cholecystostomie. Operation direkt nach einem akuten Anfall, zahlreiche Steine entfernt. 4 Jahre beschwerdefrei, jetzt seit einem halben Jahre Koliken mit Ikterus. 6. Februar 1905 Choledochotomie mit Cystectomie. Blase geschrumpft, leer. Choledochus ebenfalls leer, aber das verhärtete Pankreas hat die hintere Wand des Ductus vorgebuchtet, sodaß eine Stenose entsteht.

99. Sch. W., 29 Jahre. Vor 2 Jahren wegen eines perforierten Gallenblasenabscesses auswärts operiert. Seit jener Zeit besteht eine Gallenfistel. Ikterus. 14. Februar 1905 Choledochotomie mit Cystectomie. Blase klein, geschrumpft, im Cysticus ein Stein. Chol. erweitert, leer.

100. M. G., 54 Jahre. Seit fast 30 Jahren Kolikanfälle, die sich in den letzten 6 Jahren häuften. Ikterus. 22. Februar 1905 Choledochotomie mit Cystectomie. Blase geschrumpft, enthielt mehrere Steine. Chol. stark erweitert, enthält ebenfalls mehrere Steine.

XVIII.

Aus dem Kaiserin Elisabeth-Wöchnerinnenheim „Lucina“ in Wien
Primararzt: Dr. Bosse.

Zur Kenntnis der congenitalen Sacraltumoren

Von

Dr. **Kurt Frank**

gew. Hausarzt des Institutes.

(Mit 2 Abbildungen.)

Seit jeher steht die Frage der angeborenen Sacraltumoren im Mittelpunkte des lebhaftesten Interesses. Es ist namentlich in den letzten Jahren die Casuistik dieser Geschwulstbildungen besonders durch Publikationen deutscher Autoren zu einer ganz stattlichen Zahl angewachsen. Der klinische Teil tritt begreiflicherweise hier vor dem anatomischen und entwicklungsgeschichtlichen Gesichtspunkte weit in den Hintergrund. Die Entstehungsweise der congenitalen Kreuzsteißbeingeschwülste ist bis auf den heutigen Tag noch der Gegenstand einer sehr gegensätzlichen Meinungsverschiedenheit. Es sind zwei unvereinbarliche Ansichten, die einander gegenüberstehen, die mono- und bigerminale Theorie.

Braune in Leipzig war der erste, der im Jahre 1868 eine zusammenfassende Darstellung der Sacraltumoren auf Grund makroskopischer Beobachtung gab. Später haben dann Virchow, Middeldorpf, Ritschelt, Nasse, v. Bergmann, Linser, und in jüngster Zeit Steinthal, Kiderlen, Borst, Wieting und Engelmann Beiträge zu dieser Frage geliefert. Alle diese genannten Forscher sind der Meinung, daß man bei den meisten Sacraltumoren mit der Annahme eines einzigen Keimes hinlänglich auskomme. Auch Lebert, der die Bezeichnung Dermoidcyste einführte, hatte 1852 von ähnlichen Voraussetzungen ausgehend, das „Gesetz der plastischen Heterotopie“ aufgestellt, wonach sich einfache und zusammengesetzte Gewebe, ja selbst Organe infolge einer besonderen Ernährungsstörung an Stellen des Körpers bilden können, wo sie normalerweise nicht vorkommen. Nun ist diese Theorie mitsamt der Voraus-

setzung eines eigentümlichen Nisus formativus wohl als überwunden anzusehen. Die monogerminale Theorie sieht jetzt in der überwiegenden Mehrheit der angeborenen Sacralgeschwülste eine Bildungshemmung normal angelegter und bereits differenzierter Organteile; es bestehe eine mangelhafte Rückbildung und gleichzeitig eine geschwulstartige Wucherung der gerade am unteren Stammesende zusammentreffenden Derivate aller 3 Keimblätter. Es wurden mit Zugrundelegung der entwicklungsgeschichtlichen Vorgänge die verschiedensten und absonderlichsten Ansichten über die engere Aetiologie der Sacraltumoren ausgesprochen. Middeldorpf sieht in dem postanalen Darmabschnitt, den Kowalewsky als Canalis neuroëntericus bezeichnete, die Ursprungsstätte dieser Tumoren und findet hiermit die Erklärung für das häufige Vorkommen von Darmteilen, die einfach durch das Persistieren und die Weiterentwicklung dieses embryonalen Gebildes entstehen. Tourneux und Herman sprechen sich für die Entstehung aus den Vestiges coccygiennes-médullaires aus. Auch die von Luschka entdeckte Steißdrüse wurde beschuldigt, durch Umwandlung angeborene Sacraltumoren hervorzurufen.

Meckel erklärte das Vorkommen von Gehirnsubstanz in den Tumoren durch die Annahme, es könne das untere Ende des Medullarrohres unter besonderen Umständen ebenso wie sonst das obere Ende zu einem Gehirn auswachsen. So geistreich diese Hypothese sein mag, so kann sie wohl kaum Anspruch auf besondere Glaubwürdigkeit erheben. Dennoch hat Borst vor nicht langer Zeit diese Ansicht für einen seiner Fälle ernstlich ins Treffen geführt.

Die meisten der genannten Autoren geben nun zu, daß man nicht bei allen Sacraltumoren mit der Annahme eines einzigen Keimes sein Auslangen finden könne und für die hochentwickelten, bereits zu den Doppelbildungen hinüberführenden Gebilden die bigerminale Theorie schwer entbehren könne.

Auch hier sind in jüngster Zeit einige Autoren, wie Kiderlen, namentlich aber Wieting und nach ihm Engelmann in ihrem allzu eifrigen Bestreben nach einer einheitlichen Genese so weit gegangen, daß sie decidiert die monogerminale Entstehung für die ausschließlich mögliche ansehen. Wieting und Engelmann vertreten den Standpunkt, daß nicht nur die einfach zusammengesetzten sondern auch die komplizierter gebauten Sacraltumoren aus Resten der foetalen Medullaranlage herzuleiten sind, die mit gleichzeitig verlagerten Teilen anderer Keimblätter in Wucherung geraten.

Kiderlen meint, die Annahme eines includierten Foetus sei

zwar sehr bequem, aber gerade deshalb durchaus unhaltbar, da sie mit den natürlichen Vorstellungen und den tatsächlichen Verhältnissen im Widerspruch stehe. Dazu bemerkt Hagen in treffender Weise: „Es ist entschieden genialer und läßt einen höheren Gesichtspunkt erkennen, wenn man versucht, nicht allein die Sacralgeschwülste, sondern auch die anderwärts vorkommenden, aus Abkömmlingen der 3 Keimblätter zusammengesetzten Tumoren in ihrer anscheinend oft hochgradigen Verschiedenheit zu einer Gruppe zu vereinigen und allen eine gemeinsame Genese zu gewährleisten, ein Versuch, der nur auf bigerminalem Wege Aussicht auf Erfolg verspricht."

Es ist auch nicht immer gar so leicht, wie z. B. bei den einfachen Tumoren die Annahme eines 2. Keimes konsequent und plausibel aufrecht zu erhalten. Man wird hier gewiß gut daran tun, nicht blind zu generalisieren und etwa auch die simpelsten Dermoidcysten bigerminal erklären zu wollen, für welche Remak, Heschl und Thiersch in überzeugender Weise nachgewiesen haben, daß sie durch Abschnürung von Teilen des Ektoderms während des foetalen Lebens und durch Einschließung in andere Gewebe entstehen. Es hieße aber andrerseits sicherlich den Tatsachen Gewalt antun, wollte man die hochentwickelten Tumoren durch eine einzige Keimanlage erklären, selbst wenn ihre organähnlichen Gebilde nicht zu vollendeten Organsystemen zusammentreten. Es wurde seiner Zeit von Nasse die Behauptung aufgestellt, bei einer wirklichen foetalen Inclusion müßten Organe oder wenigstens erkennbare Reste von solchen Organen vorhanden sein, welche nicht von dem hinteren Leibesende des Embryo gebildet werden und daher nicht auf Keimversprengung, foetale Abschnürung oder abnorme Entwicklung zurückzuführen sind, die sich bei normaler Entwicklung zurückbilden und verschwinden. Ich habe bereits oben erwähnt, daß man auch auf dem bigerminalen Wege nicht zu weit gehen darf, doch wird sich in der Epikrise noch Gelegenheit bieten, die obige Behauptung auf ihr richtiges Maß einzuschränken.

Seit den grundlegenden Arbeiten Marchands und Bonnets hat man die Unterscheidung zwischen „Keimdrüsenteratomen" und den anderen im Körper vorkommenden Intrafoetationen endgiltig aufgegeben, womit auch die angeborenen Sacraltumoren aufgehört haben, als Geschwülste sui generis zu figurieren, sie stellen eben nur eine besondere Lokalisation dar.

Wilms, der sich um die Klarlegung dieses noch so dunklen, vielumstrittenen Gebietes große Verdienste erworben hat, hat die zu allgemein gehaltene Bezeichnung Sacraltumor ebenso wie den mysti-

schen Namen „Teratom“ fallen gelassen und an deren Stelle den Sammelnamen „Embryom“ eingeführt. Gegen diese Bezeichnung, die von vielen Seiten akzeptiert wurde, hat sich besonders Saxer mit dem Bemerken gewendet, daß in diesen Tumoren fast nie embryonales Gewebe, sondern meist ausgebildete Gewebsformationen vorkommen.

Mit dem Namen „Embryom“ soll aber nichts anderes als die häufigste Aetiologie dieser Geschwülste bezeichnet werden. Hagen bemerkt sehr richtig, daß diese Benennung zweifellos besser sei als Teratom, denn die Medizin ist heutzutage doch schon etwas exakter geworden, so daß die „wunderbaren Gebilde“ eben beim Fortschreiten der Wissenschaft schon besser erkannt sind. Wilms hebt nachdrücklich hervor, daß es zur Aufklärung dieser Frage unbedingt nötig sei, alle Übergänge von den vollkommenen Formen bis zu den ganz rudimentären Einschlüssen nachzuweisen. Wenn nun Borst behauptet, in der Literatur diese Übergänge zwischen foetalen Inklusionen und den aus einem Keime abgeleiteten Sacraltumoren gefunden zu haben, so kann man bei genauer Überprüfung ihm ebensowenig wie Wieting Recht geben, der die neueren Publikationen überhaupt nicht berücksichtigte. Aus all dem Gesagten geht wohl zur Genüge hervor, daß ein jeder neue, genau untersuchte Fall eine willkommene Bereicherung für diese Frage bilden muß, weshalb ich in den nachfolgenden Zeilen einen derartigen interessanten Fall mir zu publizieren erlaube, welchen ich im Kaiserin Elisabeth Wöchnerinnenheim „Lucina“ zu beobachten Gelegenheit hatte. Für die Überlassung des Falles spreche ich Herrn Primarius Dr. Bosse meinen besten Dank aus.

Eigene Beobachtung.

J. F., 23 Jahre alt, am 10. August 1903 aufgenommen. J.No. 308/1903, amnormalen Schwangerschaftszustande. Parturiens ist immer gesund gewesen, in der Familie bisher keine Mißbildung beobachtet, menstruiert seit dem 16. Lebensjahre; Menses regelmäßig, reichlich und schmerzfrei. Vor 3 Jahren ein normaler Partus. Kind zeigte keine Besonderheiten, lebt und ist gesund. Letzte Menses Anfang November 1902.

Bei der Aufnahme erweisen sich die inneren Organe normal. Uterustumors längsoval, der 2 Querfinger unter dem Proc. xiph. endigt. Die Frucht befindet sich in Schädellage II. Position und zeigt normale Herzaktion; der Schädel ist fix und mit einem kleinen Segment ins Becken eingetreten. Touchierbefund: Äußerer Muttermund für 2 Finger durchgängig. Cervicalkanal 4 cm lang. Innerer Muttermund geschlossen. Becken geräumig. Sp. 25; Cr. 27; Tr. 30. 7 Uhr abends Wehenbeginn.

11. August, 9½ Uhr früh, Blasensprung und spontane Geburt eines lebenden Mädchens. Der Austritt bis zum Nabel erfolgt rasch, dann aber

ist ein leichter Zug nötig, um den Steiß zu entwickeln, wobei nebst dem restierenden Fruchtwasser eine reichliche Menge brauner viscider Flüssigkeit ausfließt. Abgang der normalen Placenta gleich nach der Geburt. Keine Dammverletzung.

Die Frucht zeigt einen mäßigen Ernährungszustand, ist 2600 Gramm schwer und 50 cm lang. Sie zeigt völlige Reife, Haare und Nägel sind vollständig entwickelt.

Fig. 1.

Die Maße des Kopfes betragen:

Kopfumfang:			Kopfdurchmesser:		
kleiner:	größer:	vord. quer:	hint. quer:	grader:	groß schräg
30 cm	36 cm	7 cm	9 cm	11 cm	12 cm
			klein schräg:		
			$8\frac{1}{2}$ cm.		

Im übrigen ist der Befund bis auf die zu beschreibende Mißbildung ganz normal.

In der Sacralgegend findet sich ein weit über kindskopfgroßer Tumor, ca. 20 cm lang, 12 cm breit und 10 cm dick, der sich über die Mittellinie doppelt so weit nach links als nach rechts erstreckt. Die Haut darüber erscheint rechts dunkelblau durchscheinend, links normal gefärbt. Am untern Ende des Tumors findet sich eine ca. linsengroße, scharfrandige runde Öffnung, etwa 5 cm darüber eine etwa stecknadelknopfgroße Fistel; aus beiden entleert sich spontan und auf Druck eine weißgelbliche, sehr viscide, mit verschiedengroßen corpusculären Elementen

Fig. 2.

vermischte Flüssigkeit. Da bereits bei dem Austritt aus dem Geburtskanal eine große Menge der beschriebenen Flüssigkeit abging, so ist der unterste Teil des Tumors nur mehr ein schlaffer, von Haut gebildeter Sack. Zerstreut finden sich an der Oberfläche der Geschwulst, besonders an ihrem linken unteren Anteile mehrere wechselnd große narbige, weißliche Einziehungen der bedeckenden Hautpartie. Der oberste Teil des

Tumors ist kugelig vorgewölbt und durch eine nach unten convexe Furche deutlich abgegrenzt. Gegen den Stamm zu verschmälert sich die Geschwulst, so daß sie, wenn auch breitbasig, so doch gestielt, in das untere Stammesende übergeht.

Bei genauer Palpation erweist sich der Tumor scharf abgegrenzt von seiner Umgebung, man fühlt in den Glutaealgegend zu beiden Seiten je eine Knochenstufe (Rand des Darmbeins), von der sich der Tumor absetzt. Die Geschwulst erscheint fix und setzt sich deutlich gegen die Beckenhöhle hin fort. Der obere Anteil sowie mehrere von einander getrennte Partien der unteren Hälfte zeigen exquisite Fluctuation, doch scheint keine Communication zwischen diesen mit Flüssigkeit gefüllten Hohlräumen zu bestehen. Im unteren Anteile fühlt man deutlich teils derbere, teils weichere Gebilde von knollenartiger Gestalt und verschiedener Größe; ganz distal polpiert man eine längliche knochenharte Resistenz, die sich nach unten kolbig verdickt und nach den Seiten Ausläufer zu senden scheint. Ein Defekt der Wirbelsäule ist nicht sicher wahrzunehmen. Druck auf die Geschwulst wird ohne stärkere Reflexaction ertragen, ruft keine bemerkenswerten Symptome, wie etwa die des Hirndruckes hervor. Schreien vermehrt die Konsistenz nicht.

Die Analöffnung, vom überhängenden unteren Geschwulstteile verdeckt, klafft nur wenig und entleert reichlich Meconium. Die unteren Extremitäten zeigen volle aktive Motilität.

Der Touchierbefund per rectum läßt nach hinten die stärkere Resistenz, die sonst das Kreuzbein gibt, vermissen. Doch läßt sich nicht mit Sicherheit ein Defekt des Beckenringes nachweisen. In der entleerten Flüssigkeit finden sich mikroskopisch zahlreiche frische Erythrocyten, teils mono-, teils polynucleäre Leukocyten, sowie viele, verschiedenartig gestaltete Epithelien.

Das durch seitliche Aufnahme gewonnene Radiogramm zeigt am unteren Anteile des Tumors einen etwa hühnereigroßen, mäßig dunklen Schattenherd und um diesen gruppiert, sowie im mittleren Teile der Geschwulst, mehrere verschieden große Herde. Die Wirbelsäule erscheint vollständig intakt, jedoch reicht sie nur mit einem kleinen Anteile in den Beckenring hinein, so daß sich der Tumor gewissermaßen in die oben von dem weit höher als normal stehenden Steißbein begrenzte Lücke hineinschiebt.

27. August. Operation. (Doc. Dr. Zuckerkandl.)

In leichter „Mischungs"narkose wird der Tumor circulär, allmählich von unten nach oben schichtenweise präparierend, umschnitten. Er erweist sich nur von der Haut und der darunterliegenden, schwach entwickelten auseinandergedrängten Glutaealmuskulatur bedeckt und läßt sich teils stumpf, teils mit der Schere ohne nennenswerte Blutung intakt ausschälen. Dabei besteht keinerlei Zusammenhang mit dem Wirbelkanal, der vollkommen geschlossen ist. Auffallend erscheint, daß unmittelbar unter dem Tumor das Rectum mit seiner Ampulla in seiner großen Ausdehnung ganz sich bloßliegt. Das untere Ende der Wirbelsäule (offenber hier Steißbein) ist um mehr als 5 cm nach oben zurück- und nach vorne gegen die hintere Rectalwand umgebogen, so daß man diesen eine Perforation drohenden, völlig soliden Teil der Wirbelsäule in der Busdehnung von etwa 2 cm abkneipt. Es werden hierauf die Bindegewebs-Muskelschichten zu

beiden Seiten des frei liegenden Rectums lospräpariert und durch tiefgreifende Nähte über demselben vereinigt. Nach erfolgter Resektion der überschüssigen Hautpartie wird die Wunde durch fortlaufende Naht geschlossen und in dem unteren Wundwinkel ein Jodoformgazestreifen zur Drainage eingelegt.

Nach nahezu 2 Monaten ist die völlige Ausheilung per secundam erfolgt; das Kind befindet sich auch sonst völlig wohl und zeigt eine normale Entwickelung.

Makroskopische und histologische Beschreibung. Prosectoradjunkt Dr. Wiesel.

Der Tumor ist von unregelmäßig ovoider Gestalt. Seine Länge beträgt 18 cm, der Umfang 12 cm. Die Oberfläche ist teils glatt, teils von größeren, bis zu kirschengroßen Erhebungen eingenommen. Die Konsistenz des ganzen Tumors wechselt an verschiedenen Stellen; während die glatten Partien mehr derb sind, fluktuieren die mehr vorgewölbten, teils ist ihre Konsistenz bedeutend geringer als die der flachen Anteile. Auf dem größten Durchschnitte zeigt sich, daß der Tumor durchaus nicht aus einem einheitlichen Gewebe besteht. Es wechseln derbe, anscheinend aus Bindegewebe bestehende Teile mit solchen, welche sich schon makroskopisch als Knochen und Knorpel erkennen lassen. Den eingangs erwähnten Vorbuchtungen entsprechen im Innern Hohlräume, die unregelmäßig begrenzt, in ihrer inneren Auskleidung zackig, von einer syrupartigen, gelblichbraunen Flüssigkeit angefüllt sind. Solche Hohlräume finden sich in größerer Anzahl durch die ganze Dicke des Tumors verteilt. Ferner zeigen sich an Schnitten durch den Tumor in verschiedenen Höhen streifenförmige Pigmentanhäufungen, sowie Inseln von Parenchymen, die schon makroskopisch eine Organdiagnose gestatten. Z. B. kleine, hellergroße Partien von Leber, ferner eine wohl charakterisierte, ohne weiteres erkennbare Nebenniere, eine Speicheldrüse u. s. w.

An der äußeren Peripherie des Tumors läuft eine schmale Rinne fast rings um die ganze Circumferenz, deren beide Wände von Haut ausgekleidet sind. Es läßt sich also schon auf Grund des makroskopischen Befundes der Tumor als Teratom diagnostizieren.

Es wurden nun aus verschiedenen Partien des Tumors Stücke entnommen, um sie der histologischen Untersuchung zuzuführen. Diese Stücke, verschieden groß gemacht, wurden in Celloidin eingebettet und geschnitten. Die histologische Untersuchung führte zu dem Ergebnis, daß Derivate sämtlicher 3 Keimblätter vorhanden waren.

Ich beginne mit den ektodermalen Gebilden.

Vom Großhirnbläschen sind größere Partien zur Entwickelung gelangt; man findet an einzelnen Schnitten Stellen, die der Adergeflechtsfurche entsprechen, ferner Gebilde, die als Ammonshörner zu bezeichnen sind.

Vom Zwischenhirnbläschen findet sich der III. Ventrikel, das Infundibulum und das vordere Adergeflecht. Die aus dem hintersten Teile der Deckplatte des Zwischenhirnbläschens sich entwickelnde Zirbeldrüse konnte nicht aufgefunden werden.

Vom Mittelhirnbläschen findet sich der Aquaeductus Sylvii und die Vierhügel.

Vom vierten Hirnbläschen resp. seinen Derivaten konnte nichts gefunden werden; ebensowenig vom 5. Hirnbläschen. Rückenmark fehlte ebenfalls.

Vom Auge waren beträchtliche Teile zur Ausbildung gelangt und zwar in paariger Anlage. Es fand sich in vollkommener Entwicklung: Cornea, Sklera, der Ciliarkörper, ferner die Pars iridica retinae, sowie Chorioidealepithel; die oben erwähnten Pigmentanhäufungen gehören größtenteils dem Binnenpigment des Auges an. Eine fernere Differenzierung der Retinalelemente konnte nicht erzielt werden. Ein Sehnerv war nicht zu finden, ebenso fehlten auch die übrigen Hirnnerven, sowie Augenlider und Tränenorgane. Vom Geruchs- und Gehörorgan fanden sich keinerlei mit Sicherheit zu diagnostizierende Elemente.

Die Haut war in allen ihren Abschnitten teils in Form des oben erwähnten Ringes, teils in Form von verschieden großen Inseln vorhanden und gut ausgebildet. Sowohl Corium als Epidermis zeigten durchaus normalen Bau.

Von Anhangsgebilden der Haut ließen sich Nägel nicht auffinden, Haare waren in ihrer Anlage als Haarkeime und Haarpapillen vorhanden, freie Haare fehlten; dagegen fanden sich reichlich Talg- und Schweißdrüsen.

An Hautstellen, die zu Extremitätenanlagen gehörend gedeutet werden konnten, fanden sich vereinzelte, aber wohl ausgebildete Tastkörperchen.

Die Organe des mittleren und inneren Keimblattes waren reichlich vertreten, allerdings nicht in Form von zusammenhängenden Organsystemen, wie beispielsweise der Darmkanal, sondern wiederum größtenteils in Einzelform angeordnet, ohne jegliche bestimmtere Topographie, seltener in größeren Verbänden.

Willkürliche Muskulatur war in großer Menge auffindbar, besonders an jenen Stellen, welche eventuell als Extremitätenanlage angesprochen werden konnten, aber auch außerdem in Form breiterer Platten. (Rumpf- und Thoraxmuskeln?)

Bleibende Niere war in einem kleinen Exemplar vorhanden; allerdings ohne jeglichen Zusammenhang mit einem nach seiner epithelialen Auskleidung vielleicht Harnblase zu deutenden Hohlraum.

Ureteren fehlten, ebenso eine jegliche Andeutung einer Geschlechtsdrüse oder deren Ausführungswege.

Trotz Untersuchung sämtlicher Höhen des Tumors fand sich nichts, was mit Sicherheit als Geschlechtsdrüse bezeichnet werden konnte. Selbstverständlich fand sich auch kein äußeres Genital oder eine Kloake.

Vollständig ausgebildet in ihren sämtlichen Rindenpartien war eine schon makroskopisch gut erkennbare Nebenniere; ihr chromaffiner Abschnitt fehlte dagegen, ebenso wie eine andere Anlage des sympathischen Nervensystems.

Um auf die Niere zurückzukommen, so sei nur kurz bemerkt, daß sie sowohl in der Rinden- als Markanlage wohl differenziert war. Sie endete anscheinend blind in einer Art von in sich geschlossenem Nierenbecken. Harnsäureinfarcte waren nicht vorhanden.

Vom inneren Keimblatt fanden sich eine Anzahl von Schlundspaltenderivaten. Die Mundbucht allerdings war nicht zur Entwicklung gelangt, der Darmkanal jedoch war in seinen einzelnen Abschnitten reichlich repräsentiert. Vor allem erwiesen sich die schon obenerwähnten, mit gallertartigem Inhalt erfüllten Hohlräume als zu ihnen gehörend. Es fanden sich Stellen mit Pflasterepithel des Oesophagus, ferner solche mit Drüsenschläuchen, wie sie dem Magen entsprechen, Dünndarm mit Zotten und Brunnersche Drüsen des Duodenums, Dickdarm, aber alles wahllos durcheinander gewürfelt ohne jeglichen Zusammenhang. Von Anhangdrüsen des Darmes fanden sich: Leber, Pankreas, Speicheldrüsen. Dagegen verdient das fast völlige Fehlen von lymphoiden Gewebe hier hervorgehoben zu werden, so fehlte beispielsweise jegliches Organ, das als Milz hätte gedeutet werden können. Auch der lymphatische Apparat des Darmes war äußerst spärlich. Lungen fehlten.

An Organen des Mesenchyms fand sich das Herz in Form eines einkammerigen Schlauches ohne deutliche Vorhöfe und Klappenapparate. Größere Gefäße zogen kreuz und quer durch den Tumor, ohnn eine bestimmte Topographie erkennen zu lassen.

Knochen waren in Form kurzer Röhren und kleiner Belegknochen vorhanden. Doch war keiner deutlich als Teil der Extremitäten oder Wirbelsäule zu diagnostizieren. Die vorhandenen Knochenanlagen zeigten alle Stadien der Ossifikation.

Auch waren alle Formen von Stützsubstanz vertreten. Zahnanlagen waren nicht auffindbar.

Es war unmöglich, eine bestimmte Topographie anzugeben. Wirr und regellos lagen die heterogensten Organanlagen nebeneinander. Nirgends fand sich ein morphologischer oder physiologischer Zusammenhang.

Angeborene Sacraltumoren sind ein nicht allzu häufiges Vorkommnis. Calbet gibt 1 auf 34582 Geburten an. Das weibliche Geschlecht ist im allgemeinen öfter betroffen. Von 203 Fällen Calbets fallen 126 auf Mädchen, nur 60 auf Knaben.

Kiderlen fand das Verhältnis der beiden Geschlechter wie 1:4. In Gerhardts Handbuch allein fand ich die Ansicht vertreten, daß das männliche Geschlecht häufiger als das weibliche mit Sacraltumoren behaftet sei. Relativ häufig ist diese Mißbildung mit Hydramnios vergesellschaftet. So fand Condére diese Komplikation in 29 Fällen 8mal, Calbet in 107 Fällen nur 11mal. Die Geburten finden bei Früchten mit Steißtumoren oft vor dem normalen Schwangerschaftsende statt. Calbet hat unter 117 Fällen nur 10 ausgetragene Früchte und 19 Frühgeburten, Kiderlen unter 119 Fällen 10 Frühgeburten. Die Unterbrechung der Schwangerschaft findet meist im 6 Monate statt.

Die meisten Kinder mit Sacraltumoren kommen tot zur Welt. Calbet fand in 107 Fällen 20 totgeborene Früchte, wovon 13 Frühgeburten und 7 reif waren, 7 Kinder starben während der Geburt.

Dazu bemerkt Linser, daß die Hälfte der Kinder mit Steißgeschwülsten während der Geburt oder im ersten Lebensjahre stirbt.

Die Geburten verlaufen gewöhnlich normal. Daß die Kinder meist in Kopflage geboren werden, ist daraus zu erklären, daß oft Frühgeburten vorkommen und die Tumoren dann meist Faustgröße nicht überschreiten. Sperling berichtet über 2 kindskopfgroße Tumoren. Leclerk über einen 950 g schweren. Darnach ist der vorliegende Tumor wohl als einer der größten bisher beobachteten anzusehen. Hohl erwähnt, daß in 40 Fällen 22 Geburten spontan verliefen und 18mal Kunsthilfe nötig war. Aber auch unter den Spontangeburten waren 6 sehr schwer, in 3 Fällen barst die Geschwulst. Auch in unserem Falle läßt sich der rasche, fast mühelose Durchtritt des reifen Kindes nur dadurch erklären, daß der cystische Teil des Tumors spontan zerriß und um ein Erhebliches verkleinert wurde. Braune fand bei 79 Fällen nur 22 erschwerte Geburten.

Das Geburtshindernis tritt, da es sich, wie erwähnt, meist um Schädellagen handelt, erst nach der Geburt des Kopfes und Rumpfes auf. Die Ursache kann in dem oft gleichzeitig mitvorhandenen Hydramnios liegen. Es genügen dann einige kräftige Traktionen, das bis zum Nabel geborene Kind völlig zu extrahieren. Oft aber bereitet die Größe des Tumors ein unüberwindliches Hindernis, oder die Geschwulst hackt sich unter der Symphyse fest. Tritt der letztere Fall ein, so kann man dadurch, daß man den Tumor durch Rotation in die Kreuzbeinhöhle zu bringen sucht, eine leichte Entwicklung anbahnen. Calbet, Tarnier und Küster raten, die Füße neben dem Tumor herabzuholen und kräftig anzuziehen. Da die Frucht bei längerem Verweilen in dieser Lage meist abstirbt und Eile nottut, so kam es wiederholt bei energischeren Bemühungen zu Einrissen in den Tumor und Abfluß von Flüssigkeit, worauf, wie in unserem Fall, die Geburt glatt von statten ging. Solche Fälle erwähnen Calbet, Glogner und Martin. Bei Beumer riß der Tumor glatt ab. Es wird deshalb von manchen Autoren eine direkte Punktion des nachfolgenden Tumors empfohlen. Steißlagen erschweren die Geburt nicht allzu oft; es genügt dann ein kräftiger Zug am Tumor oder die Punktion desselben, um die Frucht zu entwickeln. Doch ist die Diagnose in solchen Fällen oft recht schwer, und es sind wiederholt Verwechslungen mit der Fruchtblase oder Placenta praevia vorgekommen. Besonders eingreifende Operationen erscheinen nach dem Gesagten selten nötig, doch sind auch Fälle beschrieben, in denen es zur Embryotomie i. e. zur Abtrennung des Tumors im Uterus kam (Uthmöller).

Kommen wir auf die Genese des vorliegenden Tumors zurück, so kann es wohl auch für den eingefleischtesten Anhänger der monogerminalen Theorie kaum einen Zweifel unterliegen, daß es sich hier um eine zweite Keimanlage handelt. Es gibt nur äußerst wenige unter den bisher veröffentlichten Fällen, die mit Ausnahme des Respirationstraktes und der Genitalsphäre eine so reichhaltige, fast lückenlose und eindeutige Aufzählung der vorhandenen Organanlagen zuließen. Es sind Derivate sämtlicher Keimblätter vorhanden. Es ist nicht nur der Darm mit seinen Anhangsgebilden zur Entwicklung gelangt, sodaß auch der hochgestellten Forderung Nasses genügt ist, indem durchaus nicht ausschließlich die dem hinteren Stammesende des Embryo entsprechenden Organe den Tumor zusammensetzen. Aber auch die nervösen Elemente treten nicht so sehr in den Vordergrund, wie es Wieting und Engelmann für die Allgemeinheit der Embryome annehmen. Der Digestionstrakt ist in allen seinen Abschnitten vertreten, und auch seine größeren Anhangsdrüsen, wie Leber, Pankreas und Speicheldrüsen sind deutlich entwickelt. Daß auch das Auge in nahezu allen Bestandteilen, ferner die vollausgebildete Niere, das Herz, die Andeutung von Extremitätenanlagen durch die Tastkörperchen und sämtliche Arten des Stützgewebes in allen Stadien ihrer Entwicklung aufgefunden war, muß wohl als ein nicht allzu häufiges Vorkommnis bezeichnet werden. Ganz besonders interessant und bisher wenig oder gar nicht beobachtet ist das Vorhandensein der gut ausgebildeten Rindensubstanz der Nebenniere. Nur von den Respirationsorganen und dem Genitale waren trotz genauen Durchforschens des Tumors keine Anlagen zu finden.

Gehen wir nun auf die eigentliche Pathogenese dieser Tumoren und speziell des vorliegenden näher ein, so ergibt sich folgendes.

Sobotta hat am Ei von Mäusen den Nachweis erbracht, daß jedes während der Reifezeit abgestoßene Richtungskörperchen ein abortives befurchtungsfähiges Ei darstelle. Daraus folgern die meisten Autoren auf einen ähnlichen Vorgang beim Menschen. Diese Polzelle kann sich in derselben Weise wie die Mutterzelle entwickeln oder in der Entwicklung weit zurückbleiben. Daraus ergibt sich dann die mehr oder minder große Verschiedenheit in der Vollkommenheit der Doppelbildung. Die zurückgebliebenen, vom normalen Embryo umwachsenen bilden die foetalen Inklusionen. In den meisten Fällen erfolgt die Verwachsung, wie Kolisko hervorhebt, am Schwanzende. Es sei an dieser Stelle in Parenthese bemerkt, daß nach

Kolisko, der sich um die Aufhellung dieser Frage sehr verdient gemacht hat, für alle sacralen Embryome die gestreckte Stellung des Kreuzbeins und die nach hinten verlaufende Krümmung des Steißbeins ein gemeinsames wichtiges diagnostisches Merkmal sei; für das Kreuzbein traf es in unserem Fall wohl zu, nur war dasselbe um ein gutes Stück aus dem Beckenring nach oben hinausgeschoben oder besser gesagt, durch den Tumor verhindert, sich dem knöchernen Ring ganz einzufügen; das Steißbein war nach vorn gekrümmt, weshalb es entfernt werden mußte.

Auch eine zweite Möglichkeit des Entwicklungsmechanismus der Embryome wurde von Bonnet angegeben. Darnach kann es in einer sonst normal angelegten Keimblase zu einer Überproduktion von Furchungskugeln kommen, die nicht zum Aufbau des Organismus verwendet, aber früher oder später sich weiter entwickeln. Wenn sich eine solche Blastomere frühzeitig loslöst, so wird es auch zu einer weitgehenden Differenzierung kommen, während in späteren Stadien nur ein oder zwei Keimblätter vertreten sein werden. Es berühren also alle diese Tumoren auf einer einheitlichen Grundlage, und der Unterschied ist nur ein gradueller. Hagen hat in Beipflichtung dieser Anschauungen folgende übersichtliche Einteilung angegeben:

I. Embryome, die aus einer befruchteten Polzelle hervorgegangen sind. (Unvollkommene Doppelbildungen, ein Teil der foetalen Inclusionen.)

II. Embryome, die aus der Überproduktion von Furchungskugeln enstanden sind:

a) Solche, die Abkömmlinge aller 3 Keimblätter enthalten (Tridermome)

Teratome im engeren Sinne (zusammengesetzte Dermoide) der Rest der bisher als foetale Inclusionen bezeichneten Tumoren.

b) Solche, die nur aus Abkömmlingen zweier Keimblätter bestehen (Bidermome) (zusammengesetzte Dermoide).

c) Solche, die nur Abkömmlinge eines, des äußeren Keimblattes enthalten: einfachen Dermoide.

Wenn ich die Gruppe II c ausschalte, über deren Entstehung und Zugehörigkeit ich mich eingangs dieser Zeilen äußerte, so erscheinen mir alle Embryome nach dieser Einteilung ohne Zwang unter einen einheitlichen Gesichtspunkt gebracht, der wohl ziemlich stichhaltig ist.

Es erübrigt nun noch, eine einigermaßen plausible Unterscheidung zu treffen zwischen den aus 2 Keimanlagen entstandenen Embryomen und solchen, die aus überzähligen Furchungskugeln hervorgegangen sind. Wilms hat die Meinung ausgesprochen, daß alle Embryome, die Produkte beider Körperhälften gebildet haben, aus einem Abortivei entstanden seien. Dafür liegt nach Hagen kein zwingender Grund vor, der höchstens für offenkundige Halbseitigkeit die Annahme der Genese aus einer Furchungskugel für berechtigt hält.

Mehr als diese Momente dürften wohl der Grad der Differenzierung und die Zweckmäßigkeit in der ganzen Anlage Anhaltspunkte für eine eben immer nur wahrscheinliche Entscheidung dieser Frage geben. Falls sich ein planmäßiger Aufbau, eine hervorstechende Ähnlichkeit mit dem Embryo selbst, eine „gewollte Anordnung zu Organsystemen" nachweisen läßt, so wäre die Genese aus einem Abortivei zu erklären. Bei einem wirren, regellosen Durcheinander der verschiedensten Organteile ohne bestimmte Topographie könnt man geneigt sein, die Weiterentwicklung einer abgestoßenen Furchungskugel als Entstehungsursache anzunehmen. Auch für unseren Fall wäre diese letztere Erklärungsweise am Platze, und er fände in der Einteilung Hagens in der Gruppe IIa seine angemessene Stelle.

Literaturverzeichnis.

Borst, Die angeborenen Geschwülste der Sacralregion. Centralbl. f. allg. Pathol. u. path. Anatom. IX 1898.

Calbet, Contribution à l'étude des tumeurs congénitales d'origine parasitaire de la region sacro-coccygienne. Paris. 1893.

Engelmann, Beitrag zur Kenntnis der Sacraltumoren. Arch. f. klin. Chir. 72. 1904.

Gerhardts, Handbuch der Kinderkrankh. VI. a.

Giani, Contributo allo studio dei teratomi sacrali. Clin. chir. 1903. 11.

Graff, Deutsche Zeitschr. f. Chir. 1904.

Hagen, Beiträge z. klin. Chir. 1904.

Hoffmann, Ein Beitrag zu den angeborenen Sacralgeschwülsten. J. D. Leipzig. 1904.

Hoppe, Beitrag zur Lehre von den angeborenen Kreuzsteißbeingeschwülsten. D. Zeitschr. f. Chir. 66. 1903.

Kiderlen, D. Zeitschr. f. Chir. 52. 1899.

Kolisko, Wien. klin. Woch. 1890. p. 389.

Idem, ibidem. 1894. p. 391,

Linser, Beitr. z. klin. Chir. 29. 1900.

Nasse, Beitrag zur Genese der sacrococcyg. Teratome. Arch. f. klin. Chir. 45.

Pflanz, Zeitschr. f. Heilkunde. 1896.

Preindlsberger, Zeitschr. f. Heilkunde. 1903.
Sänger, Arch. f. Gyn. 37. 1890.
Steinthal, Handb. d. pract. Chir. VI.
Stolper, Die angeborenen Geschwülste der Kreuzsteißbeingegend. D. Zeitschr. f. Chir. 50. 1899.
Tillmanns, Deutsche med. Woch. 1904. 17.
Uthmöller, Über Geburten bei Steißtumoren. Monatsschr. f. Geburtsh. u. Gyn. 1904.
Wilms, D. Arch. f. klin. Med. 55.
Idem, Die Mischgeschwülste. Berlin. 1899/1902.

XIX.

Aus dem chirurgisch-poliklinischen Institut der Universität Leipzig.
Professor Dr. Perthes.

Über eine besondere Form der Infraction: die Faltung der Knochencorticalis.

Von
Dr. **Hans Kohl**
Assistenzarzt.
(Mit Tafel II.)

In dem chirurgisch-poliklinischen Institute der Universität Leipzig kamen in den letzten zwei Jahren fünfmal jugendliche Patienten zur Beobachtung, die nach einem Fall auf die vorgestreckte Handfläche eine ganz circumskripte Druckempfindlichkeit ungefähr 3 cm oberhalb des Proc. styloid. radii und umschriebene Schwellung der diese Stelle umgebenden Weichteile aufwiesen, ohne daß eine Deformität am Radius etwa im Sinne der typischen Radiusfractur zu konstatieren gewesen wäre. Das Röntgenbild zeigte eine eigentümliche und in allen Fällen nur dem Grade nach verschiedene Veränderung in der Corticalis des Knochens, eine 3 cm oberhalb der Gelenkspalte auf dem Dorsum quer über den Radius hinziehende Falte der Corticalis des Radius. Einer der Fälle mag zugleich als Vertreter aller hier zunächst referiert werden:

Am 17. Nov. 1904 kam der zwölfjährige Knabe K. B. in die Poliklinik und gab an, er sei am Tage vorher beim Wettrennen dadurch, daß er in ein Loch getreten sei, zu Fall gekommen. Nach seiner Angabe ist er dabei auf die bei ausgestrecktem Arm dorsalflektierte Hand gefallen. Bei Betrachtung zeigte sich Schwellung in der Gegend des unteren Radiusendes, eine Stellungsanomalie gegenüber dem andern Arm war nicht nachzuweisen. Bei Betastung fand sich Druckschmerz ungefähr 3 cm oberhalb des untern Endes des Proc. styloid. radii. Krepitation war nicht vorhanden, ebensowenig abnorme Beweglichkeit. Die Bewegungen im Handgelenk waren nicht wesentlich behindert.

Die Behandlung bestand in Fixation auf volarer Gypsschiene während 8 Tage. Danach wurde noch einige Tage Massage angewendet und bereits am 30. November 1904 der Knabe mit völlig beweglicher Hand als geheilt entlassen.

Es waren 2 Röntgogramme angefertigt worden und zwar das eine (Fig. 1) derart, daß der Radius mit der radialen Kante der Platte anlag, das zweite (Fig. 2) so, daß die Vola auf der Platte lag. Man sieht nun an Fig. 1, daß die Corticalis des Radius am dorsum 3 cm oberhalb der Spitze des Proc. styloid. in ihrem normalen Verlauf dadurch eine Unterbrechung erfährt, daß sie in Form eines ungefähr 140° betragenden Winkels hügelförmig vorspringt und dann wieder in gradem Verlauf, unterbrochen durch die Epiphysenlinie, nach dem Proc. styloid. hinläuft. Die Knochenfasern der Spongiosa sind in einer Tiefe von 3 mm, von der Spitze des Winkels auf der Platte gemessen, aufgelockert und durchbrochen, indem sie nach der Spitze des Winkels konvergierend, in diese ausstrahlen. Im übrigen weisen die Knochenfasern auf der Platte, die die Strukturen deutlich erkennen läßt, eine Veränderung nicht auf. Die Corticalis des Radius auf der volaren Seite läuft, vom proximalen zum distalen Ende schwächer werdend, in normalem, d. h. leicht gebogenem dorsalkonvexen Verlauf nach abwärts und erfährt bis zur Epiphysenlinie keine Unterbrechung irgendwelcher Art. An den übrigen Knochen, soweit sie sichtbar sind, können Veränderungen nicht konstatiert werden.

Auf der zweiten Platte (Fig. 2), wobei, wie oben erwähnt, die Vola auf der Platte lag, erkennt man 3 cm oberhalb des Proc. styloideus radii an der radialen Seite der Corticalis ebenfalls einen vorspringenden dreieckigen Hügel, dessen Spitze ein ungefähr 160° messender Winkel ist. Einen ähnlichen Vorsprung zeigt, direkt gegenüberliegend, die ulnare Seite der Corticalis. Die Knochenbälkchen zwischen diesen beiden Vorsprüngen sehen etwas ausgefasert aus, ohne eine Trennung deutlich erkennen zu lassen.

Aus der Zusammenstellung der beiden Bilder geht also hervor, daß 3 cm oberhalb des Proc. styloid. um die dorsale Peripherie des Radius eine Knochenleiste herumgeht, die dadurch zustande gekommen ist, daß sich die Corticalis gewißermassen aufgefaltet hat. Die Spongiosa ist, soweit sich das nach dem Röntgenbilde beurteilen läßt, nur bis zu einer ganz geringen Tiefe beteiligt, indem sich ihre Knochenfasern teilweise gelöst haben. Der übrige Knochen ist intakt, insbesondere ist auch die entsprechende volare Peripherie des Radius glatt und zeigt keine Veränderung wie die dorsale.

Die vier anderen Fälle stimmen mit dem vorstehenden in allem wesentlichen überein. Wie dort um einen 12jährigen, handelt es sich hier um Knaben von 10 und 11 und ein Mädchen von 13 Jahren sowie endlich um einen 16jährigen jungen Menschen. Die Anamnese ergab in allen Fällen, daß die Verletzung so wie eine typische Radiusfractur durch Fall auf die Vola der vorgestreckten Hand zustande gekommen war.

Auch in diesen Fällen war klinisch außer einer circumskripten Druckempfindlichkeit oberhalb der unteren Radiusepiphyse und einer entsprechenden Schwellung nichts nachweisbar. Jede Dislocation fehlte. In allen zeigt die Röntgenaufnahme eine gleiche dachähnliche Prominenz wie in jenem Falle. Der First derselben, der im Fall 1

wie sich aus Fig. 1 u. 2 ergibt, 3,1 cm oberhalb der Spitze des Proc. styloid. radii liegt, befand sich in den vier anderen Fällen 3,2 cm, 3,3 cm, 3,5 cm, 4,5 cm oberhalb jenes Punktes. Die Höhe des Firstes war in den drei Fällen etwas geringer, als sich in Fig. 1 und 2 darstellt. Auch in diesen Fällen war der Verlauf der gleiche: Heilung ohne jegliche Störung mit voll befriedigendem funktionellen Resultat nach 14 Tagen bis drei Wochen. In allen Fällen handelte es sich um gesunde Individuen, bei denen auch von abgelaufener Rhechitis keine Zeichen vorhanden waren.

Wir halten uns hiernach für berechtigt, diese Form der Verletzung, die wir weder in den Lehrbüchern der Frakturen und Luxationen noch in der Röntgenliteratur erwähnt gefunden haben als eine typische anzusprechen. Es ist ja zweifellos, daß schon oft derartige Fälle in die Hände des Arztes gekommen sind. Sie dürften dann als einfache Infractionen gedeutet worden sein, und in der Tat haben sie mit den bekannten Infractionen manches gemeinsam. Auch die Infractionen sind bei jugendlichen Individuen ungleich häufiger als bei Erwachsenen und im besonderen die Infractionen an den Vorderarmknochen sind bei Kindern ein häufiges Ereignis (Gurlt[1]), Bruns[2]). Gurlt hat an Leichnamen von Kindern experimentelle Untersuchungen gemacht und gefunden, daß sich Infractionen durch Biegen der elastischen kindlichen Knochen am leichtesten am Vorderarm und Unterschenkel hervorbringen lassen. Die genauere anatomische Untersuchung ergab nach Entfernung des fast in allen Fällen vollständig erhaltenen Periostes an der Konvexität der Krümmung ein Klaffen der Trennungsstelle, während an der gegenüberliegenden Konkavität entweder gar keine Trennung oder nur einige kleine Längsrisse vorhanden waren. Dabei beobachtete er häufig auf der konkaven Seite eine ebensolche quere Runzelung an der Corticalschicht des Knochens, wie man sie an einer eingeknickten zähen Rute bemerkt. Letztere Beobachtung Gurlts, die quere Runzelung der Corticalis, dürfte sich wohl noch am besten mit dem decken, was wir in unseren Fällen als Veränderung an der Corticalis des Radius auf derselben Seite gefunden haben, dagegen fehlt in unseren Fällen vollständig das bei Gurlt erwähnte Klaffen der Trennungsstelle an der konvexen — d. h. hier volaren — Seite, denn bei unseren Bildern zeigt die volare Seite nicht die geringste Veränderung in der Knochenstruktur, kein Riß und keine noch so feine

1) Gurlt: Handb. d. Lehre v. d. Knochenbrüchen. Berl. 1862.
2) Bruns: Die Lehre von d. Knochenbrüchen. Stuttgart 1886.

Fissur ist nachweisbar. Es fehlt also eigentlich gerade das, was die Infraction erst zu einer solchen macht, nämlich die Knochentrennung. Trotzdem ist der Knochen nicht intakt, denn auf der dorsalen Seite ist ja die Corticalis aufgefaltet und auch die Spongiosa, wenn auch nur in geringer Tiefe aufgefasert. Bleiben wir bei dem auch von Gurlt oben erwähnten Vergleiche mit einer eingeknickten frischen Rute — ein Vergleich der zur Veranschaulichung einer traumatischen Knochenbiegung bezw. Infraction vielfach gebraucht wurde („green-stick fracture") — so würden unsere Fälle gewissermaßen den Moment darstellen, wo die Rute bezw. der Knochen an der konvexen Seite noch keine Trennung der Fasern aufweist, aber an der konkaven eine quere Runzelung zu bemerken ist.

In diesem Sinne stellt unsere Verletzung gewissermaßen eine Vorstufe einer Infraction dar. Will man sie schon selbst als eine besondere Form der Infraction unter diesen Verletzungen mit einreihen — und wir möchten das vorschlagen — so muß man sich darüber klar sein, daß bei ihr der für das Zustandekommen einer Infraction als allgemein wirksam angenommenen Mechanismus — daß nämlich an einem besonders biegsamen Knochen die eine konvex gebogene Rindenschicht nachgibt und einreißt, die an der konkaven Seite gelegene sich nur biegt, nicht bricht — nicht stattgefunden hat, sondern vielmehr eine Kontinuitätstrennung unterblieben und nur an der konkaven Seite eine Stauchung erfolgt ist.

Zum Vergleiche möchte ich eine typische Infraction am unteren Radiusende ebenfalls bei einem jugendlichen Individuum heranziehen. Der 17jährige junge Mann war beim Turnen auf die dorsalflektierte Hand gefallen. Klinisch war im Gegensatz zu unseren früheren Fällen eine größere Dislocation des Radius im Sinne einer dorsalen Verschiebung ad axin des unteren Endes zu bemerken. Druckschmerz war ungefähr 4 cm oberhalb des proc. styloid. radii, Krepitation konnte nicht nachgewiesen werden, wohl aber etwas abnorme Beweglichkeit. Von Bewegungen im Handgelenk waren vor allem Pro- und Supination behindert und schmerzhaft. Es wurde im Ätherrausch die Reposition gemacht und eine volare Gypsschiene wie bei der typischen Radiusfractur in Flexion und ulnarer Abduction angelegt. Heilung erfolgte ohne Störung. An der einen Röntgenaufnahme dieses Falles (Fig. 3), bei der der Radius mit der radialen Kante der Platte anlag, sieht man aber hier deutlich eine Trennung der Knochenfasern an der volaren Seite und eine zackige Bruchlinie, die bis zum Dorsum hinläuft. An der dorsalen Corticalis haben wir dieselbe Veränderung, die wir in jenem Falle als Faltung bezeichnet haben, nur

daß sie hier eben nicht die einzige Veränderung am Knochen ist. Deutlich zu erkennen ist hier auch die dislocatio ad axin des unterhalb der Infractionsstelle gelegenen Radiusabschnittes. Wir haben also vor uns eine Infraction des Radius mit den typischen Veränderungen, die auch Gurlt (l. c.) bei den Experimenten an den Leichen von Kindern erzeugte, Veränderungen, die wir ja jetzt mit dem Röntgenverfahren auch in vivo konstatieren können. Sie bestehen in einer Krümmung des Knochens mit Trennung seiner Fasern an der Konvexität und mit querer Runzelung oder, wie man auch sagen kann, Faltung der Corticalis an der Konkavität.

Es ist nun die Frage, ob es überhaupt berechtigt ist, die dorsale Seite, an der wir die oben beschriebene Veränderung gefunden haben, auch ohne weiteres mit der Konkavität eines Krümmungsbogens, wie er beim Zustandekommen einer Infraction vorhanden ist, zu identifizieren. Es handelt sich in allen unseren Fällen um einen Fall auf die dorsalflektierte Hand. Bei dieser Entstehungsart ist es aber doch offenbar, daß im Moment des Auftreffens der Hand auf den Erdboden bezw. den jeweiligen Widerstand das untere Radiusende, das Handgelenk und die Hand einen Bogen bilden, dessen Konkavität auf der dorsalen und dessen Konvexität auf der volaren Seite liegt. Also würden, soweit das untere Radiusende in Frage kommt, die dorsale Seite der Konkavität, die volare der Konvexität entsprechen.

Man würde sich also die Entstehung der uns hier beschäftigenden Verletzung so denken müssen, daß im Moment des Auftreffens der Hand auf einen Widerstand durch diesen einerseits und die Gewalt des fallenden Körpers andererseits der jugendliche elastische Knochen eine Biegung erfährt, die jedoch nicht so hochgradig ist, daß sie an der konvexen volaren Seite zu einer Trennung des Knochens führt, die aber auf der konkaven dorsalen Seite ein Zusammendrücken der Corticalis hervorruft, so daß sie sich in der oben beschriebenen Form aufrollt. Es wird also hierbei die Druckfestigkeit des Knochens eher überwunden als die Zugfestigkeit. Die eine der biegenden Gewalten wird naturgemäß durch den Widerstand des Bodens abgegeben, die andere Gewalt, die Last des dorsalwärts drückenden vornüberfallenden Körpers wird übertragen durch das obere Radiusende. Aber dieser obere Teil des Radius — d. h. der proximal der Faltungsstelle gelegene — wird ja nicht allein als der eine Schenkel eines Krümmungswinkels bei dem Entstehungsmechanismus wirken, sondern es kommt wohl noch als wichtiges Moment hinzu, daß er, indem er die Last des auffallenden Körpers vermittelt, durch Stauchung wirkt und um so mehr dazu Veranlassung gibt, daß sich dort, wo die Spitze des Krümmungs-

winkels bezw. -bogens liegt, die Corticalis aufrollt, weil ja hier nicht nur die Biegungsgewalt ihren Angriffspunkt hat, sondern auch noch Stoß und Gegenstoß aufeinanderprallen.

Daß bei unseren Fällen eine stärkere Biegung des Radius nicht zu bemerken ist — nur in einem Falle ist eine Andeutung von Biegung auf der volaren Seite zu sehen — braucht nicht dagegen zu sprechen, daß es sich auch hier um eine Biegung wie bei Biegungsfracturen und Infractionen handelt, denn auch Bruns (l. c.) erwähnt, daß kindliche Knochen bis zu einem rechten oder gar spitzen Winkel gebogen werden können und sich trotzdem nach Aufhören der gewaltsamen Biegung spontan wieder fast ganz gerade richten.

Wir haben unsere Sammlung daraufhin durchgesehen, ob nicht auch an anderen Knochen ähnliche Veränderungen zu bemerken waren, aber nur einen Fall gefunden, der dem oben beschriebenen analog zu sein scheint. Es handelte sich um ein 14jähriges Mädchen, welches am 27. Mai 1904 in unsere Behandlung gekommen war. Sie war auf den rechten Arm gefallen und klagte über Schmerzen bei Bewegung desselben. Objektiv war außer einer ganz umschriebenen Druckempfindlichkeit unterhalb des Kopfes in der Gegend des Collum chirurgicum und Schwellung dieser Gegend nichts Abnormes nachweisbar. Die Bewegungen im Schultergelenk waren frei. Das Röntgenbild (Fig. 4) zeigt in der Gegend des Collum chirurgic. eine um den Knochen herumlaufende Leiste, entstanden durch Stauchung der Corticalis offenbar ohne stärkere Beteiligung der Spongiosa. Allerdings ist hierbei zu bemerken, daß man ja aus einer Aufnahme in einer Durchleuchtungsrichtung noch kein sicheres Urteil über die Veränderung in der ganzen Pheripherie des Knochens gewinnen kann. Vergleicht man aber dieses Bild mit dem unseres ersten Falles, welcher der Durchleuchtungsrichtung nach ihm am meisten entspricht, d. h. jenes, wo die Vola manus der Platte auflag (Fig. 2), so zeigt sich doch eine unverkennbare Ähnlichkeit. Auch hier haben wir an den beiden Seiten, der lateralen und der medialen einen dreieckigen Vorsprung durch eine Faltung der Corticalis und eine kragenartig unterhalb des Humeruskopfes herumziehende durch Aufrichtung der Corticalisfasern entstandene Knochenleiste. Die Faltung liegt wiederum in der Nähe der noch erhaltenen Epiphysenlinie.

Im ganzen konnte also, — wenn wir von den Infractionen mit Kontinuitätstrennung absehen, — die Faltung der Knochencorticalis bis jetzt in sechs Fällen konstatiert werden, die alle jugendliche Individuen zwischen 10 und 16 Jahren betrafen.

Fig. 1.

Fig. 2.

Fig. 3.

Fig. 4.

Verlag von F. C. W. Vogel in Leipzig.

Richard Hahn (H. Otto), Leipzig.

XX.

Ein Beitrag zur Lehre von osteoplastischem Carcinom.

Von

Dr. **M. Matsuoka,**

früherem Assistenten an der chirurgischen Klinik der Universität Tokio.

(Mit Tafel III.)

Eine der interessanten Erscheinungen auf dem Gebiet der pathologischen Gewebsveränderungen ist die Umbildung von einem Gewebe zu andern. Das osteoplastische Carcinom zeigt diese Erscheinung besonders in der schönsten Weise. Eine ausgedehnte Neubildung vom Knochengewebe findet man im metastatischen Knochencarcinom, dessen Primärherd sehr häufig der Mamma- oder Prostatakrebs zu sein scheint. v. Volkmann[1]) nannte das knochenbildende Knochencarcinom als Carcinoma osteoides; später bezeichnete v. Recklinghausen[2]) diese pathologische Veränderung als osteoplastische Form im Gegensatz zur osteoklastischen Form (Kolisko)[3]).

Am 1. Mai 1900 operierte ich ein osteoblastisches Carcinom der linken Tibia bei einer 45jährigen Frau in der chirurgischen Abteilung der früheren medizinischen Akademie Saiseigakusha, Tokio. Die Krankengeschichte der Patientin ist folgende:

Anamnese: Eine der Geschwister starb an der Herzkrankheit; keine nachweisbare hereditäre Belastung. Im 20. Lebensjahre verheiratete sich die Patientin; zwei Kinder sind ganz gesund. Die Patientin war früher stets gesund. Im März 1900 bemerkte sie eine schmerzlose Anschwellung in der unteren Partie der linken Tibia. Nach ungefähr zwei Monaten litt die Patientin an der allgemeinen Kachexie; wegen des beginnenden Schmerzes wurde sie bettlägerig. Seit einem Monat wurde die Patientin von einem Arzt antisyphilitisch behandelt, ohne Besserung zu erzielen. Am Ende April kam die Patientin zu mir zur Untersuchung.

Status praesens: Eine mittelgroße anämische Frau. Die Haut ist blaß und trocken; die ganzen Muskulaturen sind schwach entwickelt. Die

1) v. Volkmann, Neubildungen und Geschwülste der Knochen. V. Pitha u. Billroth, Handbuch der Chirurgie. 1882.

2) v. Recklinghausen, Die fibröse oder deformierende Ostitis, die Osteomalacie und die osteoplastische Carcinose in ihren gegenseitigen Beziehungen. Festschrift d. Assistenten f. Virchow. 1891.

3) Kolisko, Wiener med. Presse Nr. 5. 1896.

beiden Lungen sind intakt; an der Spitze des Herzens hört man leichte anämische Geräusche. Verdauungsorgane, Leber, Harn- und Geschlechtsapparate erscheinen gesund zu sein. Die genaue Untersuchung des Kehlkopfes zeigt negatives Resultat. Der Magensaft zeigt eine sehr schwache Reaktion freier Salzsäure. Der Urin enthält eine reichliche Menge von Indican. Sowohl im Mammagewebe, als auch in der Schilddrüse findet man nirgends eine Veränderung bei der genauen Untersuchung. Der untere Teil des linken Tibiaschaftes ist mächtig vergrößert wie ein Kindeskopf. Die daraufliegende Haut ist mit dem Tumorgewebe verwachsen und nicht verschieblich; die Hautvenen zeigen kolossale Erweiterung und sind mit Blut strotzend gefüllt. Die passive Bewegung des linken Talo-cruralgelenkes ist sehr beschränkt; wegen der Schwäche des linken Beines kann die Patientin mit der Hilfe des Spazierstockes kaum gehen. Der Schmerz an der angeschwollenen Partie ist sehr häufig unerträglich. Die linken Inguinaldrüsen sind leicht angeschwollen, jedoch ganz schmerzlos. Mikroskopische Untersuchung der exstirpierten Inguinaldrüse ergibt, daß dieselbe vollständig krebsig affiziert ist. Die Konsistenz der Tibiageschwulst ist knochenhart. Diese ist gegen den Druck sehr empfindlich.

Klinische Diagnose:

Osteoblastisches Carcinom (secundäres?) der linken Tibia mit metastatischen linken Inguinaldrüsen.

Operation: Am 1. Mai wurde die Amputation des linken Unterschenkels unter aseptischen Cautelen ausgeführt. Vereinigung der Wunde mit aseptischen Seidenfäden und Verbandanlegung wie gewöhnlich. Am 20. Tage nach der Operation verließ die Patientin das Hospital mit einem kleinen Fistelgang an der Vereinigungslinie der Wundlappen; sie kam nicht wieder nach unserem Hospital. Am Ende Juni starb die Patientin unter zunehmendem Collapsus. Ein Arzt, den kurz vor dem Tode die Patientin konsultiert hatte, konnte auch primären Herd nicht finden. Wegen der Privat-Patientin wurde die Sektion nicht erlaubt.

Der centrale Teil der exstirpierten Geschwulst ist stark sklerosiert, sog. eburniert, während der periphere aus unregelmäßig geformten, lockeren Knochenspicula besteht. Zum Untersuchungszwecke wurden die Präparate in Zenkerscher Flüssigkeit fixiert, dann durch Salpetersäure-Alkohol-Kochsalzlösung entkalkt. Nachhärtung in 5 % Alaunlösung, Auswässerung in fließendem Wasser und steigende Alkoholfixierung. Einbettung geschah in Celloidin. Zur Färbung kamen Hämalaun-Pikrinsäure-S-Fuchsin, Hämotoxilin-Eosin und Thion-Phosphomolybdnäsäure in Anwendung, abgesehen von specifischen Färbungsmethoden.

Bei der histologischen Untersuchung des Geschwulststückes findet man inselförmig zerstreute Parenchymkörper vom soliden alveolären Bau mit reichlichem osteoblastischen Stroma. Die Alveolen sind bald groß, bald klein. Die kleineren ähneln sehr häufig den Riesenzellen. In den Lumen der Alveolen sind die Krebszellen bald dicht, bald locker angefüllt. Die Form und Größe der Parenchymzellen zeigen sich im großen Unterschied. Sie sind rundlich, eckig, spindelig, kubisch, oval oder polymorph; in ihrem Innern befinden sich große, chromatinreiche, rundliche oder ovale Kerne

In der Protoplasmamasse der Parenchymzellen sieht man verschiedengestaltete helle Lücken und auch vogelaugenähnliche Gebilde. An vielen Stellen sind die Krebszellen mächtig vergrößert und enthalten massenhafte Leukocyten und Chromatinbrocken in ihrem Innern. Der letzte Befund ergibt, daß lebenskräftige Carcinomzellen phagocytäre Funktion entfalten, wie Stroebe und viele andere berichtet haben. Die Kerne der Parenchymzellen zeigen unregelmäßige pathologische Mitosen, die den bösartigen Geschwülsten, besonders den Carcinomen als auch den Sarcomen eigentümlich sind. Die Form der Kerne ist sehr verschieden. An vielen Stellen sind sie länglich oval mit dichtstehenden Chromatinschleifen (Tafel III. Fig. 2). Die Chromatinfäden der Kerne sind bald vierteilig, bald symmetrisch, bald asymmetrisch. (Tafel III. Fig. 1, 3 und 4). Im Epithelzapfen finden sich sehr häufig abnorm große, protoplasmareiche, Riesenkerne enthaltende Carcinomzellen, die man im Carcinoma giganto-cellulare sieht. Die Krebszellen dringen in die reichlich verzweigten Lymphgefäße hinein; an vielen Stellen haben die Intimaendothelien der Lymphgefäße durch den Reiz der Krebsinvasion stark gewuchert. In den auf letzterwähnter Weise thrombosierten Krebsmassen findet man sehr oft einwachsende, spiralig geschlängelte Endothelzellen (Tafel III. Fig. 5). Das Stroma dieses Carcinoms ist durch die Parenchymkörper durchgezogen; es besteht aus bald locker, bald dicht angereihten Bindegewebsfasern; zwischen den letztern befinden sich zahlreiche, protoplasmareiche fixe Zellen. Eine interessante Erscheinung ist eine Metaplasie, eine Umbildung von Bindegewebe in Osteoidgewebe resp. Knochen. Diese Gewebsveränderungen sieht man besonders schön und deutlich am centralen, hochgradig sklerosierten Teile der Geschwulst. Diese Vergrößerung hat man als Eburnierung bezeichnet; doch gibt es keine richtig parallelaneinanderliegender geschichteten Lamellen von Knochengewebe. Das Wort „Eburnierung" im engeren Sinne paßt nicht, die sklerotische Veränderung des Gewebes richtig auszudrücken. Was die Zwischenzone zwischen dem gesunden und krebsiginfizierten Knochengewebe betrifft, so ist sie ein Destruktionsvorgang durch hineinwachseude Geschwulstmasse. Es handelt sich um eine massenhafte Invasion von großen, polymorphen Krebsepithelien zwischen zersplitterten alten Knochenbälkchen. Es gibt kein Krebsstroma zu finden. Nach dem Centrum der Geschwulst zu sind alte Knochenbälkchen und Markgewebe vollständig vernichtet; hiermit ist das Krebsstroma mit solidem Parenchymkörper mächtig entwickelt. Im Stroma bemerkt man zahlreiche, inselförmig zerstreute neugebildete Osteoidgewebe resp. Knochenpartikelchen.

Welches ist der Mutterboden des knochenbildenden Krebsstroma resp. Ostoidgewebes?

Bei meinem Fall sind es hauptsächlich periostales Bindegewebe wahrscheinlich auch die Markhaut und das intercelluläre Bindegewebe des Marks. Das den Tumor bedeckende Periost wuchert stark durch den Reiz des Geschwulstwachstums und bildet inselförmig zerstreute periostale Knochenbälkchen. Das auf letzterwähnte Weise gewucherte Periostgewebe dringt in die Epithelmasse hinein, und dort wuchert es wieder. Hier sieht man allerverschiedenste Übergänge

von Periostgewebe zu Osteoid. Zuerst bemerkt man die Entwickelung der durch Säurefuchsin rot gefärbten, feinfaserigen Substanz in nächster Umgebung der Osteoblasten. Die faserige Substanz nimmt in der Zahl und dem Volumen zu, assimiliert mit den benachbarten und stellt eine breitere, durch Säurefuchsin oder Eosin rötlich tingierte Masse dar. Inzwischen zeigen sich die Zellkörper der Osteoblasten als unregelmäßige, eckige, den normalen Knochenkörperchen sehr ähnliche Gebilde; aber diesen letztern fehlen immer eigentümliche Sternform und richtige Ausläufer im neugebildeten osteoblastischen Gewebe. Die Anordnung der auf letzterwähnte Weise veränderten Zellen ist sehr unregelmäßig; sie liegen bald locker, bald dicht aneinander. Von dem obenbeschriebenen Befunde scheint zweifelsohne die feinfaserige Masse ein Ausscheidungsprodukt der Osteoblasten zu sein.

An den Rändern der neugebildeten Knochenbälkchen liegen massenhafte Osteoblasten und bilden sie neues Knochengewebe. Im neugebildeten Knochengewebe fehlen immer Haverssche Kanälchen.

Es fragt sich nun, ob die Entstehung der feinfaserigen Knochensubstanz intra- oder extracellular ist.

Viele Autoren berichteten, daß die Knochensubstanz durch die Zellentätigkeit gebildet ist; Gegenbauer[1]) betrachtete die Grundsubstanz als Sekretionsprodukt der Zellen. Waldeyers[2]) Ansicht nach entsteht die Knochensubstanz vom Zellprotoplasma der Osteoblasten durch direkte Umbildung bei normaler Ossifikation. Bei meiner Untersuchung des osteoblastischen Carcinomgewebes bemerkte ich die Bildung der homogenen Substanz an der dem Zellleib der Osteoblasten zunächst liegenden Stelle mit nachfolgender Volumzunahme, Verschmelzung und Verkalkung. Mir scheint es höchstwahrscheinlich, daß die Knochensubstanz ein Ausscheidungsprodukt der Osteoblasten ist, wie Gegenbauer diesen Befund bei normaler Ossifikation gesehen hat. An dem peripheren Teil der Geschwulst sieht man in die Markräume hineindringende Krebszapfen; doch fehlen Krebsstroma und osteoides Gewebe vollständig. Die alten Spongiosabälkchen bleiben noch wenig verändert. Welche Gewebsveränderung im Mark als auch im Knochen wird durch Invasion der Krebsepithelien hervorgerufen? Man findet neugebildete, durch Carmin rosarot gefärbte Knochensubstanz sowohl an den alten Knochenrändern als auch im

1) Gegenbauer, zitiert nach Marchand. Der Prozeß der Wundheilung. Deutsche Chirurgie. Lieferung 16.

2) Waldeyer, Über den Ossificationsprozeß. Archiv f. nikr. Anat. Bd. I, S. 1865.

Marke selbst. An anderen Stellen des peripheren Teils der Geschwulst sind die Markräume mit Krebsepithelien vollgefüllt. Sehr häufig sind die alten Knochenbälkchen in der Geschwulstmasse inselförmig zerstreut, deren Grundsubstanz getrübt und durch Carmin oder S-Fuchsin dunkel- oder schmutzigrot gefärbt ist. In den auf letzterwähnte Weise veränderten Knochenpartikelchen sind die Knochenkörperchen und auch die Kerne stark geschrumpft und gleichzeitig verkleinert; das Kernchromatin zeigt bald Karyorrhexis, bald Pyknose. Viele Knochenhöhlen verlieren ihren Inhalt und stellen oft unregelmäßige Knochenlücken dar. Es handelt sich um die Bildung der multiplen feineren Sequester in der Geschwulstmasse, die durch den Schwund des Markes und das Umwickeln der Knochenbälkchen mit Krebsstroma hervorgerufen worden sind. Von diesem letzten Befunde wissen wir, daß das Krebsstroma sowohl an der Einführung des Nahrungssaftes als auch an der Bildung der collateralen Gefäßkanäle gegen die zunächst liegenden alten Knochenbälkchen gar nicht Anteil nimmt. Auf welche Weise wird die Knochensubstanz resobiert?

Bei meinem Präparate konnte ich die Riesenzellen an den Knochenrändern bemerken, jedoch nur stellenweise. E. Ziegler[1]) sah exquisite Metaplasie des Knochens im Bindegewebe bei Knochengeschwülsten; die Grundsubstanz zerfiel in grobfaseriges Bindegewebe, und die Knochenzellen werden zu Bindegewebszellen. Bei meinem Präparate fand ich keinen Umbildungsprozeß. Alles was bei meinem Präparate einem metaplastischen Typus ähnelt, ist meistens ein Kunstprodukt, das beim Schneiden des entkalkten, jedoch bei Alkoholbehandlung stark geschrumpften, derben Knochengewebes sehr oft erzeugt wird. Meine Ansicht ist, daß die durch das Krebsstroma umwickelten Knochenbälkchen wegen eines unbekannten mechanisch-chemischen Prozesses resorbirt worden sollen. Also handelt es sich um einerseits osteoklastischen und andererseits osteoblastischen Typus in der Knochengeschwulst meines Falles. Welches ist die Quelle des osteoblastischen Gewebes? Sie soll zweifelsohne das Gewebe, das die Fähigkeit der Verknöcherung in sich trägt, sein. Es kann entweder fibröses Markgewebe, oder Endost oder Periost sein. Bei meinem Präparate sah ich, daß das Krebsstroma, in dem metaplasierte Knochenbälkchen sehr deutlich zu sehen sind, größtenteils aus dem Periost stammt.

1) Ziegler, Über Proliferation, Metaplasie und Resorption des Knochengewebes. Virchows Archiv. 73. Bd. 1878.

In der mir zur Verfügung stehenden Literatur ist das osteoplastische Carcinom im Knochensystem fast immer von metastatischer Entstehung. Primäres osteoplastisches Carcinom ist äußerst selten. Es sind in der früheren Literatur viele Fälle von dieser Form berichtet worden; jetzt verminderte bedeutend die Zahl der als primär bezeichneten Carcinome. Förster[1]) berichtete 4 Fälle von Carcinom des Wirbelknochens; in den ersten zwei Fällen sah er eine ausgedehnte Krebsverbreitung in den Wirbelknochen gleichzeitig mit dem Mammakrebse; im dritten Falle waren die Veränderung der übrigen Körperteile nicht bekannt. Im letzten Falle war das Carcinom der Wirbelsäule das Hauptsächlichste im ganzen Körper. Förster betrachtete das Carcinom der Wirbelsäule als primären Herd mit größter Wahrscheinlichkeit. Perls[2]) fand einen Fall von scheinbar primärem Krebse sowohl in einer Rippe, als auch in beiden obersten Lendenwirbeln bei einem 21jährigen Bäcker; die Sektion ergab einen kleinen vernarbenden Magenkrebs. Geissler[3]) berichtete einen in der v. Bergmannschen Klinik operierten Fall von Carcinom am linken Schulterblatt bei einem 42jährigen Patienten. Makroskopisch zeigte der Tumor das einem Sarkom ähnliche Bild; bei mikroskopischer Untersuchung der operierten Geschwulst wurde die Diagnose als Carcinom festgestellt. Trotz der genaueren Untersuchung der Körperteile war primärer Herd nicht möglich zu finden. Nach 3 Monaten wurde ein dreimarkstückgroßes Blasencarcinom aufgefunden.

Am entkalkten Präparate des Geschwulststückes des Knochens fand man einen typischen großalveolären Bau mit mächtig entwickeltem bindegewebigen Stroma, in dem neugebildete Knochenbälkchen sich darstellen. Der Knochenbau, der vom Periost ausgeht, „vergesellschaftete" sich mit einem Knochenabbau.

Fittig[4]) beschrieb einen Fall von scheinbarm primäre Cancroid der Ulna bei 53jährigem Manne. Außer der Ulnaaffektion fand er ein bisher symptomlos verlaufendes Cancroid auf der linken ary-epiglottischen Falte des Larynx auf. Bei mikroskopischer Untersuchung des Tumorstückes an der Ulna fand man kleinere oder größere Zellstränge von unregelmäßiger Gestalt im bindegewebigen Stroma. Die

1) Förster, Über die Osteomalacie bei Krebskranken. Würzburger med. Zeitschr. Bd. 2.

2) Perls, Lehrbuch der allgemeinen Pathologie. 2. Aufl. 1886. S. 332.

3) Geissler, Beitrag zur Frage der primären Knochencarcinome. Langenbecks Arch. Bd. 45. 1893.

4) Fittig, Ein Fall von scheinbar primärem Kancroid der Ulna Bruns' Beiträge z. klin. Chir. Bd. 29. 1901.

Alveolen bestehen teils aus polymorpher, teils aus geschichteten Plattenepithelien stellenweise mit Epithelperlen. Er betrachtete das Cancroid in der Ulna als eine Metastase, dagegen dasselbe in Larynx als das primäre Carcinom.

Maier[1]) berichtete auch ein myelogenes Plattenepithel-Carcinom der Ulna bei einer 20jährigen Patientin. Das Bild eines Plattenepithelkrebses mit typischer Verhornung. Im Verlauf von drei Jahren nach der Operation wurde ein anderer Carcinomherd nicht gefunden. Er betrachtete das Moment der Epithelversprengung im Innern des Markes als Trauma.

Lubarsch[2]) sezierte einen Fall von Kreuzbeintumor mit dem Bau eines Carcinoma cylindro-epitheliale adenomatosum des Darmes. Bei der Sektion wurde nirgends ein primärer Herd gefunden.

Leuzinger[3]) fand Mammacarcinom mit dem Bruch des linken Femurschaftes bei einer 63jährigen Patientin in der chirurgischen Klinik Zürich. Schnitte aus der frakturierten Stelle zeigten mikroskopisch reichliche Krebsnester mit dicht angeordnetem Stroma, welches hier überall von osteoidem Gewebe durchsetzt war.

Bei der Untersuchung v. Recklinghausens[4]) von sechs Fällen wissen wir, daß beim männlichen Geschlecht das Prostatacarcinom häufigste Verbreitung im Knochensystem und zwar in dem Becken, der Wirbelsäule, den oberen unteren Extremitätenknochen und den Schädelknochen herbeigeführt, während innere Organe meist von der Metastase geschont werden mit Ausnahme von Lymphdrüsen.

Sasse[5]) beschrieb eine ausgedehnte Verbreitung des Carcinoms im Knochensystem bei einem 61jährigen Patient. Diffuse Anschwellung von harter Konsistenz tritt zuerst am unteren Ende des linken Oberschenkels, dann am oberen Ende der linken Tibia und nach einem halben Jahr am rechten Ober- und Unterschenkel. Später fand man einen faustgroßen Tumor in der linken Beckenschaufel. Die Prostata war doppelt vergrößert. Bei der mikroskopischen Untersuchung des affizierten Tumorstückes stellten sich polyedrische oder kurz zylindrische Epithelien dar, wie die in der angegriffenen Prostata als auch in den

1) Maier, Ein primäres myelogenes Plattenepithelcarcinom der Ulna. Brun's Beiträge z. klin. Chir. Bd. 26. 1900.

2) Lubarsch, Histogenese des Carcinoms. Ergebnisse der allgem. Pathol. u. pathol. Anat. 1895.

3) Leuzinger, Die Knochenmetastasen bei Krebs. Dissert. Zürich. 1886.

4) v. Recklinghausen, l. c.

5) Sasse, Ostitis carcinomatoxa bei Carcinom der prostata. Langenbecks Arch. B. 48. 1894.

Lymphdrüsen. Die Epithelzellen dringen in den Haversschen Kanälchen zwischen den Spongiosabälkchen ein; es fehlte ein bindegewebiges Stroma vollständig. Zwischen den Epithelnestern fand man neugebildete Knochenspicula, der von dem Periost entstanden sind. Ein Fall Brauns[1]) ist dem oben erwähnten sehr ähnlich. Der Patient klagte über heftige Kopfschmerzen und litt an schwerer Anämie. Bei der Sektion wurde eine mäßige Vergrößerung des rechten Prostatalappens beobachtet. Schuchardt[2]) behandelte einen älteren Patienten. Er litt an der Atonie der Blase und der mangelhaften Urinentleerung. Etwa sechs Wochen vor dem Tode entstand spontaner Bruch des rechten Schenkelhalses im Bett ohne veranlassenden Moment. Bei der Sektion fand man einen kaum haselnußgroßen Carcinomknoten in der Prostata und eine Metastase in Beckenknochen und -drüsen.

v. Eiselsberg[3]) berichtete 8 Fälle von Schilddrüsenkrebs mit Knochenmetastase. Es handelte sich fünfmal um solitäre Metastase, dreimal multiple Verbreitung im Knochensystem. Die erstere betraf je einmal das Scheitelbein, Keilbein, Unterkiefer, Sternum und Humerus, während die letztere einmal Schädelknochen, Wirbel, Rippe und Beckenknochen, einmal die Schädelknochen an einigen Stellen, einmal Schädel, Rippe und Humerus. Die Metastase der Schilddrüsenkrebse ist fast ausnahmslos frei von Ossifikation; jedoch fand er einen Fall von Schilddrüsenkrebs mit ausgedehnter Osteoplastik im metastatischen Schädeltumor. Sternberg[4]) beschrieb einen Fall von malignem Ovarialtumor mit Sklerosierung des ganzen Skeletts bei einer 32jährigen Köchin. Die Obduktion ergab, daß das Ovarium beiderseits in einen kindskopfgroßen höckerigen Tumor umgewandelt war. Mikroskopisch zeigte der Schnitt des Ovariums vielfach verzweigte, von Spindelzellen zusammengesetzte Züge mit homogener, hyaliner Grundsubstanz. Das Keilbein war hochgradig verdickt, dessen Markräume durch knochenähnliche, harte Masse besetzt sind. Die durchgesägten Flächen des rechten Ober- und Unterschenkels, des Oberarms, des Sternum, des Beckens und der Wirbelsäule zeigen ganz dasselbe Bild. Es handelte sich um derbe, sklerosierte, osteoidem

1) Braun, Über osteoplastisches Carcinom der postata. Wiener med. Wochenschr. 1896.

2) Schuchardt, Die Krankheiten der Knochen und Gelenke. Deutsche Chirurgie. Lief. 28.

3) v. Eiselsberg, Über Knochenmetastasen des Schilddrüsenkrebses. Langenbecks Arch. Bd. 46. 1893.

4) Sternberg, Ein Fall von Sklerosierung des ganzen Skeletts bei malignem Ovarialtumor. Jahrb. d. K. K. Wiener Krankenanstalten. Jahrg. 5. 1896.

Gewebe ähnliche Masse an der Stelle des Knochenmarkes. Bamberger und Paltauf[1]) berichtete einen Fall von primärem Prostatacarcinom mit multiplen Knochenmetastasen bei 52jährigem Patienten. Die einzelnen Skelettteile der generalisierten Tochtergeschwülste waren Tuber occipitale, Acromialende der linken Clavicula, rechtes Schulterblatt, verschiedene Stellen der Brust- und Lendenwirbelknochen, sämtliche Rippen der beiden Thoraxhälften namentlich in der Axillarlinie, beide Darmbeinteller, oberer Drittteil des linken Femur, die Spongiosa der Trochantergegend des linken Femur. Histologisch zeigte primärer Tumor die Struktur des medullären Krebses von alveolärem Bau. Die mikroskopische Untersuchung der sklerosierten Knochengeschwülste ergab eine ausgedehnte Osteoplastik. Das Periost und das diesem zunächstliegende Muskelgewebe waren krebsig infiltriert; die Reste der alten Knochenbälkchen fanden sich teils kalklos, teils noch kalkhaltig. Werfen wir einen Rückblick auf die oben erwähnten Literaturen, wissen wir nur einen Fall von primärem Knochenkrebse, der von Lubarsch sowohl bei der Sektion, als auch bei der mikroskopischen Untersuchung sicher bestätigt wurde; alle übrigen Fälle von Knochenkrebsen sind von sekundärer Entstehung. Über die Frage, ob das primäre Knochencarcinom sich ergibt, sind die Autoren noch nicht einig geworden.

Die Fälle von osteoplastischen Knochenmetastasen des Carcinoms sind von Leuzinger, v. Recklinghausen, Geißler, v. Eiselsberg, Sasse, Sternberg und Bamberger und Paltauf berichtet worden. Es tritt nach Prostata-, Mamma-, Schilddrüsen- und Ovarialkrebse auf. Ein eigentümliches Verhalten bei meinem Fall ist das, daß primärer Herd wenig deutlich war und er sich unserer Aufmerksamkeit ganz entzog. Die einzelnen Teile der auf dem metastastischen Wege generalisierten osteoblastischen Knochenkrebse sind die Grenze des mittleren und unteren Drittels des linken Femur und das obere unterhalb den Trochanteren desselben Beins (Leuzinger); einmal Becken, Wirbelsäule, untere Extremität und Schädelknochen (v. Recklinghausen); einmal Schulterblatt der linken Seite (Geißler); einmal Schädelknochen (v. Eiselsberg); einmal unteres Ende des linken Femur, oberes Ende der linken Tibia und rechter Ober- und Unterschenkel (Sasse); einmal linke Clavicula, Tuber occipitale, Wirbelsäule, rechte Spina scapulae, beiderseitiger Darmbeinteller linker Femur und rechte Scapula (Bamberger und Paltauf); einmal Keilbein, rechter Ober- und Unterschenkel, rechter Oberarm, Sternum, Becken und Wirbelknochen (Sternberg) und einmal ein dritter Teil des distalen Endes der

1) Bamberger und Paltauf, Ein Fall von osteoplastischem Prostata-Carcinom. Wiener klin. Wochenschr. 1899.

linken Tibia und zwar oberhalb der unteren Epiphysenlinie (Verfasser). Die Verschleppung der Krebszellen in den Knochen geschieht entweder durch Lymphgefäße oder durch Blutweg. Frühzeitiges Auftreten des sekundären Knochenherdes bei meinem Falle spricht für die Einfuhr des Krebskeimes durch die Blutgefäße. Die einmal verschleppten Krebszellen bleiben entweder in den Markgefäßen oder in den Haversschen Kanälchen oder in den Volkmannschen Kanälchen steckend und sie sind teils mittelst des reichlichen Blutgehaltes des Knochenmarkes übernährt, teils durch den Reiz der funktionellen Bewegung der feineren Knochenelemente zum schnellen Wachstum befördert. Die histologische Untersuchung meines Präparates ergibt, daß die verschleppten Krebsepithelien in das Markgewebe und die Knochensubstanz eindrangen und das rasche Wachstum des Krebskeims erzeugten. In einem Präparate von fortgeschrittenem Stadium des Krebswachstums fand ich beginnende Proliferation des Krebsstroma, das vom Periost wahrscheinlich auch vom Endost stammt. Über das Schicksal des alten Knochengewebes sind die Meinungen nicht ganz einig. Man sah einmal die aktive Tätigkeit der Knochenkörperchen in alten Knochenbälkchen; die Ränder der letztern zeigten faserige Umwandlung mit regelmäßig angeordneten Osteoblasten, jedoch ohne Neubildung der Knochensubstanz; diese Osteoblasten berichtete man als die Umwandlungsformen der Knochenzellen oder Knochenkörperchen. Den oben erwähnten Befund konnte ich nirgends in meinem Präparate finden. Ich bemerkte sehr oft mit Eosin rosarot gefärbte neugebildete Osteoidsäume mit zahlreichen Osteoblasten um die Ränder der alten Knochenbälkchen. Diese Osteoblasten stammten zweifelsohne von den Elementen des Periostgewebes, aber niemals von alten Knochenzellen (Knochenkörperchen). Die alten im Krebsgewebe eingeschlossenen Knochenbälkchen erhalten sich vollständig passiv; sie sind schon abgestorbene tote Knochensequester. Ich bemerkte die Osteoklasten in Howshipschen Lakunen an den nekrotischen Knochenrändern; aber die Knochenbrecher und die grubigen Vertiefungen waren zu spärlich. Halisteretischer und metaplastischer Typus der Knochenresorption fehlt gänzlich bei meinem Präparate. Wahrscheinlich gehen die im Krebsgewebe eingeschlossenen Knochenstücke auf einem noch unbekannten Wege des chemisch-mechanischen Prozesses zu Grunde. Knochenneubildung tritt in der Regel beim bindegewebsreichen scirrhösen Krebse wie bei meinem Falle; jedoch fanden Bamberger und Paltauf eine ausgedehnte Knochenbildung bei medullärer Form des metastatischen Carcinomherdes. Krebsige Osteomalacie, die

zuerst Rokitansky behauptet und später Förster bestätigt hat, und Knochenfraktur (Geißler, Schuchardt, Leuzinger) wurde bei meinem Fall nicht gefunden. Wie ich schon oben beschrieben habe, tritt die Knochenmetastase sehr frühzeitig auf, während primärer Herd noch ganz klein und unbedeutend bleibt; die Patienten besuchen die Ärzte wegen ihren sekundären Leiden. Erst bei ärztlicher Untersuchung findet man, daß Prostata-, Mamma-, Magenkrebs usw. der Mutterboden der Knochengeschwulst ist. Trotz der eifrigen Untersuchung der Körperteile der Patientin blieb die Existenz des Tumors bei meinem Falle ganz verborgen. Die Symptome der Knochenmetastase hängen von dem Sitz und dem Wachstum des Tumors ab. Der Knochenschmerz tritt im späteren Stadium auf und ist oft unerträglich (wie bei meinem Fall). Die affizierten Skelettteile zeigen verschiedene Deformitäte nach der Lokalisation. Bei Wirbelmetastase tritt winklige oder bogenförmige Kyphose ohne oder mit Rückenmarkssymptomen auf (Billroth, Charcot und Leyden). Die Schädelmetastase ruft außer dem lokalen Knochenschmerz sehr geringe Hirnsymptome hervor. Bei der Metastase der Extremitätenknochen treten Schmerzen, Funktionsunfähigkeit und Deformität auf. Die Diagnose der Knochenmetastase ist leicht, wenn primärer Herd schon bekannt ist. Das ist oft nicht der Fall. Bei meinem Falle war die Diagnose der primären Affektion nicht möglich. Trotz der Entfernung des erkrankten Knochenherdes schritt die Cachexie der Patientin immer weiter fort. Diese Tatsache läßt mich vermuten, daß sich in irgend einer Stelle der Körperorgane noch ein primärer Herd ergeben soll.

Erklärung der Abbildungen auf Tafel III.

Fig. 1. Vierteilige Mitose ohne Protoplasmaeinschnürung. Vergrößerung 600.

Fig. 2. Länglich ovaler, aus zahlreichen, dichtstehenden Chromatinfäden bestehender Mutterstern. Vergrößerung 600.

Fig. 3. Symmetrische Mitose ohne Protoplasmateilung. Vergrößerung 600.

Fig. 4. Asymmetrische Mitose ohne Protoplasmaschnürung. Vergrößerung 600.

Fig. 5. Schräggeschnittenes Lymphgefäß, dessen Lumen mit eindringenden Krebszellen gefüllt ist. Vergrößerung 80.
a. Bindegewebe. b. Gewucherte Endothelien der Lymphgefäßwand. c. Krebsmasse in einem schiefgeschnittenen Lymphgefäß. d. Zwischen die Krebszellen einwachsende Endothelien. e. Endothelien der Lymphgefäßwand.

Fig. 6. Schnitt der Zwischenzone zwischen dem normalen und krebsig infiltrierten Knochengewebe. Hämatoxylin-Amoniakcarminfärbung. Vergrößerung $^{60}/_{1}$.
a. Alte Knochenbälkchen. b. Nekrotische Knochenpartikelchen im Krebsstroma (c). d. Neugebildetes Osteoidgewebe mit dicht stehenden, schönen Osteoblasten (e). f. Normales Markgewebe. g. Parenchymkörper des Krebses. h. Riesenzelle.

Fig. 7. Schnitt des centralen Teiles des osteoplastischen Carcinoms. Hämatoxylin-Ammoniakcarminfärbung. Vergr. 60/1.
a. Neugebildete Osteoidbälkchen bezw. Knochenbälkchen mit b. gutentwickelten Osteoblasten. c. Parenchymkörper des Carcinoms, d. Krebsstroma.

Fig. 1.

Fig. 2.

Fig. 3.

Fig. 4.

Fig. 5.

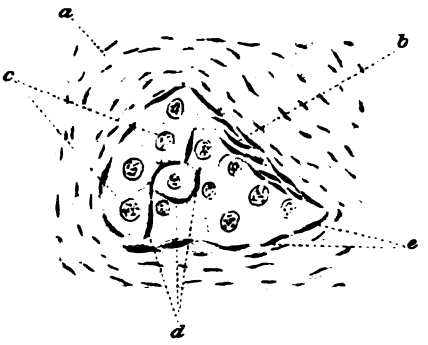

Fig. 6.

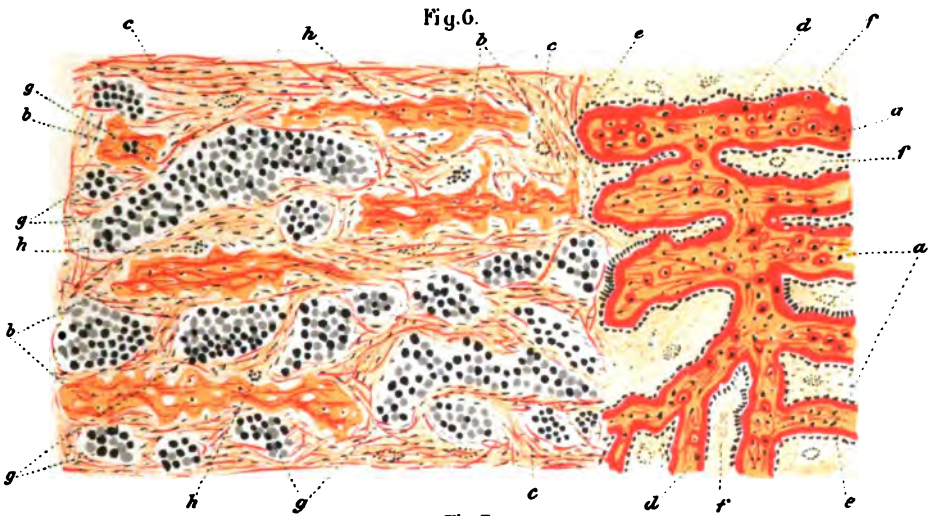

Fig. 7.

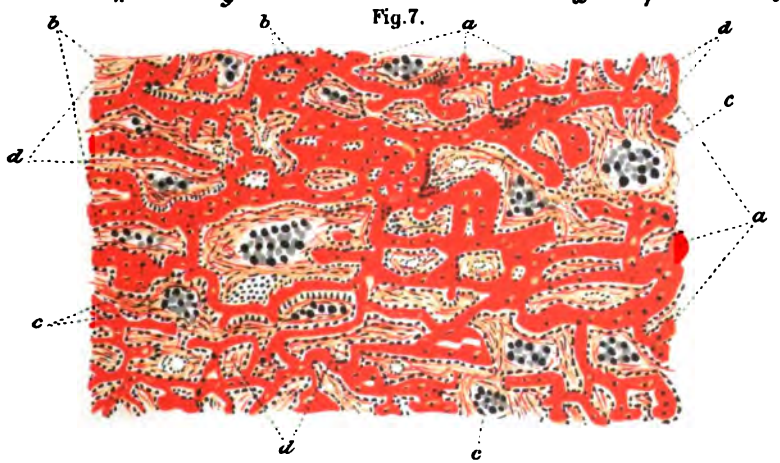

Matsuoka. del. Lith. Anst. Julius Klinkhardt, Leipzig.

Verlag von F.C.W. Vogel in Leipzig.

XXI.

Aus dem chirurgisch-poliklinischen Institut der Universität Leipzig.

Über Nervenregeneration nach Extraction von Nerven wegen Trigeminusneuralgie.

Von

Prof. Dr. G. Perthes.

(Mit 2 Abbildungen im Text und Tafel IV, V.)

(Teilweise vorgetragen in der chirurg. Section der Naturforscher-Versammlung zu Breslau 1904.)

Als Thiersch im Jahre 1889 seine Methode der Nervenextraction an Stelle der alten Neurotomie und Nervenresection empfahl, da durfte er hoffen, ein Verfahren gefunden zu haben, das dauernde Heilung des Gesichtsschmerzes garantierte. Daß diese Hoffnung sich nicht für alle Fälle verwirklicht hat, ist bekannt. Alle Autoren, welche größere Reihen von nach Thiersch operierten Patienten einer Nachkontrolle unterwarfen, mußten einen großen Prozentsatz von Recidiven konstatieren. So erhielt Friedrich[1]) unter den 34 von Thiersch selbst Operierten von 17 Nachrichten über ihr späteres Befinden: 6 Kranke waren frei von Recidiv, 2 gebessert, bei 6 war die Neuralgie wieder aufgetreten und in 3 Fällen war der Dauererfolg zweifelhaft. Angerer[2]) sah 1896 unter 16 länger als vier Jahre beobachteten Patienten 6 Recidive. Schäffer[3]) fand 1902 bei der Nachprüfung der Operationsergebnisse der Breslauer Klinik noch weniger günstige Resultate: unter 8 Patienten, bei

1) Friedrich, Zur chirurgischen Behandlung der Gesichtsneuralgie einschließlich der Resection und Exstirpation des Ganglion Gasseri. Mitteilungen aus den Grenzgebieten der Medizin und Chirurgie. Band III. S. 340.

2) Angerer, Über die Endresultate von Thierschs Neurexäresen. Verhandlungen d. XXV. Chirurgenkongresses 1896 und Arch. f. klin. Chirurgie Bd. 53.

3) Schäffer, Beitrag zur chirurgischen Behandlung der Trigeminusneuralgie. Inaug.-Dissertation. Breslau 1902.

welchen rein periphere Operationen vorgenommen waren, war nur einer recidivfrei; unter 7, bei denen der zweite bezw. dritte Ast an der Schädelbasis extrahiert war, ebenfalls nur ein einziger.

Weniger sicher als die Tatsache der Rückkehr der Schmerzen in einem relativ hohen Prozentsatz der nach Thiersch operierten Fälle ist ihre Ursache gekannt. Als ein Beitrag zu ihrer Aufklärung soll die folgende Mitteilung zweier Fälle dienen, in denen nach erfolgreicher Nervenextraction Wiedereintritt des Gesichtsschmerzes beobachtet und als ihre Ursache Regeneration der Nerven nachgewiesen wurde.

Wenn man nach der Ursache des Recidivs der Trigeminusneuralgie nach Operationen fragt, dürfte es zweckmäßig sein, zwei Formen der Rückkehr des Schmerzes zu unterscheiden. Die eine betrifft die Fälle, in denen die Schmerzen in dem Bereich des der Operation unterzogenen Nerven auftreten oder dasselbe doch wenigstens mit beteiligen; die andere jene Fälle, in denen unter Verschonung des alten Gebietes die Schmerzen in dem Bereiche anderer benachbarter Nervenstämme empfunden werden. Nur die ersteren sollen uns im folgenden beschäftigen — denn nur sie können im strengen Sinne als Recidive bezeichnet werden. Es ergibt sich nun besonders auch aus den Arbeiten der oben zitierten Autoren, daß diese Recidive der Trigeminusneuralgie in dem Bereiche von Nerven, die nach Thiersch herausgedreht waren, nicht selten sind. Wie ist das zu erklären?

Es kann als festgestellt gelten, daß die Recidive, welche nach einfacher Neurotomie oder auch nach Resection eines Nervenstückes beobachtet wurden, wenigstens größtenteils auf Regeneration des durchschnittenen oder resecierten Nerven beruhten. Eine Regeneration der nach Thiersch herausgedrehten Nerven schien aber zunächst vollständig ausgeschlossen zu sein. Thiersch[1]) selber begründete seine Methode wie folgt: „Da eine möglichst vollständige Entfernung des peripheren Teiles keinen Schaden bringt und dadurch jede Möglichkeit des Einwachsens neuer Nerven in die alten Bahnen beseitigt wird, so halte ich es für richtig, in allen Fällen von dem peripheren Ende des Nerven soviel auszudrehen als zu bekommen ist."

Diese Anschauung des Begründers der Nervenextraction ist auch dann zunächst noch die herrschende geblieben, als Fälle von Reci-

1) Thiersch, Über Nervenextraction. Verhandl. d. XVIII. Kongr. d. deutschen Gesellsch. f. Chirurgie 1889. Teil I. S. 44.

diven nach Thierschs Operation bekannt geworden waren. Friedrich und Krause zogen daher zu ihrer Erklärung die Möglichkeit der Regeneration der extrahierten Nerven nicht mit in Betracht, sondern suchten die Ursache ausschließlich in anderen Umständen. Friedrich hatte bei seiner Nachkontrolle der von Thiersch operierten Fälle folgendes Ergebnis: „Recidive werden in allen den Fällen nach kürzerer oder längerer Zeit beobachtet, wo

1. entweder bei Ergriffensein eines Astes nicht alle von der Neuralgie mit ergriffenen Seitenäste extrahiert waren,

2. oder wo bei Ergriffensein mehrerer Äste des Trigeminus nur einer operativ in Angriff genommen wurde." — Das Recidiv ist also nach Friedrich zurückzuführen auf eine nicht genügend vollständige Operation. „Bei scharf auf einen Ast beschränkten Neuralgien garantiert die Nervenextraction auf die einfachste und schonendste Weise das Ausbleiben eines Recidivs, vorausgesetzt, daß alle neuralgisch verdächtigen oder ergriffenen Bahnen dieses Astes mit in das Extractionsgebiet fallen." — Krause[1]) macht für das Wiederauftreten des Gesichtsschmerzes nach Nervenextraction collaterale Bahnen von benachbarten Nerven oder von der anderen Körperhälfte verantwortlich. „Namentlich", so schreibt Krause[1]), „schienen mir für die Deutung derartiger Rückfälle die Befunde Zanders[2]) von großer Wichtigkeit. Da hiernach dasselbe Gebiet von Fasern mehrerer verschiedener Nerven versorgt werden kann, so ist es wohl verständlich, daß z. B. eine die Neuralgie veranlassende periphere Veränderung zunächst den Hauptnerven des Teiles in krankhafte Reizung versetzt, und wenn dieser ausgerottet ist, kann die fortbestehende Ursache die an Zahl geringeren Fasern der Hilfsnerven in Mitleidenschaft ziehen und eine Neuralgie in diesem hervorrufen."

Zu einer wesentlich anderen Anschauung mußte die Mitteilung Garrés[3]) führen, welcher eine Regeneration des 2. und 3. Trigeminusastes als Ursache der Wiederkehr der Neuralgie nach wiederholten peripheren Nervenresectionen und nach einer partiellen Resection des Ganglion Gasseri nachweisen konnte. Denn wenn auch die Garrésche Beobachtung sich nicht eigentlich auf Nerven-

1) Krause, Die Neuralgie des Trigeminus. Leipzig 1896. S. 140.

2) R. Zander, Anatomisches über Trigeminusneuralgien. Verein für wissenschaftl. Heilkunde zu Königsberg. Sitzung am 6. Januar 1896.

3) Garré, Über Nervenregeneration nach Exstirpation des Ganglion Gasseri als Ursache recidivierender Trigeminusneuralgie. Verhandlungen des 28. Chirurgenkongresses 1899. Teil II. S. 256.

extractionen nach Thierschs Methode bezieht, so erlaubt sie doch für die Aufklärung der auch nach dieser Operation auftretenden Recidive bestimmte Schlüsse, welche von Garré selbst gezogen worden sind.

Garrés sehr bemerkenswerte Beobachtung wurde bisher noch nicht bestätigt. Auch ist es in dem Garréschen Falle unaufgeklärt geblieben, auf welchem Wege der Zusammenhang zwischen den regenerierten Trigeminusästen und dem Cerebrum hergestellt ist. Es möge daher zur Ergänzung der Garréschen Beobachtung der folgende Fall dienen, in welchem mehrere periphere Nervenextractionen im Bereich des 2. und 3. Trigeminusastes vorgenommen waren, in welchem Prof. Friedrich die intracranielle Resection des 2. und 3. Astes unter gleichzeitiger Entfernung von — allerdings kleinen — Teilen des Ganglion Gasseri ausgeführt hatte, und in welchem trotzdem die Regeneration des 2. und 3. Astes $6\frac{1}{4}$ Jahre später bei einer von mir vorgenommenen Krönleinschen Operation und nach weiteren fünf Monaten wieder bei der von Geheimrat Marchand ausgeführten Sektion konstatiert worden ist. Herr Geheimrat Marchand hatte nicht nur die Güte, das mühsame Herauspräparieren der Nerven selbst zu übernehmen, sondern hat mir auch weiterhin bei der Bearbeitung des Falles seine weitgehende Unterstützung zuteil werden lassen. Ich bin ihm dafür ganz besonderen Dank schuldig.

Es folge hier zunächst die Krankengeschichte. Ihr erster Teil ist bereits 1899 von Prof. Friedrich[1]) publiziert und ist daher hier wesentlich gekürzt nur der Vollständigkeit halber nochmals wiedergegeben.

I. Am 24. November 1892 wurde der 55jährige Tagelöhner B. Urbach von dem damaligen Direktor des chirurg. polikl. Instituts, Herrn Geheimrat Benno Schmidt, nach mehrjährigem Bestande einer Neuralgie im Laufe des linken Nervus mandibularis, einer Extraction dieses Nerven nach Sonnenburg-Lücke unterzogen und am 11. Dezember 1892 geheilt entlassen.

II. Am 5. Januar 1894 wurde wegen erneut aufgetretener schwerster Neuralgie der 3. Ast an der Schädelbasis in Angriff genommen, anscheinend nach dem Krönleinschen Verfahren. Die Maxillaris interna wurde dabei unterbunden, der 3. Ast durchtrennt und ein kurzes Stück extrahiert: es blieb eine Facialisparalyse in der linken Gesichtshälfte zurück. Nach $\frac{1}{2}$ Jahr kehrte das Recidiv in gleicher Ausdehnung wieder. Die Schmerzanfälle waren nach Häufigkeit und Intensität derartige, daß Patient 16 Wochen

1) Friedrich, Krankengeschichten und Heilvorgänge nach Resection und Exstirpation der Ganglion Gasseri-Neuralgie. Recidiv nach Ganglionexstirpation. Deutsche Zeitschr. f. Chirurgie. Bd. 52. S. 360. 1899.

hindurch deshalb bettlägerig wurde, sich dabei ausschließlich auf die gesunde Gesichtsseite und rechte Körperseite zu legen genötigt war, dabei an mehreren Stellen Decubitus bekam und wegen, im Anschluß an die Operation eingetretener Kieferklemme, ganz besonders aber zufolge der durch den Kauakt ausgelösten heftigen Schmerzanfälle enorm in seiner Ernährung herabkam.

Als Patient in Professor Friedrichs Behandlung kam, fand sich hinsichtlich des Trigeminus folgendes:

Im Verlaufe des Nervus mandibularis besteht durchweg Hypalgesie. Druck am Foramen mentale sowie am Foramen infraorbitale und supraorbitale löst nicht unmittelbar Schmerzanfälle aus. Vielmehr tut dies der Druck auf mehrere, anscheinend wechselnde, doch vom Patienten markierte Punkte; zunächst aber sind es mimische Veranlassungen, welche die Schmerzanfälle auslösen; oder dieselben setzen ohne jegliche nachweisbar vorausgegangene Ursache ein. Jeder Anfall hält durchschnittlich $1—1\frac{1}{2}$ Minuten an, ist von reichlichem Tränenfluß, von Rötung der ganzen oberen Gesichtspartie begleitet und erstreckt sich anscheinend genau auf das Innervationsgebiet des 2. und 3. Astes; insbesondere klagt Patient auch über starken Schmerz der linksseitigen Wangenschleimhaut und an der Seite der Nase.

III. Am 22. Oktober 1897 nahm Professor Friedrich die Resektion des Ganglion Gasseri nach Krause vor. „Es gelang infolge der durch die frühere Maxillaris interna-Unterbindung bedingten Verödung der Meningea media überraschend leicht, den Basisteil des Gehirns bis an den Sinus nach vorn zu lüften, die Foramina ovale und rotundum freizumachen, ebenso die Wurzeln des Ganglion zu Gesicht zu bringen, das Gehirn mit dazu umgebogenem anatomischen Spatel auf etwa 5 cm zurückzuhalten, den 3. und 2. Ast des Trigeminus ganglionwärts mit gezähnter Zange auszureißen, Teile der unteren äußeren Hälfte des Ganglions in fünf einzelnen bis linsengroßen Partikeln zu entfernen. Der Heilungsverlauf war günstig.“ (Einzelheiten siehe l. c. 365 und 366.) Hinsichtlich der Ausfallserscheinungen am Trigeminus wurde 14 Tage post op. folgendes festgestellt: „Das Gebiet des ersten Astes ist ganz frei von Störungen, die linke Stirn, fast das ganze obere Augenlid und der Bulbus weisen normale Tastempfindung auf, ebenso ein schmaler Streifen längs des Nasenrückens nach links von der Medianlinie. Eine bei Prüfung mit Pinsel hypästhetische Zone geht längs des Kieferrandes auf die Vorderfläche der Ohrmuschel über, welche nur am Ohrläppchen und im Helixteile annähernd normal empfindet, läuft zur Seitenfläche des Schädels bis zum Scheitelhöcker, biegt hier im spitzen Winkel um nach dem Orbitalrande hin. Die hintere Fläche des Ohres (N. occipitalis minor) sowie der Gehörgang (N. auricularis vagi) empfindet normal. Auf der Schleimhaut des Mundes, der Wange, des Zungengrundes, der Zunge, des harten und teilweise auch des weichen Gaumens läßt sich die Hyp-, resp. Anästhesie entsprechend dem Ausbreitungsgebiete des 2. und 3. Trigeminusastes, mit der Medianlinie ziemlich scharf abschneidend, nachweisen. Nadelstiche werden auf der Wange außen und innen im Bereiche der Anästhesie sowie über dem Planum temporale gar nicht, an den anderen an- und hypästhetischen Partien des Gesichts nur herabgesetzt empfunden.“

Bei erneuter Kontrolle Anfang Mai 1899, also 19 Monate nach Ausführung der Operation, ist der Kranke dauernd vollkommen schmerzfrei gewesen.

IV. Seit Anfang Dezember 1900 — also etwas über drei Jahre nach der Resection des Ganglion — traten wieder erneute Schmerzen auf. Am 20. März 1901 gab der Patient an, daß der Schmerz fortwährend vorhanden sei. Er beginne unter dem linken Auge, ziehe nach der Nase herüber, um an der Basis der Nase zu enden oder entlang der Nasolabialfurche zum Mundwinkel zu ziehen. Eine zweite Schmerzbahn zieht nach Angabe des Patienten dem horizontalen Teil des Unterkiefers entlang. Der Patient hat augenblicklich das Gefühl, „als wolle der Schmerz ihm die Wange zerschneiden, es sei ihm, als ob der Unterkiefer in jeder Sekunde in tausend Splitter gestoßen würde und diese im Fleische herumflögen". Bei Berührung der linken Wangenschleimhaut, ebenso beim Lachen, Sprechen, Essen usw. steigert sich der Schmerz zu heftigen Anfällen. Bei der objektiven Untersuchung fand sich komplete linksseitige Facialislähmung, links klonische Zuckungen im Facialbereich, besonders um den Mund herum (Tic convulsif). Die Sensibilität in dem Bereich des N. trigeminus überall normal. Bei der Geschmacksprüfung wurde Sauer und Bitter beiderseits als Salzig, Salzig beiderseits als Bitter wahrgenommen. Am 20. März 1901 wurde von Prof. Friedrich der in narbiges Gewebe eingebettete Nerv. infraorbitalis sowie der Nerv. mentalis, welcher vollkommen ausgebildet erscheint, nach Thiersch extrahiert. Am 23. März wurde konstatiert, daß im Bereich beider Nerven Berührungs- und Schmerzgefühl beträchtlich herabgesetzt waren. Seit der Operation waren alle Schmerzen verschwunden.

V. Im Frühjahr 1903, zwei Jahre nach der letzten Operation, traten erneut heftige Schmerzen auf. Eine bis zum Auftreten einer Dermatitis fortgesetzte Bestrahlung der linken Gesichtshälfte mit Röntgenstrahlen brachte die Schmerzen, jedoch für nur wenige Wochen, zum Verschwinden. Dann klagte Patient wieder über „furchtbare" Anfälle.

Am 2. Februar 1904 wurde folgender Befund erhoben. Es besteht bei dem schlecht genährten Manne ziemlich beträchtliche Alterskyphose. An den Lungen ausgesprochenes Emphysem. Überall trockene bronchitische Rasselgeräusche. Herzdämpfung nach rechts verbreitert, Herztöne rein. Pulsfrequenz 80, nach einigen regelmäßigen Pulsen setzen mehrere Schläge aus. Oberflächliche Venen am Hals, Thorax und Abdomen erscheinen erweitert, die Lippen meist deutlich cyanotisch. Der linke Jochbogen scheint zu fehlen, an seiner Stelle eine der Unterlage adhärente Narbe, oberhalb — der Krauseschen Operation entsprechend — eine tiefe Delle, in welcher man die Pulsation des Cerebrum wahrnimmt. Im Munde fehlen sämtliche Zähne bis auf die rechten oberen Molaren, die Alveolarfortsätze können nur 2 cm voneinander entfernt werden. Die linksseitige Facialislähmung ist wie bei den früheren Befunden vollkommen, doch bestehen nach wie vor noch klonische Zuckungen der Gesichtsmuskeln oberhalb des Mundes. Bei der Sensibilitätsprüfung erweist sich das Gefühl im ganzen Bereiche des Trigeminus als vollkommen wiederhergestellt. Leise Berührung mit einem weichen Pinsel wird überall prompt wahrgenommen. Ja, es besteht sogar in einem ausgedehnten Bezirk, welcher etwa der Verbreitung des 2. Trigeminusastes (vergl. Schema in Krause. Die Neuralgie des Trigeminus. S. 57) entspricht, ausgesprochene Hyperästhesie. Leise Berührung mit dem Pinsel wird hier sofort schmerzhaft empfunden. — Die Schmerzen, die nach Angabe des Kranken dauernd

sich fühlbar machen, zuweilen aber an Intensität zunehmen, beginnen am linken Mundwinkel, um von da dem Unterkiefer entlang nach dem Ohre zu ziehen. Die Schmerzen hindern den Patienten am Sprechen und am Schlafen. Der Genuß kalter und harter Speisen steigert die Schmerzen sofort zu unerträglicher Heftigkeit. Der Patient lebt nur von flüssiger Nahrung, die er mit einem Teelöffel vorsichtig in die rechte Mundhälfte bringt. Die ganze linke Wange, vor allem der linke Mundwinkel, ist auf Druck empfindlich, die typischen „Druckpunkte" jedoch nicht mehr als die übrigen Stellen.

Nach diesem Befunde war eine Regeneration des N. trigeminus trotz partieller Resektion des Ganglion Gasseri wahrscheinlich. Der Fall war also dem von Garré mitgeteilten analog. Da Garré in seinem Fall die Regeneration der Äste des Trigeminus nicht von den Resten des Ganglion aus, sondern auf dem Wege von Kollateralen wahrscheinlich gemacht hatte, da andererseits eine Regeneration im Bereiche der Ganglion selbst unwahrscheinlich erschien, so ließ ich den ursprünglichen Plan, das Ganglion Gasseri zu revidieren, fallen und beschloß die Äste des Trigeminus an der Schädelbasis anfzusuchen, um eventuell den in Funktion getretenen „Kollateralen" nachspüren zu können.

Es wurde zu diesem Zweck am 5. Februar 1904 zum zweiten Mal an derselben Stelle die Krönleinsche Methode in Anwendung gebracht, welche jedoch wegen der Voroperation und mit Rücksicht auf die bereits bestehende Facialislähmung in nicht ganz typischer Weise zur Ausführung kam. Der bogenförmige Schnitt, welcher den halbrunden Hautlappen abgrenzte, begann neben dem äußeren Ende der linken Augbraue, zog bis unter den Jochbogen herab und dicht vor dem Kiefergelenk wieder bis zur Höhe des Ausgangspunktes herauf. Nach Hochschlagen des Lappens zeigte es sich, daß der mittlere Teil des Jochbogens fehlte, der noch vorhandene Rest wurde vorn und hinten teils mit Giglischer Säge, teils mit dem Meißel reseciert. Der noch vorhandene oder regenerierte Proc. coronoideus, der von festen Narbenmassen umgeben war, wurde abgemeißelt und mit samt der Sehne des M. temporalis entfernt. Das weitere Vordringen in die Tiefe war durch die vorhandenen Narbenmassen teilweise behindert. Nachdem der Proc. pterygoideus des Keilbeins sichtbar geworden, zeigte sich ein aus der Gegend des Foramen ovale nach dem Unterkiefer hinziehender Nerv, offenbar der Nerv. abveolaris inf. Der Nervenstamm, aus dem dieser Alveolaris inf. hervorging, zeigte sich vor dem Foramen ovale in dichtes Bindegewebe eingebettet, sodaß die Isolierung der übrigen von ihm abgehenden einzelnen Zweige, insbesondere des Nerv. lingualis, nicht möglich war, doch ließ sich erkennen, daß der in Bindegewebe eingehüllte Hauptstamm von dem Foramen ovale herkam. Das Foramen ovale wurde neben demselben mit feiner Sonde sondiert. Das Bild glich dem, welches sich bei einer Krönleinschen Operation unter unveränderten Verhältnissen darbietet. — Es wurde darauf die Fissura orbitalis inferior freigelegt. Auch hier ließ sich ein aus der Gegend des Foramen rotundum nach der Fissura orbitalis inferior hinüberziehender Nervenstamm darstellen, isolieren, mit der Nervenzange fassen und herausdrehen. Der in ruhiger, aber nicht tiefer Narkose befindliche Patient stöhnte bei dem Festklemmen und Anziehen des Nervenstammes laut auf.

Darauf wurde der freigelegte Alveolaris inferior gefaßt und herausgedreht, wobei ein ebensolches Stöhnen die Natur des Stammes als eines sensiblen Nerven demonstrierte.

Es ließ sich der Nerv. alveolaris inferior vollkommen als isolierter Nervenstamm mit seinen Verästelungen herausdrehen. Das centrale Ende aber riß etwa 1 cm oberhalb der Zange ab, sodaß der Nervus lingualis nicht mit herausgedreht worden ist. Es wurde jedoch alsdann das gesamte aus dem Foramen ovale heraustretende Bindegewebsnervenbündel noch einmal mit der Zange Thierschs gefasst und herausgedreht, sodaß man sich nachher davon überzeugen konnte, daß der durch das Foramen ovale gebildete Kanal vollkommen seines Inhaltes beraubt war. — Das extrahierte Stück des 2. Astes bezw. Infraorbitalis ist 3 cm lang, der Nerv löst sich in seinem peripheren Teile in zahlreiche Verzweigungen auf. Die Länge des extrahierten Nerv. alveolaris inferior mit seinen Verästelungen betrug — unmittelbar nach der Operation nach Entfalten in Wasser gemessen — 11 cm (vergl. Fig. 1). In den beiden in Fig. 1 dargestellten Nervenstämmen wurden markhaltige Nervenfasern von Herrn Geh.-Rat Marchand nachgewiesen. Zum Studium feinerer Veränderungen war die von mir angewandte Konservierung in 4 proz. Formalin nicht die geeignete gewesen. — Die Wundhöhle wurde locker mit Gaze tamponiert, die Hautwunde zum größten Teil genäht.

Fig. 1.

Nach dem Erwachen aus der Narkose war der Patient glücklich, von seinen Schmerzen befreit zu sein. Auch in den folgenden Tagen klagte er nur über ein spannendes Gefühl in der Wunde, gab aber bestimmt an, daß die alten Schmerzen verschwunden seien. Auch war es ihm möglich, im Gegensatz zu dem Zustande vor der Operation, ohne Schmerzen alle Speisen zu genießen. Die Heilung erfolgte ohne Störung.

Bei der am 20. Februar vorgenommenen Sensibilitätsprüfung fand sich nirgends vollkommene Anästhesie, dagegen erwies sich im Bereiche der linken Gesichtshälfte die Umgebung des Mundes sowie Ober- und Unterlippe — also das vor der Operation hyperästhetische Gebiet — sehr stark hypästhetisch und hypalgisch. Die Zunge zeigte ungestörte Sensibilität, dagegen erwies sich auch die Schleimhaut der Ober- und Unterlippe entsprechend der äußeren Ausbreitung der Sensibilitätsstörung als

hypästhetisch und hypalgisch. Auch im Bereiche des U-förmigen, durch die Operation gebildeten Hautlappens war die Sensibilität sehr herabgesetzt.

Am 5. Juli 1904, fünf Monate nach der letzten Operation, wurde der Patient moribund in das poliklinische Institut gebracht, doch konnte er noch angeben, daß seit 4—5 Wochen die Beine geschwollen seien. In den letzten Wochen seien auch wieder Schmerzen von der alten Art aufgetreten, doch seien diese nicht sehr heftig und erträglich. — Wir fanden bei dem Patienten hochgradige Dyspnoe und Cyanose, reichlichen Ascites, hochgradiges Ödem der unteren Extremitäten und der Bauchhaut. Die Extremitäten fühlten sich kalt an. Der Puls war klein und unregelmäßig, oft aussetzend. Eine genügende Sensibilitätsprüfung war bei dem schlechten Allgemeinzustande nicht mehr möglich. Immerhin ergab sich deutlich, daß der Patient bei leiser Berührung der linken Gesichtshälfte in dem Bereiche des zweiten Trigeminusastes zusammenzuckte. Hinsichtlich der Sensibilität, im Bereiche des 3. Astes waren die Angaben widersprechend. Am folgenden Tage erfolgte der Exitus.

Das Protokoll über die von Herrn Geh.-R. Marchand am 7. Juli 1904 gemachte Sektion lautet:

Anatomische Diagnose: Resectio Ganglii Gasseri sinistri sanata. Regeneratio partialis rami II et III. Degeneratio nervi lingualis sinistri; Regeneratio incompleta nervi infraorbitalis et nervi alveolaris sinistri. Resectio ossis zygomatici et processus coronarii et partis anguli mandibulae sinistrae. Empyema chronicum antri Highmori. Rhinitis chronica. Emphysema pulmonum mediocre. Dilatatio et hypertrophia ventriculi dextri cordis. Dilatatio atrii dextri et venarum jugularium. Insufficientia valvulae tricuspidalis. Induratio nigra apicis pulmonis utriusque. Vomica apicis pulmonis sinistri. Ascites.

Leiche eines älteren Mannes in schlechtem Ernährungszustande. Beide unteren Extremitäten, das Scrotum und der Penis stark ödementös, ebenso auch beide Handrücken. Das Abdomen ziemlich stark gewölbt.

Gesicht asymmetrisch. Linke Hälfte stark verschmälert, indem sich in der linken Wangengegend eine tiefe Einsenkung befindet von ca. 6 cm Höhe, 5 cm Breite, die sich nach aufwärts noch in die Schläfengegend erstreckt. Das Jochbein ist hier defekt, ebenso der Coronarfortsatz des Unterkiefers. Die Einsenkung beginnt unmittelbar hinter dem Orbitalrand und reicht nach hinten bis 2 cm vor den inneren Gehörgang. Man sieht hier eine ausgedehnte Narbe, die bogenförmig ungefähr dem hinteren Rande der Einsenkung folgt. Eine undeutliche Fortsetzung dieser Narbe läßt sich nach vorne verfolgen. Die Haut zeigt hier überhaupt unebene Beschaffenheit, bräunliche Pigmentierung, verschiedene kleinere Narben. Eine Anzahl Narben findet sich weiter nach vorn, eine grössere unter der linken Orbita, mehrere kleinere an der linken Backe und der Umgebung des linken Mundwinkels. Linke Nasolabialfurche vollständig verstrichen.

Schädeldach mit der Dura vollständig fest verwachsen, von länglich-ovaler Form. In der Gegend der großen Fontanelle ein etwa einmarkstückgroßer Schaltknochen mit zackigen Rändern. Nähte überall deutlich sichtbar. Dura mater an der Innenfläche glatt und glänzend, läßt sich noch vom Schädeldach ablösen, das von gewöhnlicher Dicke und ohne Veränderungen an der Innenfläche ist.

Oberfläche des Großhirns beiderseits wenig blutreich, Pia mater überall zart, durchsichtig und ziemlich stark mit Feuchtigkeit durchtränkt. An der Spitze des linken Schläfenlappens einige oberflächliche Adhäsionen an der Dura. In der Nähe der Spitze an der Außenseite im Bereich der 2. und 3. Schläfenwindung zwei nicht sehr tiefgreifende Defekte von leicht gelblicher Farbe.

Bei Ablösung der Dura aus der mittleren Schädelgrube zeigt sich links eine mehr feste Verbindung von etwas schwieliger Beschaffenheit. Bei Ablösung der Dura vom Ganglion Gasseri dieser Seite ist ebenfalls die Verbindung beider etwas inniger als rechts, doch läßt sich im ganzen das Ganglion in seiner Form mit seinen drei Ästen gut frei legen, wobei der erste Ast anscheinend unverändert erscheint, der zweite ebenfalls einen umfangreichen weißlichen Strang bildet wie rechts, nur daß er von etwas schwieliger Beschaffenheit erscheint, so daß nicht genau zu erkennen ist, wieviel auf Nervensubstanz zu rechnen ist. Am wenigsten deutlich ist der dritte Ast, an dessen Stelle sich nur eine derbe schwielige Masse findet, die mit dem Ganglion zusammenhängt, ohne sich deutlich abgrenzen zu lassen. Das Ganglion selbst zeigt im ganzen ähnliche Konfiguration wie rechts, doch ist es in seiner unteren Hälfte etwas stärker zusammengesunken, lockerer, die halbmondförmige Form ist nicht deutlich. Die Nervenstränge, die dem 2. und 3. Ast entsprechen, sind lockerer und anscheinend weniger zahlreich als rechts, verlieren sich nach abwärts in dem narbigen Gewebe. Der Stamm des Trigeminus zeigt links nur eine geringe Verschmälerung seiner äußeren Hälfte im Verhältnis zu rechts.

Das Großhirn wurde zunächst vom Hirnstamm abgetrennt, sodann das Cerebellum mit dem oberen Teil des Halsmarkes nach Durchschneidung beider Trigeminusstämme dicht am Pons herausgelöst.

Die Präparation der Äste des Trigeminus wird, soweit es ging, noch in situ vorgenommen; nach Ablösung der Weichteile der linken Gesichtshälfte der Infraorbitalkanal eröffnet. Darin verläuft ein weißlicher Strang, der ungefähr den Umfang der normalen Infraorbitalis besitzt, aber zum grossen Teil aus der weißlichen verdickten Bindegewebsscheide besteht. Nach Durchschneidung derselben in der Längsrichtung kommt darin ein blasses, etwas durchscheinendes Gewebe zum Vorschein (in dem sich mikroskopisch feine Nervenbündel nachweisen lassen, die grösstenteils aus feinen Fasern bestehen, in denen einzelne kleine Myelintröpfchen in Reihen angeordnet wird), an der Austrittsstelle des Nerven ist in dem sehr derben, schwieligen Narbengewebe nichts von Nervenfasern zu erkennen.

Zur weiteren Untersuchung wird die Schädelbasis mit dem Pharynx und der Zunge und einem Teil des Gaumens herausgelöst, wobei im rechten Antrum Highmori eine Ansammlung dicker gelber, schmieriger Massen zum Vorschein kommt. Die Schleimhaut des Antrum sowie des rechten Nasenganges, besonders der unteren Muschel, ist stark geschwollen, schmutzigbräunlichrot.

Der N. lingualis ist als etwas gelblicher Strang ungefähr von normaler Stärke bis in seine Ausläufer zu verfolgen. (Mikroskopisch: Fasern dünn, durchweg mit dicht gedrängten kleinen fettähnlichen Tröpfchen, die meist in kleinen Häufchen liegen, gefüllt; von gut erhaltenen markhaltigen Fasern ist nichts erkennbar.)

Der N. alveolaris ist an der gewöhnlichen Abgangsstelle vom Nervus mandibularis nicht aufzufinden; vom N. lingualis geht ein (bindegewebiger) Strang ab, der sich nach der Gegend des For. alveolare zu verfolgen läßt. Der Unterkiefer, der dicht dahinter mit einer einwärts gebogenen Knochenkante endet, wird in der Mitte durchsägt; in dem durch Aufmeißeln eröffneten Kanal kommt ein dicker weißlicher Strang zum Vorschein, der der Hauptsache nach aus der Bindegewebsscheide besteht; darin ein feinfaseriges Gewebe eingebettet, dünne Nervenstränge, die zum Teil breite markhaltige Fasern von normalem Aussehen, größtenteils sehr feine markhaltige Fasern enthalten. Vom N. mentalis ist keine Spur aufzufinden. Der Stamm des N. mandibularis wird nach Entfernung des Knochenrandes, der den narbig verschlossenen Defekt an dem unteren Teil der erwähnten Einsenkung der Schläfengegend begrenzt, aus dem umgebenden schwieligen Gewebe bis dicht an die Schädelbasis verfolgt; er ist hier ziemlich dünn, etwas gelblich, scheint nur wenig Nervensubstanz zu enthalten. Etwas weiter unterhalb geht der dem 3. Ast entsprechende Strang in eine dickere schwielige Masse über, in der sich Nervensubstanz nicht erkennen läßt. Bei weiterer Präparation und Spaltung der dicken Bindegewebsscheide kommt in dem unterhalb der schwieligen Masse gelegenen Teil des Nerven (der bereits dem N. lingualis entsprechen würde) ein dünner weißlicher Nervenstrang zum Vorschein. Im weiteren Verlauf nimmt der Nerv deutlich an Dicke zu.

Nach längerer Konservierung in schwachem Formol werden einzelne Teile der Nerven nochmals an Zupf-Präparaten untersucht. Im N. infraorbitalis gelang es nicht mehr, deutliche Nervenfasern nachzuweisen, während der 2. Ast innerhalb der Schädelhöhle aus gut erhaltenen regelmäßig, angeordneten dicken Nervenfasern besteht (ebenso wie der 1. Ast). Im oberen Teil des N. mandibularis und N. lingualis fanden sich nur feine Fasern, mit größtenteils stark zerklüfteten dünnen Markscheiden und Häufchen kleiner fettähnlicher Tröpfchen, dazwischen reichlich Bindegewebsfibrillen. Im unteren Teil des N. lingualis sind die Fasern reichlicher, aber ebenfalls größtenteils mit feinkörnig zerfallenen Markscheiden versehen.

Zur mikroskopischen Untersuchung wurde das Ganglion herauspräpariert und zwar mit dem nachstgelegenen Abschnitten der Wurzeln und der Äste. Der im mikroskopischen Präparat (Fig. 2, Tafel) mit enthaltene Anteil des 1. und des 2. Astes hat je 10 mm, der des 3. Astes 7 mm Länge. Diese Abschnitte reichten am 2. bezw. 3. Ast bis weit in das Foramen rotundum bezw. ovale hinein. Das Präparat wurde nach geeigneter Konservierung und Celloidin-Einbettung von Herrn Geheimrat Marchand zur weiteren Untersuchung mir gütigst überlassen. Es wurde alsdann in Serienschnitte zerlegt und diese mittelst der Weigertschen Methode der Markscheidenfärbung gefärbt. Schon mit bloßem Auge und bei Lupenvergrößerung erkennt man die Bündel markhaltiger Nervenfasern sowohl in den Wurzeln wie in allen drei Ästen (Fig. 2, Tafel). Zwischen Wurzeln und Ästen liegt halbkreisförmig angeordnet eine breite Zone von Ganglienzellen — das eigentliche Ganglion. In der ganzen Anordnung gleicht also das Ganglion einem normalen. Die feinere Struktur weist aber, wie sich beim Vergleich mit Schnitten von einem normalen Ganglion (Fig. 1, Tafel) und auch bei dem Vergleich der

drei Äste untereinander zeigt, bemerkenswerte abnorme Befunde auf. Die Nervenfaserbündel, die im 1. Aste nebeneinander in gleichem Sinne im großen und ganzen parallel der Axe des Nervenstammes hinziehen, haben im 2. und 3. Aste einen weit unregelmäßigeren Verlauf. Stellenweise durchflechten sie sich so, daß ein Bild entsteht, wie man es an Schnitten von Amputationsneuromen zu sehen gewohnt ist (Fig. 4). Die einzelnen Nervenfaserbündel sind sowohl im 2. wie im 3. Aste wesentlich dünner als im ersten und als im normalen Ganglion (Fig. 3—5, Tafel). Das Bindegewebe zwischen den einzelnen Bündeln ist besonders im 3. Aste viel reichlicher als im 1. Aste. — Die Beurteilung des Verhaltens des Nervenmarkes in den einzelnen Nervenfasern ist dadurch erschwert, daß das lange Verweilen des Präparates in Formalinlösung das Nervenmark verändert hat. Trotzdem ist sehr deutlich, daß im 2. und 3. Aste das Nervenmark zum Teil geschwunden ist. Während das Nervenmark in den Fasern des 1. Astes die Axenzylinder im allgemeinen kontinuierlich begleitet, allerdings zahlreiche, zuweilen unregelmäßige Varikositäten der Nervenfaser bedingend, ist es in den Markscheiden im 2. und 3. Aste nur in einzelnen Körnern und Klumpen vorhanden. Die Färbung der Nervenfaserbündel ist im ganzen daher im 2. und 3. Aste eine blaßgraue, die sich deutlich von der tiefschwarzen Färbung der Nervenbündel im 1. Aste unterscheidet (Fig. 3—5, Tafel). Es ist daraus zu schließen, daß die im 2. und 3. Aste verlaufenden Fasern degeneriert sind. — Auch das Gebiet des Ganglion selbst zeigt wesentliche abnorme Befunde. Die zierliche Regelmäßigkeit, mit welcher die einzelnen Nervenstämmchen ihre Wurzeln aus dem normalen Ganglion sammeln (Fig. 1, Tafel), ist an dem operierten Ganglion nicht zu erkennen. Die ganze Zone der Ganglienzellen ist, wie man bei stärkerer Vergrößerung sieht, schmäler; vor allem aber fällt beim Vergleich mit dem normalen Ganglion auf, daß in der äußeren Hälfte des Ganglion, welche also dem 2. und 3. Aste entspricht, breite Bindegewebsbündel in die Zone der Ganglienzellen — diese gleichsam auseinandersprengend — einstrahlen, während im normalen Ganglion der Ganglienzellenkranz ein ganz ununterbrochener ist. Während ferner in dem normalen Ganglion eine Ganglienzelle dicht neben der anderen liegt und diese Anordnung mit den darin entstehenden und daraus sich sammelnden Nervenfasern auf den ersten Blick den Eindruck großer Regelmäßigkeit macht, ist das bei dem operierten Ganglion nicht der Fall. Die Ganglienzellen liegen weit weniger dicht an einander und ihre Anordnung erscheint viel unregelmäßiger. Daß die Ganglienzellen selbst kleiner, geschrumpft aussehen, erkläre ich mir als eine Folge der Formalinwirkung. — An den Wurzeln des Ganglion sind in die Augen fallende Unterschiede gegenüber der Norm nicht zu erkennen.

Fassen wir das Wesentliche der vorstehenden Krankengeschichte zusammen: Die Neuralgie unseres Patienten betraf im Beginne des Leidens nur den dritten, später den zweiten und den dritten, niemals den ersten Ast des linken Nervus trigeminus. Im Jahre 1892 wurde von Herrn Geheimrat Benno Schmidt die Extraktion des nerv. alveol. inf. nach Sonnenburg-Lücke, im Jahre 1893 von

demselben Operateur die Resektion des 3. Astes am Foramen ovale nach Krönlein vorgenommen. Im Jahre 1897 resecierte Prof. Friedrich intracraniell den zweiten und dritten Ast zusammen mit Teilen des unteren äußeren Abschnittes des Ganglion Gasseri, doch wurde auch von Friedrich selbst im Jahre 1901 wegen des eingetretenen Recidivs der N. infraorbitalis und der N. mentalis einer Extraktion unterworfen, „wobei der N. mentalis vollkommen ausgebildet erschien". Nach weiteren 2 Jahren fand ich bei der — zum zweiten Male bei demselben Patienten — vorgenommenen Krönleinschen Operation den zweiten und dritten Ast an ihren Austrittstellen an der Schädelbasis wohlerhalten. Die extrahierten Nervenstämme sind auf Fig. 1 dargestellt. Das extrahierte Stück des N. inframaxillaris weist 11 cm, das des N. infraorbitalis 3 cm Länge auf. In beiden Stücken wurden markhaltige Nervenfasern nachgewiesen. Zu dem Schluße, das diese durch Regeneration entstanden sind, führt nicht nur die Rücksicht auf die voraufgegangenen Nervenextraktionen, sondern auch die Würdigung der vor $6\frac{1}{2}$ Jahren vorgenommene intracranielle Durchtrennung des 2. und 3. Astes. Diese mußte eine Degeneration der peripheren Abschnitte des ganzen zweiten und dritten Astes hervorgerufen haben — ist doch die Degeneration ein Vorgang, der mit aller Gesetzmässigkeit eintritt und im Verlauf von zwei Monaten zum Schwund des gesamten Markes in den markhaltigen Fasern führt. Die markhaltigen Fasern, die sich in den bei der letzten Operation extrahierten Nerven fanden, dürfen also mit Sicherheit als regenerierte angesprochen werden.

Fünf Monate nach dieser letzten Operation starb der Patient infolge schwerer Kreislaufstörungen, die auf Emphysem der Lunge und Insufficienz der Tricuspidalklappe zurückzuführen waren. Die anatomische Präparation von Herrn Geheimrat Marchand ergab die Form der 7 Jahre zuvor operativ in Angriff genommenen Gangl. Gasseri ähnlich der des normalen auf der anderen Seite. Es fanden sich ferner Stränge, die in ihrer Form und ihrem intracraniellen wie extracraniellen Verlauf den Ästen des Trigeminus glichen (Figur 2[1]). Es wurde der Nerv. infraorbitalis, der Nerv. lingualis und im Bereich des Unterkieferkanals der Alveolaris inferior herauspräpariert. Doch zeigte die genauere, besonders mikroskopische, Untersuchung, daß keiner dieser 3 Nerven die normale Beschaffenheit hatte, der größte Teil der Stränge bestand vielmehr

1) Die Photographie wurde mir von Herrn Geheimrat Marchand zur Publikation gütigst überlassen.

aus Bindegewebe, doch gelang in jedem der drei genannten Nerven der Nachweis von Nervenfasern. — Die mikroskopische Untersu-

Fig. 2.

tg = Nerv. trigeminus.
I, II, III = erster, zweiter, dritter Ast.
g = Ganglion Gasseri.
o = N. oculomotorius.
t = N. trochlearis.
d = Dura mater.
i = N. infraorbitalis (größtenteils Bindegewebsstrang).
m = N. mandibularis, in schwieliges Narbengewebe eingebettet.
l = N. lingualis.
a = N. alveolaris.

chung des Ganglion ergab zwar gewiße Veränderungen gegenüber der Norm (s. o.), doch zeigte sich das Ganglion in einer fast über-

raschenden Ausdehnung erhalten. Dieser Befund kann nur dadurch erklärt werden, daß von Friedrich in dem Bestreben, den ersten Ast und die entsprechenden Teile des Ganglion zu erhalten, auch von den äußeren Abschnitten desselben nur relativ kleine Teile reseciert worden sind. Doch zeigt die feinere Struktur des Ganglion bemerkenswerte Abweichungen von der Norm. Wichtiger als der Befund am Ganglion selbst ist für unsere Frage die Untersuchung der Äste, die davon abgehen. Es findet sich nicht nur der nicht operierte erste Ast, sondern auch der zweite und dritte mit zahlreichen, allerdings nicht regelmässig verlaufenden Nervenbündeln vor (Fg. 2—5 Tafel IV, V.) Der zweite und dritte Ast waren von Friedrich mit gezähnter Zange sicher gefaßt und ausgerissen worden; was von Nerven aus dem Ganglion in diese Äste übertretend im Präparate zu sehen ist, das müssen regenerierte Fasern sein. Die Nervenbündel sind allerdings dünner und weniger zahlreich als im ersten Aste, auch befanden sie sich, wie das Präparat zeigte, bei dem Tode des Patienten in degeneriertem Zustande — daher die blaße Färbung des dritten Astes gegenüber dem ersten mit dem normalen Markgehalt seiner Fasern (Figur 2—5, Tafel IV, V.) Diese Degeneration ist eine notwendige Folge der fünf Monate zuvor von mir vorgenommenen Durchtrennung und Extraction des 2. und 3. Astes an der Schädelbasis, kann aber an der Tatsache nicht irre machen, daß die im 2. und 3. Ast bei dem Abgange vom Ganglion vorhandenen Nervenfasern sich nach der von Friedrich vor 7 Jahren vorgenommenen intracraniellen Resection regeneriert haben.

Durch die mikroskopische Untersuchung ist auch der Weg, auf dem diese Regeneration erfolgt ist, sichergestellt. In dem mikroskopischen Präparat (Figur 2, 4, 5, TafelI V, V) konnten Nervenfaserbündel in dem Bereiche des 2. bezw. 3. Astes nachgewiesen werden, welcher im Foramen rotundum bezw. ovale gelegen hatte, während auf der anderen Seite extracranielle Nervenbündel bis an diese Foramina heran nachgewiesen worden waren. Es muß somit die Bahn der alten Nervenstämme den Weg bezeichnet haben, auf dem die Regeneration erfolgt ist. Die interessante Frage, welche jetzt die Neurologie bewegt, ob die Fasern bei der Regeneration von der Ganglienzelle aus ausgewachsen oder in anderer Weise „autogenetisch" entstanden sind, kann dadurch nicht entschieden werden Es muß uns die Feststellung genügen, daß die regenerierten Nervenfasern mit dem Ganglion zusammenhängen und in der Bahn der alten Nerven verlaufen. Von anderen Nerven, die

mit dem Trigeminus anastomosieren, durch Einwachsen von „Kollateralen" sind diese Nervenfasern nicht entstanden.

Mit den anatomischen Befunden in unserem Falle stimmen auch die Ergebnisse der klinischen Beobachtung:

Die Neuralgie wurde durch jede der fünf bei dem Patienten ausgeführten Operationen beseitigt, kehrte aber nach jeder derselben nach einem kürzeren oder längeren Zeitraum wieder. Die längste schmerzfreie Zeit — $3^1/_4$ Jahre — folgte auf die partielle Resektion des Ganglion Gasseri. Nach der letzten Krönleinschen Operation, die der Patient nur 5 Monate überlebte, kam es nur zu den ersten Andeutungen eines Recidivs.

Während über den Ausfall der sensiblen Funktion nach den ersten beiden Operationen Notizen leider nicht mehr vorliegen, wurde vor und nach den drei späteren von Friedrich und von mir ausgeführten Operationen eine genaue Sensibilitätsprüfung auch von neurologischer Seite durch Herrn Prof. Köster vorgenommen. Dabei ergab sich unmittelbar nach der partiellen Resektion des Ganglion Gasseri (Operation III, 1897) dem Bereiche des 2. und 3. Trigeminusastes entsprechend sehr stark herabgesetztes Gefühlsvermögen. Teile der Außen- und Innenfläche der Wange, sowie das Planum temporale waren sogar vollständig anästhetisch. Vier Jahre später, nach dem Eintritt des Recidivs der Neuralgie, war auch die Sensibilität so vollkommen wiederhergestellt, daß Köster 1901 nirgends Sensibilitätsstörungen nachweisen konnte. Die von Friedrich ausgeführte periphere Operation (Operation IV, 1901) am Infraorbitalis und Mentalis brachte von neuem eine sehr beträchtliche Herabsetzung des Berührungs- und Schmerzgefühls zustande, die aber wieder verschwunden war, als Patient mit erneutem Recidiv 1903 in meine Behandlung überging. Zu diesem Zeitpunkte konnte nicht nur normale Sensibilität, sondern an der linken Wange sogar sehr ausgesprochene Hyperästhesie nachgewiesen werden, die ihrerseits wieder einer deutlichen Hypästhesie Platz machte, als mit der letzten — Krönleinschen — Operation (Operation Nr. V, 1904) der N. infraorbitalis und Alveolaris inferior extrahiert waren.

Mit dem Eintritt eines Recidivs verband sich in unserem Falle jedesmal die Wiederkehr der sensiblen Funktion. Die Operation stellte dann (makroskopisch in Operation IV, makroskopisch und mikroskopisch in Operation V) das Vorhandensein des regenerierten Nerven fest, beseitigte mit

ihm die Neuralgie und erzeugte von neuem Funktionsausfall. Es kann danach als bewiesen gelten, daß in unserem Falle der Eintritt des Recidivs auf Regeneration der Trigeminusfasern beruhte. Fünfmal — so müssen wir hiernach annehmen — haben sich die, wenn auch an verschiedenen Stellen ihres Verlaufes, resecierten bezw. extrahierten Fasern des Nervus inframaxillaris regeneriert und immer von neuem wieder dem Schmerze die Bahn eröffnet.

In der Feststellung einer so weitgehenden Nervenregeneration im Bereiche des Trigeminus bildet also unsere Beobachtung eine Bestätigung der oben erwähnten Mitteilung Garrés. Doch bestehen zwischen dem Falle Garrés und dem unseren auch gewisse Unterschiede. In dem Garréschen Falle, in welchem das Ganglion Gasseri mit Ausnahme der dem ersten Ast entsprechenden Abschnitte reseciert worden war, fand sich bei der wegen Neuralgierecidivs wiederholten Krauseschen Operation „nichts, was als Ganglion oder als Teil eines solchen angesprochen werden konnte". Die Foramina rotundum und ovale wurden mit eingetriebenen Knochenspänen verschlossen. Die trotzdem später regeneriert gefundenen peripheren Nervenstämme konnten also nicht von Resten des Ganglion aus entstanden gedacht werden, sie waren also nach Garrés Anschauung von anderen Nerven aus — Anastomosen mit dem Facialis und Glossopharyngeus (?) — in den Trigeminus hinein gewachsen. In unserem wurde dagegen — wie gesagt — der Zusammenhang der regenerierten Fasern mit den bei der partiellen Resektion des Ganglion zurückgebliebenen beträchtlichen Teilen desselben nachgewiesen.

Die Garrésche Beobachtung spricht ebenso wie die unsere für die Forderung Krauses, daß bei seiner Methode der operativen Behandlung der Trigeminusneuralgie vollständige Exstirpation des Ganglion anzustreben sei. Krause betont selbst, daß von zurückgelassenen Resten des Ganglion Recidive ausgehen können. Diese Recidive beruhen — so dürfen wir nach unserer Beobachtung wohl nunmehr hinzufügen — auf den von den Resten des Ganglion aus regenerierten Nervenfasern.

Ehe ich auf die Folgerungen eingehe, welche für die Operation Thierschs aus derartigen Beobachtungen gezogen werden können, möge hier ein zweiter Fall mitgeteilt werden, in welchem die Regeneration des Nerven nach einer in der Klinik Thierschs selbst in vollkommener Weise ausgeführten Nervenextraktion beobachtet worden ist.

Der im Jahre 1889 58jährige Cigarrenarbeiter Karl M.[1]) hatte sich vor 10 Jahren syphilitisch infiziert; seit 5 Jahren litt er an außerordentlich heftigen neuralgischen Anfällen, die zeitweise mit nur kurzen Unterbrechungen aufeinander folgten, zeitweise auch stundenweise freie Intervalle zwischen sich ließen. Die Schmerzen wurden in der Gegend des linken inneren Augenwinkels, der linken Nasenseite, und der linken Wange unterhalb des linken Auges empfunden. Fast regelmäßig strahlten die Schmerzen auch vom inneren Augenwinkel in die linke Supraorbitalgegend aus. Der einzelne Anfall verband sich mit Rötung der linken Gesichtshälfte und Tränenträufeln des linken Auges. Druck an den Austrittsstellen des Trigeminus war nicht besonders empfindlich, doch konnte man durch Betasten der ganzen Gegend unterhalb des linken Auges den Anfall leicht hervorrufen. Da eine längere Zeit fortgesetzte Behandlung mit Jodkali erfolglos geblieben war, wurde am 5. 9. 1889 von Urban, damals erstem Assistenzarzt der Klinik Thierschs, in Chloroformnarkose der Nerv. infraorbitalis an seinem Austritt aus dem Foramen infraorbitale freigelegt, mit der Sonde emporgehoben, mit der Nervenzange gefaßt und langsam herausgedreht. — Das in der chirurgischen Klinik zu Leipzig noch heute vorliegende Präparat zeigt einen mächtigen Nervenstamm mit mehreren Verzweigungen. Die größte Länge des extrahierten Nervenabschnittes beträgt neun Centimeter. — Die Heilung erfolgte per primam. Der Patient war, nachdem in den ersten 4 Tagen nach der Operation noch eine Reihe heftiger Anfälle aufgetreten waren, vollkommen schmerzfrei. Bei der am 18. 9. 1889 erfolgten Entlassung wurde vollständige Anästhesie in einem Gebiete konstatiert, das von dem Infraorbitalrand bis zur Oberlippe herabreichte und auch auf die Schleimhaut derselben übergriff. Die Breite des anästhetischen Gebietes betrug am Infraorbitalrand 3 cm, an der Oberlippe 1,5 cm, die laterale Hälfte des Nasenflügels, ebenso die linke Hälfte der Nasenwand bis fast in die Mitte zwischen Wange und Nasenrücken war ebenfalls unempfindlich.

Am 22. 6. 1891 erfolgte die Neuaufnahme in der Klinik Thierschs. Die Schmerzen waren ein halbes Jahr nach der Operation von 1889 ausgeblieben, dann aber waren nach einer überstandenen Influenza wieder Neuralgien aufgetreten, die jedoch vom oberen Augenhöhlenrand in die linke Stirnhälfte sowie nach dem inneren Augenwinkel und der linken Hälfte des Nasenrückens ausstrahlten. In der Gegend zwischen linkem Auge und Lippe wurde eine leise Berührung überall genau gefühlt, verursachte aber keinen Schmerz. Am 24. 6. 1891 wurde von Geheimrat Thiersch die Extraktion des Nerv. supraorbitalis vorgenommen. Von dem Orbitalverlauf des Nerven wurde ein 1,5 cm langes Stück gewonnen. Bis zum 5. 8. 1891 hatte Patient noch wiederholt neuralgische Anfälle, jedoch nicht so heftig wie früher.

Bei einer im Jahre 1897 anläßlich einer Inaugural-Dissertation unter Eigenbrodts Leitung vorgenommenen Kontrolle erfuhr Herr Bloßfeld,

---

1) Es handelt sich um den in der Arbeit von Friedrich (Mitteilgn. a. d. Grenzgeb. Bd. 3) als Fall 5 bezeichneten Patienten.

daß die Anfälle „weiterhin nach der Operation im Jahre 1891 immer weniger auftraten und nach einigen Monaten ganz ausblieben. Nur im Jahre 1893 kam ein heftiger 3 Wochen anhaltender Rückfall, als Patient sich vorübergehend in Amerika aufhielt." Nachdem im Jahre 1899 erneut sehr heftige Schmerzen in der linken Wange unter der Operationsnarbe von 1889 aufgetreten waren, wurde der Patient von Prof. Koester mit vorübergehendem Erfolge mit Butylchloralhydrat behandelt, dann aber wurde der nunmehr 72jährige Patient dem chirurgisch-poliklinischen Institute zugewiesen.

Hier wurde am 11. Oktober 1904 konstatiert: Nach Angabe des Patienten wechselt die Häufigkeit der Schmerzanfälle, doch tritt zuweilen der Schmerz in rasender Heftigkeit alle 8 bis 10 Minuten auf. Der Schmerz beginnt neben der Narbe der ersten Operation — also in der Gegend des Foramen infraorbitale — zieht nach dem linken Nasenflügel, von da zum Nasenrücken und zur Stirn. In den Anfällen drückt Patient die Faust fest gegen die Gegend der alten Narbe und lindert angeblich dadurch den Schmerz. Das Auge tränt bei den Anfällen nicht. — Die Haut in der Gegend des Foramen infraorbitale ist tief eingezogen, weiß, narbig verändert, doch sind linienförmige Narben nicht mehr zu erkennen. Druck auf die Gegend des Foramen infraorbitale ist schmerzhaft, ohne jedoch einen typischen Anfall auszulösen. Druck auf den Mentalis und Supraorbitalis ist nicht besonders empfindlich. An der linken Wange wird leise Berührung überall wahrgenommen.

Am 11. Oktober 1904 wurde in Chloroformnarkose die Haut von der Gegend des linken Foramen infraorbitale zurückpräpariert. Es fand sich darunter ein derbes narbiges Gewebe, doch war ein aus dem Foramen infraorbitale in das narbige Gewebe eintretender feiner Nervenstamm zu erkennen. Derselbe wurde mit Thierschs Zange aufgewickelt. Die Länge des aus dem Canalis infraorbitalis ausgedrehten Teiles beträgt 3 cm, die des peripheren in Narbengewebe eingebetteten 1 cm. Bei der mikroskopischen Untersuchung (Geh.-R. Marchand) zeigte sich, daß der zentrale Teil aus markhaltigen Nervenfasern bestand, die völlig normale Beschaffenheit aufwiesen. Am Abend der Operation klagte Patient über neuralgiforme Schmerzen, war aber von da an schmerzfrei. Bei einer am 17. Oktober 1904 vorgenommenen Sensibilitätsprüfung wurde die Berührung mit einem feinen Stahldraht nicht empfunden in einem Bereiche, der von der Narbe bis zur Oberlippe sich erstreckte und den linken Nasenflügel, ebenso wie die linke Hälfte der Oberlippe mit einbezog. Nadelstiche wurden in diesem Bereiche jedoch wahrgenommen und als schmerzhaft empfunden.

21. März 1905. Seit der letzten Operation ist Patient von Schmerzen frei geblieben. Auch feine Berührungen werden in dem am 11. Oktober 1904 hypästhetischen Gebiete wahrgenommen, aber angeblich „dumpfer" als in der Umgebung.

Also: Aus demselben Canalis infraorbitalis, aus welchem Urban 1889 den Nervus infraorbitalis auf 9 cm Länge extrahierte, konnte ich 1904 wieder einen Nervenstamm herausdrehen, der aus normalen markhaltigen Fasern bestand. Dieser Nervenstamm war wesentlich

dünner als der früher extrahierte, wie das den Erfahrungen entspricht, die bei der nachmaligen Resektion früher resecierter oder nur durchschnittener Nerven gemacht worden sind (vergl. Wagner[1]). Da die Extraktion des regenerierten Nerven die Neuralgie wieder beseitigte, so sind wir berechtigt, auch in diesem Falle, wie in dem zuerst mitgeteilten, in der Nervenregeneration die Ursache des Recidivs zu suchen.

Es ist nun mit dieser Feststellung in zwei Fällen natürlich nicht bewiesen, daß alle Fälle von Recidiven nach Nervenextraktionen in der gleichen Weise zu erklären sind. Rein centrale Ursachen eines Recidivs liegen ebenfalls in dem Bereich der Möglichkeiten. Auch verdient die Innervation des durch Nervenextraktion anästhetisch gewordenen Gebietes von dem Gebiete der Nachbarnerven aus Beachtung, sei es nun, daß andere schon bestehende Nervenbahnen vikariierend für die ausgefallenen eintreten, oder daß tatsächlich neue Nervenfasern in das anästhetische Gebiet von der Nachbarschaft hereinwachsen. Schon Wagner (l. c.) weist darauf hin, daß die Rückkehr der Sensibilität nach Nervenresektion in vielen Fällen zu schnell erfolgt, als daß sie durch Regeneration des resecierten Nerven erklärt werden könnte. In unseren Fällen war die durch Extraktion der regenerierten Nerven erzeugte Anästhesie bei weitem nicht so vollkommen, als die durch die erste Nervenextraktion bedingte, ein Beweis, daß die Sensibilität noch auf anderem Wege als durch Regeneration des extrahierten Nerven in das anästhetische Gebiet zurückgekehrt sein muß. Es bleibt vorläufig unentschieden, ob auch diese kollaterale Innervation ein Neuralgierecidiv verschulden kann. Daß sie aber in unseren Fällen daran unbeteiligt war, geht daraus hervor, daß mit der Entfernung des regenerierten Nerven auch die wieder aufgetretene Neuralgie vollkommen verschwand.

Wie groß oder wie gering die Bedeutung anderer Ursachen der Neuralgierecidive sich erweisen mag, so viel steht fest, daß die Nervenregeneration zum mindesten in einem Teil der Fälle die Ursache abgibt. Diese Tatsache muß aber zu einigen praktisch bedeutsamen Folgerungen führen.

Bislang hält wohl die Mehrzahl der Chirurgen, wenn nach Thierschs Operation ein Recidiv aufgetreten ist, eine nochmalige

---

1) Wagner, Über nervösen Gesichtsschmerz und seine Behandlung durch Neurotomie. Arch. f. klin. Chir. Bd. 11. S. 1.

Operation an derselben Stelle für aussichtslos und geht deshalb mit den Recidivoperationen immer höher hinauf. König z. B. stimmt Krause darin bei, daß man bei „peripheren Operationen wenigstens die centrale Ausreißung unterlassen solle, schon deshalb, weil sie einer Recidivoperation den Boden entzieht." — Wenn aber das Recidiv auf der Neubildung eines Nerven in der alten Bahn besteht, dann kann auch eine Recidivoperation an derselben Stelle auch nach voraufgegangener Extraktion sehr wohl vollen Erfolg haben — gerade so, wie bei den vor Thiersch ausgeführten Neurotomien und Neurektomien die Operation nicht selten an derseben Stelle wiederholt worden ist und den regenerierten Nerven von neuem reseciert hat (Wagner, l. c.).

Ferner wird durch die Beobachtung, daß auch eine sehr vollkommen gelungene Extraktion nach Thiersch die Regeneration und das dadurch bedingte Recidiv der Neuralgie nicht sicher vermeiden kann, die Frage nahe gelegt, ob es nicht möglich ist, auf andere Weise die Regeneration noch sicherer zu verhüten und so auf dem Wege, auf welchem Thierschs Operation den einfachen Nervenresektionen gegenüber schon einen so bedeutenden Fortschritt bezeichnete, noch ein Stück weiter fortzuschreiten. — Bethe[1]) vermochte in einer Reihe von Tierversuchen über Nervenregeneration das Auswachsen der centralen Enden durchtrennter Nerven dadurch zu verhindern, daß er den centralen Stumpf durch einen benachbarten Muskel hindurchsteckte und in einem anderen Muskelfach festnähte. „Er wächst dann in diesem fest und trifft nie auf sein peripheres Ende."

Auch kann man daran denken, ob man nicht die Einheilung von Fremdkörpern oder die Plombierung der Knochenkanäle gegen die Nervenregeneration mit zu Hilfe nehmen könne. Für die intracranielle Resektion der Äste des Trigeminus ist das bereits von chirurgischer Seite geschehen. Abbe[2]) verwendete Gummigewebe, Morse[3]) verschloß die Foramina rotundum und ovale mit sterilem Wachs. Ehe an einer Reihe von Fällen derartige Gedanken in die

1) Bethe, Allgemeine Anatomie und Physiologie des Nervensystems 1903. S. 187.

2) 24. Jahresversammlung der American surgical association. Ref. Zentralbl. f. Chir. 1903. S. 1191.

3) T. H. Morse, Two cases of intracranial section of the second and third divisions of the trigeminal nerve for severe neuralgia. Transactions of the clin. soc. of London. Vol. XXXV. p. 27.

Praxis umgesetzt und die Patienten jahrelang danach beobachtet worden sind, kann man natürlich über die Brauchbarkeit oder Unbrauchbarkeit solcher Ideen kein entscheidendes Urteil fällen. Mit der Tatsache der Nervenregeneration auch nach Thierschs Nervenextraktionen werden wir aber auf jeden Fall zu rechnen haben.

Erklärung der Abbildungen auf Tafel IV, V.

Fig. 1. Schnitt durch ein normales Ganglion Gasseri.
Fig. 2. Schnitt durch das Ganglion Gasseri von Fall 1.
Fig. 3. Erster Ast (aus dem Präparate der Fig. 2).
Fig. 4. Zweiter Ast (aus dem Präparate der Fig. 2).
Fig. 5. Dritter Ast (aus dem Präparate der Fig. 2).
Die Präparate sind mit Weigerts Markscheidenfärbung gefärbt.

Nachtrag bei der Korrektur: Am 14. 11. 1904 wurde bei einem großen Schäferhunde auf der linken Seite der Nerv. infraorbitalis nach Thierschs Methode extrahiert. Die Länge des extrahierten Stückes betrug zentralwärts von der angelegten Zange 8,5 cm, peripherwärts 1 cm, im ganzen also 9,5 cm. — Danach wurde auf der rechten Seite der Nerv. infraorbitalis etwas angezogen und hart am Foramen infraorbitale durchschnitten. Das centrale Ende wich zurück. Nachdem der Canalis infraorbitalis durch eingestopfte Gaze vollkommen ausgetrocknet war, wurde dieser Kanal von Herrn Dr. Fritzsche, zahnärztlichen Assistenten des Institutes, durch festes Einstopfen von Goldzylindern, welche in der Spiritusflamme zum leichten Glühen gebracht worden waren, plombiert. Die Wunden heilten auf beiden Seiten per primam. Die Goldplombe im Canalis infraorbitalis maß, wie das Röntgenbild zeigt, 25 mm in der Länge und 5 mm in der Breite. — Nach 7 Monaten, am 18. 5. 1905, wurde der Hund getötet. Auf der linken Seite fand sich in der Orbita und im Canalis infraorbitalis ein Nervenstamm, welcher dem Nerv. infraorbitalis entsprach, aber nur etwa $^1/_4$ seiner ursprünglichen Dicke hatte und sich am Ausgang des Canalis infraorbitalis in dichtem Narbengewebe verlor. Der Nervenstamm bestand aus markhaltigen Nervenfasern von normalem mikroskopischen Aussehen. — Auf der rechten Seite fand sich der Canalis infraorbitalis von der Goldplombe ausgefüllt. Dieselbe war vom Knochen durch eine schlauchförmige dünne Hülle von Gewebe getrennt. Der Nerv. infraorbitalis war in der Orbita von normaler Stärke, endete am Eingang des Canalis infraorbitalis mit einer kolbigen Anschwellung. Vom Ausgang des Canalis infraorbitalis an konnte man leicht die bei der Operation vor 7 Monaten

Fig. 1.

Fig. 2.

Fig. 3.

Fig. 4.

Fig. 5.

Vogel in Leipzig.

Druck von Richard Hahn (H. Otto) in Leipzig.

zurückgelassenen Verzweigungen des Nerv. infraorbitalis herauspräparieren. Frisch mikroskopisch untersucht zeigten sie jedoch nur spärliche Reste markhaltiger Nervenfasern und auch in diesen nur an einzelnen Stellen kleine Reihen von Myelintropfen. Die Fasern des Nerv. infraorbitalis im Bereiche der Orbita hatten einen reichlicheren Myelingehalt, machten aber ebenfalls den Eindruck der Degeneration. In dem die Goldplombe einhüllenden Bindegewebsschlauche im Canalis infraorbitalis, welcher sich im Zusammenhang mit dem centralen und peripheren Reste des Nerv. infraorbitalis aus dem Knochenkanal herausheben ließ, ließen sich bei frischer Untersuchung keine Nervenfasern finden.

Es hat also auf der linken Seite trotz gut gelungener Nervenextraction in 7 Monaten eine Regeneration des nerv. infraorbitalis stattgefunden, während auf der rechten Seite nach einfacher Nervendurchschneidung eine in den canalis infraorbitalis eingeheilte Goldplombe die Neubildung von Nervenfasern in diesem Canale verhindert hat. Nach dem Ergebnis dieses Tierexperimentes, erscheint der Versuch berechtigt, am neuralgisch erkrankten Menschen nach Neurotomie oder Extraction des nerv. infraorbitalis oder alveolaris inferior deren Regeneration durch Plombierung des Knochenkanals zu verhindern.

XXII.

Aus der Leipziger chirurgischen Universitätsklinik.
(Dir.: Geh. Medizinalrat Prof. Dr. Trendelenburg.)

Die operative Behandlung der Perityphlitis.

Nach dem Material der Leipziger chirurgischen Klinik von Oktober 1895 bis Ende 1904.

Von
Dr. Rud. Michaelis,
Assistent der Klinik.

(Mit 1 Kurve.)

Unübersehbar ist zwar schon die Literatur, die sich mit der Entzündung des Wurmfortsatzes beschäftigt, sodaß man sich eigentlich scheut, diese Literatur noch zu vermehren. Aber es ist ein natürliches Bedürfnis einer größeren chirurgischen Klinik, sich selbst und anderen Rechenschaft über die Erfahrungen und Erfolge bei der Behandlung einer so wichtigen Krankheit zu geben, zumal wenn im Laufe der Jahre die Grundsätze der Behandlung so manche Wandlung durchgemacht haben und die Art des Krankheitsmaterials sich geändert hat, und wenn man hoffen darf, daß aus der einheitlichen Beobachtung einer größeren Reihe von Fällen sich Schlüße ziehen lassen, die für die Auffassung und Behandlung der Krankheit für Andere von Interesse sind.

Mein hochverehrter Chef, Herr Geheimrat Trendelenburg, hat im vorigen Jahre hierzu einen Beitrag in dem Aufsatz: „Über die Operationsresultate bei der vom Wurmfortsatz ausgehenden Peritonitis in der Leipziger chirurgischen Klinik“ [1]) gegeben. Zur Ergänzung dieser Mitteilung habe ich es auf seine Veranlassung hin unternommen, das gesamte Material an Perityphlitisfällen seit Trendelenburgs Hiersein (vom Oktober 1895 bis 31. Dezember 1904), d. h. während 9 ¼ Jahren, einer statistischen Unter-

1) Deutsche Medizinische Wochenschrift 1904, Nr. 17.

suchung zu unterziehen, deren Resultate die folgenden Mitteilungen bringen. Außerdem sollen auch die Grundsätze mitgeteilt und begründet werden, nach denen die Behandlung der Perityphlitis z. Zt. an der hiesigen Klinik erfolgt.

Behandelt wurden im ganzen während der angegebenen Zeit 471 Fälle von Blinddarmentzündung. Bei dieser Zahl sind die Kranken, die zwei oder mehrere Male wegen verschiedener Anfälle in Behandlung kamen oder die z. B. erst wegen eines perityphlitischen Abzeßes aufgenommen waren und in späterer Zeit zur Radikaloperation in anfallsfreier Zeit wieder kamen, doppelt oder eventuell auch mehrmals gezählt. So sind 22 Personen doppelt gerechnet.

Von den 471 Kranken waren männlichen Geschlechts 342, weiblichen Geschlechtes 129, d. h. 72,61 Proz.: 27,39 Proz., also kamen fast 3 mal so viel Männer in Behandlung als Frauen, ein Zahlenverhältnis, das denen anderer Statistiken ähnlich ist.

Die Verteilung auf die verschiedenen Lebensjahre zeigt die folgende Tabelle:

Alter	Zahl der Fälle	Proz.	Promilla nach Decennien	Prom. der Lebenden jeder Altersklasse
0—5	1	0,2	30	12
6—10	13	2,8		
11—15	37	7,9	402	203
16—20	152	32,3		
21—25	109	23,1	358	225
26—30	60	12,7		
31—35	39	8,3	136	123
36—40	25	5,3		
41—45	12	2,5	53	51
46—50	13	2,8		
51—55	6	1,3	17	20
56—60	2	0,4		
61—65	1	0,2	4	8
66—70	1	0,2		

Hieraus ergibt sich zunächst, daß über zwei Drittel der Erkrankungen in die zweite Hälfte des zweiten und in das dritte Jahrzehnt entfallen; in diesem Alter wurden 321 = 68, 1 Proz. aller Fälle beobachtet; allein auf die Jahre 16—25 kommt schon mehr

wie die Hälfte, nämlich 261 = 55,4 Proz. der Fälle; von diesen wiederum betreffen die zweite Hälfte des zweiten Jahrzehnts allein fast ein Drittel aller Fälle, nämlich 152 (32,3 Proz.). Ähnliche, wenn auch nicht genau gleiche Zahlen geben andere statistische Zusammenstellungen z. B. die von Haemig[1]) (241 Fälle aus der Züricher chirurg. Klinik 1881—1901).

Zieht man nun aber in Rechnung, daß die Zahl der im gleichen Alter Lebenden in den verschiedenen Altersklassen verschieden ist, da die Zahl der Gleichaltrigen stetig abnimmt, so gewinnt man ein Bild der relativen Häufigkeit des Vorkommens der Erkrankung, das einen weit brauchbareren Wert gibt, als die absolute Häufigkeit. Trendelenburg[2]) hat früher schon auf diesen Punkt hingewiesen bei einer Statistik der Häufigkeit der Gesichtscarcinome. Für die Perityphlitis hat Neuhaus[3]) auch diese Verschiedenheit der absoluten und relativen Häufigkeit erwähnt, ohne selbst seine Statistik dementsprechend umzurechnen. Er gibt zwar eine Zusammenstellung der Bevölkerungszahl nach den Altersklassen (nach v. Bruns), an die ich mich bei meiner Berechnung gehalten habe. Ich habe die Umrechnung unseres Materials vorgenommen und in der letzten Rubrik der obigen Tabelle die relative Häufigkeit der Perityphlitis in den verschiedenen Decennien zusammengestellt. Die Zahlen erhält man, indem man die Verhältniszahlen der Perityphlitiserkrankungen in den verschiedenen Altersklassen auf die entsprechende Bevölkerungszahl verrechnet. Dann kommen auf 1000 Menschen zwischen 0—10 Jahren 12 Perityphlitiserkrankungen, auf 1000 11—20jährige Menschen 203 Perityphlitiskranke usw. Am klarsten wird der Unterschied der absoluten und relativen Häufigkeit durch eine graphische Darstellung: (s. nächste Seite).

Die Kurven zeigen, daß die relative Mehrheit der Fälle zwar auch im 2. und 3. Jahrzehnt liegt, daß aber das Übergewicht lange nicht so erheblich ist wie bei der absoluten Häufigkeit; z. B. ist die Wahrscheinlichkeit, mit 15 J. an Perityphlitis zu erkranken, nur etwa $1\frac{1}{2}$ mal so groß als mit 35 Jahren, während man nach der absoluten Häufigkeit annehmen sollte, daß sie fast 3 mal so groß wäre. Schließlich zeigt sich auch daß das relative Häufigkeitsmaximum erst zwischen 20 und 30 Jahren liegt, während das absolute schon im 2. Jahrzehnt vorhanden ist. Ähnliche Verhältnisse ergeben die von mir berechneten Kurven nach der oben erwähnten Statistik Haemigs.

1) Beobachtungen über Perityphlitis usw. Beiträge z. klin. Chirurgie, Bd. 31.
2) Deutsche Chirurgie, Lf. 33. 1886.
3) Zur Kenntnis der Perityphlitis. Deutsche Ztschr. f. Chir. Bd. 69.

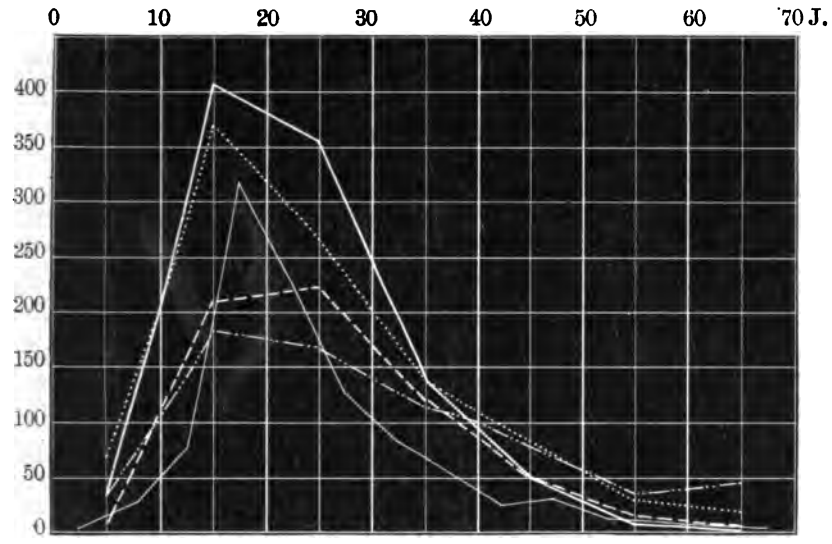

Absolute Häufigkeit (von 5 zu 5 Jahren berechnet).
„ „ (von 10 zu 10 Jahren).
Relative „ „ „ „ „ „
Absolute „ „ „ „ „ „ nach der Statistik Haemig.
Relative „ „ „ „ „ „ „ „ „ „

Was nun die im allgemeinen den folgenden Betrachtungen zugrunde gelegte Einteilung der Fälle betrifft, so scheiden sich zunächst die 72 nicht operierten von den 399 operierten Fällen. Letztere sind nicht ganz einheitlich getrennt, einmal ist die Zeit und Art des operativen Eingriffs, andererseits aber auch die Ausdehnung der Erkrankung zugrunde gelegt. Eine allzu detaillierte Rubrizierung, wie sie nach pathologisch-anatomischen Gesichtspunkten verschiedentlich aufgestellt ist, erscheint für das praktische Interesse nicht geboten, zumal eine genaue Einrangierung in die einzelnen Unterabteilungen, wie sie z. B. v. Büngner[1]) aufgestellt hat, rein aus dem klinischen Bilde meist nicht wird stattfinden können.

Die operierten Fälle verteilen sich in folgender Weise:

1. Wurmfortsatzresektionen im akuten Anfall ohne allgemeine Peritonitis 30

1) Zur Epityphlitis-Frage. Lgb. Arch. Bd. 74.

2. Abszeßincisionen

a) bei der Bauchwand anliegenden Abszeßen . 122
b) bei versteckt liegenden Abszeßen . . . . 40 } 162

3. Fälle mit allgemeiner Peritonitis 103

4. Intervalloperationen 104

Bei den nicht operierten Fällen ist nach dem klinischen Befund in folgender Weise geschieden:

Appendicitis (ohne nachweisbares Exsudat) 39
Perityphlitis (mit nachweisbarem Exsudat) 28
Allgemeine Peritonitis 5

Eine Übersicht über die Verteilung der behandelten Fälle in den verschiedenen Jahren gibt die nachfolgende Tabelle:

	1895—1896	1897	1898	1899	1900	1901	1902	1903	1904	Sa.
Resektionen im Anfall	1	—	1	1	—	—	1	1	25	30
Anliegende Abszeße	9	5	4	15	11	16	21	26	15	122
Versteckte Abszeße	1	1	2	8	5	6	5	6	6	40
Allgemeine Peritonitis	3	6	5	7	4	9	19	25	25	103
Intervall-operationen	2	6	3	4	5	14	16	32	22	104
Summa der operierten Fälle	16	18	15	35	25	45	62	90	93	399
Nicht oper. Appendicitis	1	—	1	2	1	4	8	13	9	39
Nicht oper. Perityphlitis	3	5	1	2	5	3	3	1	5	28
Nicht oper. Peritonitis	—	—	—	2	—	—	—	2	1	5
Summa der nicht oper. Fälle	4	5	2	6	6	7	11	16	15	72
Gesamtsum.	20	23	17	41	31	52	73	106	108	471

Diese Zahlen zeigen eine fast beständige Zunahme an Perityphlitisfällen aller Art. Besonders macht sich in den Jahren 1902 und 1903 eine starke Steigerung geltend, sind doch in letzterem Jahr doppelt so viel Fälle wie im Jahre 1901 operiert worden.

Für die im Laufe der Jahre in der Klinik auf Grund der Erfahrungen und des Materials geänderte Indikationsstellung zum chirurgischen Eingriff ergibt nur der Vergleich der Zahlen aus den letzten beiden Jahren einen Hinweis. Erst im Jahre 1904 treten die Resektionen im akuten Anfall in größerer Zahl auf; entsprechend sind die Abszeßincisionen und Intervalloperationen seltner als 1903.

Betrachten wir nun zunächst einmal die verschiedenen oben erwähnten Gruppen, um zum Schluß noch einige allgemeinere Fragen besonders zu untersuchen.

I. Resektionen im akuten Anfall.

Wenn wir von den später gesondert zu besprechenden Fällen mit allgemeiner Peritonitis absehen, so gehören in diese Gruppe 30 Fälle, von denen 5 auf die Jahre 1896—1903 entfallen, während die übrigen 25 im Jahre 1904 operiert wurden. Erst im vorigen Jahre wurde die Indikationsstellung auf Grund der anderweitig gemachten Erfahrungen mit der Frühoperation innerhalb der ersten 48 Stunden zu ihren Gunsten verschoben, was auch dadurch erst ermöglicht wurde, daß jetzt häufiger die Kranken schon in den ersten Krankheitstagen in unsere Behandlung kamen, was in früheren Jahren nur ausnahmsweise der Fall war. Daher findet sich erst 1904 eine beträchtlichere Anzahl von Resektionen im Anfall, während früher nur ausnahmsweise, z. B. infolge anderer Diagnosenstellung in den ersten Krankheitstagen die Wurmfortsatzresektion ausgeführt wurde. So ist die erste Frühoperation am 3. Tage in einem Falle gemacht (Nr. 1), wo es sich um eine rechtsseitige Schenkelhernie mit Einklemmungserscheinungen bei einer 57jährigen Frau handelte. In dem stark verdickten, ödematösen, entzündeten Bruchsack fand sich der gangränöse Wurmfortsatz mit einem bohnengroßen Kotstein. Resektion. Drainage. Heilung. In dem 2. Falle (Nr. 2) lag die Annahme einer Drehung der Flexur vor; die Operation ergab eine Perityphlitis. Von den 30 Operierten machten 20 ihren ersten akuten Anfall durch; die anderen hatten den 2. oder 3., einer sogar den 5. Anfall.

Bei diesen ohne allgemeine Peritonitis einhergehenden Fällen wurde die Wurmfortsatzexstirpation ausgeführt:

am	1.	Krankheitstag (Tag der Erkrankung)	5 mal
„	2.	„	11 „
„	3.	„	10 „
„	4.—6.	„	4 „

Diese aus Gründen des Materials nach Kalendertagen aufgestellte Liste deckt sich natürlich nicht ganz mit der Einteilung nach Krankheitstagen, bezw. -stunden, die der späteren Besprechung der Frühoperation zugrunde gelegt wird.

Über die Operation selbst ist kaum etwas zu bemerken. Der Schnitt wurde meist am äußeren Rande des Rectus abdominis angelegt. 4 mal fand sich in der Bauchhöhle gar kein Exsudat vor, 9 mal zeigten sich geringe Mengen einer mehr oder weniger klaren serösen, nicht abgekapselten Flüssigkeit, 15 mal traf man schon auf einen kleinen Abszeß, in dessen Umgebung etwas freies Exsudat vorhanden war. Als Substrat für die öfters beobachtete Resistenz fand sich meist nur das infiltrierte Coecum oder infiltrierte, etwas verklebte Darmschlingen oder geschwollene Netzteile. Nach der Resektion des Wurmfortsatzes in der üblichen Weise wurde die Bauchwand bis auf eine kleine Drainagestelle wieder geschlossen.

Der Befund am Wurmfortsatz zeigte die verschiedensten Stadien von leicht injicierter Serosa und katarrhalischer Schwellung der Schleimhaut bis zu ausgedehnter Gangrän; einige der gewonnenen Präparate zeigten Abszeße in der Wand oder eitrige Infiltration, 9 mal war die Appendix perforiert, 7 mal war Gangrän in geringerer oder stärkerer Ausdehnung vorhanden. Kotsteine fanden sich bei den beiden letzteren Gruppen sehr häufig. Von den auch sonst gefundenen Fremdkörpern seien hier einmal eine Borste (Nr. 13) und dann eine Nadel erwähnt. Im letzteren Falle (Nr. 23) wurde 36 Stunden nach Beginn des Anfalls operiert und es fand sich die kolbig verdickte Spitze des Wurmfortsatzes in einem kleinen Abszeß; aus ihr schaute eine Stecknadel etwa 2 cm heraus, und zwar das geknöpfte Ende. Über die Dauer, wie lange die Nadel an dieser Stelle gelegen hatte, ließ sich nichts ermitteln, da der Kranken von dem Verschlucken einer Nadel gar nichts bekannt war.[1]) Einige

1) In einem erst im Jahre 1905 operierten Fall von Peritonitis bei einem 13jährigen Mädchen fand sich ebenfalls in eine Abszeßhöhle hineinragend eine aus der Spitze des Wurmfortsatzes herausschauende stark inkrustierte Stecknadel. Das Mädchen hatte vor 6—7 Jahren eine Nadel verschluckt, von der

Male zeigten sich auch Stenosen und teilweise Obliterationen, sei es direkt an der Basis (Nr. 10 und 14) oder in dem mittleren und peripheren Drittel; bis auf einen Fall (Nr. 14), bei dem die Stenose an der Basis saß, waren bei allen anderen schon einer oder mehrere perityphlitische Anfälle vorausgegangen, so daß diese Obliterationen und Stenosen als die Residuen der früheren Erkrankung angesehen werden müssen.

Die Lage des Wurmfortsatzes zeigte die bekannten Verschiedenheiten, bald ragte er — namentlich in ganz frischen Fällen — frei wie ein kleiner Finger in die Bauchhöhle, häufig lag er hinter dem Coecum fixiert, zweimal war die Spitze nach dem Becken zu adhärent; in zwei Fällen (Nr. 1 und 22) handelte es sich um Entzündung des in einer Hernie gelegenen Wurmfortsatzes.

Auf die 30 Fälle dieser Gruppe kommt 1 Todesfall, also 3,3 Proz. Mortalität. Der betreffende 26jährige Patient (Nr. 30), der zum zweiten Mal an Perityphlitis erkrankt war, wurde 52 Stunden nach dem zu Beginn aufgetretenen Erbrechen operiert. Es fiel gleich die hohe Temperatur (39,4) und Pulsfrequenz (120) auf. Bei der Operation ließ sich der Wurmfortsatz leicht aus der Tiefe herausheben und resecieren. Das Peritoneum war leicht injiciert, kein Exsudat vorhanden. Der gekrümmte Wurmfortsatz ist stark verdickt und steif; an der Stelle, wo er nach vorne umbiegt, scheinen durch die Serosa zwei kleine Abszeße in der Wand durch. Der Verlauf war zunächst absolut günstig, die Temperatur fiel ab, der Tampon konnte größtenteils schon entfernt werden; sehr geringe Sekretion; der Patient war bis zum 7. Tag nach der Operation völlig munter. Da bekam er plötzlich 2 h p. m. heftige Leibschmerzen im ganzen Abdomen; zunehmender Meteorismus in den nächsten Stunden, Puls wird klein, weich. 7 h abends fast völliger Kollaps. Die noch vorgenommene Laparotomie zeigt den ganzen Dünndarm blaurot injiciert. Nachts 2 h trat der Tod ein. Die Sektion ergab Thrombose der V. mesenterica und V. portarum.

So viel zunächst über diese Gruppe; eine Zusammenstellung aller in den ersten 48 Stunden Operierten (einschließlich der Peritonitisfälle) siehe später.

II. Abszeßincisionen.

Diese Gruppe weist die größte Anzahl von Fällen auf, da in den früheren Jahren die Kranken meistens nur zur Abszeßincision der chirurgi-

die Mutter allerdings glaubte, daß sie wieder abgegangen sei; von einem späteren abermaligen Verschlucken einer Nadel war nichts bekannt.

schen Klinik überwiesen wurden. Im ganzen sind 162mal perityphlitische Abszeße zur Incision gekommen. Von diesen lag die Mehrzahl (122) der Bauchwand direkt an, während in einer Minderheit von 40 Fällen die Abszeße versteckt lagen. Da sowohl die Diagnosenstellung, als auch unter Umständen die Behandlung und vor allem die Prognose bei diesen beiden Kategorien ziemlich von einander abweicht, rechtfertigt sich eine gesonderte Betrachtung beider Gruppen.

A. Der Bauchwand anliegende Abszesse.

Hierher zu zählen sind 122 Fälle. 96 Kranke machten ihren ersten Anfall durch, 19 ihren zweiten, 3 ihren dritten; in je zwei Fällen waren noch mehrere Anfälle vorausgegangen oder es ist nichts darüber bekannt. Von 9 Fällen abgesehen, handelte es sich immer um Abszeße, die in wechselnder Größe in der rechten Fossa iliaca gelegen waren, zuweilen sich bis nach der rechten Lendengegend erstreckend. In den erwähnten 9 Fällen waren die Abszeße im Gegensatz dazu von vornherein nur in der Lumbalgegend nachweisbar.

Die Zeit, in der sich die Abszeße jeweilig entwickelt haben, schwankt ebenso wie ihre Größe. Zwischen dem nachweisbaren Beginn der Erkrankung und der Incision sind in einigen Fällen nur 3—6 Tage verstrichen, die meisten wurden in der 2. Krankheitswoche eröffnet, aber viele kamen auch erst noch später, bis zu 2—3 Monaten nach Beginn der Erkrankung, in chirurgische Behandlung.

War durch die Untersuchung das Vorhandensein eines deutlichen Tumors nachgewiesen und fand sich eine, wenn auch manchmal nur schmale Dämpfungszone über dem rechten Poupartschen Band, so wurde die Indikation zur Incision als gegeben angesehen. Sind 3 oder 4 Tage seit dem Beginn der Erkrankung verstrichen, so ist bei fühlbarem Tumor immer ein Abszeß vorhanden. Auf ein abgeschlossenes serofibrinöses Exsudat sind wir niemals gestossen. Will man auf Fluktuation oder sonstige Absceßsymptome warten, so lässt man den Abszeß ganz unnötig groß werden, und es kann dann eventuell zur Perforation des Abszeßes in die Bauchhöhle und damit zu allgemeiner Peritonitis kommen. Der Abszeßeiter war meist übelriechend; zuweilen stießen sich auch Teile des zerfallenen Wurmfortsatzes mit aus oder es fanden sich in dem Eiter vereinzelte oder mehrere Kotsteine (16 Fälle). 6mal kamen noch in späteren Tagen Kotsteine zum Vorschein. Waren die Abszeße schon sehr groß, sodaß sie bis zur Lumbalgegend reichten, so wurden ent-

sprechende Gegenincisionen gemacht; die Drainage geschah mit Gummidrains. Mehrmals erforderten noch an andern Stellen auftretende Abszeße später Eröffnung: 3mal Abszeße über der Blase (Nr. 51, 87, 89), 2 in der linken Fossa iliaca (Nr. 39 u. 84), 1 im linken Epigastrium (Nr. 85); ein Abszeß reichte retroperitoneal ins kleine Becken (Nr. 53), 1mal folgte noch die Entleerung eines subphrenischen Abszesses (Nr. 104). Meist erfolgte die Ausheilung in wenigen Wochen, selten blieben länger bestehende Fisteln zurück, die noch einer Nachbehandlung bedurften. Von einer prinzipiellen sekundären Entfernung des Wurmfortsatzes vor Abheilung der Abszeßincision wie sie von andern (Riedel[1]) geübt wird, wurde abgesehen. Über die Indikationsstellung zur Intervalloperation siehe später.

Es erübrigt nun noch die Besprechung der Todesfälle dieser Gruppe. Von den 122 Kranken sind 6 nach der Absceßincision gestorben (4,9 Proz.). Bei einem 6jährigen Kinde (Nr. 151) traten am Tage der Abszeßincision abends allgemeine peritonitische Erscheinungen auf, sodaß zum 2. Mal laparotomiert, die Därme eventriert, mit Kochsalzlösung gespült und das Abdomen in der Mitte drainiert wurde; 5 Tage später trat der Exitus ein. Bei einem 35jährigen Mann (Nr. 148) ergab die Sektion 3 Tage nach der Abszeßincision eine frische allgemeine Peritonitis; bei einem 28jährigen Patienten (Nr. 147) fanden sich perforierte tuberkulöse Geschwüre und ein mit dem Colon communicierender paratyphlitischer Abszeß. Bei einem 30jährigen Manne (Nr. 150) wurde 5 Tage nach der Abszeßincision wegen Darmstenose eine Enteroanastomose angelegt; er ging 1 Woche später an lobulärer Pneumonie, Lungenabszeß und schwerer eitriger Bronchitis zugrunde. Ein 17jähriger junger Mensch (Nr. 149) erlag nach der eine Woche nach der Abszeßincision vorgenommenen Eröffnung eines subphrenischen Abszeßes, der nach der Pleura und Lunge durchgebrochen war. Bei dem letzten der 6 Gestorbenen (Nr. 152) kam wegen wiederholter Schüttelfröste einen Monat nach der Abszeßincision der Verdacht einer Pfortaderthrombose auf, der aber durch die vorgenommene Laparotomie sich als irrig herausstellte. 2 Tage später trat der Tod ein; die Sektion ergab eine allgemeine Peritonitis und Perforation des Coecums.

Im ersten und vielleicht auch im zweiten Falle ist die Entstehung der Peritonitis auf die Operation selbst zurückzuführen, da neben dem Abszeß auch das freie Peritoneum eröffnet wurde und der Abszeß

1) Die zweizeitige Operation bei Appendicitis purulenta aut gangraenosa. Lgb. Arch. Bd. 66.

sich nicht nur nach außen, sondern auch in die Bauchhöhle entleerte. Diese unabsichtliche Eröffnung der freien Peritonealhöhle kann passieren, wenn der Absceß der Bauchwand nur mit einem schmalen Streifen anliegt. In solchen Fällen wartet man mit der Abscißincision besser noch etwas. Ist aber bei der Incision des Abscesses auch das freie Peritoneum eröffnet, so ist es ratsamer, dann den Absceß möglichst ganz zu entleeren und auch den Wurmfortsatz zu resecieren, damit sich der Eiter nicht, statt wie sonst durch die Drainageöffnung nach außen, jetzt auch durch den Zugang zur freien Peritonealhöhle in diese entleert.

B. Versteckt liegende Abscesse.

In 40 Fällen haben sich die Abscesse nicht direkt unter der Bauchwand entwickelt, sondern sind versteckt entstanden. Dabei handelte es sich 34mal um den 1. Anfall, 2mal um den 2., 3mal um den 3., einmal waren noch mehr Anfälle vorhergegangen. Es ist klar, daß solche versteckte Abscesse schwieriger zu diagnosticieren sind. Der Absceß liegt nicht oberflächlich, sondern von Darm überlagert, sodaß die Percussion darüber Darmschall ergibt. Auch palpatorisch läßt sich ein Absceß, der in der Tiefe des Beckens oder zwischen den Darmschlingen liegt, nicht mit Sicherheit nachweisen, es sei denn, daß er schon eine recht beträchtliche Größe angenommen hat oder per vaginam oder per rectum zu fühlen ist. Dieses ist möglich, wenn sich der Absceß im Becken im Douglasschen Raum entwickelt hat. Außer an dieser Stelle finden sich die versteckten Abscesse, deren Lage entsprechend der des Wurmfortsatzes sehr wechselnd ist, häufig hinter den Coecum gelegen, wo sie auch retroperitoneal entstehen können, oder sie liegen mehr nach der Mitte zu vor der Wirbelsäule.

Es ist erklärlich, daß solche Abscesse im allgemeinen erst später mit Sicherheit diagnosticiert werden und infolge dessen zur Incision kommen, obwohl es gerade hier, da sie in ihrem Verlauf nicht so kontrollierbar sind wie oberflächliche Abscesse und sie häufiger zu sekundärer allgemeiner Peritonitis führen, ganz besonders wünschenswert ist, ihr Vorhandensein frühzeitig festzustellen und für ihre Eröffnung zu sorgen. Die Prognose ist, wie wir sehen werden, bei diesen Abscessen ungünstiger als bei den anliegenden.

Die Mehrzahl wurde wieder in der zweiten Woche operiert, einige später, einige auch, namentlich in den letzten Jahren, schon am 4.—6. Tag. Die einfache Incision durch die Bauchwand führt in diesen Fällen nicht gleich zum Ziel. Mehrmals wurde das Peri-

toneum zunächst durch einen ganz kleinen Einschnitt über dem Lig. Poupartii eröffnet; dann zeigte es sich, daß der Absceß in der Tiefe der Fossa iliaca gelegen war (8mal), sodaß man, nach Verschluß des Peritoneums mit einigen Nähten, von hinten her unter dem Peritoneum vorgehend und dann von hinten in dasselbe hineindringend den Absceß entleeren konnte. Oder man fand in der eröffneten Bauchhöhle mehr weniger verklebte Darmschlingen, in denen die erwartete Resistenz zu fühlen war. Entweder ließ sich dann der Absceß durch vorsichtige Lösung von Adhäsionen ohne Eröffnung des freien Abdominalraums direkt entleeren, oder in der Mehrzahl der Fälle begnügte man sich, um eine Allgemeininfektion der Bauchhöhle zu vermeiden, damit, auf die Resistenz hin zu tamponieren und nach Zustandekommen von Verklebungen den Spontandurchbruch des Abscesses abzuwarten (8 Fälle). Mehrmals (5 Fälle) kam es in solchen Fällen nachher nicht zu größerer Eiterentleerung, aber die fieberhaften Temperaturen fielen nach dem operativen Eingriff zur Norm herunter. Die bei uns im Gegensatz zu anderen ziemlich seltenen Abscesse im Douglasschen Raum wurden bei Frauen event. von der Vagina aus incidiert und drainiert.

Auch bei diesen versteckten Abscessen kam es in einigen Fällen noch zur nachträglichen Eröffnung weiterer Abscesse; so wurde 1 subphrenischer Absceß (Nr. 154), 1 vor der Blase gelegener (Nr. 166) und 1 in der linken Fossa iliaca aufgetretener Absceß (Nr. 168) später incidiert. In einem Falle (Nr. 172) kam es 2 Monate nach der ersten Abseßeröffnung zum Spontandurchbruch eines neuen Abscesses in der alten Narbe. Bei 2 letal endigenden Fällen (Nr. 191 und 192) fand sich am Tage nach der ersten Incision bei einer zweiten Laparotomie allgemeine Peritonitis.

Die Mortalität ist bei diesen 40 Fällen von versteckten Abscessen eine recht erhebliche; es stehen 29 geheilten 11 Todesfälle gegenüber, das entspricht einer Mortalität von 27,5 Proz. gegen 4,9 Proz. bei den anliegenden Abscessen, oder 10,5 Proz., wenn man alle Abscesse zusammenrechnet.

In manchen dieser tötlich verlaufenen Fälle ist die Ursache wohl in der zu spät einsetzenden chirurgischen Therapie zu suchen. 2mal (Nr. 183 und 186) ergab die Sektion Thrombophlebitis der Pfortader mit Leberabscessen, sowie Empyem der Pleura. In einem Falle (Nr. 188) war 3 Tage vor dem Tod Thorakotomie wegen Empyems gemacht; Sektion wurde nicht gestattet. In 3 Fällen fand sich eine allgemeine Peritonitis.

III. Fälle mit allgemeiner Peritonitis.

Wir zählen hierher im ganzen 103 zur Operation gelangte Fälle, von denen 41 geheilt, 62 gestorben sind.

Was die Ausdehnung des Exsudats und die davon abhängige Frage, ob man den Fall schon als einen mit allgemeiner Peritonitis rechnen soll, so wurden in gleicher Weise, wie dies in der Trendelenburgschen Zusammenstellung, auf die ich für diesen Teil im allgemeinen nochmals verwiesen haben möchte, geschehen ist, diejenigen Fälle zur allgemeinen Peritonitis gezählt, in denen sich auch bei einer Incision zwischen Nabel und Symphyse im Abdominalraum noch größere Mengen eitrigen oder seröseitrigen Exsudates frei nachweisen ließen. Ich bin mir bewußt, daß eine strenge Trennung gegenüber den unter der ersten Rubrik (Resektionen im Anfall) nicht immer durchführbar ist, da man in den früh zur Operation gelangenden Fällen fast immer etwas freies Exsudat findet. Zum Teil haben bei dieser Scheidung andere klinische Symptome dann mit ausschlaggebend nach der einen oder anderen Richtung gewirkt. Auch habe ich ebenfalls wie Trendelenburg die Scheidung nach progredienter und diffuser Peritonitis, als nicht durchführbar, weggelassen; über den Einfluß der Art des Exsudats auf die Prognose siehe weiter unten.

Zur Diagnose und Indikationsstellung sei nur dies wiederholt, daß man neben dem örtlichen Befund ja nicht den Allgemeineindruck außer acht lassen soll, da die lokalen Symptome zuweilen nicht so ausgesprochen sind, oder manchmal auch durch anderwärts geübte Opiumtherapie verschleiert sind. Zur Operation wird man sich auch in Fällen entschließen, wo man nur mit Wahrscheinlichkeit eine allgemeine Peritonitis vermutet; denn der Schaden, der durch Versäumen der rechten Zeit zur Operation entsteht, ist in solchem Falle nicht wieder gut zu machen.

Die Art und Weise der Operation ist von Trendelenburg a. a. O. beschrieben. Was nun die Mortalität und die Prognose anlangt, so ist wohl der wesentlichste Faktor der Zeitpunkt der Operation. Seit der von Trendelenburg gegebenen Statistik mit 86 Peritonitispatienten hat sich die Zahl auf 103 vermehrt, doch sind die dort gegebenen Prozentzahlen dadurch ziemlich unverändert geblieben.

Von den 103 Fällen kamen 41 zur Heilung, 62 führten zum Tode, d. s. 39,8 Proz. geheilte auf 60,2 Proz. tötlich verlaufende Fälle; anders ausgedrückt: 2 Fünftel wurden durch die Operation gerettet.

Vergleicht man die Mortalität in den Jahren bis Ende 1900 mit denen von 1901—1904, so ergibt sich folgendes:

	Geheilt	Gestorben	Heilungsprozente
bis 1900	3	22	12
1901—1904	38	40	48,7

also eine ganz gewaltige Verbesserung in der zweiten Periode, in der doch fast die Hälfte der Fälle gerettet werden konnte.

Wie sehr dieses günstigere Resultat von dem Zeitpunkt der Operation abhängig ist, zeigt folgende Zusammenstellung. In dem ersten Zeitabschnitt (bis 1900) konnten nur 9 Patienten bis einschließlich am 2. Tag nach dem Kalendertag, an welchem die Peritonitis begann, operiert werden (eine genauere Präcision nach Krankheitsstunden gestattet leider das Krankengeschichtsmaterial nicht). Das heißt bei 25 überhaupt Operierten: 36 Proz. Im zweiten Zeitabschnitt kommen 51 ebenso früh Operierte auf 78 überhaupt, d. h. 65,4 Proz.

Im einzelnen verteilen sich die Operationen nach den Tagen in folgender Weise. Es wurden operiert:

	überhaupt	davon geheilt	gestorben	Heilungsproz.
am Kalendertag der Erkrankung	11	9	2	81,8
am 1. Tag nach der Erkrankung	21	17	4	80,9
am 2. Tag nach der Erkrankung	30	14	16	46,7
später als am 2. Tag	37	0	37	0
unbestimmt	1	1	—	—

Am Erkrankungstag und nächstfolgenden Tag zusammen sind 81,2 Proz. geheilt (26 Heilungen auf 32 Operierte). Nimmt man den nächsten Tag noch hinzu, so kommen auf 62 Operierte 40 Geheilte = 64,5 Proz. Heilungen. So bestätigt auch das inzwischen vergrößerte Material den Satz Trendelenburgs: „Am ersten Tage nach dem Beginn der Peritonitis lassen sich $^4/_5$ der Kranken, am zweiten Tage noch (fast) $^2/_3$ der Kranken durch die Operation retten, am dritten Tage sind sie verloren."

Was nun noch die Art des Exsudats angeht, so zeigt sich folgendes. Es fand sich, soweit eine Rubrizierung möglich ist:

	bei Geheilten	Gestorbenen
Trübseröses Exsudat	9	5
Seröseitriges „	6	9
Eitriges „	23	47

oder mit anderen Worten:

Bei trübserösem Exsudat kamen fast doppelt so viel zur Heilung als starben, bei seröseitrigem dagegen wurden nur zwei Fünftel und bei eitrigem gar nur die Hälfte durch die Operation gerettet. Auch scheint es fast als ob wiederholte Perityphlitisanfälle, wenn sie dann zur allgemeinen Peritonitis führen, eine günstigere Prognose schaffen. Wenigstens stehen von 84 im ersten Anfall Operierten 57 Gestorbene nur 27 Geheilten gegenüber, während von 13 im 2. Anfall Operierten 10 geheilt wurden und nur 3 starben; von 2 bei dem 3. und 4 in noch späterem Anfall Operierten starb nur je einer.

Über die Befunde an dem Wurmfortsatz bei der Operation bezw. Sektion gibt folgende Tabelle Aufschluß:

	überhaupt	geheilt	gestorben
Frisch entzündliche Schwellung . .	5	4	1
Gangrän	26	8	18
Perforation	27	7	20
Gangrän und Perforation	24	7	17
Stenose und Perforation	4	3	1
Empyem	1	0	1
Unbekannt	16	12	4

Die größte Mehrzahl aller Fälle, mindestens 80 zeigten also sichtbare Gangrän oder Perforation in irgend einer Weise; 37 mal wurden bei diesen auch Kotsteine nachgewiesen. Von prognostisch verschiedener Bedeutung scheint es nach diesen Zahlen nicht zu sein, ob es sich um Gangrän der Schleimhaut oder Perforationen handelt.

Der Tod erfolgte in der Mehrzahl der Fälle infolge der Peritonitis, in einem Teil der Fälle ergaben sich anderweitige septische Befunde bei der Autopsie. Je einmal wurde Pfortaderthrombose (Nr. 273) und Lungenembolie (Nr. 243) festgestellt. In einem Falle (Nr. 285) erfolgte der Tod sieben Wochen nach der Wurmfortsatz-

resektion an Lobulärpneumonie und Pyelonephritis. Im allgemeinen starben die Operierten bis am 2. Tage nach dem Eingriff, wenige rangen wohl auch noch eine Woche mit dem Tode. Später sind nur einzelne gestorben; am 9. Tag starb ein am 2. Tag operierter Patient, bei dem vergebens die bestehende Darmlähmung bekämpft war. Die Sektion zeigte auch noch beginnende Lobulärpneumonie. Bei 3 anderen Kranken (Nr. 269, 272 und 295), die am 1.—3. Tag der peritonitischen Erscheinungen operiert waren, traten ebenfalls Ileuserscheinungen auf, so daß Coecal- oder Dünndarmfisteln angelegt werden mußten. Trotzdem erfolgte nach 13 oder 14 Tagen der Tod. Schließlich ging noch eine am 3. Tag operierte Kranke (Nr. 267) 13 Tage post operationem an doppelseitiger Pneumonie zugrunde.

IV. Intervalloperationen.

Die Entfernung des Wurmfortsatzes in der anfallsfreien Zeit ist im ganzen 104 mal vorgenommen worden. Auch diese Operation ist hier entsprechend dem früher sehr spärlichen Material erst seit dem Jahre 1901 häufiger ausgeführt wie früher. Im allgemeinen wurde zur Operation geraten, einmal, wenn nach einem überstandenen akuten Anfall noch Beschwerden zurückblieben, zweitens wenn mehrere akute Anfälle dagewesen waren, und drittens in den ohne stärkere Anfälle verlaufenden Fällen mit mehr weniger chronischen Beschwerden in der Blinddarmgegend. War nur ein Anfall beobachtet, womöglich mit großer Absceßbildung, der ohne nachbleibende Störungen zur Heilung gekommen war, so wurde meist von einer Intervalloperation abgesehen. Es wurde also 29 mal nach dem 1. Anfall, 69 mal nach mehreren vorausgegangenen Anfällen und 5 mal bei ganz chronischem Verlauf operiert. War früher ein größeres Exsudat nachgewiesen und nicht operativ behandelt worden, so wurde meist erst nach 4—6 Wochen oder auch noch später der Wurmfortsatz exstirpiert, damit man nicht noch auf unerwartete Abscßreste komme, was allerdings zuweilen doch der Fall gewesen ist. Meist handelte es sich dann aber schon um ganz eingedickte krümelige Reste, von denen keine große Infektionsgefahr zu erwarten war. Doch wurde unter solchen Umständen der Vorsicht halber gewöhnlich ein schmaler Streifen steriler Gaze als Drainage eingelegt, während sonst die Bauchwunde primär ganz geschlossen wurde. Im übrigen ist zur Technik der Operation nichts Besonderes zu bemerken. Zweimal waren vor der Operation Erscheinungen von Darmstenose vorhanden und es fanden sich Darmabknickungen

durch Stränge, die von einer alten Perityphlitis herrührten und bei der Resektion des Wurmfortsatzes mit beseitigt wurden.

Der Befund am Wurmfortsatz selbst war bei den Operationen ein sehr verschiedener: Einige Wurmfortsätze boten ein makroskopisch ganz normales Aussehen, manche fielen durch ihre Länge auf (bis zu 15 cm), häufig vereinigten sich damit Knickungen und leichte Adhäsionen. In anderen Fällen waren die Appendices stark verdickt oder ausgedehnt verwachsen; andere waren zum größten Teil zugrunde gegangen, in einem Falle fehlte der Wurmfortsatz überhaupt vollständig. Recht häufig waren Stenosen des Lumens (14) und teilweise Obliterationen (10), sei es an der Basis, sei es am peripheren Ende. An einem Wurmfortsatz (Nr. 314) ließ sich überhaupt kein Lumen mehr nachweisen. Einzelne zeigten alte Ulcerationen oder mehr weniger vollständigen Schwund der Schleimhaut. In einer größeren Zahl (12 Fälle) fand sich als Inhalt des Processus vermiformis Eiter, zuweilen als richtiges Empyem hinter einer Stenose, 12 mal fanden sich auch Kotsteine, je einmal Ascariden und Oxyuris. Reste von alten Abscessen waren 10 mal vorhanden.

Was die Lage des Wurmfortsatzes angeht, so war er in etwa einem Drittel der Fälle am Coecum in größerer oder geringerer Ausdehnung adhärent; relativ am häufigsten war er hinter dem Coecum verwachsen und an ihm emporgeschlagen. Doch reichte er in anderen Fällen nach dem kleinen Becken zu und seine Spitze war dort adhärent oder sie war mit dem Netz oder Dünndarmschlingen verwachsen.

Die Prognose der Operation ist im allgemeinen ja eine sehr gute. Wir haben unter den 104 Operationen allerdings 3 Todesfälle, also 2,9 Proz. Mortalität. In einem Falle (Nr. 397) handelte es sich um eine Nachblutung aus der Art. epigastrica in die Bauchhöhle hinein. Die Arterie war unbemerkt bei der Etagennaht der Bauchwand angestochen worden. Im zweiten Falle (Nr. 398) riß der sehr fest verwachsene hochsitzende Wurmfortsatz mehrere Male ein. Die Operation war durch schlechte Narkose sehr erschwert, der Verschluß am Coecum ein ungenügender; es trat allgemeine Peritonitis ein, der der Kranke nach 2 Tagen erlag. Ähnlich verhielt es sich im 3. Falle (Nr. 399): hier war der Proc. vermiformis sehr fest mit der Spitze im kleinen Becken adhärent gewesen; er riß beim Loslösen ein an einer Stelle, wo die Wand offenbar durch einen dort sitzenden Kotstein verdünnt war. Es gelang bei schlechter Narkose nur mit großer Mühe, die periphere Partie aus der Tiefe herauszulösen. Anderen Tags stellten sich peritonitische Erscheinungen ein.

Es wurde daraufhin das Abdomen an mehreren Stellen drainiert; ohne Erfolg. Am nächsten Tage erfolgte der Tod. Die Sektion ergab eine diffuse fibrinöse Peritonitis.

V. Nicht operierte Fälle.

Im ganzen in 72 Fällen, bei denen mit Sicherheit eine vom Wurmfortsatz ausgehende Erkrankung anzunehmen war, wurde nicht operativ vorgegangen. In 5 Fällen war der Zustand der Patienten, die mit allgemeiner Peritonitis eingeliefert wurden, derart, daß von einer Operation abgesehen wurde. In allen erfolgte auch der Tod am selben oder nächsten Tage. Ein Kranker kam mit einem perityphlitischen Absceß in schwer septischem Zustand (Schüttelfrost und Ikterus) herein, weshalb von der Operation abgesehen wurde, er starb nach einigen Tagen und die Sektion ergab außer einem vom gangränösen Wurmfortsatz ausgehenden Absceß jauchige Thrombose des V. mesent. sup. und V. portarum; zahlreiche Leberabscesse.

In den übrigen zur völligen oder vorübergehenden Heilung gebrachten Fällen handelte es sich 28 mal um Exsudate, die unter abwartender Therapie zurückgingen; in 2 Fällen ließ sich die Entleerung des Abscesses in den Darm mit großer Wahrscheinlichkeit nachweisen. Bei 39 Kranken fand sich nur geringe Resistenz oder auch nur Druckschmerz in der Ileocöcalgegend oder am Mac Burneyschen Punkt, reine auf den Wurmfortsatz beschränkte Appendicitiden. Chirurgisches Interesse bieten diese Fälle sonst weiter nicht.

Nach dieser Besprechung der einzelnen Gruppen möchte ich noch einige allgemeinere Fragen im besonderen kurz erläutern.

Zur Ätiologie der Erkrankung vermag ich nichts Wesentliches beizubringen. Ziemlich wichtig sind ja doch wohl die mechanischen Verhältnisse des Wurmfortsatzes, die der Entwicklung infektiösen Materials Vorschub leisten. Daß zur Entwicklung des akuten Anfalls ganz besonders auch die im Wurmfortsatz sich entwickelnden Kotsteine beitragen, bestätigt auch unser Material. „Der schlimmste Feind des Kranken ist immer der arrodierende Kotstein", schreibt Riedel[1]) und gibt damit der bisher üblichen Anschauung über die Wirkung des Kotsteins durch Arrosion der Wand Ausdruck; neuerdings bestreitet Rotter[2]) nach den pathologisch-anatomischen Unter-

1) Vorbedingungen und letzte Ursachen des plötzlichen Anfalles von Wurmfortsatzentzündung. Lgb. Arch. Bd. 66. S. 5.

2) Erfahrungen mit der Operation der akuten Epityphlitis in den ersten 48 Stunden. Deutsch. med. Wochenschrift 1905, Nr. 8 u. 9.

suchungen Aschoffs die Richtigkeit dieser Anschauung. Darnach entsteht zuerst die Nekrose und Perforation unabhängig vom Kotstein von den Krypten der Schleimhaut her; „erst zuletzt schreitet der nekrotische Prozeß auf die Faltenhöhen mit denen der Kotstein in Kontakt steht". In die Perforation soll sich dann erst der Kotstein hineindrängen. Auffallend ist doch, wie häufig die Gangrän im peripheren Teil gerade bis an den festsitzenden Kotstein heranreicht, während der centrale Teil normal erscheint, so daß offenbar in solchen Fällen doch der mechanische Einfluß des Kotsteins, wohl durch Behinderung der Cirkulation, eine größere Rolle spielt, als Aschoff und Rotter ihm zuschreiben.

Kotsteine fanden sich in unseren Fällen

bei den	Resektionen im Anfall	11 mal	= 36,7	Proz.
„ „	Peritonitisfällen	38 „	= 36,9	„
„ „	Abscessen	26 „	= 16	„
„ „	Intervalloperationen	12 „	= 11,6	„

Die Zahl für die Abscesse ist jedenfalls zu niedrig, da gewiß viele kleinere Kotsteine unbemerkt sich entleeren; ebenso wird auch die Zahl bei den Peritonitisfällen noch zu erhöhen sein. Jedenfalls sind bei den im Intervall Operierten seltener Kotsteine gefunden. Nach unserer Zusammenstellung ist die Zahl von 10 Proz. für das Vorkommen von Kotsteinen bei Perityphlitis überhaupt, wie sie beispielsweise von Holmes[1]) angegeben wird, zu niedrig.

In einigen Kotsteinen fanden sich als Centrum Borsten oder Haare. Von anderen Fremdkörpern im Wurmfortsatz, wie sie auch sonst beschrieben sind, wurden noch gefunden: einmal die schon oben erwähnte, mit dem Knopf perforierte Stecknadel, dann Parasiten: Ascaris, Oxyuris und Tänienglieder. Den letzteren Fall (Nr. 217) möchte ich noch aus folgendem Grunde besonders erwähnen: bei dem 10jährigen Mädchen hatte sich die Perityphlitis entwickelt in einem Wurmfortsatz, der noch ganz die infantile Form mit dem breiten trichterförmigen Übergang in das Coecum zeigte. v. Hansemann[2]) weist besonders darauf hin, daß er an solchen Wurmfortsätzen mit fötalem Habitus niemals eine Entzündung und „geschweige eine klinisch in die Erscheinung tretende Epityphlitis" gesehen habe, weil in solchen Fällen die Entleerung des Processus stets leicht von statten gehen könne. Nun in unserem Falle hatte sich trotzdem ein

1) Appendicitis. New-York 1904.

2) Ätiologische Studien über Epityphlitis. Mitt. a. d. Grenzgebieten der Med. u. Chir. Bd. 12.

Kotstein und ein Depot von Täniengliedern entwickelt, allerdings in einer Erweiterung des Wurmfortsatzes, die am peripheren, am Cöcum verwachsenen Ende vorhanden war.

Erwähnt sei noch, daß in einem Fall (Nr. 260) ein mechanischer Insult offenbar zur Perityphlitis geführt. Der Patient war mit der rechten Seite des Leibes auf die Kante einer Eisenstange aufgeschlagen. 2 Tage später erkrankte er akut an Perityphlitis. In einzelnen Fällen war eine Angina gerade vorhergegangen, in anderen entstand sie nach Darmkatarrhen (einmal mit Ikterus, Nr. 273). Ob freilich dabei dem Biergenuß, dem Lanz[1]) „eine sehr große ätiologische Rolle" zuschreibt, wirklich eine solche Bedeutung zukommt, erscheint mir mehr wie fraglich, obwohl auch einige unserer Patienten angeblich kaltes Bier getrunken hatten! Und wer tut das nicht manchmal?

Eine Komplikation der Perityphlitis bietet bestehende Gravidität. Wir verfügen über vier solche Krankengeschichten. In dem ersten Fall handelte es sich um eine Appendicitis bei Gravidität im 4. Monat. Heilung ohne Operation. Kein Partus praematurus. Die zweite Patientin war im 3. Monat gravid; sie abortierte spontan; nach 2 Monaten wurde sie gleichfalls geheilt entlassen. Etwas anders steht es mit der dritten Kranken (Nr. 95); diese war im 6. Monat gravid, hatte seit 8 Tagen Leibschmerzen, keinen Stuhlgang. Kam mit Ileuserscheinungen zur Aufnahme. Es wurde zunächst nur eine Cöcalfistel angelegt. 2 Wochen später hatte sich in der Lumbalgegend deutlich ein Absceß ausgebildet, der zur Incision kam. Nach 2 Wochen wurde Patientin entlassen; die Darmfistel schloß sich spontan. Zur Frühgeburt war es nicht gekommen. Dagegen kam es im 4. Falle (Nr. 81), bei dem ein perityphlitischer Absceß incidiert wurde, allerdings erst fast einen Monat später zum Abort im 3. Monat. Heilung.

Die beiden im 3. Monat graviden Patientinnen abortierten also, eine operiert, eine nicht operiert; die beiden anderen, bei denen die Gravidität weiter vorgeschritten war, trugen aus; auch hier war die eine operiert, die andere nicht.

Eine andere Kategorie von Fällen möchte ich hier noch zusammenstellen: die Appendicitis im Bruchsack. 2mal wurde der entzündete oder eingeklemmte Wurmfortsatz bei Frauen in einer

1) Die pathologisch-anatomischen Grundlagen der Appendicitis. Beiträge z. klin. Chir. Bd. 38.

rechtsseitigen Cruralhernie, einmal bei einem 60jährigen Manne in einer rechtsseitigen Scrotalhernie gefunden. Im letzteren Fall (Nr. 237) bestand ein schon lange irreponibler über mannsfaustgroßer Bruch; seit drei Tagen Darmstenosenerscheinungen. Die Herniotomie führte auf ein Convolut nicht voneinander zu lösender Darmschlingen. Eine zum Zwecke der Resektion des ganzen Packets oberhalb des Lig. Poupartii gemachte Incision zeigt erstens, daß eine Dünndarmschlinge und das Colon ascendens in den Bruchsack hinein resp. aus ihm heraus führen, daß also Coecum und Proc. vermiformis im Bruchsack enthalten sind und gangränöse Stellen aufweisen; zweitens daß bereits eine allgemeine eitrige Peritonitis besteht, die als Ursache der auf Einklemmung gedeuteten Symptome anzusehen ist. Der Tod erfolgte in diesem Falle 3 Tage später infolge der Peritonitis.

Auch die beiden Frauen waren unter Symptomen von Brucheinklemmung erkrankt. Bei der ersten, 57jährigen Frau (Nr. 1) bestanden sie nur in geringem Grade (Stuhl und Winde waren noch abgegangen). Die Operation ergab in dem stark verdickten, entzündeten Bruchsack den gangränösen, einen Kotstein enthaltenden Wurmfortsatz, der teilweise reseciert wurde. Die Heilung erfolgte glatt. Bei der anderen, 47jährigen Frau (Nr. 22) erschien der Bruchsack zunächst leer; dann fand sich aber ganz in seiner Wand eingebettet der z. T. gangränöse Wurmfortsatz, der eine kleine Perforation an der Stelle des Bruchrings aufwies, die allerdings möglicherweise erst beim Loslösen entstanden war. Typische Resektion und glatte Heilung. In allen drei Fällen ist wohl anzunehmen, daß es sich nicht um die Folgen einer Einklemmung, sondern um eine richtige Appendicitis im Bruchsack gehandelt hat. Denn bei dem Manne zeigten die vor dem Bruchring gelegenen Schlingen keine besondere Aufblähung; bei der einen Frau weist der vorhandene Kotstein auf eine schon länger bestehende Erkrankung des Processus hin, im anderen Falle zeigte sich totale Gangrän der Schleimhaut nur an der peripheren Hälfte des Wurmfortsatzes.

Die Diagnose ist in keinem der 3 Fälle vor der Operation genau gestellt worden und es wird wohl auch selten oder nie gelingen, sie vorher unter ähnlichen Verhältnissen zu stellen.

Wir verfügen übrigens auch über einen Fall, wo bei einem 6jährigen Knaben sich als Inhalt einer congenitalen rechtsseitigen Leistenhernie bei der Radikaloperation der auffallend lange (12 cm) Wurmfortsatz fand, der mit der Spitze am Bruchsack verwachsen war. In diesem Falle wurde die Resektion des Processus mit der Radikaloperation nach Bassini verbunden.

Von den Complikationen im weiteren Verlauf der Krankheit nach den verschiedenen operativen Eingriffen sind schon bei den Abscheßincisionen die nachträglich zuweilen notwendig gewordenen Abscheßincisionen an anderer als der gewöhnlichen Stelle erwähnt worden.

Von besonderer Wichtigkeit sind unter ihnen die subphrenischen Abscesse, die eine besondere chirurgische Behandlung erfordern.

Ohne daß es zu einem Durchbruch nach der Pleura gekommen war, wurde ein subphrenischer Abscheß 2 Wochen nach der Incision des perityphlitischen Abscesses bei einem 5jähr. Knaben (Nr. 104) eröffnet. 3 mal erfolgte der Durchbruch in die Pleura, so daß sich ein Empyem entwickelte.

Bei dem 19jährigen Patienten S. (Nr. 40) wurde am 1. 5. 97 ein Abscheß in der Ileocöcalgegend incidiert. Dämpfung in der Lumbalgegend bis in die Leberdämpfung übergehend. Am 5. 5. wird ein subphrenischer Abscheß und Exsudat in der Pleura durch Punktion festgestellt. Rippenresektion und Eröffnung des subphrenischen Abscesses durch das Zwerchfell. Geheilt.

Der 18jährige Patient B. (Nr. 154) wurde wegen eines retroperitoneal gelegenen perityphlitischen Abscesses am 8. 6. 98 incidiert. Seit Mitte Juli heftige Hustenanfälle, eitriges Sputum. Am 5. 8. in die von der Abscheßincision noch bestehende Fistel eingespritzte Indigolösung erscheint sofort unter Husten im Sputum wieder. Resektion der 9. Rippe. Eröffnung eines Jaucheherdes unter der Pleura. Am 30. 8. Eröffnung eines Empyems der Pleura durch Resektion der 6. Rippe. Geheilt.

Im dritten Fall (Nr. 149) wurde am 21. 10. 99 ein Abscheß in der Ileocöcalgegend eröffnet, dann Pneumonie. Am 28. 10. wird plötzlich ½ l fäkulent riechender Eiter expektoriert. Rippenresektion. Collaps. Exitus am nächsten Tag. Sektion ergibt neben Wurmfortsatzperforation subphrenische Abscheßhöhle. Obliteration des unteren Teiles der r. Pleurahöhle. Confluierte katarrhalische Pneumonie.

Ähnlich werden die Verhältnisse bei einem 10jährigen Mädchen (Nr. 217) gewesen sein, das wegen allgemeiner Peritonitis operiert war und 6 Wochen später ebenfalls stinkenden Eiter aushustete. In diesem Falle kam es ohne Operation zur Heilung.

Ein zur Sektion gekommener Fall zeigte eine vom Wurmfortsatz ausgehende retroperitoneale Phlegmone mit Durchbruch in die Pleura (Nr. 184).

Bei anderen entstand ein Empyem im Anschluß an die Perityphlitis als metapneumonisches. Auch nicht eitrige Pleuritiden sind zuweilen Begleiterscheinung der Perityphlitis.

Wiederum auf etwas anderem Wege kam es zum Empyem und infolge dessen zur Thorakotomie in einem Falle (Nr. 183), bei dem die Sektion folgenden Gang der Krankheit klar legte: Perityphlitis; von dort ausgehend Pyelophlebitis suppurativa bis in die Leber hinein. Leberabscesse. Thrombose der Venae hepaticae. Embolie der linken Art. pulmonalis. Lungeninfarkt und Gangrän mit anschließendem jauchigem Empyem. Weiterhin metastatische Abscesse im großen Kreislauf.

Sehr unheilvoll ist die mehrmals beobachtete Thrombose im Pfortaderkreislauf, so z. B. in dem einen Fall (Nr. 30) von Resektion im akuten Anfall, der eine Woche später infolge Thrombose der V. mesenterica sup. ad exitum kam.

Unschuldigerer Natur sind die auch schon von anderen erwähnten Thrombosen der V. femoralis, sei es der rechten oder auch der linken. Unter unseren Fällen findet sie sich dreimal verzeichnet. 1 mal rechts (Nr. 184), 2 mal links (Nr. 18 und 26).

Eine relativ häufige und prognostisch bedeutungsvolle Komplikation ist das Auftreten einer Darmstenose nach der Operation. Meist kommt es bei Fällen vor, wo eine allgemeine Peritonitis vorhanden ist oder gewesen ist. 4 mal erforderten die in den nächsten Tagen nach der Operation einsetzenden Ileuserscheinungen ein weiteres chirurgisches Eingreifen bei Fällen von Darmparalyse. Der Leib wurde aufgetrieben, Winde und Stuhlgang erfolgten nicht oder nur wenig, es kam Aufstoßen und schließlich Erbrechen hinzu. In den 4 Fällen wurde eine Incision — event. unter Schleichscher Lokalanästhesie — gemacht, eine gefüllte, möglichst tiefe Dünndarmschlinge an der Bauchwand fixiert, geöffnet und der Stuhl bezw. die Darmgase durch ein eingeführtes Drainrohr herausgelassen. In 3 Fällen trat Heilung ein, eine Patientin ging trotz anfänglicher Besserung zugrunde unter allmählichem Kräfteverfall. In 9 anderen Fällen handelte es sich um Ileus durch Verwachsungen, der entweder schon wenige Tage nach der Operation auftrat oder auch erst nach 1 Monat, ja in einem Falle erst nach über 3 Monaten. In den frühen Fällen genügte ev. auch eine Enterostomie, in anderen wurden durch eine Laparotomie die Adhäsionen gelöst, in einem Falle, der allerdings ungünstig verlief (Collaps und Pneumonie), wurde eine Enteroanastomose angelegt. Überhaupt sind von den wegen des Ileus noch chirurgisch behandelten 13 Patienten 5 bald darauf gestorben. Die Darmfisteln sind in den anderen Fällen meist spontan zur Heilung gekommen, selten mußten sie später operativ geschlossen werden.

Interessant ist eine Zusammenstellung aller im akuten Stadium (natürlich inkl. Absceßincisionen) operierten Fälle:

Im Jahre	wurden im akutem Stadium operiert überhaupt	davon geheilt	davon gestorben	Mortalität in Proz.
1895/1896	14	10	4	28,6
1897	12	7	5	41,7
1898	12	7	5	41,7
1899	31	21	10	32,3
1900	20	13	7	35,0
1901	31	23	8	25,8
1902	46	32	14	30,4
1903	58	42	16	27,6
1904	71	60	11	15,5
Summa	295	215	80	27,1

Daß die Mortalität eine so erhebliche ist, erklärt sich aus dem enormen Anteil der Fälle mit allgemeiner Peritonitis, der bei diesen 295 Fällen über $^1/_3$ (35 Proz.) beträgt, und aus dem Umstand, daß in früheren Jahren meist nur die schweren Fälle von Perityphlitis ohne Peritonitis zur Aufnahme kamen. Mit einer Statistik eines allgemeinen Krankenhauses, das alle Fälle von Perityphlitis, auch die leichteren, zur Behandlung bekommt, läßt sich die unsrige deshalb natürlich nicht vergleichen. Sieht man im einzelnen den Anteil der Peritonitisfälle in den verschiedenen Jahren an und vergleicht man damit die Mortalitätsprozente, so zeigt sich z. B., daß sich die im Vergleich mit den anderen früheren Jahren relativ geringe Mortalität des Jahres 95/96 leicht durch den ebenfalls relativ niedrigen Anteil an allgemeinen Peritonitisfällen, der für den Jahrgang nur 21,4 Proz. beträgt, erklären läßt; umgekehrt weist das nächste Jahr mit seiner hohen Mortalität von 41,7 Proz. sehr viele Peritonitisfälle, nämlich 50 Proz. auf. Im allgemeinen ist ja die Tendenz in den einzelnen Jahren eine, wenn auch nicht regelmäßig, fortschreitende Verringerung der Mortalitätsziffern. Wenn dies, trotzdem der Anteil an allgemeinen Peritonitisfällen, z. B. in den Jahren 1902 und 1903, erheblich über dem Durchschnitt (41,3 bezw. 43,1) steht, auch in den genannten Jahren noch der Fall ist, so muß noch ein anderer wesentlicher Faktor von Einfluß sein, das ist wiederum der Zeitpunkt der Operation, der, wie wir früher gesehen

haben, bei den Peritonitiden der letzten Jahre wesentlich häufiger in die ersten 3 Krankheitstage fiel, als früher.

Am auffälligsten ist nun die starke Herabsetzung der Mortalität auf 15,5 Proz. im Jahre 1904, in welchem der Anteil der Peritonitisfälle nicht etwa auffallend gering, sondern gerade entsprechend dem Durchschnitt 35,2 Proz. beträgt. Die Erklärung für diesen Fortschritt kann nur in der Frühoperation liegen. Wir haben, wenn wir von den Fällen von allgemeiner Peritonitis absehen, bei denen nur incidiert wurde ohne Wurmfortsatzresektion, in den ersten 5 Berichtsjahren überhaupt keine 48 Stunden-Operation gemacht, in den nächsten 3 Jahren zusammen nur 7, im Jahre 1904 aber 17, das heißt, fast ein Viertel aller in diesem Jahr im akuten Stadium operierten Fälle wurde in den ersten 48 Stunden operiert. Nun könnte man einwenden, daß dadurch auch mehr leichte Fälle zur Operation gekommen sind und die Statistik verbessern helfen. Dem ist aber entgegenzuhalten, daß wir auch im letzten Jahre nicht ausnahmslos operiert und eine beträchtliche Anzahl von Fällen abwartend behandelt haben; außerdem bot von den Frühoperierten vielleicht ein Einziger einen operativen Befund, nach dem man sich hätte sagen können, daß der Anfall voraussichtlich auch ohne Operation glatt zur Heilung gekommen wäre, im übrigen boten alle Frühoperierten mehr weniger schwere Erscheinungen, die Hälfte etwa zeigte bereits Vorhandensein eines peritonitischen Exsudats. Es wurden im ganzen operiert in den ersten 24 Stunden 9, in den ersten 48 Stunden 24 Patienten. Von diesen sind 2 gestorben und zwar zeigten beide allgemeine Peritonitis. Der erste, 35 Jahre alt (Nr. 262), ging nach der nach etwa 35 Stunden vorgenommenen Wurmfortsatzresektion am 9. Tage zugrunde. Die Sektion ergab außer der Peritonitis nur eine beginnende lobuläre Pneumonie. Der andere 47jährige Patient (Nr. 269) wurde nach etwa 40 Stunden operiert, behielt völlige Darmlähmung nach der Operation, weshalb er 3 Tage später noch einmal laparotomiert und eine Spülung des Abdomens bei ihm vorgenommen wurde. Am folgenden Tag erfolgte der Tod.

Wenn wir von diesen beiden ältesten Fällen absehen, ist sonst kein Todesfall bisher unter den 48 Stunden-Operationen zu verzeichnen; allerdings ist ja das hierher gehörige Material noch sehr gering. Aber dennoch ist der Unterschied in der Mortalität im letzten Jahre mit 15 Proz. im Vergleich zu den früheren, von denen die niedrigsten Prozentzahlen, 25 Proz. und 27 Proz., so erheblich höher sind, so auffallend und der einzige große Unterschied in der

jetzt häufigeren Frühoperation gelegen, so daß man unbedingt diese geänderte Indikation für die Besserung der Sterblichkeitsverhältnisse verantwortlich machen muß, die aber auch nur dadurch erst ermöglicht wurde, daß in den letzten Jahren häufiger Fälle in den ersten beiden Tagen auf der chirurgischen Klinik aufgenommen wurden. Ganz besonders spricht doch auch das für die Frühoperation, worauf auch Trendelenburg am Schlusse seiner Arbeit hingewiesen hat, daß man auch die Fälle mit allgemeiner Peritonitis, die in späteren Stadien überhaupt nicht mehr zu retten sind und die man im Anfang doch unter Umständen einmal übersehen könnte, bei prinzipieller Frühoperation mitfasst. Ebenso kommen dann auch keine Fälle mit versteckter Absceßbildung mehr vor, die, wie wir gesehen haben, ebenfalls eine recht hohe Mortalität aufweisen. Und doch haben wir, auch seitdem wir über eine Reihe eigener Erfahrungen mit der Frühoperation verfügen, nicht alle Fälle der Operation unterzogen, in denen wir sie hätten ausführen können. Einmal sind die etwas unsicheren, in denen man nicht bestimmt sagen konnte, ob man es wirklich mit appendicitischen Beschwerden oder nur mit den Folgen einer etwas länger bestehenden Obstipation zu tun hat, nicht operiert worden; und dann glaubten wir auch in ganz leichten Fällen manchmal den richtigeren Weg einzuschlagen, wenn wir unter sorgfältiger Überwachung, wie sie das Krankenhaus ermöglicht, exspektativ verfuhren. So wird man z. B. bei älteren Leuten etwas zurückhaltender mit der Frühoperation sein, worauf auch Rotter[1]) nach eigenen Erfahrungen kürzlich hingewiesen hat. Im übrigen stellen auch wir uns auf die Seite der Anhänger der Frühoperation, wenn wirklich ein ausgesprochener, mit nur irgend welchen nicht ganz leichten Erscheinungen auftretender Anfall uns den Perityphlitiskranken frühzeitig genug zuführt, in der festen Überzeugung, daß die Frühoperation geeignet ist, unseren Kampf gegen die tückische und unheimliche Wurmfortsatzerkrankung aussichtsreicher zu machen. Die Mortalität von 15 Proz. ist noch immer sehr hoch. Wir haben die Mittel in der Hand, die Sterblichkeit noch herabzusetzen in der rechtzeitigen Operation. Voraussetzung freilich ist, daß der Grundsatz, jeden Fall von Wurmfortsatzentzündung auch vom chirurgischen Standpunkt aus zu betrachten, Allgemeingut der Ärzte geworden ist. Möge die Zeit nicht mehr zu ferne sein, in der dann eine statistische Zusammenstellung wie die vorliegende nur noch historisches Interesse hat!

1) a. a. O.

Auszüge aus den Krankengeschichten[1]).

I. Resektionen im Anfall.

(Geheilt 29, gestorben 1.)

Nr. 1. K., Pauline, 57 Jahre. Schon früher Schmerzen in der Leistengegend. 24. 7. 96 stechender Schmerz daselbst. 26. 7. Versuche Bruch zu reponieren. Aufgenommen. Schwellung unter dem r. Lig. Poupartii, nicht scharf abzugrenzen. Leib weich. Temperatur 38,2. Operation: Stark verdickter entzündeter Bruchsack. Darin der gangränöse Wf. mit Kotstein. Resektion. Tamponade. 11. 8. geheilt entlassen.

Nr. 2. H., Paul, 34 Jahre. Vor 3 Tagen plötzlich mit Leibschmerzen erkrankt; Erbrechen, Stuhlverhaltung. 27. 8. 98 aufgenommen. Leib stark aufgetrieben, mäßig empfindlich. Stärker geblähte Darmschlingen über der Blase. Verdacht auf Drehung der Flexur. 28. 8. Operation: Mitte, geringe Menge gelblichen Serums. ICGgd.: Wf. leicht herauszuheben; darin 1 großer Kotstein und zwei kleine. 2 cm vom Ansatz kleine Perforation, deren Umgebung eitrig. Hinter dem Wf. kleiner Abszeß. Resektion. 3. 4. Cöcalfistel entstanden. 4. 4. Parotitis. 11. 4. Parotitischer Abszeß eröffnet.

Nr. 3. K., Paul, 18 Jahre. 3. 6. 99 abends mit Schmerzen in der Blinddarmgegend erkrankt. Stuhlgang angehalten. Aufgenommen 8. 6. 99. Abdomen stark gespannt. Druckempfindlich, bes. r. Lumbalgegend. Häufiges Aufstoßen, Temperatur 37,5. Operation: Inzision über Spin. il. ant. sup. Entleerung jauchigen Eiters. Kotstein. Wf. an der Basis kleine Perforation. Resektion. Tamponade. — 4. 7. Subphrenischer Abszeß. Resectio costae VII. 14. 10. Entlassen.

Nr. 4. W., Richard, vgl. Nr. 89.

Nr. 5. T., Karl, 22 Jahre. Seit 16. 1. 03 heftige Schmerzen in der Blinddarmgegend. Erbrechen. Temperatur 38,7. 18. 1. aufgenommen. Abdomen mäßig gespannt. Blinddarmgegend druckempfindlich, Resistenz, Dämpfung. Operation: Peritoneum frei. Abszeß. Wf. reißt ein (Ulcus?). Resektion. Tamponade. 4. 3. mit Bruchband entlassen.

Nr. 6. H., Richard, 21 Jahre. 16. 1. 04 Leibschmerzen. Seit 18. 1. nachmittags bettlägerig wegen Schmerzen in der Ileocöcalgegend. 18. 1. aufgenommen. Ängstlicher Gesichtsausdruck. Abdomen etwas gespannt, namentlich rechts Druckschmerz. Temperatur 37,6; Puls 100. Operation (27[b]): Trübseröses Exsudat. Wf. verdickt, ragt förmlich hervor. Resektion. Wf.: Schleimhaut fehlt im peripheren Drittel. Stenose. 15. 3. entlassen.

Nr. 7. A., Gustav, 40 Jahre. Seit 3 Tagen Leibschmerzen, am 20. noch Dienst als Weichensteller. Seit Nacht Aufstoßen. Verschlimmerung. Aufgenommen 22. 1. 04. Hühnereigroße Resistenz in der Blinddarmgegend. Leib weich. 23. 1. Operation: Wf. hinter Coecum adhärent, dazwischen kirschgroßer Abszeß. Coecum starr. Resektion. Wf.: Centrale Hälfte

1) Wf. = Wurmfortsatz. ICGgd. = Ileocoecalgegend.

unverändert; dann Stenose und teilweise Obliteration, dahinter Empyemhöhle und Perforation nach dem Abszeß. 25. 2. entlassen.

Nr. 8. W., Johann, 24 Jahre. 4. 2. 04 mittags Erbrechen, Schmerzen rechts im Leibe. 8. 2. aufgenommen. Schwerkranker Eindruck, costale Atmung. Starke Druckempfindlichkeit in der Ileocöcalgegend. Temperatur 38,8; Puls 110. Operation: Mittellinie. Wenig leicht getrübtes Exsudat. Rechts: Wenig seröses Exsudat; in der Tiefe Tumor. Wf. in der Gegend der Linea innominata fixiert. Resektion. Wf.: Periph. Hälfte fast vollständig gangränös; Kotstein. 17. 2. Pneumonie. 4. 3. Empyema pleurae. Resectio costae. 27. 6. entlassen.

Nr. 9. H., Paul, 21 Jahre. 21. 2. 04 nachmittags 4 Uhr plötzlich stechender Schmerz in der Ileocöcalgegend; bis 23. 2. gearbeitet. Kommt zu Fuß. 23. 2. aufgenommen. In der Blinddarmgegend druckempfindliche Resistenz. 24. 2. Operation: Peritoneum frei. Wf. hinten am Coecum adhärent. Wenig dicker Eiter. Resektion. Wf. ziemlich lang, im Bereich des peripheren Drittels ampullenartig erweitert. 26. 3. entlassen.

Nr. 10. S., Oswald, 23 Jahre. 1902 Perityphlitis. Seit 28. 2. 04 Schmerzen in der r. Seite des Leibes. 29. Steigerung der Beschwerden; aufgenommen. Bauchdecken r. gespannt. Starke Druckempfindlichkeit in ICGgd. Temperatur 39,3; Puls 140. 1. 3. Operation: Wf. aus der Tiefe hervorgehoben, kleiner Abszeß. Resektion. Wf. kurz, nahe der Basis Stenose; peripher: Dilatation. Circumscripte Gangrän mit Perforation. 9. 4. entlassen.

Nr. 11. R., Hermann, 30 Jahre. 1894 1. Anfall. 1900 2. Anfall. 25. 3. 04 plötzlich heftige Leibschmerzen, Erbrechen. Sofort aufgenommen. Starke Schmerzhaftigkeit in der ICGgd. Temperatur 36,6; Puls 44. Operation (5^h): Coecum leicht herauszuheben. Proc. ohne makroskopische frische Entzündung. Resektion. Wf.: Periphere Hälfte vollständig obliteriert. Centrales Stück mit Schleim angefüllt. 19. 4. entlassen.

Nr. 12. L., Alfred, 19 Jahre. 1903 2 Anfälle, Febr. 1904 3. Anfall. Kommt zur Intervalloperation. Halsschmerzen. Aufgenommen 19. 4. 04. Nicht schmerzhafte Resistenz in der ICGgd. Follikuläre Angina. 22. 4. Angina im Abheilen. Morgens Schmerzen in der Nabelgegend, Erbrechen. nachmittags Schmerzen in der ICGgd. Temperatur 38,3; Puls 124. Operation (10^h): Trübseröses Exsudat. Wf. in der Tiefe adhärent. Darmserosa stellenweise fibrinös belegt. Resektion. Wf.: Stenose zwischen peripherem und mittlerem Drittel; an der Basis reichlich linsengroße graugrüne Stelle, nicht perforiert. 22. 6. entlassen.

Nr. 13. St., Kurt, 20 Jahre. 9. 5. 04 abends 7 Uhr mit Schmerzen im Unterleib r. erkrankt. Aufgenommen 10. 5. 04. Temperatur 37,8; Puls 104. Systolisches Geräusch an der Herzspitze. Abdomen gespannt. ICGgd. schmerzhaft, resistent. 11. 5. Operation (43^h): Leichttrübes Exsudat. Wf. in der Tiefe, infiltriert, periphere Hälfte erigiert. Frische Verklebungen. Wf. reißt in der Mitte ein. Entleerung von Kotbröckeln, darin eine Borste. Resektion. Periphere zwei Drittel des Wf. eitrig infiltriert. 11. 6. entlassen.

Nr. 14. Z., Karl, 37 Jahre. 3. 6. 04 plötzlich mit Schmerzen im Unterleib erkrankt; Erbrechen. 8. 6. aufgenommen. Schwerkranker Eindruck. Nasenflügelatmen. Costale Atmung. Abdomen gespannt. Schmerzhafte Resistenz in der ICGgd. Temperatur 38,5. Operation: Mitte; kein Exsudat. Rechts: retroperitoneal wenig stinkender Eiter. Wf. am Rand des

kl. Beckens fixiert. Reißt ab. Resektion. Wf.: An der Basis Stenose, Kotstein im peripheren Teil. 9. 6. Enterostomie wegen Ileus. 16. 8. entlassen.

Nr. 15. M., Reinhard, 19 Jahre. 23. 6. 04 abends plötzlich Leibschmerzen. Kommt zu Fuß. 25. 6. aufgenommen. Kein schwerer Eindruck. Temperatur 38,2; Puls 100. Bauchdecken r. gespannt. Operation (60^h): Etwas seröses Exsudat. Aus der Tiefe etwas Eiter. Tumor am Coecum. Wf. derb infiltriert, peripheres Drittel graugrün fibrinös belegt, darin feine Perforation. Resektion. Kotstein an der Perforationsstelle im Wf. 6. 8. entlassen.

Nr. 16. S., Max, 15 Jahre. 25. 6. 04 morgens erkrankt; Unterleibschmerzen, Erbrechen. 27. 6. aufgenommen. Mäßig schwerer Eindruck. Abdomen r. gespannt. Schmale Dämpfung in der ICGgd. Temperatur 38,4; Puls 100. Operation (60^h): Leicht trübes Exsudat. Wf. teilweise gangränös, etwa in der Mitte gegenüber Mesenteriolum Perforation, an dieser Stelle Stein enthaltend. In der Tiefe stinkender Eiter. Resektion. 6. 8. entlassen.

Nr. 17. K., Max, 15 Jahre. 4 Anfälle mit Schmerzen, Erbrechen, Stuhlverhaltung September 03, Weihnachten 03, Ostern 04, Pfingsten 04. Abends 6 Uhr erkrankt; rechtsseitige Leibschmerzen, Erbrechen. Aufgenommen 4. 7. In der r. Fossa iliaca walnußgroßer druckempfindlicher Tumor. Operation (49^h): Peritoneum frei. Wf. hinten Coecum anliegend; fingerdick, steif. Resektion. Wf. injiciert, verdickte Wand, Schleimhaut ulceriert. 5. 8. entlassen.

Nr. 18. Sch., Georg, 21 Jahre. 4. 7. 04 abends erkrankt, Leibschmerzen, Durchfall, Erbrechen. 6. 7. Besserung. 7. 7. aufgenommen. Leib eingezogen. Über Spin. il. ant. sup. hühnereigroße druckempfindliche Resistenz. Operation (72^h): Retrocöcal wenig Eiter. Wf. nach oben gegeschlagen, Spitze im Abszeß. Resektion. Wf.: Periphere 2 Drittel geschwollen, Spitze gangränös, nicht perforiert; Inhalt ein Kotstein, peripher Schleimhaut nekrotisch. 10. 8. Thrombose der V. femoralis sin. 15. 9. entlassen.

Nr. 19. V., ♂ [1]), 29 Jahre. Vor 5 Wochen Leibschmerzen in der r. Unterbauchseite; 3 Wochen krank. 10. 7. 04 3 Uhr früh plötzlich heftige Schmerzen in der r. Bauchseite. Mittags aufgenommen. Etwas elendes Aussehen. R. Fossa iliaca äußerst druckempfindliche weiche Resistenz. Temperatur 38,3; Puls 104. Operation (12^h): Etwas trübes Exsudat. Wf. hinter Coecum adhärent; dort kleine Abszeßhöhle mit altem krümeligen Eiter. Wf. geknickt, perforiert. Resektion. Wf.: Periphere 2 Drittel stenosiert. 10. 9. entlassen.

Nr. 20. G., Paul, 18 Jahre. 10. 7. 04 mittags Schmerzen in der r. Bauchseite; 12. früh und abends Erbrechen. 12. 7. aufgenommen. Abdomen gespannt. ICGgd. kindsfaustgroßer sehr empfindlicher Tumor. Operation (60^h): Abszeß außen und hinter Coecum; Wf. gekrümmt in der Abszeßwand liegend. Coecum teilweise der Serosa entblößt. Wf.: Wand soweit im Abszeß gelegen, infiltriert, schwartig. 22. 8. entlassen.

Nr. 21. Sch., Otto, 10 Jahre. Seit 2 Jahren häufig Leibschmerzen. 12. 7. 04 mittags heftige Unterleibsschmerzen r. 13. 7. aufgenommen. Kein schwerer Eindruck. ICGgd. sehr druckempfindlich; umschriebene

1) ♂ = Signum für: männlich.

Resistenz. Operation: Zwischen Coecum und Beckenschaufel kleiner Abszeß. Wf. dick, kurz, am Coecum adhärent. Sehr enges Lumen. Resektion. 30. 8. entlassen.

Nr. 22. K., Anna, 47 Jahre. Seit 8. 10. 04 Schmerzen in der r. Schenkelbeuge. 9. 10. aufgenommen. Leib meteoristisch, unempfindlich. Walnußgroße Schenkelhernie r. stark schmerzhaft. Operation (ca. 24h): Herniotomie. Bruchsack erst anscheinend leer, in der Wand Wf. eingebettet, am Bruchring kleine Perforation. Resektion. Wf. totale Gangrän der Schleimhaut in der peripheren Hälfte. 17. 11. mit Bruchband entlassen.

Nr. 23. E., Alfred, 28 Jahre. 18. 10. 04 früh akut erkrankt. ICGgd. schmerzhaft. 19. 10. aufgenommen. Etwas aphonisch, nicht kollabiert. Fossa il. dext. große, weiche, äußerst druckempfindliche Resistenz. Operation (36h): Ödem der Bauchwand. Zwischen Coecum und Bauchwand Teelöffel Eiter, hineinragend die Spitze des Wf. Wf. sehr verdickt, starr; an der kolbigen Spitze von Nadel perforiert, Kopf voran, 2 cm hervorragend. Resektion. 23. 11. entlassen.

Nr. 24. M., Moritz, 16 Jahre. 9. 11. 04 abends akut erkrankt, Schmerzen in der r. Bauchseite. Bis 11. mittags gearbeitet. 11. 11. aufgenommen. Bauchdecken r. gespannt. Mac Burneyscher Punkt empfindlich. Temperatur 38,8; Puls 120. Operation: Etwas klares Serum. Wf. innen oben am Coecum fest, sehr lang; Wand infiltriert. Serosa stark injiciert. Resektion. 23. 12. entlassen.

Nr. 25. K., Moritz, 50 Jahre. 1. Anfall September 04. Nacht vom 17./18. 11. 04 akut erkrankt. Erbrechen. Leibschmerzen. 18. morgens noch Dienst. Nachmittags aufgenommen. Starker Druckschmerz in der ICGgd. Operation (20h): Dünneiteriges Exsudat; hinter Coecum stinkender Eiter. Wf. hinter dem Coecum verklebt; Basis gangränös, periphere Hälfte unverändert; in der gangränösen Partie ein Kotstein. Resektion. 23. 12. entlassen.

Nr. 26. H., Max, 20 Jahre. 21. 11. 04 abends erkrankt. 22. gearbeitet. 23. 11. morgens 8 Uhr heftige Schmerzen im Leib, namentlich rechts. Galliges Erbrechen. Aufgenommen. Leib weich, ganze Cöcalgegend sehr stark druckschmerzhaft. Operation (40h): Wf. frei hinter Coecum, sichelförmig gekrümmt, enorm prall gespannt, Inhalt Kot und Eiter. Resektion. 30. 11. kleines pleuritisches Exsudat. 10. 12. Thrombose der l. V. femoralis. 13. 1. 05 entlassen.

Nr. 27. G., Albin, vgl. Nr. 142.

Nr. 28. G., Paul, 15 Jahre. 23. 12. 04 nachmittags Schmerzen in der r. Bauchseite, Erbrechen. 24. und 25. Besserung. 26. 12. aufgenommen. In ICGgd. derber, scharf umschriebener, stark druckempfindlicher walnußgroßer Tumor. Operation (72h): Ödem der Bauchdecken. Wf. mit Bauchwand verklebt. Spitze in kleinem Abszeß. Resektion. Wf.: Periphere Hälfte prall mit Eiter gefüllt. Wand gangränös, centralwärts mehrere Abszesse in der Wand. 20. 1. 05 per rectum Tumor vor dem Rectum fühlbar. 3. 2. Incision oberhalb des linken Lig. Poupart. Starke Verwachsungen, Ödem, kein Eiter. Tamponade. 10. 2. Temperatur zurückgegangen. 4. 3. 05 entlassen.

Nr. 29. B., Paul, 14 Jahre. 5 Tage vor der Aufnahme mäßige Schmerzen im Leib; seit 2 Tagen heftige Schmerzen und Erbrechen. 27. 12. 04 aufgenommen. ICGgd. sehr empfindlich, keine Dämpfung. Temperatur 37; Puls 84. Abends sehr unruhig. Operation: Mitte; kein Exsudat. Bauchnaht. Rechts etwas trübes Exsudat. Wf. in beiden peripheren Dritteln stark cyanotisch, enthält einen Kotstein. Resektion. 19. 1. 05 entlassen.

Nr. 30. P., Richard, 26 Jahre. 1. Anfall Frühjahr 04; 2. Anfall. 27. 10. 04 3 Uhr nachmittags. Leibschmerzen, Erbrechen; desgl. die nächsten Tage. 29. 10. aufgenommen. ICGgd. kleine sehr druckempfindliche Resistenz. Temperatur 39,4; Puls 120. Operation (52^h): Wf. nach dem kleinen Becken zu, gekrümmt, verdickt, steif. In der Wand 2 Abszesse. Resektion. 5. 11. mittags 12 Uhr plötzlich Leibschmerzen. Steigender Meteorismus. 7 Uhr stark kollabiert. Exitus 6. 11. 2^h a. m.

Sektion: Thrombrose der V. mesenterica sup. und V. portae. Hämorrhagischer Infarkt fast des ganzen Dünndarms.

II. Abszeßincisionen.

A) Anliegende Abszesse.

(Geheilt 116, gestorben 6.)

Nr. 31. H., Ernst, 26 Jahre. 1. Anfall Pfingsten 95. 18. 11. 95 wieder erkrankt. 21. 11. aufgenommen. Starke Auftreibung des Leibes. Verhaltung von Stuhl und Winden. Dämpfung in der ICGgd. Operation: Incision in der Ileocöcalgegend. Geringe Menge getrübter Flüssigkeit aus einer sich abgrenzenden Höhle im Peritoneum. Incision in der Mitte: normales Verhalten. 21. 12. geheilt entlassen. — 3. 4. 96 Wiederaufnahme. Leichter appendicitischer Anfall. Ohne Operation 16. 4. 96 entlassen. — 3. 7. 96 Wiederaufnahme: Gestern Abend plötzlich Leibschmerzen, Erbrechen; desgl. heute. Abdomen aufgetrieben, druckempfindlich. Operation: Incision in der ICGgd. Dünneitrige geruchlose Flüssigkeit. Drainage. 13. 8. Intervalloperation: Därme verwachsen. Wf. verdickt. Basis abgeschnürt, nur mit dünnem Stiel dem Coecum aufsitzend. Spitze am Coecum adhärent. Am Coecum keine Communikation mit dem Lumen des Wf. zu finden. 4. 9. entlassen.

Nr. 32. S., Hugo, 22 Jahre. Seit 3 Wochen krank, Schmerzen in der r. Hüftgegend. Durchfall. Fieber. 4. 12. 95 aufgenommen. Kontraktur im r. Hüftgelenk. Druckempfindlichkeit, Dämpfung ICGgd. 9. 12. ziemliche Menge fäkulent riechender Eiter durch Incision entleert. 4. 1. 96 entlassen.

Nr. 33. V., Hildebert, 36 Jahre. Seit 11 Wochen Schmerzen in der JCGgd.; seit 27. 4. 96 bettlägerig. 4. 7. 96 aufgenommen. Fluktuierende Schwellung in der ICGgd. 6. 7. Incision. Stinkender Eiter entleert. 1. 8. entlassen.

Nr. 34. B., Hermann. Wiederholt Leibschmerzen. Vor 2 Tagen heftige Leibschmerzen in der r. Unterleibsseite. 24. 7. 96 aufgenommen. Bauchdecken gespannt, ICGgd. schmerzhaft; Dämpfung. 25. 7. Incision, führt auf Verklebungen. 2. Incision über dem Lig. Poup. entleert eine Tasse stinkenden Eiters. 25. 9. entlassen.

Nr. 35. Sch., Richard, 27 Jahre. Vor 8 Tagen akut erkrankt mit Schmerzen in der r. Bauchseite. Erbrechen. 3. 8. 96 aufgenommen. ICGgd. 4 Finger breite Dämpfung und Resistenz. Incision: stinkender Eiter. $^3/_4$ cm langer Kotstein. 22. 8. entlassen.

Nr. 36. St., Johanna, 31 Jahre. Seit mehreren Jahren häufiger plötzliche Leibschmerzen und Erbrechen. 27. 7. 96 wieder akut erkrankt; auch Stuhlverhaltung. 15. 8. aufgenommen. Dämpfung über dem Lig. Poup. Incision: Hühnereigroße Abszeßhöhle, kein Kotstein. 12. 8. entlassen.

Nr. 37. Th., Fritz, 29 Jahre. Vor etwa 5 Wochen mit Schmerzen in der ICGgd. erkrankt. 3. 9. 96 aufgenommen. R. Inguinal- und Lumbalgegend stärker vorgewölbt. Dämpfung. Fluktuation. Incision in der Lumbalgegend entleert 1 l Eiter. 3. 11. entlassen.

Nr. 38. H., Hermann, 24 Jahre. Seit Anf. Okt. 96 Schmerzen in der r. Seite des Leibes; seit 12. 10. 96 bettlägerig. Obstipation. 10. 11. aufgenommen. Absolute Dämpfung, Resistenz in der Ileocöcal- und r. Lumbalgegend. 11. 11. Incision vor der Spina il. ant. sup. und über der Crista ilei. 26. 12. entlassen.

Nr. 39. L., Marie, 50 Jahre. 9. 4. 97 plötzlich Leibschmerzen. 10. 4. aufgenommen. Abdomen aufgetrieben; r. Inguinalgegend schmerzhaft, gespannt. 16. 4. deutliche Resistenz in der ICGgd. 17. 4. Incision, reichliche Eiterentleerung. 6. 5. Incision eines Abszesses über den l. Lig. Poupart. 5. 6. entlassen.

Nr. 40. Sch., Gustav, 19 Jahre. 22. 4. 97 Leibschmerzen, Erbrechen, Stuhlverhaltung. 30. 4. aufgenommen. In der ICGgd. handbreite Dämpfung nach der Lumbalgegend reichend. 1. 5. Incision: $^1/_2$ l stinkenden Eiters. Abszeßhöhle enthält 2 kirschkerngroße Kotsteine, in denselben einige Borsten. 5. 5. Resectio costae wegen Empyema pleurae. 28. 7. entlassen.

Nr. 41. P., Ostwald, 16 Jahre. 3. 6. 97 heftige Leibschmerzen, die sich rechts concentrierten. 6. 6. aufgenommen. In der ICGgd. Exsudat von etwa Faustgröße palpabel. 7. 6. Incision. Reichlich stinkender Eiter. 23. 7. entlassen.

Nr. 42. B., Emma, 19 J. Seit 2. 8. 97 auf der inn. Abt. wegen Perityphlitis. 21. 8. aufgenommen. Gut handbreite Dämpfung über r. Lig. Poup. Incision: Kleine Höhle, hinter dem Dickdarm 2 Kotsteine. 20. 10. entlassen.

Nr. 43. J., Robert, 22 Jahre. Seit 8 Tagen Schwellung in der Leistengegend. 12. 10. 97 aufgenommen. In der r. Leistengegend über hühnereigroße, fluktuierende, gerötete Geschwulst. 13. 10. Incision. Reichlich fäkul. Eiter. 19. 2. 98 Entfernung eines Kotsteins aus zurückgebliebener Fistel. 26. 2. 98 entlassen.

Nr. 44. B., Richard, 16 Jahre. 18. 11. 97 heftige Diarrhoe, seitdem Leibschmerzen rechts. 6. 12. aufgenommen. R. Iliacalgegend handtellergroße Auftreibung, druckempfindlich, gedämpft. 7. 12. Incision. Menge stinkenden Eiters entleert. 24. 1. 98 mit Bruchband entlassen.

Nr. 45. Sch., Curt, 15 Jahre. Ende Sept. 98 Kopfschmerzen, Leibschmerzen, Erbrechen. 10. 10. aufgenommen. Über dem Lig. Poup. dext. ein bis zum Nabel reichendes Exsudat. 11. 11. Incision. 22. 11. entlassen.

Nr. 46. L., Rosa, 16 Jahre. Seit 10 Tagen Schmerzen in der ICGgd. mit langsam steigendem Fieber. 16. 12. 98 aufgenommen. Resistenz und

Schmerzhaftigkeit in der ICGgd. und Lumbalgegend. 16. 12. Incision. Stinkender Eiter. 9. 1. 99 entlassen.

Nr. 47. A., Helene, 25 Jahre. Vor 14 Tagen mit Leibschmerzen erkrankt. Resistenz in der ICGgd. 24. 12. 98 aufgenommen. Innen von der r. Spin. il. ant. sup. gänseeigroßer druckempfindlicher Tumor. Incision. Wenig fäkulent riechender Eiter. 15. 1. 99 nach der inneren Abteilung verlegt.

Nr. 48. F., Richard, 23 Jahre. 9. 2. 99 plötzlich in rechter Unterleibsgegend Schmerzen. 12. 2. aufgenommen. Druckempfindlichkeit in der ICGgd. Lumbalgegenden gedämpft. Incision über r. Crista ilei, kein Abszeß. Naht. 2 Querfinger breit über Lig. Poup. 2. Incision. Abscеß, 2 Eßlöffel fäkulenten Eiters. 29. 3. entlassen.

Nr. 49. C., Friedrich, 25 Jahre. Seit 14 Tagen Obstipation. 28. 3. heftiger Schmerz in der r. Unterleibsgegend. 1. 4. 99 aufgenommen. ICGgd. sehr empfindlich, Resistenz, Dämpfung. Incision. Reichlich dünnflüssiger übelriechender Eiter. Wf. liegt Cöcalwand fest an, nicht entfernt. 6. 5. entlassen.

Nr. 50. B., Iwan, 21 Jahre. Seit 23. 4. 99 heftige Schmerzen in r. Unterleibsseite. 5. 5. aufgenommen. ICGgd.: Ziemlich prall gespannte Resistenz, handbreit absolute Dämpfung. 6. 5. Incision. Stinkender Eiter aus großer Abszeßhöhle. Taubeneigroßer Kotstein. 5. 6. entlassen.

Nr. 51. R., Conrad, 19 Jahre. 5. 5. 99 heftige Schmerzen r. im Unterleib. Erbrechen. Durchfall. Seit gestern auch l. Schmerzen. 11. 5. aufgenommen. Leib stark gespannt. ICGgd.: Handbreit Dämpfung und Resistenz. Incision: Trübseröse Flüssigkeit und zwischen Darmschlingen Eiter. Kotstein. 19. 5. Incision über der Symphyse, mehrere Liter Eiter entleert. 3. 7. entlassen.

Nr. 52. V., Gustav, 16 Jahre. Vor 2 Jahren Perityphlitis. 9. 7. 99 fieberhaft mit Schmerzen im Unterleib erkrankt. Obstipation. 12. 7. aufgenommen. ICGgd.: Schmale Dämpfungszone. Incision. Ödem der Bauchdecken. Reichlich dünnflüssiger Eiter entleert. 11. 9. entlassen.

Nr. 53. Z., Karl, 24 Jahre. 14. 7. 99 heftige Leibschmerzen. Obstipation. 22. 7. aufgenommen. Unterhalb des r. Rippenbogens in der vorderen Axillarlinie faustgroßer, sehr druckempfindlicher Tumor. Incision: Entleerung stark fäkulent riechenden Eiters. 4. 8. Incision über Lig. Poup. dext. Peritonealhöhle frei. Peritoneum geschlossen. Eröffnung großen prall gefüllten, retroperitoneal gelegenen Abszeßes. 18. 9. entlassen.

Nr. 54. B., Richard, 21 Jahre. 23. 8. 99 mit Schmerzen in der r. Fossa iliaca erkrankt. 31. 8. aufgenommen. ICGgd. schmerzhaft, Infiltrat mit gedämpftem Schall. 1. 9. Incision. Reichlich stinkender Eiter. Sehr feste Abszeßwand. 30. 9. entlassen. — 31. 5. 02 Wiederaufnahme. Schmerzen in der alten Narbe. 3. 6. Intervalloperation. Wf. geknickt, mit Coecum verwachsen. An der Knickungsstelle Narbe. 28. 6. entlassen.

Nr. 55. M., Emil, 21 Jahre. 29. 8. 99 plötzlich Schmerzen in der r. Seite. Diarrhoe. 6. 9. aufgenommen. ICGgd.: Handtellergroße Resistenz, druckempfindlich. Incision, Peritoneum von hinten eröffnet. Abgekapselter Abszeß. Kotstein. 6. 10. entlassen.

Nr. 56. O., Max, 26 Jahre. Mai 99 Perityphlitis. 7. 9. 99 Schmerz in der r. Fossa iliaca, dann im ganzen Leib. Erbrechen. 10. 9. aufge-

nommen. ICGgd. sehr empfindlich. 12. 9. Incision: Reichlich stinkender Eiter. 14. 10. entlassen.

Nr. 57. W., Karl, 19 Jahre. 18. 9. 99 plötzlich heftige Leibschmerzen, Erbrechen. Kein Stuhlgang. 21. 9. aufgenommen. Leib bretthart. ICGgd.: Sehr ausgesprochene Empfindlichkeit und Dämpfung. Incision: Einige Eßlöffel fäkulent riechenden Eiters entleert. 15. 10. pleuritisches Exsudat. 1. 12. entlassen. — 17. 1. 02 Wiederaufnahme. Seit 4 Tagen Schmerzen. Auf der r. Beckenschaufel Resistenz. Incision: Extraperitonealer Abszeß. Stinkender Eiter. 13. 2. entlassen.

Nr. 58. B., Johann, vgl. Nr. 154.

Nr. 59. R., Wilhelm, 37 Jahre. Pfingsten 99 zuerst Schmerzen in der ICGgd. Seit ca. 3 Wochen Obstipation, Schmerzen. 21. 10. 99 aufgenommen. ICGgd.: ca. zweifaustgroßer Abszeß. Inzision. 22. 11. entlassen.

Nr. 60. L., Emma, 22 Jahre. In der Nacht vom 15./16. 11. 99 plötzlich Unterleibsschmerzen; bis Ende Nov. auf innerer Abteilung behandelt, dann Recidiv. 4. 12. aufgenommen. ICGgd. derbe Resistenz; nach r. Lumbalgegend hin Dämpfung. Incision in r. Lumbalgegend: nur Ödem. Incision vor der Spina il. ant. sofort Abszeß geöffnet. Kotstein. 14. 2. 1900 entlassen.

Nr. 61. B., Walter, 15 Jahre. 28. 12. 99 heftige Leibschmerzen, Übelkeit, Erbrechen. Seit 5. 1. 1900 auf der inneren Abt. 11. 1. aufgenommen. ICGgd. vorgewölbt; sehr empfindlicher Tumor fühlbar. 12. 1. Incision. 10. 2. enlassen.

Nr. 62. St., Anna, 14 Jahre. Vor ca. 14 Tagen Fieber, Leibschmerzen, Erbrechen. 27. 1. 1900 aufgenommen. ICGgd. Dämpfung, Druckempfindlichkeit. Incision: Weichteilödem. Reichlich stinkender Eiter entleert. 17. 3. entlassen.

Nr. 63. T., Elise, 19 Jahre. 23. 3. 1900 Schwindel, Erbrechen, Schmerzen in der r. Fossa iliaca. Obstipation. 28. 3. aufgenommen. ICGgd.: Ausgedehnte Dämpfung, wenig schmerzhaft. Incision: Faustgroßer Abszeß, stinkender Eiter. Wf. völlig gangränös, mit einem darin sitzenden Kotstein entfernt, Stumpf nicht versorgt. 4. 5. entlassen.

Nr. 64. Sch, Anna, 15 Jahre. 9. 4. 1900 Frost, heftiges Erbrechen, Schmerzen r. im Unterleib, Obstipation. 12. 4. 1900 aufgenommen. ICGgd.: Kleine nach der Lumbalgegend ziehende Dämpfung. R. Seite sehr schmerzhaft. Incision. Darmschlingen durch Fibrinmassen verklebt. Coecum eitrig belegt. Kleiner Abszeß entleert; zuerst etwas klares Serum. 22. 5. entlassen.

Nr. 65. G., Paul, 20 Jahre. Vor einem halben Jahr Schmerzen in der r. Seite des Leibes, Verstopfung. 14 Tage bettlägerig. 19. 4. 1900 plötzlich Schmerzen im r. Unterleib. Seit 22. 4. Erbrechen. 23. 4. aufgenommen. Oberhalb Lig. Poup. d. breite Dämpfungszone. R. Lumbalgegend ebenfalls gedämpft. 24. 4. Inzision: Großer intraperitonealer Abszeß, stinkender Eiter, mehrere Kotsteine. 8. 5. Pneumonie. 15. 9. entlassen. — Wiederaufnahme 25. 2. 1903. Seit 3 Tagen Schwellung in der alten Narbe. Derbe empfindliche Resistenz. Incision entleert Eiter. 12. 3. entlassen. — (21. 1. 04 wegen Bauchhernie operiert. Peritoneum mit den

Därmen verwachsen. Wf. nicht vorhanden. Coecum ziemlich frei beweglich.)

Nr. 66. A., Lina, 25 Jahre. Vor 3 Wochen mit großen Schmerzen, Fieber erkrankt, Erbrechen 2 Tage lang. 2. 8. 1900 aufgenommen. In der ICGgd. deutliches Exsudat fühlbar. Dämpfung bis zur Blase reichend. Incision: Reichlich dicker, wenig stinkender Eiter entleert. 28. 8. entlassen.

Nr. 67. G., Philipp, 20 Jahre. Seit 17. 8. 1900 Schmerzen in der r. Unterbauchgegend. 31. 8. aufgenommen. Großes perityphlitisches Exsudat nachweisbar, Dämpfung, Schmerzhaftigkeit. Incision: $^1/_2$ l stinkender Eiter entleert. 16. 11. Fistel ausgekratzt. 5. 1. 01 Fistel erweitert, Höhle drainiert. 9. 3. entlassen. — Wiederaufnahme 16. 4. 02. Schmerzen in der Narbe. 17. 4. Intervalloperation. Coecum in Adhäsionen, Wf. fest mit ihm verwachsen. 2 cm vor seiner Spitze scharfe Knickung; Spitze narbig induriert. 17. 5. entlassen.

Nr. 68. W., Luise, 18 Jahre. Vor 14 Tagen Schmerzen in der ICGgd.: Übelsein, Frost. 15. 11. 1900 aufgenommen. Dämpfung von der Mitte des Lig. Poupartii in einem Kreisbogen bis zur Höhe des Nabels. 16. 11. Incision: Reichlich stinkender Eiter aus dem Peritoneum. 28. 1. 01 entlassen.

Nr. 69. G., Hugo, 23 Jahre. Seit 13. 11. 1900 zusammenziehende Schmerzen in Magen- und r. Unterbauchgegend. 22. 11. aufgenommen. ICGgd. deutliche Dämpfung und Druckschmerz. Incision: Etwa $^1/_4$ l Eiter entleert. 30. 12. Erbrechen etwa $^1/_4$ l reinen hellroten Blutes (Ulcus ventriculi). 19. 1. 01 entlassen.

Nr. 70. St., Hugo, 23 Jahre. Vor 8 Tagen plötzlich Schmerzen in der r. Leistengegend. 31. 11. 1900 aufgenommen. ICGgd. deutliche Resistenz; druckempfindlich. 24. 11. Incision: Etwas über 100 ccm stinkenden Eiters entleert. 29. 12. entlassen.

Nr. 71. St., Emil, 43 Jahre. 25. 11. 1900 während des Essens plötzlich heftiger Schmerz in der r. Leistengegend; Fieber, Erbrechen. 28. 11. aufgenommen. In der Gegend des r. Leistenkanals schmerzhafte Resistenz. Incision entleert reichlich stinkenden Eiter. 15. 1. 01. entlassen.

Nr. 72. U., Walter, 17 Jahre. Seit 14 Tagen krank. Erbrechen, Obstipation. Schmerzen in der r. Seite. 6. 3. 01 aufgenommen. ICGgd: Große prall-elastische Vorwölbung; Dämpfung. 7. 3. Incision: $^3/_4$ l stinkenden Eiters entleert. 20. 3. Otitis media. Paracentese. 9. 4. entlassen.

Nr. 73. B., Franz, 25 Jahre. Nacht von 19./20. 4. 01 Erbrechen, Durchfall, heftige Unterleibsschmerzen. 27. 4. aufgenommen. Abdomen rechts gespannt. ICGgd. und r. Lumbalgegend Dämpfung. 3. 5. Incision: Ödem der Bauchdecken. Stinkender Abszeß eröffnet, darin kleinvogeleigroßer Kotstein. 2. 6. entlassen.

Nr. 74. R., Hermann, 28 Jahre. Seit Pfingsten 01 krank mit Schmerzen in der Blinddarmgegend. 6. 6. 01 aufgenommen. ICGgd.: Sichtbare Vorwölbung, Dämpfung. 7. 6. Incision: Großer mit stinkendem Eiter gefüllter Abszeß. 5. 7. entlassen.

Nr. 75. D., Ernst, 31 Jahre. Allmählicher Beginn, seit 31. 5. 01 heftigere Schmerzen. 13. 6. aufgenommen. Sehr empfindliche fluktuierende Vorwölbung in der r. Lendengegend. Incision in der Lumbalgegend: Reichlich stinkender Eiter entleert. 30. 6. entlassen.

Nr. 76. V., Ernst, 37 Jahre. Seit 8 Tagen Leibschmerzen. 20. 6. 01 aufgenommen. ICGgd.: Mäßig ausgedehnte Resistenz mit gedämpftem Schall. Incision; 200 ccm stinkenden Eiters entleert. 22. 7. entlassen.

Nr. 77. F., Wilhelm, 22 Jahre. 13. 6. 01 plötzlich Leibschmerzen und Erbrechen. 21. 6. aufgenommen. ICGgd.: Dämpfung, die sich nach hinten erstreckt, mäßig schmerzhaft. Incision: Intraperitonealer Abszeß geöffnet. 23. 7. entlassen.

Nr. 78. M., Ida, 38 Jahre. Vor 14 Tagen plötzlich Frost, Fieber, Schmerz im Unterleib. 1. 7. 01 aufgenommen. R. Hypogastrium etwas hervorgewölbt, gespannt, druckempfindlich. Dämpfung. Fluktuation. Incision: Ödem der Muskulatur. Reichlich stinkender Eiter entleert. Gegenöffnung in der Lumbalgegend. 29. 7. entlassen. — Wiederaufnahme 1. 2. 02. Seit 29. 1. plötzlich Schmerzen in der ICGgd. 3. 2. Inzision. Vom Wf. nichts mehr vorhanden. Ren mobilis. Nephropexie. 8. 3. entlassen.

Nr. 79. F., Paul, 27 Jahre. In der Nacht zum 6. 7. 01 mit kolikartigen Leibschmerzen erkrankt; Erbrechen. 24. 7. aufgenommen. ICGgd.: Deutliche Dämpfung. Incision: Abgesackter Abszeß, mäßig wenig stinkender Eiter entleert. 16. 8. entlassen.

Nr. 80. Ö., Paul, 21 Jahre. Vor 4 Jahren Perityphlitis. Vor 5 Wochen plötzlich Schmerzen in der r. Fossa il. Obstipation. 17. 8. 01 aufgenommen. ICGgd.: Ausgedehnte Dämpfung, die nach Lumbalgegend und kleinem Becken reicht. 19. 8. Incision: $^1/_2$ l Eiter entleert. 12. 10. mit Pelotte entlassen.

Nr. 81. M., Melanie, 24 Jahre. Starke Schmerzen in der ICGgd. 14. 9. aufgenommen. Leib rechts gespannt; über faustgroße derbe Resistenz, Dämpfung und Fluktuation. 15. 9. Incision: Reichliche Mengen stinkenden Eiters entleert. 6. 10. Abort (3. Monat). 11. 10. entlassen.

Nr. 82. M., Franz, 18 Jahre. Weihnachten 1900 Appendicitis. Vorgestern plötzlich mit heftigen Stichen in der ICGgd. erkrankt. 26. 9. 01 aufgenommen. Erbrechen, Leib aufgetrieben, druckempfindlich, r. unten mehr wie l. Dämpfung in der ICGgd. 27. 9. Incision: Reichlich stinkender Eiter aus großer Höhle. 14. 11. entlassen.

Nr. 83. B., Marie, 18 Jahre. 2. 11. 01 Schmerzen im Unterleib. Abends besonders rechts; dann Erbrechen. 6. 11. aufgenommen. Leib stark aufgetrieben. Dämpfung in der ICGgd. bis zur Nabelhöhe. 7. 11. Incision: 1 Eßlöffel übelriechender Eiter, linsengroßer Kotstein. 17. 12. entlassen.

Nr. 84. K., Alfred, 26 Jahre. Vor 2 Jahren 5 Wochen lang Perityphlitis. Seit 2. 11. 01 Leibschmerzen, Fieber, Erbrechen. 10. 11. aufgenommen. ICGgd.: ausgedehnte Dämpfung, nach der Lendengegend hin. 11. 11. Incision: Reichlich stinkender Eiter; ein großer Kotstein. 5. 12. Fluktuation in der l. Fossa iliaca. Incision eines Abszesses. 15. 1. 02 entlassen.

Nr. 85. F., Reinhold, 51 Jahre. Ende Okt. 01 plötzlich lebhafte Schmerzen in der r. Regio hypogastrica, nach Arm und Bein ausstrahlend. 11. 11. 01 aufgenommen. ICGgd.: In der Tiefe festsitzende flache Resistenz, Schallverkürzung. Schmerzhaft, ebenso Lumbalgegend. 13. 11. Incision. Reichlich stinkender Eiter entleert. 10. 1. 02 in der Höhe des Nabels

auf der linken Seite des Leibes resistente druckempfindliche, gedämpfte Stelle. Abszeß incidiert. 8. 3. entlassen.

Nr. 86. S., Franz, 18 Jahre. August 01 Perityphlitis. 4 Wochen krank. 22. 10. 01 akut erkrankt, Anfang Nov. Lendengegend schmerzhaft. 25. 11. aufgenommen. In der r. Lumbalgegend kleinhandtellergroße infiltrierte druckempfindliche Stelle. 26. 11. Incision in der Lumbalgegend: Fäkulenter Eiter entleert. 10. 1. 02 entlassen.

Nr. 87. J., Hermann, 39 Jahre. Vor 14 Tagen plötzlich Schmerzen in der ICGgd. Erbrechen, Aufstoßen. Stuhlverhaltung. 2. 12. 01 aufgenommen. Abdomen aufgetrieben. ICGgd. äußerst schmerzhaft auf Druck. Dämpfung 2 Finger breit. Incision: Stinkender Abszeß eröffnet. 11. 12. Incision in der Linea alba über der Symphyse: Großer, stinkenden Eiter enthaltender Abszeß entleert. Gegenöffnung in der l. Seite. 23. 1. 02 entlassen.

Nr. 88 vgl. Nr. 57.

Nr. 89. W., Richard, 16 Jahre. Mit 10 Jahren Blinddarmentzündung. 28. 3. 02 Erbrechen, Schmerzen in der r. Bauchseite. 30. 3. aufgenommen. Dämpfung in der ICGgd.; schmerzhafte Resistenz. 1. 4. Incision: Stinkender Eiter. 22. 4. Incision in der Mittellinie über Resistenz oberhalb der Blase. Kein Eiter. Tamponade. 25. 4. Eiter entleert. 31. 5. entlassen. — Wiederaufnahme: 8. 8. 02. Seit 2 Tagen Bauchschmerzen, Übelkeit, Erbrechen. ICGgd.: Unsichere Resistenz und Dämpfung. Temperatur 38; Puls 130. Incision nach innen von der alten Narbe. Reichliche Menge stinkenden Eiters entleert; Abszeß reicht auch nach dem kleinen Becken. Wf. leicht zu finden. Resektion. Wf. ziemlich lang, distale Hälfte hochrot injiciert, enthält hier in einer Perforation liegenden Kotstein. 8. 9. entlassen.

Nr. 90. A., Louis, 36 Jahre. 23. 3. 02 Leibschmerzen, bald rechts lokalisiert. 2. 4. aufgenommen. ICGgd.: Dämpfung und Resistenz. Incision: Reichlich stinkender Eiter entleert. 11. 6. entlassen.

Nr. 91. Q., Oskar, 24 Jahre. Vor einem Vierteljahr Blinddarmentzündung. Seit 18. 3. 02 Leibschmerzen, Erbrechen, Stuhlverhaltung; vom 31. 3. von neuem. 3. 4. aufgenommen. Großes Exsudat in der ICGgd. Dämpfung. Incision entleert reichlich Eiter. 29. 5. entlassen.

Nr. 92. F., Bertha, 20 Jahre. Nachts 2./3. 4. 02 plötzlich rechts Leibschmerzen. Erbrechen. Obstipation. 16. 4. aufgenommen. R. Lumbalgegend große derbe Resistenz; Fluktuation. Incision parallel dem Lig. Poupart.: Freie Bauchhöhle, Naht. Incision in r. Lumbalgegend: Reichlich stinkender Eiter entleert, Kotstein. Der ganze nekrotische Wf. wird entfernt. 15. 5. entlassen.

Nr. 93. K., Fritz, 16 Jahre. 26. 4. 02 Schmerzen im Leib. 29. 4. aufgenommen. Derbe Resistenz und Dämpfung in der ICGgd. Leib etwas aufgetrieben. Incision: Dünnflüssige stinkende Eitermasse entleert. 7. 6. entlassen.

Nr. 94. B., Alexander, 21 Jahre. Längere Zeit nicht wohl (Schnupfen, Husten); 24. 4. 02 plötzlich Schmerzen im Unterleib. Erbrechen. 1. 5. aufgenommen. Starke Tympanie. Keine Dämpfung nachweisbar. Incision in der ICGgd.: Dicker rahmiger Eiter. 31. 5. entlassen.

Nr. 95. P., Luise, 33 Jahre. 7. 5. 02 plötzlich Leibschmerzen. Stuhlverhaltung bis 15. 5. Zuletzt Erbrechen. 15. 5. aufgenommen. Starker Meteorismus. Keine Peristaltik. Geblähte Darmschlinge sichtbar. Im 6. Monat gravid, lebhafte Kindsbewegungen. Temperatur 39. Cöcalfistel angelegt; reichliche Stuhl- und Gasentleerung. 30. 5. In der r. Lumbalgegend deutliche Dämpfung und Fluktuation. Incision entleert stinkenden Eiter. 16. 6. entlassen. Fistel geschlossen.

Nr. 96. A., Paul, 23 Jahre. 5. 5. 02 mäßige Leibschmerzen, Erbrechen. Allmähliche Verschlimmerung der Schmerzen. 19. 5. aufgenommen. Ausgedehnte Dämpfung in der ICGgd., druckempfindliche Resistenz. Incision: Reichlich stinkender Eiter entleert. 21. 6. entlassen.

Nr. 97. W., Martha, 16 Jahre. Vor 3 Jahren Magenblutung. 25. 5. 02 leichte Leibschmerzen in der r. Seite; seit 26. stärker; Erbrechen. 28. 5. aufgenommen. ICGgd.: Sehr schmerzhafter perityphlitischer Tumor. Incision eröffnet apfelgroßen jauchenden Abszeß, darin der Wf., dessen Spitze gangränös ist. Abtragung der Spitze. 5. 7. entlassen.

Nr. 98. G., Johann, 19 Jahre. 1. 7. 02 plötzlich Übelkeit, heftige Schmerzen in der r. Seite des Leibes; abends Erbrechen. 5. 7. aufgenommen. ICGgd.: Dämpfung und Resistenz. Incision: Reichlich stinkender Eiter. 24. 7. Ausstoßung eines kleinen Kotsteins. 6. 9. entlassen.

Nr. 99. L., Paul, 19 Jahre. 15. 7. 02 plötzlich heftiger Leibschmerz. 17. 7. aufgenommen. ICGgd.: Dämpfung, Resistenz, Vorwölbung; mäßig empfindlich. 23. 7. Incision: Reichlich stinkender Eiter. Im Abszeß ein nekrotisches Stück des Wf. und kleiner Kotstein.

Nr. 100. St., Max, 22 Jahre. Vor $^1/_2$ Jahre ganz leichte Appendicitis. 11. 11. 02 Schmerzen im Leib, besonders rechts, Übelkeit, Erbrechen. Stuhlverhaltung. 19. 11. aufgenommen. ICGgd.: Sich vorwölbende gedämpfte, druckempfindliche Resistenz. Incision: Reichlich stinkender Eiter entleert. 24. 10. entlassen.

Nr. 101. K., Richard, 12 Jahre. 24. 9. 02 mit Erbrechen, Schmerzen im Leib erkrankt. Aufstoßen. Fieber. 3. 10. aufgenommen. ICGgd.: zweifaustgroßer fluktuierender vorgewölbter Tumor. Incision: Großer Abszeß entleert. 5. 11. enlassen.

Nr. 102. D., Josephine, 41 Jahre. 27. 9. 02 Schmerzen im Unterleib. Obstipation. Anfallsweise Schmerzen. 6. 10. aufgenommen. Großer abgekapselter Abszeß nach der Lumbalgegend zu, wenig schmerzhaft. Incision: $^1/_2$ l stinkenden Eiters entleert. 8. 11. entlassen.

Nr. 103. T., Anna, 40 Jahre. Seit 6. 10. 02 heftige Schmerzen im Unterleib rechts. Erbrechen. Verstopfung. 16. 10. aufgenommen. Leib rechts gespannt, ICGgd. druckschmerzhaft, ausgedehnte Dämpfung. Incision entleert stinkenden Eiter. 25. 11. entlassen.

Nr. 104. W., Hans, 5 Jahre. Vor 3 Tagen plötzlich heftige Leibschmerzen und Erbrechen. 5. 11. 02 aufgenommen. Abdomen aufgetrieben, schmerzhaft. ICGgd.: Dämpfung. Incision: Stinkender Eiter entleert. Incision in der Linea alba ergiebt keinen Eiter. 20. 11. Incision am unteren Rande des r. Rippenbogens. Subphrenischer Abszeß eröffnet, $^1/_2$ l Eiter. 19. 1. 03 entlassen.

Nr. 105. G., Anna, 30 Jahre. Seit 1896 7 mal Blinddarmentzündung, zuletzt Januar 02. 5. 11. 02 heftige Schmerzen im Unterleib, Erbrechen.

8. 11. aufgenommen. Abdomen druckempfindlich. Dämpfung in der r. Inguinalgegend. Incision: Eiter zwischen Dünndarmschlingen, keine allgemeine Peritonitis. Abreiben der Schlingen. 17. 12. entlassen.

Nr. 106. F., Ernst, 25 Jahre. Seit 16. 11. 02 Schmerzen in der ICGgd. Durchfall, Erbrechen. 22. 11. aufgenommen. Tympanie des Leibes. Rechts empfindlicher wie links. Schallverkürzung in der ICGgd. Incision: Stinkender Eiter, der besonders aus dem kleinen Becken hervorquillt. 28. 11. Pneumonie. 22. 1. 03 entlassen.

Nr. 107. K., Friedrich, 34 Jahre. 1898 und Pfingsten 1902 Perityphlitis. Seitdem Schmerzen in der ICGgd. 29. 12. 02 aufgenommen. ICGgd. deutliche druckempfindliche Resistenz. 5. 1. 03 Abszeß in alter Narbe. Incision: Stinkender Eiter entfernt. 11. 2. entlassen. — 17. 6. 03 Wiederaufnahme. 19. 6. Intervalloperation: Wf. nur noch 3 cm langer Stumpf, Spitze narbig. 8. 7. entlassen.

Nr. 108. G., Max, 23 Jahre. Seit 27. 1. 03 Schmerzen in der ICGgd. 29. 1. aufgenommen. ICGgd.: Druckschmerzhafte Resistenz etwas mehr nach der Mitte gelegen wie gewöhnlich. 20. 1. Eröffnung des Abszesses von der Hinterseite des Peritoneums. Stinkender Eiter. 14. 3. entlassen.

Nr. 109. A., Karl, 26 Jahre. Am 4. 12. 02 an Blinddarmentzündung erkrankt. Vor 14 Tagen reichliche Menge dünner galliger Massen erbrochen. 2. 2. 03 aufgenommen. Auf der r. Beckenschaufel scharf begrenzte Resistenz, druckempfindlich. 5. 2. Incision des Abszesses: Mäßige Eitermenge und stinkender Stuhl darin. 16. 3. entlassen.

Nr. 110. B., Albert, 31 Jahre. Seit 27. 1. 03 Perityphlitis. 12. 2. aufgenommen. Scharf begrenzte Resistenz, Druckempfindlichkeit, Dämpfung in der ICGgd. Incision: Reichlich stinkender Eiter. 18. 3. entlassen.

Nr. 111. G., Paul vgl. Nr. 65.

Nr. 112. K., Arthur, 20 Jahre. 3. 4. 03 plötzlich heftige Leibschmerzen. Erbrechen. Kann nicht auf der r. Seite liegen. 6. 4. aufgenommen. Abdomen r. gespannt. ICGgd.: Intensiv schmerzhafte halbkugelige Dämpfung. Urinbeschwerden. Incision entleert trübeitriges Exsudat. 19. 4. Abszeß per rectum fühlbar im kleinen Becken. 4. 6. entlassen.

Nr. 113. L., Frieda, 6 Jahre. Seit einigen Tagen erkrankt, im April 03 angeblich Lungenentzündung. 9. 5. aufgenommen. ICGgd. schmerzhaft, Dämpfung. Incision: Eiterentleerung. 6. 6. entlassen.

Nr. 114. K., Arthur, 20 Jahre. Seit 10 Tagen Perityphlitis. 20. 5. 03 aufgenommen. Ausgedehnter prall gespannter Abszeß in der ICGgd. Incision: Dicker stinkender Eiter entleert. 6. 7. entlassen.

Nr. 115. G., Paul, 17 Jahre. Erster Anfall März 03; zweiter April. Seit 28. 5. wieder erkrankt mit Fieber, Schmerzen in der ICGgd. 6. 6. aufgenommen. ICGgd.: Dämpfung fast bis zur Mitte. Vorwölbung. Incision: Abszeß weit nach Blase und Douglas zu reichend. 29. 7. entlassen.

Nr. 116. G., Anna, 14 Jahre. Vor einem Jahr Blinddarmentzündung. Seit 10 Tagen erkrankt. 6. 6. 03 aufgenommen. Resistenz in der ICGgd. bis zur Mitte. Incision: Schwartenbildung am Peritoneum. Reichlich fäkulent riechender Eiter entleert. 17. 7. entlassen.

Nr. 117. J., Friedrich, 35 Jahre. 31. 5. 03 plötzlich Schmerzen in der r. Unterleibseite. Nächster Tag Abdomen diffus schmerzhaft. 6. 6. 03 aufgenommen. Resistenz in der ICGgd. Abdomen aufgetrieben. 7. 6. In-

cision. Stinkender Eiter entleert. 8. 6. starke Tympanie. 30. 7. in Poliklinik entlassen. — 17. 8. Wiederaufnahme. Besteht noch eine Fistel. 18. 8. Fistel erweitert. 14. 9. Kotstein aus Fistel entleert. 19. 9. entlassen. — 15. 1. 04 Wiederaufnahme. Seit 10 Tagen Schmerzen in der ICGgd. Druckempfindlichkeit. 29. 1. Intervalloperation. Peritoneum frei. Wf. an der Rückseite des Coecum verwachsen. 2 cirkuläre narbige Einschnürungen. Periphere 2 Drittel obliteriert. 25. 2. entlassen.

Nr. 118. N., Hermann, 28 Jahre. Plötzlich 16. 5. 03 Schmerzen in der Magengegend. Dann Erbrechen. Leibschmerzen. 10. 6. aufgenommen. Deutliche Resistenz in der ICGgd., die sich nach dem Nabel erstreckt; schmerzhaft. 12. 6. Incision. Stinkender Eiter. 31. 7. entlassen.

Nr. 119. L., Arthur, 24 Jahre. 18. 7. 03 plötzlich heftige Leibschmerzen in der r. Leistengegend. Schon 3—4 Tage vorher Stechen. 29. 7. aufgenommen. ICGgd. faustgroße, stark druckempfindliche Vorwölbung und Resistenz. Incision. 10. 9. entlassen.

Nr. 120. K., Ida, 17 Jahre. 8. 8. 03 plötzlich Leibschmerzen, besonders rechts, Erbrechen. 13. 8. aufgenommen. Tumor in der ICGgd., schmerzhaft. Incision. Stinkender Eiter entleert. 14. 9. entlassen.

Nr. 121, Sch., Kurt, 20 Jahre. 1897 Blinddarmentzündung. Seit 10. 8. 03 Leibschmerzen, besonders rechts. Obstipation. 23. 8. aufgenommen. Resistenz in der Lumbalgegend. Incision. Stinkender Eiter entleert. 6. 10. entlassen.

Nr. 122. Sch., Anna, 21 Jahre. 31. 8. 03 dyspeptische Beschwerden, Leibschmerzen; Erbrechen. 4. 9. aufgenommen. ICGgd. druckempfindliche Resistenz. 5. 9. Incision. Reichliche Eiterentleerung. 24. 10. entlassen.

Nr. 123. B., Gerhard, 13 Jahre. 31. 8. 03 Appetitlosigkeit, Leibschmerzen, Erbrechen. 12. 9. aufgenommen. Dämpfung über der r. Darmbeinschaufel; druckempfindlich. Incision. Beträchtliche Menge Eiter entleert. 16. 1. 04 entlassen.

Nr. 124. St., Rudolf, 9 Jahre. 11. 9. 03 heftige Leibschmerzen; Erbrechen. 14. 9. aufgenommen. ICGgd.: Stark druckempfindliche Resistenz. Incision: Fäkulent riechender Eiter. 4. 10. entlassen.

Nr. 125. P., Anna, 19 Jahre. Nachts 16./17. 9. 03 plötzlich Schmerzen im Unterleib. Erbrechen. Obstipation. 22. 9. aufgenommen. ICGgd. schmerzhafte Resistenz; Dämpfung. 23. 9. Incision. Reichliche Eiterentleerung. 7. 11. entlassen.

Nr. 126. B., Margarete, 18 Jahre. 28. 9. 03 Erbrechen, Leibschmerzen. Stuhlverhaltung. 8. 10. aufgenommen. Kindskopfgroßer Tumor in ICGgd. Dämpfung bis zur Mittellinie. Incision: Dicker stinkender Eiter in großer Menge entleert. 13. 11. entlassen.

Nr. 127. M., Ernst, 20 Jahre. 1897 Perityphlitis. 5. 10. 03 erkrankt im r. Unterleib, Aufstoßen. Obstipation. 8. 10. aufgenommen. Oberflächlich liegender Abszeß in der ICGgd. Incision. 22. 10. per rectum wird Schleim und Eiter entleert. Abszeßperforation in den Darm. Temperaturabfall. 19. 12. entlassen. — 30. 5. 04 Wiederaufnahme. Vor 14 Tagen geringe Schmerzen in der ICGgd. 4. 6. Intervalloperation. Zarte Adhäsionen um das Coecum. Wf. ziemlich lang. 2 Stenosen. 2. 7. entlassen.

Nr. 128. A., Paul, 24 Jahre. 7. 10. 03 nach einer Radtour plötzlich Schmerzen im Unterleib. Erbrechen. 11. 10. aufgenommen. ICGgd.: Deut-

lich fühlbarer Tumor, Dämpfung, sehr schmerzhaft. 12. 10. Incision. Reichlich stinkender Eiter entleert. 17. 11. entlassen.

Nr. 129. L., Albert, 31 Jahre. Vor 8 Jahren leichte Perityphlitis. Vor 4 Tagen plötzliche Schmerzen in der ICGgd. 3. 11. 03 aufgenommen. ICGgd.: Tumor von Pflaumengröße, nicht direkt anliegend, Darmschall darüber. 6. 11. Tumor größer geworden. Incision. 9. 12. entlassen.

Nr. 130. M., Viktor, 15 Jahre. 25. 11. 03 Schmerzen im Unterleib, besonders rechts. Schon vorher leichtere Schmerzen. Obstipation. Seit 25. Erbrechen. 4. 12. aufgenommen. Abdomen aufgetrieben. Vorwiegend costale Atmung. Bauchdecken r. gespannt. ICGgd.: Dämpfung. Abends Brechreiz. Verschlimmerung. Incision in der Mittellinie: Kein Eiter. Injicierte Darmserosa. Incision in der ICGgd. Stinkender Eiter, unter Druck stehend, entleert. 27. 1. 04 entlassen. — 2. 4. 04 Wiederaufnahme. Kleiner Abszeß in der Narbe. Incision. 11. 5. Intervalloperation: Einige Dünndarmschlingen flächenhaft am Coecum adhärent. Lösung sehr schwer. Wf. stark narbig verändert. 14. 5. aus der Wunde Darminhalt. 20. 5. Darmstenose. Enterostomie über dem Nabel in der Mittellinie. 30. nach Operation der Darmfistel gestorben. Sektion: Incarceration einer Ileumschlinge. Nekrose der Leber.

Nr. 131. G., Arthur, 22 Jahre. 26. 11. 03 Schmerzen in der r. Seite. Erbrechen. Vorher Obstipation. 4. 12. aufgenommen. Reichlich faustgroßer Tumor über Lig. Poup. dext. nach der Mittellinie zu. 5. 12. Incision. Große Menge stinkenden Eiters entleert. 22. 1. 04 entlassen.

Nr. 132. W., Heinrich, 28 Jahre. Seit 10 Tagen Schmerzen in der r. Seite. Plötzlicher Beginn, dann Besserung, dann wieder schlimmer. 23. 1. 04 aufgenommen. ICGgd.: Diffuse sehr schmerzhafte Resistenz. Incision entleert stinkenden Eiter. 10. 2. entlassen.

Nr. 133. B., Emma, 12 Jahre. Seit 28. 2. 04 krank, Schmerzen in der ICGgd., Erbrechen. 5. 3. aufgenommen. Kleine Dämpfung neben der Spin. il. ant. sup., druckempfindlich. 6. 3. Incision: Dünnflüssiger Eiter fließt reichlich ab. 18. 3. Gestern Mittag plötzlich stinkenden Eiter ausgehustet. Starke Cyanose. 19. 3. Pneumonie beider Unterlappen. 18. 5. entlassen.

Nr. 134. G., Oskar, 26 Jahre. 12. 3. 04 plötzlich Leibschmerzen. 21. 3. aufgenommen. Druckempfindliche Resistenz nach innen von der r. Spin. il. ant. sup. Oberhalb Crista ilei Haut in der Lumbalgegend gerötet, lokale Schwellung. 24. 3. Incision in der Lumbalgegend. Stinkender Eiter mit nekrotischen Fetzen in großer Menge entleert. Gegenöffnung in der ICGgd. 20. 4. bohnengroßer Kotstein entleert. 2. 7. entlassen.

Nr. 135. F., Karl, 31 Jahre. Seit 3 Wochen krank; seit 2 Tagen heftige Beschwerden. 29. 3. 04 aufgenommen. Sehr großer Abszeß bis über die Mittellinie. Incision: Stinkender Eiter. 30. 4. entlassen.

Nr. 136. F., Erwin, 15 Jahre. Seit 3 Wochen Blinddarmentzündung. 4. 4. 04 aufgenommen. ICGgd.: Ausgedehnter Abszeß. Incision: Es entleert sich nur wenig Eiter. 28. 5. entlassen.

Nr. 137. K., Hermann, 35 Jahre. Seit einiger Zeit Stuhlgang unregelmäßig. 4. 5. 04 plötzlich heftige Schmerzen im Leib. Nachts Koliken. Erbrechen. Bleikolik angenommen. 19. 5. aufgenommen. R. Seite des Leibes deutlich vorgewölbt. Über faustgroßer Tumor fühlbar. 20. 5.

Incision. Kleine Abszeßhöhle. Stinkender Eiter entleert. Tumor gebildet durch verklebtes Netz. 18. 6. entlassen.

Nr. 138. H., Therese, 10 Jahre. 3. 8. 04 Leibschmerzen. 6. 8. erneute Schmerzen in der r. Seite. 8. 8. aufgenommen. ICGgd.: Resistenz der Bauchwand anliegend, darüber kleine Dämpfung. Incision: Wenig stinkender Eiter enteert aus Höhle neben dem Coecum. Wf. perforiert, frische Verklebungen. 3. 11. bohnengroßer Kotstein ausgestoßen. 11. 11. entlassen.

Nr. 139. H., Emil, 28 Jahre. Schon oft Schmerzen in der ICGgd. Wiederum seit 4. 8. 04. Aufgenommen 8. 4. ICGgd. druckempfindliche Dämpfung und Resistenz. Incision. Eröffnung des Abszesses von der hinteren Fläche des Peritoneums. 16. 9. entlassen.

Nr. 140. W., August, 36 Jahre. Ende Juli 04 Schmerzen und Stechen in der r. Unterleibsgegend, Obstipation. 16. 8. aufgenommen. Resistenz vor der r. Beckenschaufel, Dämpfung. Incision: Stinkender Eiter entleert. 1. 11. entlassen. — [Wiederaufnahme 7. 1. 05. Intervalloperation. Wf. in derben Verwachsungen, stark verdickt. 10. 2. entlassen.]

Nr. 141. T., Franz, 20 Jahre. 23. 8. 04 mit heftigen Leibschmerzen erkrankt, Erbrechen. 2. 9. aufgenommen. Resistenz und geringe Dämpfung vor der Spin. il. ant. sup. Harnverhaltung. Incision: Reichlich stinkender Eiter, etwas Stuhl entleert. 5. 10. entlassen.

Nr. 142. G., Albin, 23 Jahre. 25. 8. 04 heftige Schmerzen und Druck im Leib. Erbrechen. Verhalten der Flatus. 1. 9. aufgenommen. Große sichtbare Vortreibung wie eine gefüllte Harnblase, aber etwas nach rechts gelegen. Incision entleert reichlich Gas und stinkenden Eiter. 2. 10. entlassen. — 18. 12. 04 Wiederaufnahme. Am 14. 12. mit Frösteln, Unwohlsein erkrankt. 17. Schmerzen in der r. Bauchseite. 18. morgens mehrmals Erbrechen. ICGgd.: Etwas vermehrte Resistenz, Spannung und Schallverkürzung Druckschmerz. Operation (19^h seit Leibschmerzen): Ziemlich viel trübe Flüssigkeit. Wf. nach oben innen, mit der Spitze in einem Netzklumpen steckend. Resektion. Wf. 4 cm lang, dick, alte Verwachsungen. 21. 1. 05 entlassen.

Nr. 143. A., Erich, 21 Jahre. 12. 9. 04 akut mit Schmerzen in der r. Bauchseite und Erbrechen erkrankt. 15. Verschlimmerung. 15. 9. aufgenommen. ICGgd.: apfelgroßer Tumor, äußerst druckempfindlich. Dämpfung. 16. 9. Incision: Kleiner Abszeß eröffnet, Rückwand besteht aus Netz. Dicker rahmiger nicht stinkender Eiter. 24. 10. entlassen.

Nr. 144. B., Helene, 17 Jahre. 10. 9. 04 akute Schmerzen in der r. Bauchseite. Seit 13. bettlägerig. 17. 9. aufgenommen. Neben der Spina il. ant. sup. druckempfindlicher entzündlicher Tumor. 19. 9. Incision: Wallnußgroßer Abszeß entleert fäkulenten Eiter. 25. 10. entlassen.

Nr. 145. D., Albin, 39 Jahre. Erster Anfall Dezember 03, zweiter März 04. Wieder akut erkrankt. 22./23. 9. 04 Schmerzen im Bauch. 29. 9. aufgenommen. Dem Lig. Poup. dext. anliegend harter empfindlicher Tumor. 1. 10. Incision: Ungefähr 100 ccm Eiter entleert. 2. 12. entlassen. — [Wiederaufnahme 24. 1. 05. Intervalloperation 27. 1. Wf. peripheres Ende an der Bauchwand fest verwachsen; Spitze an der alten Narbe; 12 cm lang, an einer Stelle geknickt. 18. 2. entlassen.]

Nr. 146. N., Charlotte, 11 Jahre. Vor 10 Tagen unter typischen Erscheinungen von Perityphlitis erkrankt; allmähliche Zunahme des Exsudats. 23. 11. 04 aufgenommen. ICGgd.: Großes schmerzhaftes hartes Exsudat; absolute Dämpfung. Incision: Netz mit Bauchwand fest verklebt. Nach Durchtrennung kleiner Abszeß. 7. 12. entlassen.

Nr. 147. B., Bernhard, 28 Jahre. Seit Monaten krank. Seit 6 Wochen Beugekontraktur des r. Beins. 3. 3. 96 aufgenommen. Druckempfindlicher resistenter Tumor in der ICGgd. 5. 3. Incision: Stinkender Eiter entleert. Massenhaft Kot aus der Wunde. 17. 3. Exitus. Sektion: Phthisis pulmonum. Tuberkulöse perforierte Geschwüre im Wf. Paratyphlitischer Abszeß.

Nr. 148. M., Gustav, 35 Jahre. Vor 4 Wochen plötzlich Leibschmerzen oberhalb eines alten „Leistenbruches" r. Keine Stuhlverhaltung. Vor 3 Tagen erneuter Schmerzanfall. Stuhlverhaltung. Erbrechen. 9. 1. 99 aufgenommen. Faustgroße Hydrocele r. ICGgd.: Prall gespannte Resistenz, gänseeigroß, außerordentlich empfindlich. Incision: 2 Teelöffel Eiter entleert. Drainage der Abszeßhöhle. 12. 1. Symptome allgemeiner Peritonitis. Exitus. Sektion: Abgekapselter Abszeß hinter Coecum, frische allgemeine Peritonitis. Wf. an der Basis gangränös und perforiert.

Nr. 149. M., Bruno, 17 Jahre. Seit 12. 10. 99 Schmerzen in der ICGgd. 21. 10. aufgenommen. ICGgd.: Über 2 faustgroße Resistenz; Dämpfung, Druckempfindlichkeit. Incision: Abszeß eröffnet. Kotstein. 27. 10. Pneumonie. 28. 10. große Eitermenge expektoriert. Resectio costae. 29. 10. Exitus. Sektion: Wf. perforiert, darin ein Kotstein. Subphrenische Abszeßhöhle, drainiert. Obliteration des untern Teils der r. Pleura. Pneumonie beider Unterlappen und des r. Mittellappens.

Nr. 150. Sch., Hermann, 30 Jahre. 20. 3. 02 heftige Schmerzen im Leib. Erbrechen. 22. 3. aufgenommen. Große Dämpfung in der ICGgd Incision entleert reichlich Eiter. 27. 3. seit 3 Tagen Darmstenoseerscheinungen. Incision in der Mittellinie: Stenose an den Adhäsionen in der ICGgd. Enteroanastomose. 1. 4. Pneumonie. 3. 4. Exitus. Sektion: Cirkumscripte eitrige Peritonitis. Perforation des Wf. Pneumonie und Lungenabszeß. Schwere eitrige Bronchitis.

Nr. 151. Z., Friedrich, 6 Jahre. Seit 8 Tagen unwohl, Schmerzen in der r. Bauchseite. 1. 10. 02 aufgenommen. Abdomen r. deutlich aufgetrieben. Hervorwölbung, Dämpfung. Linke Seite nicht schmerzhaft. Incision: Eröffnung eines großen Abszesses. Nachmittags Abdomen diffus schmerzhaft, aufgetrieben. Aufstoßen. 10^h abends Incision in der Mittellinie: Große Mengen rahmigen Eiters. Eventration. Spülung. Keine fibrinösen oder eitrige Beläge. Drainage. 6. 10. Exitus. Sektion: Gangrän und Perforation des Wf. Diffuse fibrinös-eitrige Peritonitis.

Nr. 152. G., Richard, 18 Jahre. Vor 12 Jahren Blinddarmentzündung. Vor 10 Tagen Schmerzen in der r. Seite des Leibes. 24. 9. 03 aufgenommen. Tumor in der ICGgd., schmerzhaft, Dämpfung. Incision entleert reichlich stinkenden Eiter. 3. 10. Kotstein entleert. 21. 10. Schüttelfrost. 22. dsgl. (Thrombose der Mesenterialvenen?). Incision in der Mittellinie. Keine Thrombosen vorhanden. Zahlreiche vergrößerte Mesenteriallymphdrüsen (daraus bakteriell Staphylococcus albus). 25. 10. Exitus. Sektion: Gan-

grün und Perforation des Wf. Sehr großer perityphlitischer Abszeß hinter Colon ascendens bis zur Zwerchfellkuppe. Perforation des Coecum. Diffuse eitrige Peritonitis.

B) Versteckte Abszesse.

(29 geheilt, 11 gestorben.)

Nr. 153. H., Hermann, 26 Jahre. Seit 24. 3. 97 krank, Frösteln, Leibschmerzen, Erbrechen. 30. 3. aufgenommen. Abdomen wenig aufgetrieben. Undeutliche Resistenz und Dämpfung nach der Lumbalgegend hin. Incision über und vor der Spina. Zunächst kein Abszeß. Retroperitoneales Vorgehen nach oben; dann Peritoneum durchtrennt. Nach längerem Tasten Abszeß hinten außen eröffnet; darin der ganz nekrotische Wf., der entfernt wird, und in ihm ein Kotstein mit 6 kurzen Haaren als Kern. 8. 5. entlassen.

Nr. 154. B., Johann, 18 Jahre. Vor 8 Tagen erkrankt mit Unterleibsschmerzen. Erbrechen, Durchfall. 28. 5. 98 aufgenommen. ICGgd.: Druckempfindliche Resistenz in der Tiefe. Urinverhaltung. 8. 6. Incision: Aus dem Peritoneum fließt klares Serum. Retroperitonealer Abszeß eröffnet. 5. 8. seit 14 Tagen reichliches Sputum. Subphrenischer Abszeß mit Perforation in die Bronchien nachgewiesen. Resectio costae. Drainage des Abszesses unter dem Zwerchfell. 10. 8. vereiterte Hydrocele (?) incidiert. 30. 8. Resectio costae. Pleuradrainage. 28. 12. entlassen. — 7. 10. 99 Wiederaufnahme. 23. 9. wieder erkrankt mit Schmerzen in der ICGgd. Erbrechen. Große Resistenz in der ICGgd. über der alten Narbe. 8. 10. Incision. Retroperitonealer Abszeß in der Lumbalgegend drainiert. 17. 11. entlassen.

Nr. 155. E., Franz, 22 Jahre. Vor einem Jahr Psoasabszeß (?) incidiert. Dauernd nicht ganz gesund. 20. 12. 98 aufgenommen. In der r. Lumbalgegend abnorme Druckempfindlichkeit. ICGgd.: Resistenz. 23. 12. Incision über der Darmbeinschaufel, kein Eiter, Tamponade. 3. 1. Eiterentleerung aus der Wunde. 9. 2. entlassen.

Nr. 156. H., Ernst, 16 Jahre. Seit 23. 5. 99 Schmerzen im Unterleib, Erbrechen; Obstipation. 2. 6. aufgenommen. Retentio urinae. ICGgd. druckempfindlich, Dämpfung. Incision in der ICGgd.: Peritoneum frei. Naht; retroperitonealer Abszeß nach der Lumbalgegend zu eröffnet. 20. 7. entlassen.

Nr. 157. H., Simon, 19 Jahre. 12. 6. 99 heftige Schmerzen in der ICGgd. und Durchfall; schon seit einigen Tagen unwohl. 23. 6. aufgenommen. ICGgd. druckempfindlich. Dämpfung, nach der Lumbalgegend hinziehend. 24. 6. Incision. Nach Eröffnung des Peritoneum kein Abszeß; doch kommt ein Trichocephalus dispar zum Vorschein. Tamponade. 27. 6. Eiter entleert. 1. 7. größere Menge Darminhalt aus der Wunde. 26. 8. entlassen.

Nr. 158. N., Otto, 17 Jahre. 12. 9. 99 plötzlich heftige Leibschmerzen, namentlich in der ICGgd. 18. 9. aufgenommen. Resistenz und nicht absolute Dämpfung in der ICGgd. 19. 9. Incision etwas nach hinten. Peritoneum frei. Retroperitoneal kein Abszeß vorhanden. Wieder intraperitoneal einige Verklebungen gelöst, fäkulent riechender Eiter entleert. 21. 10. entlassen.

Nr. 159. R., Minna, 23 Jahre. 12. 10. 99 Erbrechen, Schmerzen in

der ICGgd. Nach Opium und Eisblase Besserung. Seit dem 7. Tage wieder Verschlimmerung. 30. 10. aufgenommen. Von der Leber nach der ICGgd. zu Geschwulst nachweisbar. 3. 11. Incision am äußeren Rectusrand. Hinter dem Colon asc. liegt retroperitoneal fluktuierende Schwellung. Tamponade auf die Schwellung. 13. 11. Punktion der erheblich kleiner gewordenen Hervorwölbung ergiebt keinen Eiter. 19. 12. entlassen.

Nr. 160. St., Luise, 19 Jahre. Vor 14 Tagen plötzlich Schmerzen im Leib. 1. 11. 99 aufgenommen. ICGgd. schmerzhaft. Vom Rectum her Vorwölbung im Douglas fühlbar. Vorn über der Resistenz Darmschall. Incision im Douglas. Reichliche Entleerung von Eiter mit Stuhl untermischt. Drainage nach der Vagina. 23. 3. entlassen.

Nr. 161. J., Hermann, 47 Jahre. 26. 10. 99 akut mit Leibschmerzen, Durchfall, Brechreiz erkrankt. 8. 11. aufgenommen. In der r. Regio iliaca in der Tiefe undeutliche Resistenz. Incision: Peritoneum frei. Naht. Retroperitoneal kleiner Absceß eröffnet. 5. 12. entlassen.

Nr. 162. B., Martha, 15 Jahre. Seit etwa 4 Wochen wegen Typhus (?) behandelt. 20.11. aufgenommen. ICGgd.: Fluktuierende Resistenz von Gänseeigröße. 21. 11. Incision: Ödem der Bauchdecken. Peritoneum eröffnet. Netz verwachsen; von der Rückseite Abszeß eröffnet. 6. 2. entlassen.

Nr. 163. W., Paul, 21 Jahre. 5. 6. 1900 plötzlich Schmerzen in der r. Seite des Leibes; nächsten Tag Erbrechen. 12. 6. aufgenommen. Abdomen stark aufgetrieben, besonders rechts gespannt und druckempfindlich. Keine Dämpfung. Incision: Peritonealhöhle erscheint frei. Resistenz auf der Darmbeinschaufel. Retroperitoneal kein Eiter in der Fossa iliaca. Eitrige Beläge nach Lösung einiger Darmschlingen. Tamponade nach dieser Stelle. 18. 6. Es hat sich reichlich fäkulent riechender Eiter entleert, heute auch ein Kotstein. 17. 8. entlassen.

Nr. 164. K., William, 11 Jahre. 27. 1. 01 plötzlich Leibschmerzen. Erbrechen. 4. 2. aufgenommen. ICGgd: Schmerzhafte Dämpfung. Incision: Retroperitoneales Vordringen, kein Abszeß. Naht. Dicht über dem Lig. Poupart. zweite Incision. Etwas Eiter aus der Tiefe. 31. 3. entlassen.

Nr. 165. W., Paul, 18 Jahre. 1. Anfall Sommer 1900, Januar 01 zweiter Anfall. 13. 3. 01 heftiger Schmerzanfall. 14. 3. aufgenommen. ICGgd.: Druckempfindliche Stelle, Resistenz in der Tiefe. Incision über Lig. Poupart. kommt auf Darmnetzverklebungen. Pararektale Incision. Derselbe Befund. Tamponade. 16. 3. Reichliche Sekretion. 6. 5. entlassen.

Nr. 166. B., Frieda, 22 Jahre. Seit 2 Monaten 4—5 kurze Anfälle. 16. 8. 01 wieder mit heftigen Schmerzen in der r. Seite erkrankt. 19. 8. aufgenommen. ICGgd.: Schmerzhafte, nicht deutlich fluktuierende Geschwulst. 26. 8. Resistenz dichter unter den Bauchdecken. Incision: Peritoneum von hinten eröffnet, derbe Verwachsungen; kein Abszeß, Tamponade. 2. 9. Eiter aus der Drainage entleert. 30. 9. Incision in der alten Narbe und Incision über der Symphyse. Vorgehen auf eine retroperitoneal gelegene Resistenz. Tamponade. 5. 10. Reichlich stinkender Eiter aus der Incision über der Symphyse. 30. 10. entlassen.

Nr. 167. G., Max, 22 Jahre. 1896 und 98 je einmal Perityphlitis. 28./29. 3. 01 nachts erkrankt mit Schmerzen in der r. Bauchseite. Erbrechen. 30. 8. aufgenommen. Leichte schmerzhafte Resistenz über dem

r. Lig. Poupart. 3. 9. Dämpfung und deutliche sehr schmerzhafte Resistenz. 6. 9. Temperatur wieder gestiegen. Incision neben der Spina. Peritoneum ohne Exsudat, in der Tiefe fühlt man Convolut von verklebten Schlingen. Tamponade. 12. 9. Eiter nach außen durchgebrochen. 7. 10. entlassen.

Nr. 168. F., Paul, 18 Jahre. 9. 11. 01 plötzlich heftiger Schmerz im Unterleib beiderseits, später besonders rechts. Erbrechen. Stuhlverhaltung. 23. 11. aufgenommen. Resistenz über dem Lig. Poupart. d. 28. 11. Resistenz undeutlich in der Tiefe nach der Blase zu. Incision: Resistenz zu fühlen, kein Eiter. Tamponade. 9. 12. Resistenz und Dämpfung über dem linken Lig. Poupart. Incision: Abszeß entleert. 14. 4. entlassen.

Nr. 169. K., Friedrich, 24 Jahre. 29. 7. 02 akut mit Schmerzen in der Fossa iliaca d. erkrankt. 2. 8. aufgenommen. Undeutliche Resistenz und Schallverkürzung in der ICGgd. Incision: Etwas Exsudat. Nach innen von der Incision eine Resistenz fühlbar. Darauf 2. Incision: Kein Abszeß. Tamponade. 11. 8. Eiter aus der 2. Incision. 27. 9. entlassen. — 27. 10. 02 Wiederaufnahme. Schmerzhafte Stelle in der alten Narbe. Incision: Kein Eiter. 2. 12. Intervalloperation: Adhäsionen am Coecum. Wf. hinter dem Coecum herauf, lang, verdickt. Am Wf. Ulcus, im Begriff zu perforieren. 3. 1. 03 entlassen.

Nr. 170. K., Hedwig, 19 Jahre. 26. 7. 02 Leibschmerzen, 27. Erbrechen, Durchfall. 29. 7. aufgenommen. ICGgd. derber druckempfindlicher Tumor. 5. 8. Exsudat geht zurück. 9. 8. Seit 3 Tagen Fieber, Schmerzen, heute Erbrechen. Per rectum und per vag. Tumor im kleinen Becken fühlbar. Incision über Lig. Poupart. führt in freies Peritoneum. Incision im hinteren Scheidengewölbe eröffnet fäkulenten Abszeß. 3. 9. entlassen.

Nr. 171. H., Hugo, 19 Jahre. 26. 7. 03 Leibschmerzen, besonders ICGgd. 28. 7. aufgenommen. Leichte Schallverkürzung nach innen von Spin. il. ant. sup. 1. 8. Incision: Netz liegt vor; kein Abszeß an der Oberfläche. 5. 8. Temperaturabfall. 31. 8. entlassen.

Nr. 172. P., Wilhelmine, 24 Jahre. 18. 9. 03 plötzlich Unterleibsschmerzen. Erbrechen, Fieber. 20. 9. aufgenommen. ICGgd. Tumor palpabel, darüber Darmschall. 21. 9. Incision. Kein Abszeß eröffnet. Tamponade. 24. 9. Sekret eitrig. 9. 11. entlassen. — 25. 11. Wiederaufnahme. Schmerzen und Rötung in der Narbe. Beim Transport spontan Eiter entleert. 15. 1. 04 entlassen.

Nr. 173. S., Clara, 39 Jahre. 11. 10. 03 plötzlich Unterleibsschmerzen, Frost, Erbrechen. 14. 10. aufgenommen. Rechts undeutliche Resistenz in der Tiefe, darüber Darmschall. 19. 10. Tumor größer. Incision kommt auf großen Netzklumpen. Tamponade. 23. 10. Abszeß spontan entleert, stinkender Eiter. 5. 11. entlassen.

Nr. 174. S., Martha, 18 Jahre. Seit 8 Tagen sich steigernde Leibschmerzen. Erbrechen. 19. 10. 03 aufgenommen. ICGgd. druckempfindlich, Resistenz, 20. 10. Incision. Ganz kleiner oberflächlicher Abszeß. 30. 10. Tumor im Douglas. Incision entleert Eiter. 25. 11. Pleuritis exsudativa d. 2. 1. 04 entlassen.

Nr. 175. B., Gustav, 17 Jahre. 18. 11. 03 allmählich stärkere Schmerzen in der ICGgd. Erbrechen. 21. 11. aufgenommen. Geringe Tym-

panie, rechts druckempfindlicher wie links. Kleine Dämpfung in der ICGgd. 23. 11. Temperatur 39,1. Incision: Zahlreiche Verklebungen; kein Abszeß. Tamponade. 1. 12. Reichliche Eiterentleerung. 4. 1. 04 kleiner Kotstein entleert. 10. 3. entlassen.

Nr. 176. K., Otto, 23 Jahre. Seit 14 Tagen allmählich Leibschmerzen. 22. 12. 03 aufgenommen. ICGgd.: Dämpfung, druckempfindlich. Incision: Peritoneum frei. Naht. Retroperitoneal Abszeß eröffnet. 5. 1. 04 2 Kotsteine entleert. 5. 2. entlassen.

Nr. 177. H., Robert, 34 Jahre. Vor 8 Tagen mit Leibschmerzen erkrankt. Seit gestern bettlägerig. 12. 3. 04 aufgenommen. ICGgd.: Undeutliche sehr schmerzhafte Resistenz. Darmschall. 14. 3. Tumor deutlicher. Incision: Entzündlich verändertes Netz liegt vor, nicht verklebt. 2. 4. Keine größere Eiterentleerung erfolgt. Entlassen.

Nr. 178. K., Wilhelm, 18 Jahre. Seit 8 Tagen Leibschmerzen; vor 4 Tagen Erbrechen. 31. 5. 04 aufgenommen. Spannung der Bauchdecken, besonders rechts. ICGgd.: druckschmerzhaft. 1. 6. Incision in der Mitte: Peritoneum frei. Naht. Incision vor der Spina: Kleiner Abszeß zwischen Netzballen. 11. 7. entlassen.

Nr. 179. Sch., Hermann, 20 Jahre. Seit 6. 8. 04 Schmerzen in der ICGgd. 9. 8. aufgenommen. Resistenz in der Gegend des Mac Burneyschen Punktes. Incision kommt in freies Peritoneum. 2. Incision dicht neben der Spina: retroperitoneal kein Abszeß. Von der 1. Incision aus Lösung verklebter Darmschlingen. Abszeß eröffnet. Januar 05 noch immer kleine Fistel. 13. 1. 05. Intervallop. Wf. in Adhäsionen am Coecum, kurz, starr. 23. 2. entlassen.

Nr. 180. N., Karl, 21 Jahre. Vor 3 Wochen Schmerzen in der ICGgd. 26. 8. 04 Schmerzen und Spannung im Abdomen. 29. 8. aufgenommen. ICGgd: Gänseeigroße Resistenz, sehr schmerzhaft; tympanitischer Schall. 30. 8. Incision: Verklebungen um Netz, in dem kleine Abszesse vorhanden. 5. 10. entlassen.

Nr. 181. M., Max, 37 Jahre. 17./18. 9. 04 erkrankt mit Schmerzen in der r. Bauchseite. 20. 9. aufgenommen. ICGgd: sehr druckempfindlicher Tumor, Dämpfung. Incision: Infiltriertes Netz liegt vor. Nach unten zu kommt stinkender Eiter. 13. 10. entlassen.

Nr. 182. R., August, 49 Jahre. 21. 7. 96 akut erkrankt. Erbrechen. Kolik, Obstipation. Seit heute Kotbrechen. 28. 7. aufgenommen. Hochgradig collabiert. Tympanie. Incision (Mittellinie): Im kleinen Becken adhärente Dünndarmschlingen. Beim Vorziehen aus der Gegend des Promontorium Eröffnung eines abgesackten Abszesses. Drainage. Enterostomie. 29. 7. Exitus. Sektion: Wf. ziemlich lang, 10 cm; das periphere Ende in einer Abszeßhöhle, die sich ins kleine Becken erstreckt. Schrumpfniere. Arteriosklerose.

Nr. 183. E., Wilhelm, 31 Jahre. 2. 8. 99 Schüttelfrost, Fieber. Schmerzen in der Regio iliaca d.; jetzt Schmerzen im ganzen Unterleib. 26. 8. aufgenommen. Leib mäßig gespannt, rechts druckempfindlicher wie links. ICGgd.: In der Tiefe Resistenz. Schüttelfröste. 1. 9. Incision: Wf. versteckt: Infiltrat, kein Abszeß. 10. 9. reichlich Eiter aus der Wunde

entleert. 6. 10. Resectio costae wegen Empyem. 10. 10. Abszeß an der Wade incidiert. 3. 12. Exitus und Sektion: Abgekapselter Abszeß am Coecum. Pyelophlebitis supp. Leberabszesse. Embolie der Art. pulm. sin. Lungengangrän. Empyem.

Nr. 184. R., Gustav, 37 Jahre. Seit 26. 1. 1900 Leibschmerzen. 9. 2. aufgenommen. Lumbalgegend rechts empfindlich. ICGgd.: Resistenz. Dämpfung. 2 Incisionen: Peritonealhöhle frei. Retroperitoneal Abszeß eröffnet. 11. 3. Abszeß in der Glutäalgegend incidiert. Schüttelfröste. 25. 3. Exitus. Sektion: Retroperitoneale Phlegmone. Empyem. Verjauchte Thromben der V. femoralis. Lungenabszesse. Wf. narbig obliteriert.

Nr. 185. E., Ernst, 36 Jahre. Seit 10 Wochen Unterleibsschmerzen. Schüttelfröste. 1. 9. 1900 aufgenommen. ICGgd.: Derbe wenig schmerzhafte Resistenz. Incision: Netzverklebungen, etwas Eiter. Tamponade. 20. 9. Resectio costae. Incision durch das Zwerchfell und Leberabszeß eröffnet. 9. 10. Exitus. Sektion: Wf. perforiert. Perityphlitischer Abszeß und Abszeß im Douglas. Thrombophlebitis der V. portae. Leberabszeß. Empyem.

Nr. 186. D., Gustav, 32 Jahre. Vor 5 Jahren Perityphlitis. 10. 9. 00 plötzlich Leibschmerzen; dann Erbrechen, Stuhl- und Windverhaltung. 15. 9. aufgenommen. Leib stark aufgetrieben. Ileuserscheinungen. Operation: Mitte; etwas Flüssigkeit. Cöcalgegend Härte fühlbar; am Coecum einige unbedeutende Verwachsungen. Retroperitoneal großer Absceß, reichlich stinkender Eiter. Abends Exitus. Sektion verweigert.

Nr. 187. H., Fritz, 23 Jahre. Vor 2 Jahren 2 mal Perityphlitis. Am 18./19. 10. 1900 mit Leibschmerzen erkrankt. Retentio urinae. 16. 11. aufgenommen. Abdomen aufgetrieben, druckempfindlich, besonders ICGgd. Vom Rectum Abszeß fühlbar. Incision über dem Poup. Band. Retroperitoneales Vorgehen. Abszeß im kleinen Becken eröffnet. 16. 11. Exitus. Sektion: Fibrinös-eitrige Peritonitis nach Perforation des Wf. Beckenabszeß.

Nr. 188. Sch., Henry, 24 Jahre. 12. 11. 01 erkrankt. „Magenschmerzen", Erbrechen; dann auch Schmerzen in der ICGgd. 18. 11. aufgenommen. Abdomen rechts mehr gespannt wie links. ICGgd. schmerzhaft, keine deutliche Resistenz. 19. 11. Incision: Retroperitoneales Vorgehen auf Resistenz im kleinen Becken. Etwas Eiter. 1. 12. Resectio costae wegen Empyem. 4. 12. Exitus. Sektion verweigert.

Nr. 189. R., Clara, 21 Jahre. Seit 27. 1. 02 Leibschmerzen, besonders ICGgd. Erbrechen. 4. 2. aufgenommen. Leib mäßig aufgetrieben, ICGgd. schmerzhaft. Incision: Peritoneum frei. Resistenz im kleinen Becken. Es entleert sich beim Vorgehen Eiter. Drainage. 5. 2. Exitus. Sektion: Umschriebene fibrinös-eitrige Peritonitis; frische allgemeine Peritonitis. Thrombophlebitis der V. mesent. und V. portae. Sepsis.

Nr. 190. H., Paul, 31 Jahre. Vor 2 Tagen plötzlich Leibschmerzen; Erbrechen. 7. 7. 02 aufgenommen. Dämpfung in der Lumbalgegend rechts; druckempfindlich. Incision: ICGgd., Peritoneum frei. Resistenz oben innen. Tamponade. Abends Exitus. Sektion: Wf. gangränös, perforiert. Peritonitis circumscripta. Endocarditis. Aorteninsufficienz.

Nr. 191. M., Joseph, 39 Jahre. 26. 9. 02 Unterleibsschmerzen rechts, Erbrechen. Obstipation. 29. 9. aufgenommen. Tympanie. ICGgd. druck-

empfindliche Resistenz. Incision; Peritoneum unverändert. Resistenz im kleinen Becken. Es entleert sich stinkender Eiter. 30. 9. nochmals Incision: fibrinös eitrige Peritonitis. Eventration. 2. 10. Exitus. Sektion: Cirkumscripte und frische allgemeine Peritonitis.

Nr. 192. P., Hermann, 45 Jahre. 16. 9. 04 akut erkrankt; Leibschmerzen in der ICGgd., Erbrechen, Durchfall. 30. 9. aufgenommen. ICGgd. sehr empfindlicher Tumor. 1. 10. Incision: Kein Abszeß. Hinter dem Coecum retroperitoneal weit nach innen reichender Abszeß. 3 Stunden später Schüttelfrost. 2. 10. Incision in der Mitte: Im Abdomen dünneitriges Sekret. Wf. mit peripherem Ende in Abszeßhöhle. Spitze fehlt. Resektion. 3. 10. Exitus. Sektion: Perityphlitischer Abszeß hinter dem Colon. Perforation des Colon ascendens, diffuse fibrinös-eitrige Peritonitis. Frische Thrombose der V. iliaca communis und beider externae.

III. Allgemeine Peritonitis.

(41 geheilt, 62 gestorben.)

Nr. 193. H., Ernst, vgl. Nr. 31.

Nr. 194. Sch., Ernst, 13 Jahre. 14. 10. 97 Halsentzündung, 16. 10. Leibschmerzen. Obstipation. Seit 19. Erbrechen. 20. 10. aufgenommen. Abdomen überall druckempfindlich. Incision rechts; Dünner, wenig riechender Eiter. Incision in der Mitte. 28. 10. Linke Iliacalgegend Dämpfung: Incision: Eiter. 19. 12. entlassen.

Nr. 195. B., Lydia, 14 Jahre. 22. 3. 1900 Erbrechen, Frost, Leibschmerzen. 23. 3. aufgenommen. Leib gespannt, diffus schmerzhaft. Kleine Dämpfung in der ICGgd. Incision: Nicht abzugrenzendes freies fibrinöseitriges Exsudat. 9. 5. entlassen.

Nr. 196. K., Emil, 20 Jahre. 7. 5. 01 Urinbeschwerden. 9. 5. Fieber, Leibschmerzen. 10. 5. aufgenommen. Starke Spannung der Bauchdecken. Cremaster kontrahiert. Dämpfung in den abhängigen Partieen. 11. 5. Incisionen; Mittellinie: Reichlich dünnflüssiger Eiter, ebenso rechts und links in den Lumbalgegenden. 18. 5. Aus der Drainage rechts Eiter und Stuhl. 24. 6. entlassen.

Nr. 197. R., Clara, 25 Jahre. Mitte April 01 Blinddarmentzündung. 15. 5. 01 starke Leibschmerzen rechts, Erbrechen. 17. 5. aufgenommen. Facies abdominalis. Leib stark aufgetrieben. Incision: Exsudat (bakteriol. Kokken), hinter dem Coecum Abszeß mit dickem Eiter. 20. 6. entlassen.

Nr. 198. P., Anton, 30 Jahre. Oktober 01 Blinddarmentzündung. Vor 8 Tagen Leibschmerzen. Zweimal Erbrechen. 2. 2. 02 aufgenommen. Allgemeinzustand schlecht. Dämpfung in beiden Seiten. Incision: Reichlich stinkender Eiter, links ebenfalls. Drainage. 15. 4. entlassen. — 1. 8. 02 Wiederaufnahme. Vor 2 Tagen wieder heftige Leibschmerzen, Erbrechen. Abdomen aufgetrieben. ICGgd.: Dämpfung und Resistenz. Incision. Große Menge jauchigen Eiters. Mitte: dsgl. Wf. reseciert. Eventration. Abtupfen. Incision einer Darmschlinge und Entleerung. Naht. Mehrfache Drainage. 4. 10. entlassen.

Nr. 199. Sch., Gertrud, 9 Jahre. Vor 5 Tagen Leibschmerzen. Seit 3 Tagen heftige Leibschmerzen und Erbrechen; Stuhlverhaltung. Keine

Winde. 25. 3. 02 aufgenommen. Abdomen etwas aufgetrieben, beide Inguinalgegenden Dämpfung. Incision in der Mitte: Diffuse Peritonitis, stinkendes eitriges Exsudat. Wf. reseciert. Zentrale Hälfte nekrotisch, in der Mitte perforiert. Reinigung der Därme von den fibrinösen Auflagerungen. 8. 5. entlassen. — 2. 7. 02 und 5. 2. 03 Laparotomien wegen Ileus durch Abschnürung infolge narbiger Stränge.

Nr. 200. M., Frieda, 16 Jahre. 26. 3. 02 Leibschmerzen, Erbrechen. 27. Schmerzen im ganzen Leib. 28. 3. aufgenommen. Leib aufgetrieben; sehr unruhig. Seitliche Partieen des Leibes gedämpft. Incision: Mehrere Depots mit stinkendem jauchigem Eiter; besonders im kleinen Becken. Eventration. Abreiben der Beläge. Wf. sehr lang, in grosser Ausdehnung im Mesenterium eingebettet, Ende frei, perforiert. 16. 5. entlassen.

Nr. 201. N., Reinhold, 35 Jahre. 26. 5. 02 mittags Erbrechen. 27. Schmerzen im Leib. 28. 5. aufgenommen. Leib aufgetrieben, schmerzhaft, rechts stärker gespannt wie links. ICGgd. Dämpfung. Incision: Reichlich dünnflüssiger Eiter mit Fibrinflocken; namentlich auch im kleinen Becken. Teilweise Eventration. Mehrfache Drainage. 24. 7. entlassen.

Nr. 202. H., Reinhard, 21 Jahre. 21. 6. 02 plötzlich Erbrechen; nächsten Tag Leibschmerzen. 23. 6. aufgenommen. Ängstliches Aussehen. Leib gespannt, an beiden Seiten Dämpfung. Incisionen: Mitte und ICGgd.: trübes dünneitriges Sekret. Wf. reseciert. Eventration. Exsudat ausgetupft. Spülung. Wf. hochrot, geschwollen. Keine Perforation oder Kotstein. 27. 7. Laparotomie. Lösung von Adhäsionen. 19. 9. entlassen.

Nr. 203. E., Alfred, 18 Jahre. Vor 4 Wochen Blinddarmentzündung. Seit 13. 7. 02 Abends plötzlich Leibschmerzen. 14. 7. aufgenommen. Leib überall druckempfindlich, etwas gespannt. Seitliche Partieen gedämpft. Resektion des in einen Netzklumpen eingebetteten Wf. Eventration. Abtupfen der Schlingen. Trübes Exsudat. Mehrfache Drainage. 10. 9. entlassen.

Nr. 204. M., Alfred, 16 Jahre. 22. 7. 02 Abends plötzlich Leibschmerzen, Erbrechen. 23. 7. zu Fuß ins Krankenhaus, 10 abends aufgenommen. ICGgd.: Deutliche Dämpfung 24. 7. Dämpfung ausgedehnter. Incision: Mitte: Dünneitriges Exsudat, nam. aus kleinem Becken. Resektion des perforierten sehr langen Wf. Perforation zwischen zentralem und mittlerem Drittel. Eventration, Abreiben der Darmschlingen. Mehrfache Drainage. 12. 9. entlassen.

Nr. 205. P., Anton, vgl. Nr. 198.

Nr. 206. R., Constantin, 29 Jahre. Vor 3 Tagen leichter Durchfall. Gestern Vormittag plötzlich heftige Leibschmerzen. Zu Fuss ins Krankenhaus, 22. 8. 02 aufgenommen. Enorme Leibschmerzen. Abdomen stark gespannt; druckempfindlich. Incision rechts: Zunächst trübe Flüssigkeit, dann Eiter. Wf. reseciert, liegt nach innen unten. An der Basis Striktur, dahinter 2 Kotsteine in Erweiterung; Perforation. 30. 9. entlassen.

Nr. 207. R., Paul, 28 Jahre. Mai 1902 Blinddarmentzündung. 30. 8. 02 heftigste Leibschmerzen, Stuhlverhaltung. 1. 9. aufgenommen. Abdomen in der ICGgd. Dämpfung, desgleichen links. Incision: Nicht begrenzte Eiteransammlung. Wf. nach hinten oben gelegen, perforiert. Resektion. 11. 10. entlassen.

Nr. 208. G., Stanislaus, 16 Jahre. Seit 13. 4. 03 Schmerzen; bis 16. 4. gearbeitet; seitdem Fieber und heftige Leibschmerzen. 17. 4. aufgenommen. Abdomen eingezogen, gespannt; überall starker Druckschmerz. Incision: Freies Exsudat, hinter Coecum Eiter. Wf. zusammengerollt an der Vorderwand des Coecum, nahe der Spitze perforiert, wo sich kirschkerngroßer Kotstein durchdrängt. Resektion. 21. 5. entlassen.

Nr. 209. H., Leopold, 19 Jahre. 21. 6. 03 plötzlich heftige Unterleibsschmerzen; seit 22. bettlägerig. Heute noch zu Fuß beim Arzt. 24. 5. aufgenommen. Ängstlicher Gesichtsausdruck; oberflächliche Atmung. Abdomen überall schmerzhaft. Incision: Serosa injiziert, trübseröses Exsudat. Wf. an der Spitze perforiert, in einen Appendix epiploicus eingebettet; enthält Kotstein. Resektion. Spülung. Mehrfache Drainage. 22. 8. entlassen.

Nr. 210. K., Walter, 15 Jahre. Seit heute angeblich peritonitische Erscheinungen. 27. 8. 03 aufgenommen. Abdomen meteoristisch, stark gespannt; intensive Dämpfung in den abhängigen Partieen. Incision: Reichlich Eiter in der freien Bauchhöhle. Wf. perforiert, reseciert. Kotstein. 22. 10. entlassen.

Nr. 211. P., Johannes, 11 Jahre. 31. 8. 03 Leibschmerzen, ging noch zur Schule. 3. 9. stärkere Auftreibung des Leibes. Erbrechen. 4. 9. aufgenommen. Schwerkranker Eindruck. Ganzer Leib schmerzhaft. ICGgd. Resistenz. Incisionen in der Linea alba und ICGgd.: Reichlich eitriges Exsudat. 10. 9. Incision auch in der linken Seite 19. 9. Pneumonie. 10. 10. entlassen.

Nr. 212. F., Hermann, 24 Jahre. 02 Perityphlitis. Vorgestern plötzlich schwer erkrankt. Leibschmerzen, Erbrechen, Stuhlverhaltung. 12. 9. 03 aufgenommen. Enorme Schmerzen, Leib stark gespannt, Lumbalgegenden Dämpfung. Incision: Überall reichlich Eiter, auch in linker Lumbalgegend. Wf. mit der Kuppe im kl. Becken fixiert; reißt beim Lösen ab. Resektion. Spülung. Drainage an mehreren Stellen. 14. 9. Darmstenose. Jejunostomie. 2. 11. entlassen.

Nr. 213. Z., Otto, 16 Jahre. Seit 8 Tagen Leibschmerzen. Seit vorgestern Tympanie. 12. 9. 03 aufgenommen. Ausgedehnte Dämpfung in der ICGgd. Roseolen (Typhusverdacht). Incision: Freier Eiter zwischen Darmschlingen, besonders im kleinen Becken, wo Wf. adhärent ist. Spitze gangränös. Kotstein. Resektion. Spülung. Drainage. 30. 1. 04 Darmfistel geschlossen. 27. 2. 04 entlassen.

Nr. 214. G., Paul, 22 Jahre. März 03 Blinddarmentzündung. Gestern Abend plötzlich Schmerzen in der ICGgd. Erbrechen. 22. 10. 03 aufgenommen. ICGgd. druckschmerzhaft; Abdomen aufgetrieben. 23. 10. (36^{h}) Incision: Mitte und rechts: dünnflüssiger Eiter. Wf. ganz nach dem kleinen Becken zu gelegen, an der Basis gangränös. Resektion. Mehrfache Drainage. 12. 12. entlassen.

Nr. 215. O., Justine, 33 Jahre. Frühjahr 03 Perityphlitis. Heute Mittag plötzlich, nach Heben eines schweren Waschfasses Schmerzen in der rechten Seite. Erbrechen, Aufstoßen. 28. 10. 03 aufgenommen. Diffuse Leibschmerzen, Abdomen aufgetrieben. 29. 10. (20^{h}): Mitte Incision: dünnflüssiger Eiter; rechts dgl. Wf. tief nach dem kleinen Becken zu in Adhäsionen; Einschnürung nahe der Spitze, dahinter feine Öffnung, aus

der Eiter quillt. Impermeable alte Stenose. Resektion. Mehrfache Drainage. 22. 12. entlassen.

Nr. 216. N., Arthur, 17 Jahre. 24. 11. 03. plötzlich heftige Unterleibsschmerzen in der ICGgd. Frösteln. Erbrechen. 25. heftiger. 27. 11. aufgenommen (60^h nach Beginn periton. Erscheinungen): Schwerkrankes Aussehen, costale Atmung. Temperatur 39,2. Puls 155. Operation: Mitte und ICGgd. Eiter; namentlich im kleinen Becken. Wf. reseciert. 2 cm peripher von der Basis fast circulär gangränös, Kotstein. Spülung. Mehrfache Drainage. 4. 12. Darmstenose. Enterostomie. 27. 1. 04. entlassen.

Nr. 217. K., Liddy, 10 Jahre. 27. 12. 03 Leibschmerzen. Seit gestern Abend 8^h heftige Schmerzen und Erbrechen. 30. 12. vormittags 11 Uhr aufgenommen. Abdomen mäßig aufgetrieben. ICGgd. sehr schmerzhaft. Schwerkranker Allgemeindruck. Operation (15^h): Mitte: Eitriges Exsudat. Rechts Beläge auf Coecum und Dünndarm. Wf. infantile Form, In der Rückwand des Coecum. Resektion. Spülung. Mehrfache Drainage. am Wf. 2 Kotsteine und mehrere Tänienglieder (T. saginata). 11. 2. Durchbruch eines Empyems nach den Bronchien. 18. 3. entlassen.

Nr. 218. K., Hermann, 51 Jahre. 10. 1. 04 nachmittags Leibschmerzen. Heute Nachmittag 4 Uhr Erbrechen, starke Schmerzen, besonders rechts. 11. 1. abends 11 $^3/_4$ Uhr aufgenommen. Kein besonders schwerkranker Eindruck. Schmerzen besonders ICGgd. Abdomen links leicht eindrückbar. 12. 1. Operation (40^h bezw. 17^h): Mitte: trübseröses Exsudat, namentlich im Douglas; rechts eitriges Sekret, fibrinöse Auflagerungen. Wf. perforiert, z. T. gangränös. Resektion. Drainage. 5. 3. entlassen.

Nr. 219. M., Franz, 28 Jahre. 21. 1. 04 nachmittags 2 Uhr Leibschmerzen, 4^h Erbrechen. 22. noch Dienst getan. 24. 1. aufgenommen. Schwerkranker Eindruck. Abdomen gespannt, aufgetrieben. Rechts sehr druckschmerzhaft, links wenig. Operation: Mitte: trübseröses Exsudat ICGgd.: Eitriges Exsudat, besonders vom Douglas her. Wf. reseciert. Spülung. Drainage. Wf.: Schleimhaut in toto nekrotisch, Inhalt Eiter, keine Perforation. 10. 3. entlassen.

Nr. 220. K., Reinhold, 12 Jahre. 4. 2. 04 7 Uhr abends heftiges Stechen in der rechten Seite. Nachts Erbrechen. 6. 2. abends aufgenommen. Abdomen sehr stark gespannt, überall schmerzhaft. Resistenz in der ICGgd. Operation (48^h): Mitte: Trübes Exsudat. Rechts dünneitriges Exsudat. Wf. reseciert. Gangrän, Perforation, Kotstein. Spülung. Mehrfache Drainage. 2. 5. entlassen.

Nr. 221. H., Otto, 17 Jahre. 27. 2. 04 abends Leibschmerzen, besonders rechts. 28. 2. Erbrechen. 29. 2. abends aufgenommen. Abdomen aufgetrieben, Druck auch links schmerzhaft. Atmung nicht rein costal. 1. 3. Operation (56^h): Mitte: Dünnes trübes Exsudat. ICGgd.: Fibrinöse Beläge. Wf. reseciert, keine Perforationsstelle; cirkumskripte Gangrän. Drainage. 9. 4. entlassen.

Nr. 222. M., Paul, 48 Jahre. Seit 8—10 Tagen Leibschmerzen. 11. 3. 04 mittags plötzlich heftige Schmerzen. 12. gearbeitet, seit 13. bettlägerig. 14. 3. aufgenommen, Schwerkranker Eindruck. Bauchdecken gespannt. Deutliche Dämpfung in der ICGgd. Tumor fühlbar. Operation: Mitte: Geringe Menge peritonitischen Exsudats. ICGgd.: Zunächst wenig

trübes Exsudat, aus der Lebergegend stinkender Eiter. Wf. stark verdickt, am Coecum hinten weit hoch geschlagen, fest verwachsen; an mehreren Stellen gangränös. Resektion. Spülung. Drainage. 2. 4. Kotstein entleert. 7. 5. entlassen.

Nr. 223. S., Karl, 18 Jahre. 11. 3. 04 Leibschmerzen; bis gestern gearbeitet. Im Lauf des Vormittags Verschlimmerung. 16. 3. aufgenommen. Ängstlicher Gesichtsausdruck. Costale Atmung. Starke Spannung der Bauchmuskulatur; druckempfindlich. Operation: Im Douglas reichlich getrübtes Exsudat. ICGgd.: Beträchtliche Menge trüben Exsudats. Wf. nach dem kleinen Becken zu in einem Netzklumpen, um den gangränösen Teil des Wf. Abszeß, peripher davon Kotstein. Resektion, Spülung, Drainage. 8. 6. entlassen.

Nr. 224. H., Hermann, 32 Jahre. 23. 5. 04 Unterleibsschmerzen. 25. 5. erst starke Schmerzen in der ICGgd. Erbrechen, Fieber. 28. 5. aufgenommen. Abdomen etwas aufgetrieben. Resistenz zwischen Nabel und Spina il. Linke Seite nicht druckschmerzhaft. Incision: Peritoneum noch nicht mit einem tiefer liegenden Netzconvolut verklebt. Tamponade. 29. 5. Mehrmals Erbrechen. Abdomen stärker aufgetrieben, sehr empfindlich. Operation: Exsudat aus dem Douglas. Resektion des Netzconvoluts und Wf. Spülung. Mehrfache Drainage. 29. 6. Thorakotomie wegen Empyem. 25. 8. entlassen.

Nr. 225. S., Emma, 20 Jahre. Nachts 28./29. 5. 04 Leibschmerzen und Erbrechen. Heftiger Schmerz erst heute Nacht. 30. 5. aufgenommen. Nicht schwerkranker Eindruck. ICGgd. druckempfindlich; Bauchdecken mäßig gespannt. Operation verweigert. Abends 8^h: Schmerzen gesteigert. Allgemeinbefinden schlechter. Operation (20^h): Mitte: trüb seröses Exsudat. ICGgd.: Coecum leicht belegt. Wf. nach dem kleinen Becken zu fixiert. Im Douglas reichlich dünnes Exsudat. Resektion. Spülung. Drainage. Wf. enthält in der Mitte Kotstein. Schleimhaut peripher gangränös. Perforation nahe am Kotstein. 2. 7. entlassen.

Nr. 226. H., Max, 17 Jahre. Mitte Februar 04 erster Anfall. Ende April 04 zweiter leichter Anfall. Ende Mai dritter Anfall. 11. 7. 04 früh 5 Uhr wieder erkrankt; heftige Leibschmerzen rechts; gegen Morgen Erbrechen. 12. 7. aufgenommen. Stark collabiert. Abdomen aufgetrieben, gespannt, schmerzhaft. Operation (29^h): Mitte: Verklebte Darmschlingen, nach Lösung große Massen übelriechenden Eiters. ICGgd.: dgl. Wf. nach hinten geschlagen, an der hinteren Bauchwand fixiert. Resektion. Tamponade. Links: Dicker Eiter. Wf. an der Basis enge Stenose; Ulceration und Perforation; sonst Wand verdickt; Schleimhaut gerötet. 26. 1. 05 entlassen.

Nr. 227. F., Rudolf, 21 Jahre. 21. 7. 04 morgens Schmerzen in der rechten Unterbauchgegend. Erbrechen. Dann Besserung. Nachts vom 23./24. 7. aufs Kloset gegangen; bald darauf (3 Uhr) Schmerzen im ganzen Bauch, Erbrechen. Zunehmender Meteorismus. 24. 7. aufgenommen. Etwas aphonisch. Abdomen stark aufgetrieben, überall druckempfindlich; starke Spannung. Operation (17^h seit peritonitischen Erscheinungen): Mitte: Große Menge serösen Exsudats. Serosa injiciert. ICGgd.: Abgekapselter Abszeß außen am Coecum. Wf. nach hinten oben. Resektion. Wf. enthält Kotstein, Ulceration der Schleimhaut, keine Perforation. 19. 9. entlassen.

Nr. 228. H., Fritz, 10 Jahre. Vor 4 Tagen Schmerzen im Unterleib, allmählich zunehmend. 21. 8. 04 abends aufgenommen. Abdomen gespannt, nicht aufgetrieben. ICGgd. vermehrte Resistenz; druckempfindlich. Über dem Nabel sich stellende Schlingen. Diagnose: Darmstenose. Operation: Über den gesteiften Schlingen Incision; hier keine Störung der Darmpassage nachzuweisen. In der ICGgd. Resistenz; zweite Incision: Kleiner Abszeß entleert. 28. 8. Leib prall; Koliken; Erbrechen. 1. Incision wieder geöffnet: trübseröses Exsudat. Drainage. Rechts und links Lumbalgegend. Spülung. 11. 11. entlassen.

Nr. 229. K., Wilhelm, 16 Jahre. 3. 9. 04 morgens 6 Uhr plötzlich Schmerzen in der rechten Bauchseite. Erbrechen. Bis Mittag gearbeitet. 4. 9. allmähliche Verschlimmerung. Heute früh andauernd sehr heftige Schmerzen und Erbrechen. 5. 9. abends 6 Uhr aufgenommen. Collabiert; Abdomen überall stark schmerzhaft, wenig aufgetrieben. Operation (60^h): Mitte: Dünneitriges Exsudat. ICGgd.: dgl. Wf. am Rand des kleinen Beckens adhärent. Aus der Tiefe dickerer Eiter. Resektion. Mehrfache Drainage. Wf.: Periph. Hälfte ganz gangränös, nahe der Spitze Kotstein in einer Perforationsöffnung. Zentrale Hälfte normal. 15. 11. entlassen.

Nr. 230. G., Fritz, 21 Jahre. 11. 9. 04 nachmittags Schmerzen in der rechten Seite. Bis zum 13. trotzdem gearbeitet. 14. morgens heftige Schmerzen im ganzen Leib, Erbrechen. 15. 9. aufgenommen. Abdomen mäßig aufgetrieben, überall druckempfindlich, gespannt. Resistenz über dem rechten Lig. Poup. Operation (30^h nach peritonitischen Erscheinungen): Mitte: Därme stark gebläht, Serosa stark injiciert, Douglas trübes Exsudat. ICGgd.: Kleiner Abszeß mit stinkendem Eiter; dahinter Coecum und Netz. Wf.: Spitze im Abszeß locker verklebt. Resektion. Wf., peripherische Hälfte total gangränös, mehrfach perforiert. 19. 9. Darmparalyse. Ileostomie. 7. 11. entlassen.

Nr. 231. E., Frieda, 16 Jahre. 28. 9. 04 abends 10 Uhr plötzlich Erbrechen, heftiger Schmerz in der ICGgd. Früher schon öfters Beschwerden. 30. 9. abends aufgenommen. Schwerkranker Eindruck. Resistenz in der ICGgd. Druckempfindlichkeit auch l. Operation (48^h): Mitte: Reichlich dünneitriges Sekret. ICGgd.: Darmschlingen, Netz dick belegt. Wf. nach dem Promontorium zu, stark verdickt. Resektion; mehrfache Drainage. 15. 11. entlassen.

Nr. 232. M., Joseph, 52 Jahre. Frühjahr 04 leichter Perityphlitisanfall. 21. 10. 04 abends Schmerzen in der ICGgd. 25. morgens Schmerzen im ganzen Leib. 26. 10. aufgenommen. Schwerer Gesamteindruck; fast aphonisch. Puls ruhig, kräftig. Abdomen stark meteoristisch, gespannt, empfindlich. Operation (36^h nach Beginn (?) der Peritonitis): Mitte: Zunächst kein Exsudat. ICGgd. etwas trübseröses Exsudat, von oben her Eiter. Wf. ganz in der Wand des Coecum. Resektion. Enterostomie l. neben dem Rectus. Ziemliche Menge dünneitrigen Exsudats aus dem Peritoneum. 25. 11. Koliken. Darmsteifung. Galliges Erbrechen. Laparotomie. Jejunum durch Adhäsion in der Cöcalgegend fixiert und geknickt. Lösung der Stränge. 23. 12. entlassen.

Nr. 233. S., Oswald, 23 Jahre. 1. 11. 04 abends Schmerzen in der r. Bauchseite, Erbrechen. 2. und 3. 11. gearbeitet. 3. nachts heftige neue Schmerzen, Erbrechen. 5. 11. aufgenommen. Etwas kollabiert. Ab-

domen gespannt, überall druckempfindlich. ICGgd.: Dämpfung und Resistenz. Operation (44h nach Einsetzen schwerer Erscheinungen): Freies trübseröses Exsudat. Abszeß zwischen Coecum und Bauchwand, in dem Wf. liegt. Centrale Hälfte bis zum Ansatz gangränös zerfallen. Im Abszeß Kotstein. Resektion. 7. 11. Ileus. Ileostomie. 15. 11. Cöcalfistel. 20. 12. Cöcalfistel operativ geschlossen. 19. 1. 05 entlassen.

Nr. 234. L., Otto, 29 Jahre. Seit 5 Tagen heftige Leibschmerzen. Übelkeit. Stuhlverhaltung. Später Erbrechen. 22. 6. 96 aufgenommen. Starker Meteorismus. Leib schmerzhaft. ICGgd.: Dämpfung. Operation: ICGgd. reichlich Eiter. Wf. gangränös, perforiert, mehrere Kotsteine. Resektion. 24. 6. Exitus. Sektion: Allgemeine Peritonitis; septische Milz.

Nr. 235. Sch., Robert, 36 Jahre. Vor 14 Tagen heftige Leibschmerzen in der ICGgd., seit 8 Tagen Erbrechen. Stuhlverhaltung. 15. 9. 96 aufgenommen. Schwerer Collaps. Abdomen stark aufgetrieben, gespannt. Incision: Eiter entleert. 16. 9. Exitus. Sektion: Allgemeine eitrige Peritonitis. Coecum und Wf. perforiert, subphrenischer Abszeß. Abszeß im kleinen Becken mit Kotmassen.

Nr. 236. W., Richard, 29 Jahre. 23. 4. 97 plötzlich Leibschmerzen, Stuhlverhaltung, später Erbrechen. 29. 4. aufgenommen. Abdomen prall gespannt. Operation: Incision in ICGgd.: Eiter, verklebte Darmschlingen. 3. 5. Exitus. Sektion: Wf. durch Kotstein perforiert; diffuse Peritonitis. Abgekapselte Herde am Coecum und im kleinen Becken.

Nr. 237. W., Hermann, 60 Jahre. Seit 10 Jahren rechtsseitiger Leistenbruch, lange irreponibel. Vor 3 Tagen Leibschmerzen, Stuhlverhaltung. 22. 6. 97 aufgenommen. Irreponible rechtsseitige Scrotalhernie. Herniotomie. Darmschlingenconvolut ganz mit Bruchsack verwachsen. Zwischen den Darmschlingen quillt Eiter hervor. Schnitt über dem Lig. Poup. Keine geblähte Schlinge sichtbar. Es zeigt sich, daß zum Bruchinhalt Coecum und Wf. gehören. Zwischen den Darmschlingen im freien Abdomen auch Eiter. 26. 6. Exitus. Sektion: Fibrinös-eitrige Peritonitis. Myocarditis. Hypostatische Pneumonie.

Nr. 238. S., Georg, 15 Jahre. Vor 4 Tagen plötzlich heftige Schmerzen in der ICGgd. Erbrechen. 4. 8. 97 aufgenommen Sehr stark aufgetriebenes Abdomen. Incision: Reichlich dünnflüssiger Eiter. Drainage. 6. 8. Exitus. Sektion: Allgemeine eitrige Peritonitis. Wf. perforiert, Kotsteine.

Nr. 239. M., Clementine, 51 Jahre. 4. 10. 97 heftige Anfälle von Leibschmerzen, Übelkeit, Mattigkeit, Erbrechen. 6. 10. aufgenommen. Leib diffus schmerzhaft, aufgetrieben. Incision: Allgemeine eitrige Peritonitis. Wf. kurz, verdickt, am Ansatz Perforation. Darm entleert durch operative Fistel. 7. 10. Exitus. Sektion: Allgemeine Peritonitis.

Nr. 240. G., Erich, 29 Jahre. 6. 12. 97 Erbrechen, Obstipation. Nächsten Tag Schmerzen im Unterleib. 10. 12. aufgenommen. Heftige Leibschmerzen. Singultus. Abdomen gespannt. Dämpfung in ICGgd. Operation: Reichlich stinkender Eiter. Wf. an 2 Stellen gangränös. Resektion. 12. 12. Exitus. Sektion: Ausgedehnte jauchig-eitrige Peritonitis.

Nr. 241. N., Max, 17 Jahre. Vor 4 Tagen heftige Leibschmerzen. Erbrechen. 1. 1. 98 aufgenommen. Abdomen ziemlich aufgetrieben, enorm

schmerzhaft. Regio iliaca d. gedämpft. Mehrere Incisionen. Viel Eiter. 2. 1. Exitus. Sektion: Diffuse eitrige Peritonitis. Wf. ringförmige Nekrose, Perforation.

Nr. 242. B., Hermann, 38 Jahre. Vor 4 Tagen mit heftigen Leibschmerzen, Erbrechen, Durchfall erkrankt; dann Stuhlverhaltung. 1. 4. 98 aufgenommen. Abdomen stark aufgetrieben; druckempfindlich r. mehr wie l. 2. 4. Operation: ICGgd.: Zahlreiche Verklebungen. Kotstein. Wf. perforiert. Drainage. 10. 4. Exitus. Sektion: Ansammlung von Gasen in der Bauchhöhle. Ausgedehnte jauchig-eitrige Peritonitis. Septische Milz. Gangrän einzelner Dünndarmpartieen.

Nr. 243. G., Hermann, 50 Jahre. 15. 4. 98 plötzlich heftige Schmerzen im Leib, besonders in der ICGgd. Stuhlverhaltung. Aufstoßen. 18. 4. aufgenommen. Abdomen etwas aufgetrieben. Operation: Mitte: Fäkulent riechendes Sekret. ICGgd.: Wf. völlig gangränös, Kotstein. Resektion. Drainage. 21. 4. Exitus. Sektion: Stück des Jejunum gangränös. Lungenembolie.

Nr. 244. Th., Edmund, 18 Jahre. Anfang Juni 98 diffuse Leibschmerzen, Erbrechen. 20. 6. aufgenommen. Abdomen aufgetrieben, druckempfindlich. Lumbalgegenden Dämpfung. Operation: Mitte: Seröses Exsudat. Rechte Lumbalgegend dgl., linke Lumbalgegend: Eiter sprudelt hervor. 22. 6. Exitus. Sektion: Gangrän des Wf. an der Spitze. Multiple Abszesse in der Bauchhöhle, großer Abszeß im kleinen Becken.

Nr. 245. G., Martha, 21 Jahre. 12. 9. 98 heftige Leibschmerzen. Erbrechen. Allmähliches Nachlassen der Beschwerden. 19. 9. aufgenommen. Abdomen gleichmäßig aufgetrieben. Über Lig. Poup. d. Dämpfung. 30. 9. Operation: Beiderseits Abszesse in der Fossa iliaca entleert. 1. 10. Exitus. Sektion: Allgemeine eitrige Peritonitis. Wf. abnorm lang; Decubitus durch haselnußgroßen Kotstein mit Perforation.

Nr. 246. R., Waldemar, 22 Jahre. 4. 4. 99 erkrankt mit stechenden Schmerzen im Unterleib. Allmähliche Steigerung, namentlich seit dem 9. Erbrechen. Aufstoßen. 10. 4. aufgenommen. Allgemeine Peritonitis. Minimaler Puls. Incision: Wf. perforiert an der Spitze. Kotsteine. Eiter entleert. 11. 4. Exitus. Sektion: Diffuse jauchige Peritonitis; serös-eitrige Pleuritis. Pneumonie.

Nr. 247. P., Martha, 19 Jahre. Seit 20. 4. 99 Unterleibsschmerzen. Exsudatbildung. 7. 5. hohes Fieber. 9. 5. aufgenommen. Enorm aufgetriebener Leib. Untere Partieen absolut gedämpft. Operation: Mitte: Stinkendes Exsudat. 15. 5. Exitus. Sektion verweigert.

Nr. 248. Z., Albin, 44 Jahre. In den letzten Jahren mehrmals plötzlich heftige Leibschmerzen. 8. 5. 99 heftige Schmerzen, Fieber. Allmähliche Zunahme. 15. 5. aufgenommen. Ikterisch. Abdomen sehr aufgetrieben; Spannung der Bauchdecken. Lumbalgegenden Dämpfung. ICGgd. Resistenz. 16. 5. Operation: ICGgd. trübseröses Exsudat; keine Verklebungen. 19. 5. Exitus. Sektion: Abszeß um Wf., der gangränös am Colon ascendens in die Höhe geschlagen ist. Diffuse Peritonitis.

Nr. 249. H., Hermann, 37 Jahre. 25./26. 5. 99 heftige Leibschmerzen, Erbrechen. Allmähliches Anschwellen des Leibes. 29. 5. aufgenommen. Starker Meteorismus. ICGgd. Dämpfung. Aufstoßen. Incision: Eitrig-

seröse Flüssigkeit, keine Verklebungen. Exitus (2h später). Sektion: Wf. gangränös; in der Mitte perforiert. Kotstein. Spitze des Wf. hämorrhagisch infarciert. Frische diffuse Peritonitis.

Nr. 250. W., Albert, 20 Jahre. 14. 7. 99 Frost, Erbrechen. Schmerzen im Leib. Vorher Obstipation, seit 15. Diarrhoe. 19. 7. aufgenommen. Abdomen etwas aufgetrieben, Bauchdecken gespannt. ICGgd. Dämpfung. Incision: ICGgd.: Jauchiger Eiter, keine Abkapselung. Exitus (nach 12h). Sektion: Gangrän und Perforation im mittleren Teil des Wf. Allgemeine fibrinös-eitrige Peritonitis.

Nr. 251. B., Hermann, 15 Jahre. 6. 8. 99 heftige Leibschmerzen: seit 9. ab arbeitsunfähig. Erbrechen, Aufstoßen. 11. 8. aufgenommen. Abdomen stark gespannt; besonders ICGgd. druckempfindlich. Dämpfung. Incision: Reichlich seröses Exsudat. Hinter Wf. Abszeß. Wf. an der Basis perforiert. Kotstein. Resektion. 16. 8. Exitus. Sektion: Diffuse eitrige Peritonitis.

Nr. 252. K., Bertha, 16 Jahre. 24. 11. 99 plötzlich Schmerzen in der Regio iliaca. Erbrechen. 26. 11. aufgenommen. Tympanie des Leibes: Druckschmerz. Abhängige Partieen gedämpft. Incision: Cöcalgegend fibrinös belegt. Freies trübseröses Exsudat. Wf. hinten hoch geschlagen, adhärent, perforiert. Resektion. 3. 12. links Exsudat incidiert; reichlich Eiter; auch im kleinen Becken. Exitus. Sektion: Diffuse eitrige Peritonitis. Perityphlitis mit Gangrän. Pyosalpinx duplex. Pneumonie.

Nr. 253. B., Max, 19 Jahre. Im Dezember 99 Gelenkrheumatismus. Vor 14 Tagen wieder Gelenkrheumatismus. 2. 6. 1900 Leibschmerzen, Aufstoßen, Erbrechen, Stuhlverhaltung. 5. 6. aufgenommen. Linke Bauchseite empfindlicher wie die rechte; abhängige Partieen gedämpft. Operation: Mitte: Dünndarmschlingen fibrinös-eitrig belegt. ICGgd.: Wf. ziemlich klein, periphere Partie prall, rigide. Serosa stark injiciert. Resektion. Drainage. 9. 6. Exitus. Sektion: Fibrinöseitrige Peritonitis.

Nr. 254. H., Alfred, 21 Jahre. Vor 3 Tagen heftige Schmerzen im Unterleib, vollständige Verhaltung der Flatus. Erbrechen. Seit gestern Auftreibung des Leibes. 18. 6. 1900 aufgenommen. Abdomen stark aufgetrieben und gespannt; Lumbalgegenden gedämpft, desgl. ICGgd. Operation: ICGgd.: Große Menge unter Druck stehenden seröseitrigen Exsudats. Wf. nach innen unten geschlagen, lang, sehr rigide, hochrot injiciert, Basis sehr eng. Empyem des Proc. verm. Resektion. 20. 6. Exitus. Sektion: Fibrinös-eitrige Peritonitis.

Nr. 255. H., Lina, 32 Jahre. Seit 6. 10. 1900 Schmerzen im Unterleib; bis 10. noch gearbeitet. Diarrhoe. 10. starke Schmerzen, Erbrechen. 12. 10. aufgenommen. Leib gleichmäßig aufgetrieben; abhängige Partieen Dämpfung. Nachts fäkulentes Erbrechen. 13. 10. Incision: Reichlich Eiter. Mehrfache Drainage. Abends Exitus. Sektion: Gangrän und Perforation des Wf. Kotstein. Peritonitis. Endocarditis.

Nr. 256. W., Franz, 31 Jahre. Seit 7. 2. 01 Schmerzen im Leib, besonders Lumbalgegend. 16. 2. aufgenommen. Starke Auftreibung des Abdomen, abhängige Partieen gedämpft. Erbrechen. ICGgd.: Dämpfung. Incision: Viel stinkender Eiter frei im Abdomen. 17. 2. Exitus. Sektion: Gangrän des Wf. Kotstein. Fibrinös-eitrige jauchige Peritonitis.

Nr. 257. Sch., Otto, 16 Jahre. 8. 6. 01 plötzlich Erbrechen, heftige Schmerzen in der r. Unterbauchgegend; seit 13. Verschlimmerung. Stuhlverhaltung. 15. 6. aufgenommen. Abdomen sehr aufgetrieben, allgemein druckempfindlich. Zwerchfellhochstand. Incision: ICGgd.: Reichlich mit Flocken gemischtes Exsudat, aus dem kleinen Becken stinkender Eiter. 21. 6. Exitus. Sektion: Gangrän und Perforation des Wf., Kotstein. Diffuse fibrinös-eitrige Peritonitis.

Nr. 258. Sch., Marie, 16 Jahre. 9. 8. 01 Erbrechen. 10. Frost, heftige Schmerzanfälle in der r. Unterbauchgegend. Obstipation. 12. 8. aufgenommen. Allgemeine Peritonitis. Starke Tympanie. ICGgd.: Resistenz. Incision ICGgd.: Eiter zwischen den locker verklebten Schlingen. Resektion des zu $^2/_3$ gangränösen Wf. Drainage. 14. 8. Exitus. Sektion: Diffuse fibrinös-eitrige Peritonitis.

Nr. 259. H., Franz, 68 Jahre. Vor 8 Tagen mit Schmerzen in der ICGgd. erkrankt. 23. 11. 01 aufgenommen. Puls klein. Abdomen gleichmäßig stark aufgetrieben; größte Empfindlichkeit in ICGgd. Incision: Eiter, keine Abkapselung. 26. 11. Exitus. Sektion verweigert.

Nr. 260. G., Karl, 17 Jahre. 30. 11. 01 mit der r. Seite des Leibes auf die Kante einer Eisenstange aufgeschlagen. 2. 12. heftige Leibschmerzen, Erbrechen. In der r. Seite soll eine Geschwulst fühlbar gewesen sein, die unter starkem Massieren am 6. plötzlich verschwand unter gleichzeitiger Vermehrung der Leibschmerzen. 7. 12. aufgenommen. Bauchdecken stark gespannt; abhängige Partieen gedämpft. ICGgd.: Mitte und linke Seite incidiert; jauchiger Eiter entleert. 13. 12. Exitus. Sektion: Gangrän des Wf., allgemeine eitrige Peritonitis.

Nr. 261. B., Margarete, 33 Jahre. 7. 12. 01 plötzlich heftige Leibschmerzen, Erbrechen, Übelkeit. 10. 12. Blasenbeschwerden, heftiger Leibschmerz. Flatus gingen nicht ab. Aufgenommen. Mäßige Tympanie, abhängige Partien geringe Dämpfung. Operation: ICGgd. Wf. stark injiciert, fast am Ansatz perforiert. Resektion. Dünner übelriechender Eiter. Mehrfache Drainage, auch durch die Vagina. 18. 12. Exitus. Sektion verweigert.

Nr. 262. K., Wilhelm, 35 Jahre. 23. 12. 01 Leibschmerzen, namentlich rechts. Erbrechen. 24. Verschlimmerung. 24. 12. aufgenommen. Beständig Aufstoßen. Abdomen eingezogen, enorm gespannt; hochgradiger Druckschmerz überall. Puls 60. Incision in ICGgd.: Freies dünneitriges Exsudat. Wf. am Coecum hochgeschlagen; in der Mitte perforiert, Kotstein. Resektion. Mehrfache Drainage. In den folgenden Tagen Erbrechen nach Nahrungsaufnahme. Vereinzelte Flatus abgegangen. Magenausheberungen, zeitweilig Dünndarminhalt. Allmählicher Kräfteverfall. 2. 1. 02 Exitus. Sektion: Frische allgemeine Peritonitis. Lobulärpneumonie.

Nr. 263. K., Hedwig, 20 Jahre. 2. 1. 02 plötzlich heftige Schmerzen in der r. Regio iliaca. Erbrechen. 4. 1. aufgenommen. Abdomen wenig aufgetrieben, weich; rechts etwas stärker gespannt. ICGgd. schmerzhaft. In der Tiefe deutliche Resistenz. 6. 1. Besserung. 7. 1. nachts plötzlich sehr heftige Schmerzen; Erbrechen. Dünner Stuhlgang. Morgens collabiert; erholt sich wieder. Nachmittags erneuter Collaps. Operation: ICGgd. Verwachsungen, in der Tiefe Abszeß. Mitte und linke Lumbalgegend drainiert,

leicht trübes Sekret. 8. 1. Exitus. Sektion: Wf. gangränös, perforiert. Abszeß in der Ileocöcalgegend. Fibrinös-eitrige diffuse Peritonitis.

Nr. 264. L., Anna, 32 Jahre. 1901 Blinddarmentzündung. Seit 3. 1. 02 heftige Leibschmerzen, Erbrechen, Aufstoßen. 10. 1. aufgenommen. Collabiert. Leichter Ikterus. Abdomen namentlich rechts druckempfindlich. Rechte Bauchseite Dämpfung. Operation verweigert. 13. 1. Operation: Incision entleert sehr reichlich fäkulenten Eiter. Abkapselung scheint vorhanden. 14. 1. Exitus. Sektion: Circumscripte und frischere diffuse Peritonitis. Nekrose des Wf. Lobulärpneumonie.

Nr. 265. Ö., Franz, 34 Jahre. Vor 8 Tagen Leibschmerzen, Durchfall, Erbrechen. Seit 26. 1. 02. Auftreibung des Leibes. 31. 1. aufgenommen. Starker Meteorismus; seitlich ausgedehnte Dämpfungen. Incision in ICGgd.: Stinkende jauchige Eitermenge. Wf. perforiert. Mehrfache Drainage. 3. 2. Exitus. Sektion: Fibrinös-eitrige Peritonitis.

Nr. 266. R., Emil, 49 Jahre. Schon vor 2 Jahren und im vorigen Jahr leichte Anfälle von Blinddarmentzündung. 13. 2. 02 Leibschmerzen, schon vorher Unwohlsein. 15. 2. aufgenommen. Aufgetriebener Leib. Lumbalgegenden Dämpfung. Operation: Mehrfache Incisionen, überall stinkender Eiter. Wf. perforiert am Darmansatz. Resektion. 20. 2. Exitus. Sektion: Diffuse eitrige Peritonitis.

Nr. 267. B., Alma, 17 Jahre. 10. 5. 02 plötzlich Erbrechen, heftige Leibschmerzen. 12. 5. aufgenommen. Abdomen aufgetrieben, überall sehr empfindlich. Lendengegend rechts stärker gedämpft wie links. Operation. Diffuses dünneitriges Exsudat, wenig Fibrinniederschläge, namentlich Lendengegenden; im kleinen Becken und Fossa iliaca d. dicker Eiter. Wf. lang, 2 cm vor seinem Ende umgeknickt und perforiert. Kotstein. Resektion. Auswaschung. Drainage. 15. 5. Cöcalfistel angelegt. 19. 5. Pneumonie. 26. 5. Exitus. Sektion: Fibrinös-eitrige Peritonitis. Beginnende Pleuritis.

Nr. 268. K., Karl. 34 Jahre. 29. 7. 02 akut erkrankt, heftige Leibschmerzen, Aufstoßen, Erbrechen. 31. 7. aufgenommen. Starke Tympanie; starke Spannung, Druckempfindlichkeit des Abdomens. 1. 8. Resektion des an der Spitze perforierten Wf. Fäkulentes Exsudat; fibrinöse Auflagerungen. Darm durch Incision entleert. Mehrfache Drainage. 2. 8. Exitus. Sektion: Diffuse fibrinös-eitrige Peritonitis.

Nr. 269. M., Max, 47 Jahre. 1901 Blinddarmentzündung. 3. 9. 02 heftige Schmerzen in der rechten unteren Bauchseite. Heute Erbrechen. 4. 9. aufgenommen. Leib aufgetrieben, druckempfindlich, rechts stärker. Dämpfung in der ICGgd. und Lumbalgegend. Operation: in ICGgd: Reichlich Eiter frei zwischen Schlingen. Wf. reseciert. Perforation, Stenose. 7. 9. Cöcalfistel angelegt. 8. 9. Nochmals Laparotomie. Auswaschung wegen Darmparalyse. 9. 9. Exitus. Sektion: Diffuse fibrinös-eitrige Peritonitis.

Nr. 270. G., Emil, 25 Jahre. Seit 4 Wochen krank, seit 5 Tagen verschlimmert. 17. 9. 02 aufgenommen. Ausgedehnte Dämpfung. Abdomen gespannt, aufgetrieben. Puls klein. Incision: Stinkende jauchige allgemeine Peritonitis. Wf. perforiert, exstirpiert. Abends Exitus. Sektion: Diffuse fibrinös-eitrige Peritonitis. Fibrinös-eitrige Pleuritis.

Nr. 271. O., Paul. 14 Jahre. Seit 8 Tagen krank. 18. 9. 02 aufgenommen. Allgemeinzustand nicht ungünstig. Brechreiz. Abdomen ge-

spannt, aufgetrieben. Exsudat in der ICGgd. Lumbalgegenden gedämpft. Operation: ICGgd. Wf. sehr lang, perforiert, Kotstein. Resektion. In der Mitte: Dicke eitrige Membranen. Eitermengen zwischen den Schlingen. Abreiben der Beläge. Eventration. Spülung. 19. 9. Exitus. Sektion: Diffuse fibrinös-eitrige Peritonitis.

Nr. 272. H., Max, 21 Jahre. 6. 3. 03. plötzlich heftige Schmerzen rechts im Leib. Vor Weihnachten 02 ähnliche Schmerzen. 11. 3. aufgenommen. Erbrechen. Leib diffus aufgetrieben. Lumbalgegend ausgedehnte Dämpfung. Incision: Allgemeine Peritonitis. Eventration. Entleerung der Därme durch kleine Fistel. Spülung. Wf. dicht an der Basis perforiert. Resektion. Drainage. 24. 3. Stenosenerscheinungen. Laparotomie. Die unteren Darmschlingen verklebt, z. T. verwachsen. Großer Abszeß im kleinen Becken. 25. 3. Exitus. Sektion: Allgemeine eitrige Peritonitis.

Nr. 273. K., Joseph, 46 Jahre. Vor 14 Tagen mit Leibschmerzen und Gelbsucht erkrankt. 9. 4. 03. aufgenommen. Abdomen aufgetrieben, schmerzhaft. Rechte Seite Dämpfung. Erbrechen. Aufstoßen. 10. 4. Incision: Reichlich stinkender Eiter. 11. 4. Exitus. Sektion: Gangrän und Perforation des Wf. Circumscripte und diffuse eitrige Peritonitis. Thrombose der Pfortaderäste. Phlegmone der Gallenblase.

Nr. 274. W., Otto, 19 Jahre. Vor 10 Tagen plötzlich Leibschmerzen im ganzen Leib, später besonders rechts. Durchfälle. 25. 4. 03 aufgenommen; Dämpfung in ICGgd. Linke Seite nicht schmerzhaft. 25. Operation: Reichlich stinkender Eiter entleert; abgekapselt. 26. 4. Exitus. Sektion: Diffuse fibrinös-eitrige Peritonitis. Wf. gangränös, perforiert.

Nr. 275. M., Karl, 6 Jahre. 2. 5. 03 unruhige Nacht, 3. zur Schule, später Leibschmerzen; dann Erbrechen. 7. 5. aufgenommen. ICGgd. schwache Dämpfung, Leib etwas aufgetrieben. Incision: ICGgd., Mitte: Eiter. 10. 5. Exitus. Sektion verweigert.

Nr. 276. H., Walter, 15 Jahre. 15. 5. 03 plötzlich Leibschmerzen; einmal Erbrechen. Seit gestern häufiges Aufstoßen. 19. 5. aufgenommen. Schwerkranker Eindruck. ICGgd. sehr schmerzhaft. Links Dämpfung, keine Schmerzhaftigkeit. Operation: ICGgd: Trübseröses Exsudat. Wf. nach der Mitte zu; zwischen 2 Kotsteinen perforiert. Resektion. Mitte: Reichlich Exsudat. 21. 5. Exitus. Sektion verweigert.

Nr. 277. G., Reinhold, 16 Jahre. Vor 3 Tagen plötzlich Schmerzen in der rechten Bauchseite, allmählich im ganzen Leib. Erbrechen. Aufstoßen. 9. 6. 03 aufgenommen. Abdomen etwas aufgetrieben; überall schmerzhaft. Etwas coupierte Atmung. Operation: Trüb-seröses Exsudat. Wf. stark gerötet, in der Mitte blaurot, Perforation mit gangränösen Rändern, dahinter Kotstein. Resektion. Eventration. Auswaschung; mehrfache Drainage. 11. 6. Exitus. Sektion: Diffuse fibrinös-eitrige Peritonitis.

Nr. 278. V., Elsa, 17 Jahre. 19. 7. 03 leichte Leibschmerzen; rasche Verschlimmerung. Erbrechen. 21. 7. aufgenommen. Schwerkranker Eindruck. Abdomen aufgetrieben; rechte Seite diffus schmerzhaft. 22. 7. rechts Dämpfung nachweisbar. 23. 7. Dämpfung zugenommen; rechte Bauchseite gespannt. ICGgd. Incision: Trüb-seröses Exsudat. 24. 7. nachmittags Collaps. Incision in der Mitte: Allgemeine eitrige Peritonitis. Resektion des gangränösen und perforierten Wf., der zwischen Uterus und rechten Adnexen ad-

härent ist. Kotstein. Abends Exitus. Sektion: Diffuse fibrinös-eitrige Peritonitis. Noch ein Kotstein in der Bauchhöhle.

Nr. 279. Sch., Frieda, 5 Jahre. 22. 8. 03 plötzlich Leibschmerzen, Erbrechen. 25. Anschwellung des Leibes; häufiges Erbrechen. 28. 8. aufgenommen. Benommen. Erbrechen. Singultus. Starker Meteorismus. Operation: Mehrfache Incisionen: reichlich eitriges Exsudat. 29. 8. Exitus. Sektion: Diffuse fibrinös-eitrige Peritonitis.

Nr. 280. Sch., Helene, 20 Jahre. Vor 14 Tagen schon Leibschmerzen; seit 25. 8. 03 bettlägerig; seit 2 Tagen Übelkeit, Erbrechen, heftige Schmerzen im ganzen Leib. 31. 8. aufgenommen. Schwerkranker Eindruck. Starker Meteorismus; überall schmerzhaft Berührung des Abdomen. Incision: Reichlich Eiter. Därme eitrig belegt. Spülung. Drainage. 2. 9. Exitus. Sektion: Gangrän und Perforation des Wf. Fibrinös-eitrige Peritonitis.

Nr. 281. F., Gertrud, 12 Jahre. 8. 9. 03 Erbrechen, Durchfall. Stuhlverhaltung seit dem 9. 13. 9. aufgenommen. Stark verfallen. Leibschmerzen Druckempfindlicher Leib. Cöcalgegend: Dämpfung. Incision: Stinkender Eiter entleert. Wf. reseciert, Gangrän. Kotstein. 17. 9. Exitus. Sektion verweigert.

Nr. 282. M., Anna, 27 Jahre. 25. 9. 03 plötzlich mit heftigen Schmerzen erkrankt in der rechten Unterleibsgegend; Erbrechen. 26. 9. aufgenommen. ICGgd. stark druckempfindlich. Keine deutliche Resistenz. 29. 9. Erbrechen. Deutliche Dämpfung rechts. Incision. Reichlich übelriechender Eiter. 30. 9. Exitus. Sektion: Gangrän des Wf. Retroperitoneale Phlegmone. Eitrig-fibrinöse Peritonitis und Pleuritis rechts.

Nr. 283. F., Walter, 15 Jahre. 31. 10. 03 Schmerzen in der rechten Bauchseite, Erbrechen. Vor 2 Tagen von Neuem Erbrechen. 4. 11. aufgenommen. Tympanie des Leibes. Undeutliche Dämpfung in der ICGgd. Aufstoßen. Fäkulentes Erbrechen. Incision: Mitte trübseröses Exsudat, von links Eiter. ICGgd.: Wf. weit nach oben innen gelegen, perforiert. Kotstein in der Bauchhöhle. Resektion. Mehrfache Drainage. 5. 11. Exitus. Sektion verweigert.

Nr. 284. O., Walter, 20 Jahre. Vor 56 Stunden plötzlich mit Schmerzen in der ICGgd. erkrankt. Diffuse Schmerzhaftigkeit, Aufstoßen seit gestern. 4. 11. 03 aufgenommen. Abdomen aufgetrieben, schmerzhaft, Aufstoßen. Incision: Mittellinie: Eitriges Exsudat. ICGgd: Großer Abszeß, nicht stinkender, dünner Eiter. Wf. an der Basis grünliche Auflagerungen, keine Perforation. Resektion. Mehrfache Drainage. 9. 11. Exitus. Sektion: Diffus-eitrige Peritonitis.

Nr. 285. K., Margarete, 14 Jahre. Vor 56 Stunden mit starken Schmerzen rechts im Unterleib erkrankt. Erbrechen. 4. 11. 03 aufgenommen. Schwer septischer Eindruck. Starke Tympanie. Diffuse Schmerzhaftigkeit. Abhängige Partieen gedämpft. Operation: Mitte: Reichlich stinkender Eiter. ICGgd.: Eitrige Beläge am Coecum und Netz. Wf. nach dem kleinen Becken zu gelegen, dort 1 l Eiter. Wf. an der Basis nekrotisch, diphtherische Veränderung der Schleimhaut. Resektion. Mehrfache Drainage. Spülung. In den nächsten Tagen noch mehrmals gespült. 17. 11. Je eine Incision am äußern Rand beider Mm. recti: Eiter entleert. 10. 12. Pneumonie. 25. 12. Exitus. Sektion: Ausgedehnte Verwachsungen im Abdomen, in der Milzgegend noch ein Eiterherd. Pyelonephritis. Confluierende Lobulärpneumonie.

Nr. 286. K., Kurt, 29 Jahre. 30. 11. 03 ang. erkältet. 2. 12. nachmittags Leibschmerzen. Abends Erbrechen. Seit gestern Verschlimmerung. 6. 12. aufgenommen. Schwerkranker Eindruck. Costale Atmung. Abdomen stark gespannt, aufgetrieben; beiderseits schmerzhaft. Operation: Mitte: Reichlich Eiter. ICGgd.: Wf. kurz, an der Grenze von mittlerem und peripherem Drittel perforiert. Resektion. Mehrfache Drainage. Spülung. 7. 12. Exitus. Sektion: Kein flüssiger Eiter mehr im Abdomen. Fibrinöse Auflagerungen auf Darmserosa und Leberkuppe.

Nr. 287. H., Paul, 25 Jahre. 4. 2. 04 Erbrechen; geringe Leibschmerzen. Bis 6. 2. gearbeitet. 7. 2. aufgenommen. Schwerkranker Eindruck. Costale Atmung. Abdomen leicht aufgetrieben, ICGgd. sehr schmerzhaft. Operation: Mitte und ICGgd: Trübseröses Exsudat. Wf. tief unten fixiert; nach Lösung Eiter aus dem kleinen Becken. Wf. 3/4 gangränös, perforiert. Kotstein. Resektion. Drainage. 12. 2. Darmstenose. Coecum und Dünndarmschlinge punktiert. 13. 2. Exitus. Sektion: Perityphlitischer Abszeß. Fibrinös-eitrige Peritonitis. Kompression und Verschluß einer Darmschlinge durch Adhäsionen.

Nr. 288. L., Georg, 10 Jahre. Seit $^1/_2$ Jahr öfters Leibschmerzen. 3. 2. 04 heftige Schmerzen. 6. aus der Schule geschickt wegen Verschlimmerung. Erbrechen. 8. 2. aufgenommen. Abdomen stark gespannt, äußerst schmerzhaft ICGgd.; links weniger. Operation: Mitte: eitriges Exsudat. ICGgd: Verwachsungen, dahinter Abszeß. Wf. hinter dem Coecum. Peripheres Drittel gangränös, Perforation, davor Kotstein. Resektion. Drainage. Spülung. 10. 2. Exitus. Sektion: Diffuse serös-eitrige Peritonitis.

Nr. 289. P., Knabe, 9 Jahre. 24. 2. 04 nachmittags plötzlich Schmerzen um den Nabel und in der ICGgd. 27. 2. aufgenommen. Schwerkranker Eindruck. Abdomen sehr gespannt, überall druckempfindlich. Operation: Reichlich eitriges fäkulentes Exsudat. Coecum nahe dem Leberrand fixiert, mißfarbig belegt. Wf. nicht erkennbar. Entleerung der geblähten Schlingen. Drainage. Spülung. 1. 3. Darmfistel wegen Ileus angelegt. 2. 3. Exitus. Sektion verweigert.

Nr. 290. W., Gudmar, 41 Jahre. Vor 4 Wochen Perityphlitis (Peritonitis?); nach 14 Tagen Besserung. Seit einigen Tagen wieder Verschlimmerung. 13. 3. 04 aufgenommen. Abdomen aufgetrieben, ICGgd. Dämpfung; desgleichen abhängige Partieen. Operation: Aus dem Douglas trübes Exsudat. ICGgd. ausgedehnte Verwachsungen; in der Tiefe Abszeß, Kotstein. Wf. reißt ab, nicht zu finden. Mehrfache Drainage. Spülung. 19. 3. Laparotomie wegen Stenoseerscheinungen durch Verwachsungen. 20. 3. Exitus. Sektion verweigert.

Nr. 291. P., Kurt, 11 Jahre. 23. 3. 04 Leibschmerzen, Durchfall, Erbrechen. Nächste Tage besser. 27. 3. Verschlimmerung. 29. 3. aufgenommen. Schwerkranker Eindruck. Abdomen stark aufgetrieben, überall druckempfindlich. ICGgd.: Dämpfung, Resistenz. Operation: Überall reichlich Eiter. Wf. am kleinen Becken fixiert. Spülung. Drainage. Abends Exitus. Sektion: Allgemeine eitrige Peritonitis. Wf. mit der Spitze im kleinen Becken. Perforationen.

Nr. 292. B., Marianne, 16 Jahre. Vor 14 Tagen erkrankt an Perityphlitis. Gestern 1 Uhr nachts plötzliche Verschlimmerung: heftige

Schmerzen, Erbrechen, kleiner Puls, Spannung des Leibes. 30. 3. 04 aufgenommen. Abdomen stark gespannt, sehr empfindlich. Undeutliche Resistenz in der ICGgd. Operation: Allgemeine eitrige Peritonitis mit dicken Fibrinbelägen, viel Exsudat. Wf. in der Mitte gangränös, in Eiter und Fibrin eingebettet. Resektion. Spülung, mehrfache Drainage. 31. 3. Exitus. Sektion verweigert.

Nr. 293. L., Willy, 17 Jahre. 21. 5. 04 Leibschmerzen. 22. 5. Erbrechen. 29. 5. aufgenommen. Allgemeine Peritonitis. Abdomen stark aufgetrieben. Operation: überall Eiter. Wf. total gangränös, Kotstein. Resektion. Drainage. 1. 6. Exitus. Sektion: Fibrinös eitrige diffuse Peritonitis.

Nr. 294. O., Bernhard, 19 Jahre. 13. 7. 04 akut abends mit rechtsseitigen Leibschmerzen und Erbrechen erkrankt. Schmerzen oft heftig, bald rechts, bald links. Stuhlverhaltung. 17. 7. aufgenommen. Abdomen stark aufgetrieben, überall empfindlich. Dämpfung in den abhängigen Partieen. Operation: Mitte: Massenhaft Eiter. L. Lumbalgegend: dgl. ICGgd:: Viel Eiter. Wf. leicht am Beckenrand adhärent. Periphere Hälfte total gangränös; am Anfang der gangränösen Partie Kotstein; hier auch Perforation. Resektion. Mehrfache Drainage. 20. 7. Exitus. Sektion verweigert.

Nr. 295. B., Martha, 17 Jahre. 5. 12. 04 rechts Leibschmerzen. Erbrechen, Diarrhoe. 6. 12. Verschlimmerung. 7. 12. aufgenommen. Abdomen mäßig aufgetrieben, druckempfindlich; rechts umschriebene Dämpfung und Resistenz. Operation: ICGgd: Reichlich serös-eitriges Exsudat. Wf. verklebt, stark gespannt, in der Mitte gangränöse Stelle ohne Perforation, Kotstein darunter. Resektion. Mitte: Douglasdrainage. 10. 12. Darmstenoseerscheinungen. Enterostomie. 20. 12. Exitus. Sektion: Diffuse fibrinös-eitrige Peritonitis.

IV. Intervalloperationen.

(101 geheilt, 3 gestorben.)

Nr. 296. H., Ernst, vgl. Nr. 31.

Nr. 297. H., Karl, 23 Jahre. 1882 erster Anfall; 85 zweiter, seitdem häufig Schmerzen, besonders nach körperlicher Anstrengung. 16. 11. 96 aufgenommen. Schmerzhafter Strang in r. Fossa iliaca fühlbar. 19. 11. Operation. Wf.: Distales Ende strikturiert, adhärent; mikr. ulceröse Schleimhautpartien; narbige Veränderungen. 8. 12. entlassen.

Nr. 298. K., Elise, 23 Jahre. 1895 4 Wochen Perityphlitis. Seit 14. 4. 97 Schmerzen in der ICGgd. 18. 4. aufgenommen. Kleine Resistenz in der Tiefe druckschmerzhaft. 2. 5. Operation. Wf. fast ganz mit Coecum hinten verwachsen. Lumen etwa in der Mitte verschlossen. 5. 6. entlassen.

Nr. 299. J., Kurt, 30 Jahre. Mai 96 erster Anfall; inzwischen 5 Anfälle. Dauernd geringe Beschwerden. 1. 5. 97 aufgenommen. ICGgd. in der Tiefe etwas druckschmerzhaft. 4. 5. Operation: Wf. ganz in Adhäsionen hinten am Coecum hochgeschlagen. Enge Stenose.

Nr. 300. Z., Margarete, 22 Jahre. Seit 1892 mehrere Anfälle. 6. 3. 97 aufgenommen. Darmstenoseerscheinungen. Erbrechen. Aufgetriebener Leib. Wechselndes Befinden in der nächsten Zeit. Pleuritis. 15. 5. Operation:

am Coecum viel Adhäsionen. Wf. liegt seitlich an. 2 stenosierte Stellen. Schleimhaut fehlt fast ganz. 14. 6. entlassen.

Nr. 301. M., Hans, 20 Jahre. In den letzten 3 Jahren 5 Anfälle; zuletzt vor 5 Wochen. 1. 12. 97 aufgenommen. ICGgd. druckempfindlich. 4. 12. Operation: Wf. ganz durch Verwachsungen fixiert; peripherer Teil vollständig durch dicken schwartigen Strang ersetzt. 20. 12. entlassen.

Nr. 302. B., Emil, 15 Jahre. Vor 15 Wochen zum ersten Mal Blinddarmentzündung, nach 14 Tagen angeblich geheilt. Vor 7 Wochen Rückfall mit schweren Erscheinungen. 13. 12. 97 aufgenommen. Resistenz in der ICGgd. In der Tiefe empfindlicher Körper fühlbar. Leichte Stenosenerscheinungen. 18. 12. Operation: Enorm langer Wf., enthält eingedickte Kotmengen; in der Umgebung Verklebungen. Netzstrang schien das Colon abzuknicken. 8. 1. 98 entlassen.

Nr. 303. W., Kurt, 35 Jahre. 5 mal recidivierende Perityphlitis; öfter Schmerzen in der ICGgd. 24. 5. 98 aufgenommen. 27. 5. Operation: Wf. auffallend lang, 15 cm, mit einer Narbe in der Mitte. Spitze etwas fester adhärent. 26. 6. entlassen.

Nr. 304. Sch., Albert, 23 Jahre. Seit März 94 zahlreiche ziemlich schwere Anfälle; in letzter Zeit alle 5—6 Wochen Beschwerden. 29. 6. 98 aufgenommen. Unbedeutende druckempfindliche Resistenz in der Tiefe der ICGgd. fühlbar. 30. 6. Operation. Wf. ganz nach innen geschlagen, in Adhäsionen. Kuppe reißt ab, zurückgelassen. Eine Drüse exstirpiert: Carcinom(?). 28. 7. entlassen.

Nr. 305. S., Hans, 37 Jahre. Seit 4 Jahren verschiedene Anfälle mit Schmerzen in der ICGgd., Erbrechen, Stuhlverhaltung; erster Anfall leicht, 2. und 3. schwer. 31. 10. 98 aufgenommen. 3. 11. Operation: Wf. zeigt mehrfache Verwachsungen. 29. 11. entlassen.

Nr. 306. A., Richard, 19 Jahre. Seit Okt. 97 4 Anfälle angeblich mit Exsudatbildung. 18. 2. 99 aufgenommen. Strangförmige Resistenz in der Tiefe der ICGgd. 22. 2. Operation. Tamponade. 28. 2. Darmfistel entstanden. 20. 7. Fistelverschluß versucht. 31. 8. entlassen.

Nr. 307. B., Anna, 45 Jahre. 1868 Perityphlitis(?). Seitdem oft Schmerzen. 7. 3. 99 aufgenommen. Empfindliche Resistenz in der ICGgd. 27. 3. Operation: Vom Wf. ausgehende Verwachsungsstränge. 26. 4. entlassen.

Nr. 308. F., Karl, 25 Jahre. 1896 11 Wochen Blinddarmentzündung. 19. 4. 99 mit Leibschmerzen erkrankt. 25. 4. aufgenommen. Starke Spannung des Abdomen. Erbrechen. Verhaltung der Flatus. 25. 4. Operation: Wf. oberhalb einer dicht am Abgang befindlichen Striktur stark erweitert; enthält Kotstein. Die Spitze des Wf. geht in einen Strang über, der am Coecum adhärent ist; durch diesen Strang Abknickung. 25. 6. entlassen.

Nr. 309. K., Olga, 17 Jahre. Nov. 99 Blinddarmentzündung, seitdem sehr häufig Attacken. 14. 5. 1900 aufgenommen. Empfindliche Resistenz in der ICGgd. 15. 5. Operation: Wf. mit Coecum ausgedehnt verwachsen, peripherer Teil gekrümmt, erweitert, enthält Kotstein. Stenose an der Basis. 18. 6. entlassen.

Nr. 310. B., Regina, 30 Jahre. Seit Juni 96 vier Anfälle, seit 1900 dauernd Beschwerden. 3. 7. 00 aufgenommen. In der ICGgd. kleine em-

pfindliche Resistenz. 10. 7. Operation: Wf. nicht verwachsen. Wandung verdickt. Im Wf. kleiner Abszeß. 5. 8. entlassen.

Nr. 311. G., Walter, 15 Jahre. 1898 erster Anfall, vor 3 Wochen zweiter ohne Exsudatbildung. 10. 8. 00 aufgenommen. Ileocöcalgurren. Undeutliche Resistenz. 11. 8. Operation: Wf. fest in Adhäsionen. Reißt an der Basis ab, Exstirpation unvollständig. Bei den Lösungsversuchen wenig Eiter. 5. 9. entlassen.

Nr. 312. K., Bruno, 17 Jahre. Seit März 1900 3 Anfälle. 21. 9. 00 aufgenommen. Druckschmerz in der ICGgd. 26. 9. Operation: Wf. frei, überaus lang; Lumen ganz mit zum Teil sehr harten Kotmassen angefüllt. 27. 10. entlassen.

Nr. 313. W., Auguste, 21 Jahre. Juli 98 8 Wochen, Ende 98 4 Wochen, Sept. 00 14 Tage Perityphlitisanfälle. Seit 8. 10. 00 wieder erkrankt. 22. 10. aufgenommen. Undeutliche druckempfindliche Resistenz in der ICGgd. 29. 10. Operation: Wf. etwas dicker wie normal, frei beweglich. Periph. Ende 1 cm Obliteration. Schleimhaut verdickt; im Lumen 2 Oxyuren. 20. 11. entlassen.

Nr. 314. E., Erich, 21 Jahre. März 1900 2 Monate Perityphlitis. Am 20. 1. 01 wieder Schmerzen. 21. 1. aufgenommen. ICGgd. kleine empfindliche Resistenz. 26. 1. Operation: Wf. nur dünner obliterierter Strang. 12. 3. entlassen.

Nr. 315. L., Martha, 18 Jahre. Seit Februar 01 Schmerzen im Leib. 27. 3. 01 aufgenommen. ICGgd. geringe Resistenz. 28. 3. Operation: Wf. lang, darin mehrere Kotsteine, einer unverschieblich eingeklemmt. 22. 4. entlassen.

Nr. 316. M., Hedwig, 18 Jahre. 1900 Perityphlitis; seitdem ständige Schmerzen in der r. Bauchseite. 28. 3. 01 aufgenommen. Derbe verschiebliche Resistenz in der ICGgd.; schmerzhaft. 30. 3. Operation: Wf. sehr lang, frei beweglich; im Wf. großer unverschieblicher Kotstein. 22. 4. entlassen.

Nr. 317. L., Hermann, 46 Jahre. Seit 1888 5 Anfälle von Perityphlitis von 2—3 Wochen Dauer. 28. 5. 01 aufgenommen. Unverschiebliche derbe Resistenz auf der r. Beckenschaufel, druckschmerzhaft. 1. 6. Operation: Unter und hinter Coecum reichlich Verwachsungen; in diesen walnußgroße Abszeßhöhle, darin das Ende des größtenteils zerstörten, jetzt narbig verschlossenen Wf. 29. 6. entlassen.

Nr. 318. W., Rudolf, 24 Jahre. Januar bis April 01 erster Anfall von Appendicitis, seit April 01 wieder 6 Wochen gelegen; jedoch dauernd etwas Schmerzen. 6. 6. aufgenommen. Keine Resistenz fühlbar. 10. 6. Operation: Wf. lang. 10. 7. entlassen.

Nr. 319. K., Georg, 24 Jahre. In den letzten Jahren häufiger Blinddarmentzündung. 23. 6. 01 aufgenommen. Geringe Druckempfindlichkeit in der ICGgd. 26. 6. Operation: Wf. sehr lang, ziemlich dick, geringe Adhäsionen. 29. 7. entlassen.

Nr. 320. R., Paul, 25 Jahre. 1895, 97, 99 Anfälle von Appendicitis. Seit 3 Wochen Schmerzen bei längerem Gehen. 28. 9. 01 aufgenommen. In der Tiefe deutlich schmerzhafte Resistenz. 30. 9. Operation: Wf. frei unter Adhäsionen des Coecum am Perit. parietale. Sehr lang; periphere Hälfte verdickt. 19. 10. entlassen.

Nr. 321. O., Heinrich, 41 Jahre. Mehrere Anfälle von Perityphlitis; andauernd leichte Schmerzen in der ICGgd. 28. 9. 01 aufgenommen. Kleine schmerzhafte Resistenz in der Tiefe. 30. 9. Operation: In der Umgebung des Wf. leicht lösbare Adhäsionen, Wf. lang, nach oben geschlagen, am Coecum fest. Im Lumen Eiter. 3. 11. entlassen.

Nr. 322. K., Gustav, 20 Jahre. 1897 5 Wochen Perityphlitis, Juli 01 wieder 5 Wochen gelegen. Seit dem 11. 10. 01 Beschwerden. 16. 10. aufgenommen. Druckempfindliche Resistenz in der Tiefe. 20. 10. Operation: Coecum mit Perit. parietale verwachsen; Wf. entspringt auffallend hoch, nach oben geschlagen, fest verwachsen, Ende geknickt. 20. 11. entlassen.

Nr. 323. B., Elisabeth, 26 Jahre. Im vorigen Jahr den 1., dieses Jahr den 2. perityphlitischen Anfall; seitdem dauernde Beschwerden. 7. 11. 01 aufgenommen. ICGgd. in der Tiefe druckschmerzhaft. 9. 11. Operation: Wf. am Cöcum in ganzer Ausdehnung verwachsen; an der Spitze kleine Narbe, Inhalt eitrig. 15. 12. entlassen.

Nr. 324. L., Friederike, 39 Jahre. Vor 13 Jahren Blinddarmentzündung; seitdem häufig Leibschmerzen. Vor 8 Wochen Leibschmerzen, Erbrechen. 16. 11. 01 aufgenommen. 19. 11. Operation: Verwachsungen um den Wf. Wf. nur 1,5 cm lang, von normaler Beschaffenheit; dann nur noch ligamentöser Strang, der am Coecum nach oben zieht. 2. 1. 02 entlassen.

Nr. 325. M., männl., 25 Jahre. Seit einem Jahr dauernd ziehende Schmerzen in der ICGgd. 17. 11. 01 aufgenommen. Druckschmerzhafter Strang in der Tiefe fühlbar. 19. 11. Operation: Wf. etwas verwachsen; im centralen Teil erweitert, trichterförmig in engere Stelle übergehend; die letzten $^3/_4$ vollständig obliteriert. 16. 12. entlassen.

Nr. 326. R., Helene, 22 Jahre. 2 Anfälle mit Erbrechen und Schmerzen, April 1900 und August 1901, je 3—4 Wochen. Seitdem dauernd Beschwerden. 18. 11. 01 aufgenommen. Schmerzhafter derber Strang in der ICGgd. 19. 11. Operation: Wf. hinter dem Coecum verwachsen. Central obliteriert, dann kurzes Lumen, dann peripher vollständig obliteriert. 11. 12. entlassen.

Nr. 327. K., Hugo, 17 Jahre. Oktober 01 Blinddarmentzündung. Heute erkrankt unter Ileuserscheinungen. 29. 12. 01 aufgenommen. Aufgetriebener Leib. Keine Peristaltik. Erbrechen. Operation: Im Bereich des Coecum alte Verwachsungen. Coecum und Wf. frei gemacht. Wf. in die Höhe geschlagen, fest an der Wand des Coecum. Strangulation durch eine Adhäsion. 12. 2. 02 entlassen.

Nr. 328. B., Amandus, 29 Jahre. Mit 18 Jahren Magendarmkatarrh, seitdem häufig Schmerzanfälle; zuletzt heftig seit Mitte November 01. 18. 1. 02 aufgenommen. Schmerzhafte Resistenz vor der r. Beckenschaufel. 20. 1. Operation: Am Wf. äußerlich keine Narben und Adhäsionen. Schleimhaut fehlt offenbar fast vollständig. 17. 2. entlassen.

Nr. 329. G., Elisabeth, 28 Jahre. Vor 12 Jahren zum ersten Mal Blinddarmentzündung, vor $1^1/_2$ Jahren wieder; seitdem mehrere leichte Anfälle. Seit 10. 1. 02 wieder Schmerzen. 13. 1. aufgenommen. Kleine druckempfindliche Resistenz in der ICGgd. 25. 1. Operation: Wf. im Endabschnitt leicht verdickt. 7. 3. entlassen.

Nr. 330. W., Anton, 26 Jahre. April 01 4 Wochen Perityphlitis. Dezember 01 2. heftiger Anfall. Seit Mitte Januar 02 wieder Beschwerden.

23. 1. 02 aufgenommen. ICGgd. etwas längliche kleine Resistenz. 28. 1. Operation: Wf. hinten am Coecum hochgeschlagen, adhärent. Wf. bis auf leichte Knickung unverändert. 22. 2. entlassen.

Nr. 331. W., Anna, 20 Jahre. Mit 16 Jahren Gelenkrheumatismus, seitdem Magenschmerzen. Seit 3 Wochen Schmerzen in der rechten Seite. 18. 2. 02 aufgenommen. ICGgd. kleiner Strang fühlbar. 1. 3. Operation: Wf. geknickt, ziemlich lang; äußerlich nichts Krankhaftes. 2. 4. entlassen.

Nr. 332. G., Philipp, vgl. Nr. 67.

Nr. 333. H., Margarete, 26 Jahre. Seit November 01 5mal Anfälle mit Frost und Leibschmerzen. 24. 4. 02 aufgenommen. Flache schmerzhafte Resistenz in der ICGgd. 28. 4. Operation: Wf. zunächst nicht zu finden. Breiter Wulst zur Linea innominata, darüber Dünndarm. Beim Lösen entleert sich Eiter. Vom Wf. nur noch kleiner Stumpf vorhanden. 3. 6. entlassen.

Nr. 334. K., Clara, 18 Jahre. Juli 1901 leichte Blinddarmentzündung. Februar 02 zweiter Anfall, seitdem häufig Beschwerden. 15. 2. 02 aufgenommen. Keine Dämpfung in der ICGgd., Druck dort empfindlich, besonders nach dem kleinen Becken zu. Leichtes Fieber. 8. 3. entlassen. — 28. 5. Wiederaufnahme. Noch immer wieder Beschwerden. 30. 5. Operation: Wf. flächenhaft mit Coecum verwachsen, Spitze geknickt. Etwas Eiter an der Knickungsstelle. Kleine Höhle mit Kotstein in der centralen Hälfte. 24. 6. entlassen.

Nr. 335. B., Richard, vgl. Nr. 54.

Nr. 336. N., Max, 19 Jahre. Mai 02 4 Wochen Perityphlitis. Seit 28. 6. 02 wieder intensivere Schmerzen. 28. 6. aufgenommen. ICGgd. kleine Resistenz. 1. 7. Operation: Wf. in der Nähe der Basis leicht adhärent: ohne Narbe. Im Wf. Kot. 24. 7. entlassen.

Nr. 337. W., Elsa, 16 Jahre. Seit einem Jahr öfter Anfälle von Leibschmerzen, Übelkeit, Erbrechen, einmal 3 Wochen Fieber. 1. 7. 02 aufgenommen. 2. 7. Operation: Wf. an der Spitze adhärent. 3. 7. Temperatur 40. Benommenheit. Nähte zum Teil entfernt. Es entleert sich trübes Serum. 5. 7. reichliche Eiterung. 8. 7. Temperatur normal. Sensorium frei. 6. 9. entlassen.

Nr. 338. K., Karoline, 34 Jahre. Voriges und dieses Jahr je einen perityphlitischen Anfall. 16. 7. 02 aufgenommen. Einige derbe Stränge in der ICGgd. fühlbar. 17. 7. Operation: Wf. an der Spitze und Mitte verwachsen; enthält Eiter. 18. 8. entlassen.

Nr. 339. K., Hugo, 27 Jahre. Vor 6 Wochen schon einmal wegen Appendicitis in Behandlung. Seit 2 Tagen wieder Schmerzen in der ICGgd. 10. 7. 02 aufgenommen. ICGgd. druckempfindlich. 28. 7. Operation: Wf. hinter Coecum hochgeschlagen, ausgedehnt verwachsen. Beim Ablösen Einriß 2 cm von der Spitze. Wf. lang. Wand verdickt, besonders an der Spitze. Schleimhaut geschwollen. 23. 8. entlassen.

Nr. 340. St., Gustav, 20 Jahre. 17. 9. 02 heftige Schmerzen, Erbrechen. 18. 9. aufgenommen. Kleine harte Resistenz in der ICGgd. 28. 9. Resistenz fast verschwunden. 29. 9. Operation. Wf. liegt vor; einige Netzadhäsionen. Im Wf. Kot. 18. 10. entlassen.

Nr. 341. M., Otto, 18 Jahre. 20. 9. 02 mit Schmerzen in der rechten Seite erkrankt. 22. 9. von neuem Schmerzen. Aufgenommen. Kleine Dämpfung

und Resistenz in der ICGgd. 29. 9. Operation: Wf. vorliegend, mit Netz locker verklebt; stark ödematös, steif. Inhalt Kot. Länge etwas mehr als normal. 18. 10. entlassen.

Nr. 342. G., Paul, 29 Jahre. Vor 5 Jahren einmal Schmerzen im Unterleib. 24. 9. 02 Magenschmerzen, dann ICGgd., Erbrechen, Durchfall. 24. 11. aufgenommen. Mc Burneyscher Punkt empfindlicher Strang fühlbar. 28. 11. Operation: Adhäsionen zwischen Mesenterium und Coecum. Nach Lösung dicklich gelbe Eitermassen in einem Kanal liegend, der wohl dem nekrotischen Wf. entsprechen kann. 3. 1. 03 entlassen.

Nr. 343. K., Friedrich, vgl. Nr. 169.

Nr. 344. K., Arnold, 20 Jahre. Im Oktober 1902 zwei leichte Anfälle von Perityphlitis. 3. 1. 03 aufgenommen. Kleine nicht schmerzhafte, verschiebliche Resistenz in der ICGgd. 5. 1. Operation: Wf. ziemlich lang, an seiner Basis narbig mit dem Colon adhärent. Im Wf. schleimig-eitriges Sekret. 28. 1. entlassen.

Nr. 345. M., Max, 44 Jahre. Juli 02 und November 02 Perityphlitis; seitdem Druckgefühl in der ICGgd., Obstipation. 20. 1. 03 aufgenommen. In der ICGgd. druckschmerzhafte, leicht verschiebliche Resistenz. 26. 1. Operation: Abszeß zwischen Wf. und Netz, reißt ein. Netz mit Wf. hervorgeholt. Wf. scheint an der Spitze perforiert. 19. 2. entlassen.

Nr. 346. Z., August, 23 Jahre. 1898 6 Wochen Perityphlitis, von Juli 99 deswegen 4 Monate im Lazarett, im November 02 wieder erkrankt. Seit letztem Anfall häufig Beschwerden, beim Stehen, Gehen, nach dem Essen. 28. 1. 03 aufgenommen. ICGgd.: Verschiebliche strangförmige Resistenz. 31. 1. Operation: Wf. an der Spitze narbig verändert; in der Mitte geringe Auftreibung. Spitze etwa $1^1/_2$ cm obliteriert. 7. 3. entlassen.

Nr. 347. R., Fritz, 18 Jahre. In den letzten 2 Jahren zweimal Blinddarmentzündung, zuletzt August 02. Am 9. 2. 03 wieder Schmerzen in der ICGgd. 10. 2. aufgenommen. Kleine längliche Resistenz in der ICGgd., wenig druckempfindlich. 17. 2. Operation: Wf. lang, in gekrümmter Stellung durch Adhäsionen am Coecum zum Teil fixiert; etwas succulent in seiner Schleimhaut. 12. 3. entlassen.

Nr. 348. K., Joseph, 28 Jahre. Seit 7. 1. 03 perityphlitisches Exsudat. 3. 3. aufgenommen. Fünfmarkstückgroße nicht verschiebliche Resistenz in der ICGgd. 12. 3. Operation: Starke Verwachsungen zwischen Netz und Coecum. Wf. hoch hinter Coecum; hier etwas alter eingedickter Eiter. Wf. zeigt alte Narben. 8. 4. entlassen.

Nr. 349. B., Karl, 34 Jahre. Februar 1902 Blinddarmentzündung. Anfang Dezember 02 wieder 10 Tage lang Schmerzen. Februar 03 14 Tage lang bettlägerig. 12. 3. 03 erneute Schmerzen, 17. 3. aufgenommen. Druckempfindliche Resistenz in der ICGgd., die sich nach der Lebergegend erstreckt. 25. 3. Operation: Ausgedehnte Verwachsungen um das Coecum. Direkt an der Basis im Wf. großer Kotstein, dahinter Wf. enger. Spitze fest verwachsen. Liegt hinter dem Colon ascendens. 2. 5. entlassen.

Nr. 350. L., Bernhard, 40 Jahre. Juli 02 Blinddarmentzündung. 10. 9. 02 plötzlicher Schmerz nach Heben eines schweren Gegenstandes, 7 Wochen lang krank. März 03 leichter perityphlitischer Anfall. 6. 4. aufgenommen. ICGgd.: Längliche circumscripte Resistenz, druckschmerzhaft. 9. 4. Operation: Wf. leicht verwachsen. An der Basis Stenose, peripherer Abschnitt

dilatiert; Spitze ausgedehnter adhärent. Empyem des Wf. 5. 5. entlassen.

Nr. 351. G., Bruno, 26 Jahre. Drei Wochen lang Leibschmerzen, seit 8 Tagen besonders ICGgd. Obstipation. 2. 4. 03 aufgenommen. Leichte druckschmerzhafte Resistenz in der ICGgd. 9. 4. Operation: Wf. zeigt beträchtliche Länge, Inhalt Kot. Keine Verwachsungen. Spitze umgerollt. 2. 5. entlassen.

Nr. 352. G., Paul, 18 Jahre. 18. 4. 03 plötzlich Leibschmerzen, Erbrechen. Obstipation. 19. 4. aufgenommen. Geringe Resistenz in ICGgd. 5. 5. beschwerdefrei. 19. 5. Operation: Leichte Adhäsionen um den Wf. Stenose an der Basis, peripher Dilatation. Eitriger Inhalt. 9. 6. entlassen.

Nr. 353. N., Otto, 29 Jahre. 1. Anfall: Juli — September 02, Exsudat; 2. Anfall: September 02, nur Druckschmerz; 3. Anfall: 9. 4. 03, Resistenz und Schallverkürzung, später Erbrechen. Seit 1. 5. fieberfrei. 19. 5. aufgenommen. ICGgd. leichte Resistenz. 22. 5. Operation: Ausgedehnte Verklebungen. Eitrig aussehende Infiltrationen dicht am Wf., der hinten am Colon herauf fixiert liegt. Basis Stenose; Kotstein im Wf.; dicht davor Narbe (alte Perforation?). 3. 7. entlassen.

Nr. 354. F., Margarete, 17 Jahre. Vor 3 Wochen Schmerzanfall. 1. 6. 03 Wiederholung, 3. 6. Verschlimmerung. 8. 6. aufgenommen. Kleine etwas schmerzhafte Resistenz in der ICGgd. 19. 6. Operation: Wf. nach oben geschlagen, sehr lang, dünn; 1 cm von der Spitze Schleimhaut entzündlich verändert; keine Ulceration. Inhalt Kot. 10. 7. entlassen.

Nr. 355. K., Friedrich vgl. Nr. 107.

Nr. 356. K., Otto, 17 Jahre. März 03 Schmerzen in der rechten Bauchseite, 14 Tage lang arbeitsunfähig. Mitte Mai heftigere Schmerzen: jetzt andauernd Schmerzen beim Gehen und Heben. 15. 6. 03 aufgenommen. ICGgd.: etwas druckempfindliche Resistenz. 22. 6. Operation: Wf. auffallend lang, in die Höhe geschlagen; an der Basis Stenose. Im Wf. mehrere Askariden. 24. 7. entlassen.

Nr. 357. Sch., Joseph, 18 Jahre. Vom 31. 1. — 7. 2. 03 wegen Appendicitis in Behandlung; damals kleine umschriebene Resistenz in der ICGgd. — 6. 7. 03 Wiederaufnahme. Ostern und Pfingsten wieder kurzdauernde Schmerzanfälle. Jetzt geringe schmerzhafte Resistenz. 8. 7. Operation: Wf. ohne entzündliche Veränderungen, nicht besonders lang, Schleimhaut etwas geschwollen. 27. 7. entlassen.

Nr. 358. J., Fritz, 14 Jahre. August vorigen Jahres 2mal Blinddarmentzündung, dieses Jahr 1mal um Pfingsten. 23. 7. 03 aufgenommen. ICGgd.: Leichte etwas schmerzhafte Resistenz. 27. 7. Operation: Wf. sehr lang. 19. 8. entlassen.

Nr. 359. O., Gertrud, 15 Jahre. Michaelis 1902 Blinddarmentzündung mit Schmerzen, Erbrechen; 2 Wochen. Ostern 03 zweiter Anfall; seitdem alle 4—8 Wochen. 27. 7. aufgenommen. ICGgd.: Nur wenig druckschmerzhafte Resistenz. 29. 7. Operation: Wf. am Coecum herauf fixiert. Mühsame Abtrennung. Offenbar Perforation in das Coecum früher erfolgt. Zwischen Adhäsionen etwas eingedickter Eiter. 5. 9. entlassen.

Nr. 360. K., Marie, 16 Jahre. Seit 14 Tagen Blinddarmentzündung. 15. 7. aufgenommen ICGgd.: Palpabler gering schmerzhafter Tumor.

1. 8. Tumor deutlich kleiner. 4. 8. Operation. Wf. an der Spitze leicht adhärent; in toto verdickt. Schleimhaut ödematös. 27. 8. entlassen.

Nr. 361. Sch., Bernhard, 18 Jahre. Seit Dezember 02 4 Anfälle von 4 Tagen bis 4 Wochen Dauer. Jetzt seit 28. 6. 03. 3. 8. aufgenommen. Etwas druckempfindliche Resistenz über dem rechten Lig. Poup. 4. 8. Operation: Wf. als dicker Strang in der Tiefe; Spitze rings um Netz adhärent. Wf. lang, derb, ziemlich dick. 4. 9. entlassen.

Nr. 362. W., Martha, 17 Jahre. Vor 2 Jahren 6 Wochen lang Blinddarmentzündung. 15. 7. aufgenommen. Vor einigen Tagen Erbrechen, heftige Leibschmerzen. ICGgd. sehr druckschmerzhaft; Resistenz. 1. 8. Noch schmerzhafter Tumor vorhanden. Temperatur dauernd normal. 5. 8. Operation: Adhäsionen. Wf. schwer an der Basis frei zu machen. ganz aufgerollt. Mesenteriolum nicht erkennbar, nur Narbengewebe. 25. 8. entlassen.

Nr. 363. W., Oswin, 26 Jahre. 22. 8. 03 plötzlich mit Schmerzen in der rechten Unterbauchgegend erkrankt. 24. 8. aufgenommen. Schmerzhafte Resistenz, walzenförmig, über rechtem Lig. Poup. 31. 8. Schmerz und Resistenz geschwunden. 8. 9. Operation: Wf. leicht herauszubringen, lang, etwas verwachsen. 6. 10. entlassen.

Nr. 364. H., Max, 19 Jahre. April 03 Blinddarmentzündung. Seit 23. 8. wieder Blinddarmentzündung. 28. 8. aufgenommen. ICGgd.: Resistenz, Dämpfung, Druckempfindlichkeit. 9. 9. mit geringer Resistenz entlassen. — 29. 9. Wiederaufnahme: Undeutliche kleine Resistenz. 1. 10. Operation: Zahlreiche Verwachsungen am Coecum. Wf. in der Tiefe sehr fest fixiert, an der Spitze breit und ausgedehnt verwachsen. In der Mitte narbige Stenose, peripher ampullenartige Erweiterung mit geschwollener Schleimhaut. Kotsteine und Eiter. Empyem. 2. 11. entlassen.

Nr. 365. S., Wilhelm, 22 Jahre. 5. 8. und 19. 8. 03 Appendicitisanfälle von 3 Wochen Dauer; seitdem dauernd Beschwerden. 10. 10. aufgenommen. ICGgd: Kaum palpable Resistenz. 12. 10. Operation: Wf. an der Spitze verwachsen, Schleimhaut etwas geschwollen, an der Spitze divertikelartige Ausbuchtung; Inhalt eitrig. 11. 11. entlassen.

Nr. 366. K., Arthur, 23 Jahre. Seit 2 Tagen Schmerzen in der rechten Seite. 12. 9. 03 aufgenommen. Mäßige Resistenz in der ICGgd. 15. 10. keine Resistenz mehr, seit 14 Tagen fieberfrei. 22. 10. Operation. Wf. am Coecum hinauf adhärent, derb, steif, ziemlich lang. Schwellung der Schleimhaut. 17. 11. entlassen.

Nr. 367. P., Lina, 30 Jahre. Januar 03 Perityphlitis, 7 Wochen. März und August 2 leichtere Anfälle. Seit 6 Wochen erneuter Anfall; es soll Abszeß vorhanden gewesen sein. 30. 10. aufgenommen. Derbe Resistenz über dem rechten Lig. Poup., in der Tiefe druckempfindlich. Dauernd ziehende Schmerzen beim Gehen und Sitzen. 6. 11. Resistenz noch fühlbar. Temperatur immer normal. 9. 11. Operation: Zahlreiche Adhäsionen mit der Bauchwand, darin abgekapselter kleiner Abszeß. Wf. in der Tiefe fast adhärent, beim Loslösen vom Coecum kleine Öffnung im Coecum (alte Perforation?) Kotstein im Wf. 20. 12. entlassen.

Nr. 368. M., Bruno, 17 Jahre. Vor 1 Jahr Blinddarmentzündung, 3 Wochen; vor 14 Tagen 2. Anfall. 20. 10. aufgenommen. ICGgd.: Tumor, druckschmerzhaft. 9. 11. keine Schmerzhaftigkeit, Ileocöcalgurren. 10. 11.

Operation: Wf. an der Spitze kleine Adhäsion. Wf. 10—12 cm lang. Mikr.: Kleine umschriebene Mucosadefekte mit Regenerationsvorgängen. 5. 12. entlassen.

Nr. 369. P., Helene, 28 Jahre. Seit Jahren „nervöse" Beschwerden, besonders den Magen betreffend. Vor 12 Wochen Perityphlitis, angeblich Tumor fühlbar. 14. 11. 03 aufgenommen. Coecum stark gefüllt, kein Exsudat, kein Druckschmerz. 16. 11. Operation: Wf. sehr fettreich, äußerlich ganz normal aussehend. Mikr.: Vollständiger Verlust der Schleimhaut und der Follikel. 9. 12. entlassen.

Nr. 370. S., ♂, 26 Jahre. Seit 16. Oktober 03 3 Wochen Appendicitis: bald wieder Beschwerden in der ICGgd. 20. 11. aufgenommen. Undeutliche Resistenz, Druckschmerz in der ICGgd. 26. 11. Operation: Wf. ohne makroskopische Veränderungen. Keine Adhäsionen. Inhalt Kotpartikel. 19. 12. entlassen.

Nr. 371. Z., Bruno, 29 Jahre. Seit Juni 03 etwa 4 Anfälle, zuletzt Oktober 03. 20. 11. aufgenommen. Dicht über r. Lig. Poup. in der Tiefe derber pflaumengroßer Tumor, druckschmerzhaft. 4. 12. Operation: Wf. in zahlreichen Adhäsionen, nach hinten geschlagen, dem Coecum breit anliegend. Zwischen mittlerem und peripherem Drittel enge Stenose, peripher kleiner Kotstein. Schleimhaut stark gerötet. 31. 12. entlassen.

Nr. 372. B., Anna, 18 Jahre. 1901 plötzliche Ileocöcalschmerzen, 8 Wochen krank. 02 2. Anfall, ohne Exsudat; 5 Wochen. Juli und Oktober 03 2 Anfälle. 20. 11. wieder erkrankt. 4. 12. aufgenommen. ICGgd. in der Tiefe an der Stelle des Mc Burneyschen Punktes walzenförmige, schmerzhafte Resistenz. 8. 12. Operation: Wf. makroskopisch unverändert. 8. 1. 04 entlassen.

Nr. 373. Sch., Emil, 24 Jahre. Anfang September 03 plötzlich Unterleibsschmerzen, Erbrechen. 20. 9. wieder heftige Schmerzen in ICGgd.: Erbrechen 2 Tage. 22. 11. aufgenommen. ICGgd. druckschmerzhaft. 12. 12. Operation: Wf. makroskopisch unverändert. 9. 1. 04 entlassen.

Nr. 374. B., Emil, 17 Jahre. 15. 9. 03 plötzlich rechts Leibschmerzen, Erbrechen, mehrere Wochen krank. November 03 2. Anfall, ohne Erbrechen. 9. 12. wieder erkrankt, Erbrechen. 14. 12. aufgenommen. Mäßige Druckempfindlichkeit der ICGgd. 21. 12. Operation: Wf. auffallend lang, makroskopisch unverändert.

Nr. 375. L., Ilse, 24 Jahre. Vor ca. 6 Jahren zuerst perityphlitische Erscheinungen. Seitdem fast dauernd Beschwerden mit kurzen Pausen. Vor 4 Wochen wieder heftige Schmerzen in der r. Seite; damals Tumor fühlbar. Seit 3 Tagen wieder Schmerzen. 23. 12. 03 aufgenommen. Fossa iliaca d. Druckschmerz; kleiner Tumor. Operation: Wf. sieht äußerlich normal aus. 1 cm vom Ansatz sehr enge Stenose, dahinter weißlich narbiges Aussehen. Mikr.: Hinter der Stenose fehlen die Schleimhaut und die Follikel. Vermehrung des Bindegewebes. 12. 1. 04 entlassen.

Nr. 376. J., Friedrich, vgl. Nr. 117.

Nr. 377. H., Lina, 21 Jahre. 10. 12. 03 heftige Leibschmerzen, später besonders ICGgd. 26. 12. von neuem Schmerzen. 29. 12. aufgenommen. Druckempfindlichkeit in der ICGgd. 7. 1. 04 entlassen. — 9. 1. 04 Wiederaufnahme. Beschwerden in der ICGgd. 2. 2. Operation:

Wf. 13 cm lang, 2 cm von der Spitze circuläre Einschnürung. An der Basis einige Adhäsionen. 3. 3. entlassen.

Nr. 378. R., Max, 25 Jahre. Am 3. 1. 04 mit Fieber, Schmerzen in der ICGgd. erkrankt; bald Erbrechen. 9. 1. aufgenommen. Schmerzhaftigkeit und Resistenz in der ICGgd. 21. 1. Temperatur jetzt dauernd normal. Kleine Resistenz noch vorhanden. 3. 2. Operation: Wf. in der Tiefe in ganzer Ausdehnung sehr fest mit Coecum verwachsen. Zwischen den ödematösen Strängen noch etwas eitriges Sekret. Wf. brüchig. 2. 4. entlassen.

Nr. 379. N., Heinrich, 32 Jahre. Juli 03 Perityphlitis. Vor 14 Tagen Schmerzen in der ICGgd. 6. 4. 04 aufgenommen. Bewegliche nicht schmerzhafte Resistenz in der ICGgd. 9. 4. Operation: Wf. ohne wesentliche makroskopische Veränderungen; an der Basis einige leicht lösbare Stränge. 6. 5. entlassen.

Nr. 380. R., Hermann, 21 Jahre. Vor 8 Tagen undeutliche Schmerzen, von der Lumbalgegend ausgehend. Temperatursteigerung. Seit heute stärkere Beschwerden. 5. 2. 04 aufgenommen. ICGgd. in der Tiefe druckempfindliche Resistenz. 15. 2. mit zweifelhafter Diagnose Appendicitis (?) entlassen. — Wiederaufnahme 12. 4. Klagt zuweilen über Beschwerden. 14. 4. Operation: Wf. auffallend lang. 14. 5. entlassen.

Nr. 381. Sch., Paul, 20 Jahre. Vor 3 Tagen plötzlich Schmerzen in der ICGgd. 24. 3. 04 aufgenommen. Kleine schmerzhafte Resistenz in der ICGgd. 29. 4. Operation: Wf. sehr lang, etwa in der Mitte geknickt. In der Umgebung zarte Adhäsionen. An der Spitze Residuen eines alten Ulcus. 27. 5. entlassen.

Nr. 382. R., Franz, 33 Jahre. 2. 1. 04 Incision eines perityphlitischen Abszesses. 27. 4. aufgenommen. ICGgd.: In der Tiefe deutliche Resistenz. 2. 5. Operation: Ausgedehnte Verwachsungen zwischen Netz und Peritoneum parietale. Wf. am Coecum flächenhaft verwachsen, geknickt. In der Spitze des Wf. kleiner Kotstein. 4. 6. entlassen.

Nr. 383. M., Viktor, vgl. Nr. 130.

Nr. 384. H., Walter, 15 Jahre. Seit dem 13. Jahr 3 perityphlitische Anfälle, zuletzt vor Ostern 04; jedesmal Fieber, Schmerzen, Erbrechen. Dauer 3—4 Wochen. 19. 5. aufgenommen. ICGgd.: Kleiner druckschmerzhafter Tumor. 1. 6. Operation: Wf. an der Basis stenosiert; in der Umgebung leichte Adhäsionen. Wf. am Coecum seitlich fixiert. 29. 6. entlassen.

Nr. 385. M., Ernst, vgl. Nr. 127.

Nr. 386. S., Margarete, 19 Jahre. Erster heftigster Anfall von Perityphlitis Juni 03, zweiter Oktober 03, seitdem fast alle Monate, zuletzt Mai 04. 6. 6. aufgenommen. ICGgd.: In der Tiefe undeutliche Resistenz. Ileocöcalgurren. 7. 6. Operation: Wf. äußerlich intakt, an der Spitze leichte Stenose. 1. 7. entlassen.

Nr. 387. K., Ella, 19 Jahre. Kurz vor Ostern perityphlitischer Anfall. 2. 6. 04 zweiter Anfall, Erbrechen, Leibschmerzen. 4. 6. aufgenommen. Druck über der Symphyse schmerzhaft. 6. 6. Eintritt der Menses. 15. 6. Operation: Wf. sehr lang, mehrfach gewunden. 9. 7. entlassen.

Nr. 388. B., Friedrich, 22 Jahre. 24. 5. 04 akut erkrankt, Erbrechen, Leibschmerzen, später großes Exsudat. 14. 7. aufgenommen. Abdomen

weich; keine Resistenz. 18. 7. Operation: Wf. stark verwachsen, am kleinen Becken fixiert. Wand stark verdickt. 15. 8. entlassen.

Nr. 389. F., Hermann, 47 Jahre. Vor 10 Wochen plötzlich intensiver Schmerz im Unterleib. 14 Tage krank. Seit 5 Wochen in der ICGgd. stechende Schmerzen. 31. 8. 04 aufgenommen. Schmerzhafte Resistenz, länglicher Wulst fühlbar. Operation: Wf. eingebettet in Adhäsionen zwischen Dünndarmschlingen, eine schwer lösbar. Wf. an der Verwachsungsstelle perforiert. 24. 9. entlassen.

Nr. 390. L., Martha, 14 Jahre. 1902 2 Anfälle, 1903 2, der letzte Anfall Juli 04, je etwa 14 Tage Dauer. 26. 9. aufgenommen. Leib ohne Resistenz. 29. 9. Operation: Wf. auffallend lang, geknickt am Ende. 26. 10. entlassen.

Nr. 391. V., Emma, 14 Jahre. Vor 4 Wochen Schmerzen in der ICGgd.; 14 Tage bettlägerig. Seit 7. 9. 04 wieder stärkere Schmerzen. 8. 9. aufgenommen. Undeutliche Resistenz in der Tiefe; ICGgd. druckempfindlich. 24. 9. beschwerdefrei. 6. 10. Operation: Wf. am Eingang des kleinen Beckens fest verwachsen. Beim Lösen einige Tropfen dicken Eiters. Wf. in der Mitte gedreht. 14. 11. entlassen.

Nr. 392. Sch., Richard, 35 Jahre. Mai 04 14 Tage bettlägerig, Geschwulst in der ICGgd.; August 04 8 Tage Fieber und Anschwellung. Anfang September nur Schmerzen, die seitdem andauern. 19. 9. aufgenommen. ICGgd. weiche, wurstförmige Resistenz. 11. 11. Operation: Wf. an der Hinterfläche des Coecum verwachsen. Wand verdickt. 19. 12. entlassen.

Nr. 393. B., Hermann, 18 Jahre. September 04 Perityphlitis; seither immer etwas Schmerzen, besonders nach der Arbeit. 17. 11. aufgenommen. Leichter Druckschmerz in der ICGgd. 21. 11. Operation: Keine Verwachsungen; Wf. äußerlich normal. 6. 1. 05 entlassen.

Nr. 394. U., Arthur, 10 Jahre. August 04 Fieber, Erbrechen, Leibschmerzen in der ICGgd.; 6 Wochen. Mitte Oktober 2. Anfall. 25. 11. aufgenommen. ICGgd.: Strangförmige Resistenz. 29. 11. Operation: Um den Wf. reichlich Verwachsungen; um die Spitze Teelöffel Eiter, aus einer Öffnung im Wf. hervorquellend. Wf. sehr lang. 24. 12. entlassen.

Nr. 395. Sch., Franz, 18 Jahre. 5 Anfälle mit Schmerzen, Fieber, Anschwellung der ICGgd., je 4—5 Wochen; 1. Ende 01, 2. Anfang 02. 3. und 4. 03, 5. Oktober 04. Kleines Exsudat festgestellt. 4. 12. 04 aufgenommen. ICGgd.: Leichte undeutliche, auf Druck kaum empfindliche Resistenz. 8. 12. Operation: Wf. hinter Coecum, Spitze leicht adhärent, 8 cm lang, dünn, etwas blutig-schleimiger Inhalt. 5. 1. 05 entlassen.

Nr. 396. S., Hermann, 30 Jahre. Mai 03 akut mit Leibschmerzen, Erbrechen erkrankt, 10 Tage. April 04 2 Wochen bettlägerig; seitdem immer Druckgefühl in der ICGgd. Vor 3 Monaten 3. Anfall, seitdem Druck bei Obstipation. 9. 12. 04 aufgenommen. ICGgd.: Vermehrte Resistenz, leicht druckempfindlich. 12. 12. Operation: Wf. dünn, nicht verwachsen. Am Ende kleine cystenartige Erweiterung. Stenose nahe der Spitze; in der Erweiterung schleimiger Eiter. 4. 1. 05 entlassen.

Nr. 397. M., Kurt, 19 Jahre. 5 Anfälle von Appendicitis, zuletzt vor 12 Tagen. 29. 7. 97 aufgenommen. ICGgd.: In der Tiefe etwas Druckschmerz. Ileocöcalgurren. 30. 7. Operation: Wf. in ausgedehnte Adhäsionen

gebettet. Abends hochgradige Anämie; heftige Leibschmerzen. 2. Operation: Unterbindung der blutenden A. epigastrica. 5. 8. Exitus. Keine Sektion.

Nr. 398. G., Albert, 41 Jahre. Seit Frühjahr fortwährend recidivierende Blinddarmentzündung. 28. 9. 99 aufgenommen. 30. 9. Operation: Wf. sehr schwer auszulösen, da er hoch hinter dem Coecum sitzt, überall fest verwachsen. Reißt mehrere Male ein; die Ansatzstelle am Coecum nicht klar zu finden. Drainage. Abends: beginnende Peritonitis. 2. 10. früh Exitus. Keine Sektion.

Nr. 399. D., Salomon, 27 Jahre. Am 11. 4. 04 Erbrechen und Unterleibsschmerzen. 14. 4. aufgenommen. ICGgd. druckschmerzhaft. 3. 5. zuweilen leichte Beschwerden. 20. 5. Operation: Am Coecum keine Adhäsionen. Wf. als Strang zum kleinen Becken verlaufend; am Promontorium in festen Adhäsionen. Bei der schwierigen Loslösung reißt Wf. ein, an einer Stelle, wo ein Kotstein in ihm liegt. Schleimhaut sonst intakt. Resektion gelingt schließlich. 21. 5. abends peritonitische Erscheinungen. Revision: Drainage. 22. 5. Exitus. Sektion: Frische diffuse fibrinöse Peritonitis.

V. Nicht operierte Fälle.

Nr. 400—438 Appendicitis.
Nr. 439—466 Perityphlitis.
Nr. 467—471 Peritonitis.

XXIII.

Die Beckenbrüche mit Bemerkungen über Harnröhren- und Harnblasenzerreißungen.

Von

Prof. Dr. P. Stolper-Göttingen.

(Mit 35 Abbildungen.)

Unsere Kenntnis der Beckenverletzungen stützt sich im großen ganzen auf eine verhältnismäßig geringe Zahl von klinisch und pathologisch-anatomisch untersuchten Fällen. Auch die neueren Lehrbücher der Chirurgie greifen deshalb notgedrungen auf das alte Lehrbuch der Frakturen und Luxationen des verdienstvollen Malgaigne zurück, dessen Name bis auf diesen Tag mit einem immer noch für eigenartig gehalten Typ von Beckenbrüchen verknüpft wird.

Messerers Experimentalstudien über die Elasticität und Festigkeit der Knochen (1879), die Kusmin (1882) besonders für das Becken erweitert hat, ließen erwarten, daß man allgemein auch für das Becken sich daran gewöhnen würde, die verschiedenen Verletzungen desselben, wie mannigfach sie sich auch in Bezug auf Sitz und Größe darstellen mochten, genetisch einheitlicher aufzufassen. Rose, der den Begriff des Beckenringbruches schon 1865 einführte und sich damit ein unbestreitbares Verdienst erwarb, ist von den späteren Bearbeitern des Gebietes wohl nicht ganz verstanden worden, wie man aus der Tatsache entnehmen muß, daß zahlreiche neue Lehrbücher rein theoretisch, aber sicher nicht aus praktischen anatomischen Studien heraus eine ganze Reihe von verschiedenen Formen von Beckenluxation aufstellen. Salleron schrieb noch 1871 eine Monographie lediglich über die Luxationen des Beckens, über eine Form der Beckenverletzungen, die es nach meiner Erfahrung rein überhaupt nicht gibt. Hoffa (Frakturen und Luxationen 1904) gibt 12 Abbildungen von Beckenbrüchen, hat aber die Oppelsche theoretisierende Einteilung acceptiert.

Auf große Eigenerfahrung gründet sich die Darstellung der Beckenbrüche in dem alten trefflichen und soeben wieder neu erschienenen Lehrbuch von König, und über eine große Anzahl von Beckenverletzungen berichtet Bartels in seiner Arbeit über „Die Traumen der Harnblase", ebenso Martens, „Verletzungen und Verengerungen der Harnröhre". Wenn ich noch der Arbeit von Katzenelson und der Bearbeitung des Kapitels durch Steinthal im Handbuch der praktischen Chirurgie gedenke, so sind die Namen derjenigen angeführt, die sich eingehender mit den Beckenbrüchen und den dabei vorkommenden Harnblasen- und Harnröhrenverletzungen beschäftigt haben. Freilich kommen dazu noch eine Menge kasuistischer Beiträge, die ich indes unberücksichtigt lassen muß, um den Umfang der Abhandlung nicht über Gebühr auszudehnen.

Das in der Literatur niedergelegte Erfahrungsmaterial entspricht meines Erachtens bezüglich der pathologisch-anatomischen Untersuchung der Beckenverletzungen noch nicht der praktischen Bedeutung und Häufigkeit derselben. Gerade diese Lücke aber glaube ich einigermaßen ausfüllen zu können, da es mir gelungen ist, eine größere Sammlung von Beckenbrüchen zusammen zu bringen, über die ich teils in Zeichnungen, teils in Photographien, teils in Skizzen in dieser Arbeit, zugleich beschreibend, berichten will. Ich habe die Präparate zum größeren Teil, 33 an Zahl, vor einem großen Kreise von Chirurgen auf der Naturforscher-Versammlung in Karlsbad 1902 bereits demonstriert. Die Mehrzahl habe ich als Assistent des heimgegangenen Geheimrats Professor D. W. Wagner in Königshütte a. S. durch Obduktion gewonnen. Ein Teil und zwar besonders wertvolle Präparate von geheilten Frakturen stammt aus meiner früheren Arbeitsstätte, aus der Sammlung des Breslauer pathologischen Instituts. Für die Erlaubnis zu ihrer Verwertung bin ich meinem früheren Chef, Herrn Geheimrat Professor Dr. Ponfick zu großem Danke verpflichtet.

Den Schwerpunkt meiner Mitteilungen sehe ich in der möglichst genauen Beschreibung dieser zahlreichen Präparate, weil ich weiß, daß selbst bei Obduktionen noch vielfach Beckenfissuren übersehen werden. Denn es geht mit ihnen wie mit den Schädelbrüchen, man kann die Zahl der Fissuren und ihre Ausdehnung erst am macerierten Präparat ganz übersehen.

Bei der eingehenden Betrachtung der Bilder wird man trotz aller Verschiedenheiten in der Form und dem Verlauf der Fissuren sich der Tatsache einer gewissen Gesetzmäßigkeit nicht verschließen können. Das Material scheint mir zwar nicht wesentlich neue Ge-

sichtspunkte für die Lehre von den Beckenbrüchen beizubringen, wohl aber das Verständnis für den Mechanismus der Beckenringbiegungsbrüche, des interessantesten und häufigsten Typus, besser als alle Experimente zu veranschaulichen und damit auch die klinische Diagnose der Beckenverletzungen zu fördern.

Gerade letzterer Umstand scheint mir recht wünschenswert, denn ich habe bei den sehr zahlreichen Untersuchungen von Unfallverletzten in Königshütte, in der Heilanstalt für Unfallverletzte in Breslau wie in meiner hiesigen Tätigkeit als Kreisarzt über Erwarten oft die Erfahrung gemacht, daß viele Beckenbrüche lange unerkannt blieben. Herr Dr. Löwe vom Institut für Unfallverletzte in Breslau weiß mir diese Erfahrung besonders zu bestätigen. Hatten wir doch dort unter 1648 zur Nachbehandlung aufgenommenen berufsgenossenschaftlichen Unfallverletzten im Jahre 1902, also unter durchweg schwerverletzten, 24 geheilte Beckenbrüche, von denen nur 11, also knapp die Hälfte, als solche vorher diagnostiziert waren.

Die Bedeutung der Beckenbrüche ist in der Praxis danach eine größere, als dies nach den häufig citierten Zahlen von Bruns (0,3 Proz. aller Knochenbrüche) und Golebiewski (1 Beckenbruch auf 4000 Verletzungen überhaupt) scheinen mag.

Ich werde im ersten Teil der Arbeit (A) vorwiegend die anatomischen Verhältnisse, im zweiten (B) die klinischen und im dritten (C) die Hauptcomplikationen der Beckenbrüche, die dabei vorkommenden Harnröhren- (C I) und Harnblasenverletzungen (C II) behandeln.

A.

Ich unterscheide im folgenden, festhaltend an dem von Rose für die Chirurgie aufgestellten Prinzip, daß die Summe aller das Becken zusammensetzenden Knochen als einheitliches Ganzes, als „Beckenring“ aufzufassen ist:

I. indirekte Beckenringbiegungsbrüche,
II. direkte Beckenrandbrüche.

Die Schußfrakturen des Beckens, wie auch die Pfählungsverletzungen lasse ich mangels genügender Eigenerfahrungen unberücksichtigt.

Unter den Beckenrandbrüchen sind als die häufigsten anzusehen die isolierten Frakturen der Darmbeinschaufel, die

isolierten Querfrakturen des Kreuz-Steißbeins und endlich eine durch ihre Entstehungsart wohlcharakterisierte, meist mit schwerer Quetschung der Harnröhre einhergehende einfache oder doppelte Fraktur am Schambogen, d. h. an einem oder beiden Schenkeln desselben. Der Abbruch von Dornfortsätzen des Kreuzbeins durch direkte Gewalt spielt praktisch keine Rolle.

Bei diesen drei Untergruppen ist immer eine direkte Gewalt mit umschriebener Einwirkungsstelle der Anlaß. Ein Hufschlag beispielsweise gegen die Darmbeinschaufel bricht am Rande des Beckens ein Stück heraus, ohne doch die Continuität des Beckenringes aufzuheben. Beim Fall auf der Höhe auf das Gesäß kommt es, ohne daß dabei der ganze Beckenring birst, zu einer Querfraktur des Os sacrum, wenn dieses z. B. auf einen aus dem Boden hervorragenden Stein aufschlägt. Die Fissur zieht von einem Foramen sacrale der einen Seite zu dem korrespondierenden der anderen Seite, oder einem höheren oder tieferen und beiderseits darüber hinaus. Hierher zählt auch der Abbruch, bezw. die Lockerung des Kreuzbeinanhanges, des Os coccygis. Die dritte Unterart, die isolierte Fraktur am Schambogen, kommt zustande durch Fall mit gespreizten Beinen rittlings auf einen harten Gegenstand. Ein Becken mit ausgeheilter Fraktur dieser Art ist später abgebildet. Solche Verletzungen habe ich z. B. bei Bergleuten des öfteren beobachtet, die über das hohe Gestänge einer Grubenförderbahn hinliefen, d. h. auf Eisenbahnschienen, welche über hohe, in weiten Zwischenräumen aufgestellte Holzböcke führten. Ausgleitend kommen sie rittlings mit der ganzen Wucht ihres Körpergewichts auf die Schiene zu sitzen. Dabei bricht unter der direkten Quetschung meist einer der beiden Schenkel des Schambogens, also der Ramus descendens ossis pubis, bezw. seine Fortsetzung, der Ramus ascendens ossis ischii, gelegentlich auch beide Schambogenschenkel. Es ist fast die Regel, daß dabei auch die unter dem Schambogen herziehende Harnröhre beschädigt wird und zwar meist, ohne daß die äußeren Weichteile eine Zusammenhangstrennung aufweisen. Nur ein durch Blaufärbung und Schwellung sich kennzeichnender subkutaner Bluterguß und starke Druckempfindlichkeit deutet unmittelbar nach dem Unfall auf den Ort der stattgehabten Verletzung hin. Eben dieser Bluterguß läßt über die Frage, ob eine Fraktur oder eine einfache Contusion des Knochens stattgehabt hat, vielfach im unklaren.

Die der Art ihres Zustandekommens wie ihrer anatomischen Erscheinungsform nach wohlcharakterisierte häu-

figste Frakturform ist der Beckenringbiegungsbruch, der Haupttypus der Beckenbrüche, der Beckenbruch κατ' ἐξοχήν.

Der Beckenringbruch kommt nicht durch direkte Gewalt, sondern durch indirekte zustande, und zwar durch Pressung (Compression) des Beckenringes, sei es in frontaler, sei es in sagittaler Richtung oder in einer dazwischenliegenden diametralen. Im Momente der Maximal-Biegung des elastischen Ringes kommt es an bestimmten Lieblingsstellen zu Zusammenhangstrennungen und, wie fast jedes der Präparate zeigt, an mehreren, meist weit von einander gelegenen Linien. An den leichter verletzten Becken kommt es auch in der Art der Fissuren zum Ausdruck, daß diese typischen Beckenbrüche nach den Gesetzen der Biegungsspannung zustande kommen, wie dies schon Kusmin auf experimentellem Wege fand. Ich habe mehrere Präparate, an denen ein langer dünner Span an der Innenseite des Beckenringes, an dem Innenrande des Ramus horizontalis ossis pubis abgesplittert ist. Der Splitter hängt nach der Darmbeinschaufel zu mit dem Knochen noch zusammen, während die Lamelle mit dem nach der Symphyse hin gelegenen Ende ganz losgelöst ist und in das Beckeninnere hineinbiegt. Es liegt nahe, von dieser freien Spitze des Fragments Gefahr für die Harnblase im Moment der Zusammenpressung des Beckens zu befürchten.

An die Spitze meiner Abbildungen stelle ich ein Präparat, welches — an der rechten Darmbeinkante — die Wirkung der direkten Gewalt, aber an 6 anderen Stellen die der Biegungsüberspannung aufs deutlichste zeigt.

Fall 1 (Fig. 1). Multiple Fissuren am Becken eines zwischen zwei Förderwagen zusammengequetschten, alsbald verstorbenen Bergmanns. Tod durch Brustquetschung.

Ich fand 1. entsprechend einer starken Weichteildurchblutung Fissuren am rechten Darmbeinkamm,

2. Fraktur des rechten aufsteigenden Sitzbeinastes,

3. Fraktur des linken absteigenden Schambeinastes,

4. Schrägbruch des rechten horizontalen Schambeinastes, dicht an der Symphysis pubis; in der Nähe des spitzen Fragments die Harnröhre durchrissen, dicht an der Prostata. Große Wundhöhle mit Urin durchmischt;

5. klaffende Fraktur den ganzen linken Kreuzbeinflügel durchsetzend;

6. Fissur im rechten Kreuzbeinflügel, nur 2 cm in die Tiefe und nach unten bis zum obersten rechten Foramen sacrale reichend;

7. leichte Infraktion am linken horizontalen Schambeinast.

Das Präparat ist in jeder Weise typisch, denn es läßt nicht bloß den Lieblingssitz der Fissuren bei indirekten erkennen, sondern es demonstriert auch die Zusammenpressung des Ringes durch

Fig. 1.

die Infraktion, durch die nach innen abspringenden Fragmentspitzen, durch den Einbruch der beiden Kreuzbeinflügel an der Innenseite. Das Gleiche gilt von dem durch Skizze nur wiedergegebenen folgenden Präparat.

Fall 2 (Fig. 2). Typische Beckenringfraktur, gleichseitige Fissuren an der vorderen und hinteren Beckenhälfte.

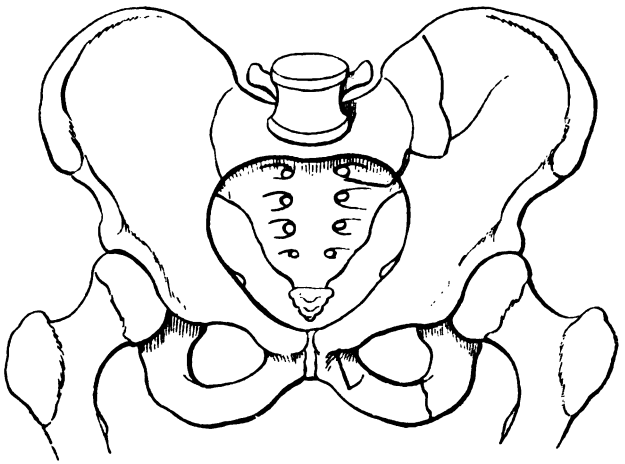

Fig. 2.

Das Präparat stammt von einem verschütteten Bergmann, der unter dem Gestein erstickt ist. Es ist ein verhältnismäßig leichter Beckenbruch; eine Fissurlinie zieht linkerseits median vom Tuber ischii zum Foramen

obturatorium, eine zweite, ihre Fortsetzung, beginnt etwas oberhalb am Rande dieses Foramens und durchsetzt den horizontalen Ast des Schambeines.

Ebenfalls auf der linken Seite sehen wir eine Fissur von dem 1. Foramen sacrale zur Synchondrosis sacroiliaca sinistra ziehen, in dieser ein Stück fortlaufen und dann in 2 sich gabelnden Ästen durch das linke Darmbein gehen.

Die Betrachtung von hintenher läßt keine Läsion des Kreuzbeins, wohl aber eine klaffende unregelmäßige Sprengung an der Rückseite der Darmbeinschaufel erkennen.

(Präparat des pathol. Instituts zu Breslau, diesem 1880 von Herrn Prof. W. Wagner-Königshütte übersandt.)

So sahen wir als Lieblingssitz der Fissuren die zarten Knochenspangen der Schambogenschenkel, die horizontalen Äste des Schambeins an der vorderen Beckenhälfte und die Nachbarknochen der Kreuzdarmbeinfugen hinten.

Fig. 3.
Abbruch des hinteren Darmbeinflügels.

Als Schambogenschenkel möchte ich der Kürze halber den Ramus descendens ossis pubis und den Ramus ascendens ossis ischii bezeichnen. Hier finden wir bei allen schwereren Frakturen die Kontinuität einseitig oder beiderseitig von der Symphyse ganz durchtrennt, so zwar, daß die obere Umrandung des Foramen obturat., also der Ramus horizontalis, wie auch die untere fissuriert ist, also die Spange vom Angulus bis zum Tuber ischii. Manchmal sitzt eine Fissur hinter dem Tuber an dem Ramus descendens ossis ischii. In jedem Falle muß man die Fissur sich mitten durch das Foramen obturatorium

hinlaufend denken. Sind die genannten Knochenspangen beiderseitig von der Symphyse gebrochen, so ist der Sitz der Fissuren fast immer ganz symmetrisch.

Daß die Bruchfigur im linken Darmbein des Falles 2 etwas typisches ist, des zum Beweise füge ich das Photogramm des rechten Darmbeins eines anderen Beckens (Fall 3) bei. Ich nenne das „Abbruch des hinteren Darmbeinflügels" (Fig. 3).

Fall 4 (Fig. 4). Augenfällige Symmetrie im Sitz der Bruchlinien am vorderen Beckenbogen. Einfache Fissur in der hinteren Beckenhälfte linkerseits.

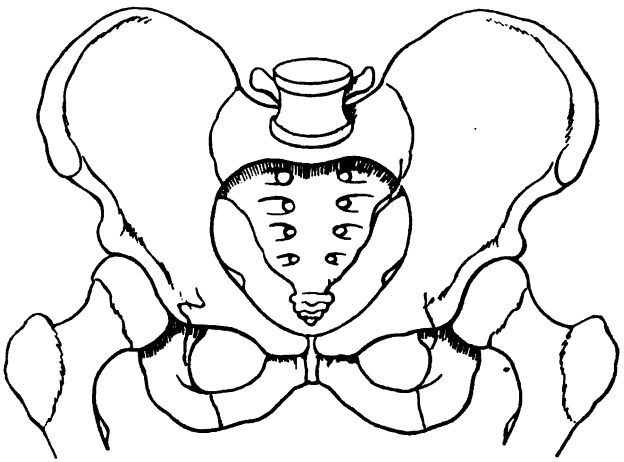

Fig. 4.

An einem von seinem Wagen wahrscheinlich abgestürzten, überfahrenen und durch zahlreiche schwere Quetschungen Getöteten wiesen die Weichteilverletzungen darauf hin, daß ihm ein Rad über den rechten Trochanter gegangen sein mußte.

Die Bruchlinien gehen fast genau an korrespondierender Stelle durch den horizontalen Schambeinast, da wo der Knochen zum Tuberculum ileopubicum anzuschwellen beginnt. An der linken Seite handelt es sich eigentlich nur um eine Infraktion. Der Schambeinast ist in die laterale Knochenanschwellung sichtlich hineingepreßt. Weiter abwärts durchsetzt die das Foramen obturatorium überspringende Bruchlinie beiderseits den aufsteigenden Sitzbeinast dicht vor dem Sitzbeinhöcker. An der Schambeinfuge war eine nicht bis in das Foramen obturat. reichende Fissur rechterseits sichtbar; die Harnröhre hier eingerissen, aber nicht ganz durchgequetscht. In der Zusammenfügungslinie zwischen dem Kreuzbein und der linken Darmbeinschaufel war die Einwirkung der Gewalt nur an der Absprengung minimaler Knochensplitter vom äußersten Rande des Kreuzbeins erkennbar. Die ganze Synchondrosis sacroiliaca sinistra war nicht gelockert.

Fall 5 (Fig. 5 u. 6). Beckenringbiegungsbruch, doppelseitig, mit gleichzeitigem Beckenrandbruch.

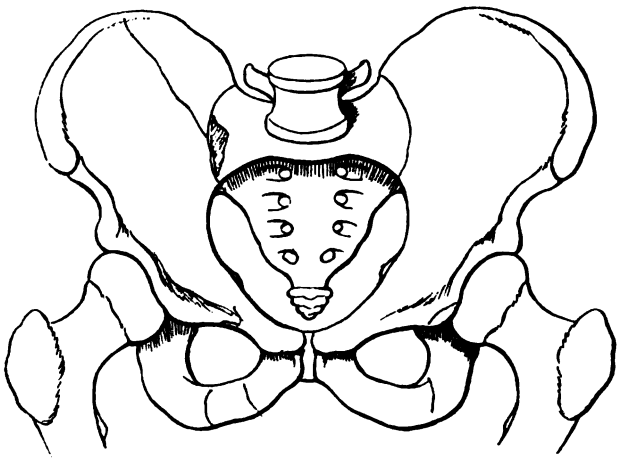

Fig. 5.

Fig. 6.

Mehrfache symmetr. Fraktur, vorn Fraktur des r. hint. Darmbeinflügels.

Das Präparat, entstammend einem Individuum, für dessen Verletzungen ich Angaben über das Zustandekommen nicht machen kann, zeigt ebenfalls die Symmetrie des Sitzes der Bruchlinien am Scham- und Sitzbein, fast an gleicher Stelle wie in Fig. 4. Die Rückansicht des Beckens zeigt mehrere kleine Fissuren im Kreuzbein, einen Beckenrandbruch am rechten Darmbein und Fissuren an der Symphysis pubis, nur an deren Innenseite erkennbar (Photographie).

Fall 6 (Fig. 7). Vorn doppelseitige symmetrische Fissuren; hinten Fissur durch sämtliche Foramina sacralia rechterseits.

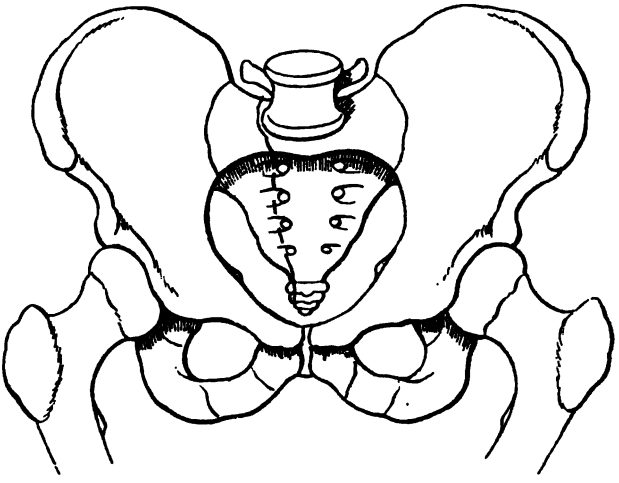

Fig. 7.

Die Symmetrie im Sitz der Fissuren durch die Schambogenschenkel und den horizontalen Schambeinast, hier ganz in der Nähe der Hüftgelenke, ist eine außerordentlich in die Augen fallende. Die durch das ganze Kreuzbein hinziehende Fissur ist auch an der Rückseite sichtbar.

Nähere Angaben über die Entstehung der Fraktur kann ich für dieses Präparat nicht machen.

Fall 7 (Fig. 8). Beckenringfraktur: vorn beiderseits symmetrisch sitzende Fissuren, hinten beiderseits Kreuzbeinlängsfissuren und links Beckenwandbruch (Abbildung s. nächste Seite).

Das von einem durch Überfahren getöteten Mann herstammende Becken zeigt vorn jederseits eine durch den Ramus horizontalis und den Ramus ascendens ossis ischii fast genau symmetrisch ziehende Fissur. Auch hinten sitzen die Sprünge beiderseits; rechts läuft ein solcher durch die Foramina sacralia, und zwar ist er an der Rückseite des Kreuzbeins noch deutlicher sichtbar als vorn, hier im oberen Ausläufer eine Strecke durch die Synchondrosis sacroiliaca hinlaufend. Auch linkerseits zieht ein Sprung vom 3. Foramen sacrale zur Fuge hin. Die linke Darmbeinschaufel endlich zeigt (a—b—c) einen unregelmäßig verlaufenden Bruch des Beckenrandes, die ganze Crista ist hier abgesprengt, offenbar durch direkte Gewalt.

Die in diesen Präparaten immer wiederkehrende Symmetrie der Knochensprünge spricht deutlich dafür, daß diese Beckenbrüche nach gewissen Gesetzen, eben denen der Biegungsspannung zustande kommen. Nur in wenigen selteneren Fällen und bei besonders eigenartiger Einwirkung der Gewalt rückt die Fissurlinie an der vorderen Beckenhälfte mehr lateral, nach dem Hüftgelenk

zu oder sie läuft gar, eine verhängnisvolle Complikation, durch die Hüftgelenkspfanne einer Seite, wie dies 6 meiner Präparate zeigen.

Dreimal sieht man an meinen Präparaten die Schambeinfuge (Symphysis pubis) gelöst, die sie zusammensetzenden beiden Knochen gegeneinander dislociert, einmal in starker Dislokation verheilt.

Nach der alten Terminologie, die ja besonders von unserem alten Lehrmeister in Knochenverletzungen, von Malgaigne, begründet ist, spricht man von Luxationen in der Symphysis pubis, von Frakturen- mehrfachen, symmetrischen, asymmetrischen- des Schambeins, des Sitzbeins u. s. f. Bei der Analyse der Beckenringfraktur wird

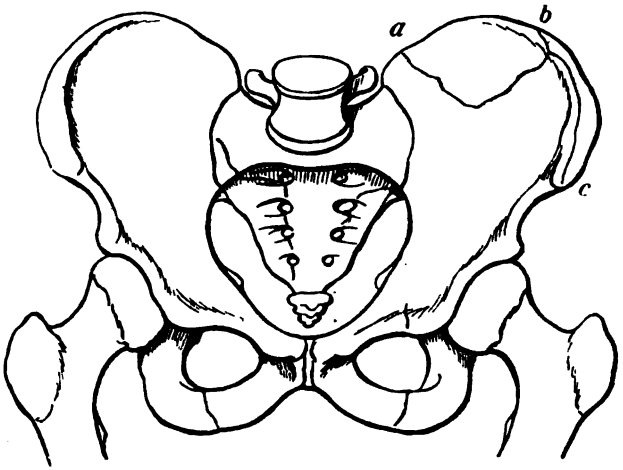

Fig. 8.

man gewiß auch auf diese Lokalisation der einzelnen Fissuren Wert legen, aber es wird nicht immer möglich sein, intra vitam jede Fissur mit Sicherheit festzustellen. Viel wichtiger ist es, sich immer gegenwärtig zu halten, daß bei Beckenbrüchen, die unter akuter Zusammenpressung zustande kommen, die Fissuren an der vorderen Hälfte des Beckenringes der Regel nach multiple sind, ob man sie intra vitam nachweisen kann oder nicht.

Aber mit den Fissuren der vorderen Beckenringhälfte laufen bei den typischen Beckenringfrakturen auch so gut wie immer Läsionen an der hinteren Beckenringhälfte einher. Das sind Lockerungen in der einen oder in beiden Kreuzdarmbeinfugen (Symphyses sacroiliacae) oder Fissuren in ihrer Nachbarschaft, also im Kreuzbein oder im Darmbein wenigstens einer Seite, wenn nicht beider.

Fall 7. 8. 9. 10. 11 (Fig. 9. 10. 11. 12. 13). Beckenringfrakturen, welche den mannigfachen Sitz der Bruchlinie an der Rückseite des Beckens veranschaulichen, mehrfach mit Beckenrandbrüchen kombiniert.

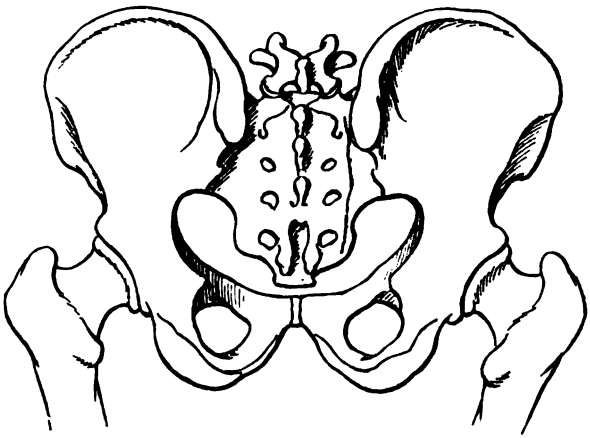

Fig. 9.

Im Präparat 9 läuft die Fissur seitlich von den Foramina sacralia fast durch die ganze Länge des Kreuzbeins, ohne doch dasselbe in sagittaler Richtung ganz zu durchsetzen, denn in der Excavatio, d. h. von vorn

Fig. 10.

Mehrfache Beckenringfraktur vorn u. an beiden Ossa ilei. Kreuzbeinflügel rechts geborsten.

her konnte eine Fissur nicht entdeckt werden. Präparat 10 zeigt ebenso wie Präparat 11 annähernd symmetrisch sitzende Bruchlinien durch beide Darmbeine, in dem einen näher an der Synchondrose, in 9 rechts sogar

ein Stück in dieser hinlaufend, in dem anderen ziehen die Sprünge fast durch die Mitte der Darmbeine hin.

An allen 3 Becken fanden sich am Schambein und Sitzbein Fissuren mit typischem Sitz (beiderseitig bei Präparat 9 und 10), nur rechtsseitig bei Präparat 11.

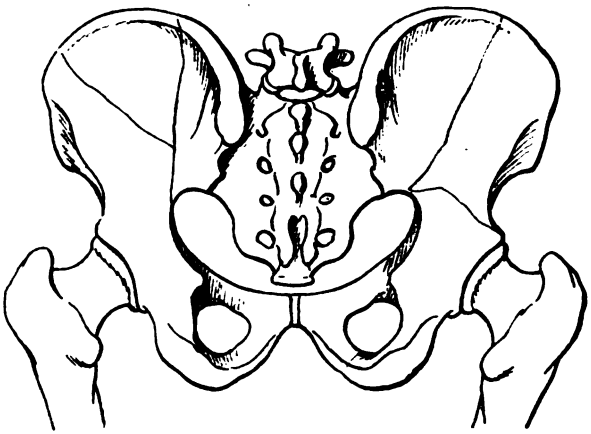

Fig. 11.

Präparat 9 stammt von einem verschütteten Grubenarbeiter, der durch anderweitige Verletzungen sofort getötet war. Präparat 10 stammt von einem „Gepufferten", d. h. er wurde beim Rangieren der Eisenbahnwagen zwischen zwei solchen zusammengequetscht und sofort getötet. Präparat 11 gehört einem durch Überfahren alsbald Getöteten. In diesem Falle liegt für die linke Beckenhälfte eine Form vor, die man nach Malgaigne als „doppelte Vertikalfraktur" bezeichnen müßte, um so mehr, als hier der ganze Hüftgelenksapparat mit dem Fragment nach oben geschoben bezw. nach abwärts gezogen werden konnte.

Fig. 12.
Zahlreiche Frakturen am vord. Becken, links Pfannenbruch. Linksseit. Bruch des Os sacrum durch sämtl. Foramina links.

Fig. 12. An einem bei gebücktem Stehen verschütteten Bergmann, der alsbald infolge zahlreicher schwerer Körperverletzungen starb, fand ich am Becken vorn fünf Bruchlinien von typischem Sitz am Scham- und Sitzbein beiderseits, davon eine kleine Fissur durch den Ramus horizont. in die linke Hüftgelenkpfanne ziehend.

Am Kreuzbein läuft — am Bild zum Teil

verdeckt — links eine lange Bruchlinie durch alle Foramina sacralia ziehend, rechts ein kleiner Sprung am hintern Flügel des Darmbeins.

Präparat 13. Ein sehr typischer Beckenringbruch von einem Manne, der von einem fahrenden Lastwagen an einem Pfeiler vorbeigequetscht und so um sich selbst gedreht wurde, zeigt vorn am Ramus horizontalis ossis pubis und am ascendens ossis ischii dext. Bruchlinien, auch links am Schambogenschenkel eine Fissur, die in größerer Ausdehnung an der Innenseite, parallel zur Symphysenlinie laufend, sichtbar ist.

Die Rückansicht (Fig. 13, Photographie) zeigt die Absprengung des rechten hinteren Darmbeinflügels durch eine steile Fissurlinie.

Fig. 13.
Mehrfache beiderseitige Fraktur vorn. Unregelm. Querfraktur d. Kreuzbeins. Fraktur des r. Os ilei, hint. Flügel.

Erst bei näherem Zusehen bemerkt man auch am linken Darmbein eine den Knochen nicht ganz durchsetzende Fissur, so daß letztere nur bemerkt wird, wenn man in den Winkel zwischen Kreuzbein und Darmbein von hinten her hineinsieht. Leicht übersehbar ist endlich eine Knickungslinie durch die rechte Kreuzbeinhälfte, die nur von vorn her erkennbar ist und ungefähr von Foramen zu Foramen läuft; an der Rückseite ist nur rechts oben und zwischen den beiden untersten Foramina sacr. je eine zarte Querfissur auch auf dem Photogramm eben noch erkennbar, alles Zeichen mächtiger Zusammenpressung dieses zwischen die Darmbeine eingeschalteten Knochens. Auch dieser Beckenbruch wäre nach Malgaigne eine „doppelte Vertikalfraktur."

Gestützt auf meine Erfahrungen am Obduktionstisch wie auf allgemeine Erwägungen halte ich reine Lösungen in den Symphyses sacroiliacae, Luxationen oder Diastasen im Sinne der alten Terminologie, für überaus selten, wenn überhaupt vorkommend. Ich habe keine solchen beobachtet. Ihnen funktionell gleichstehend sind sehr häufig zu beobachten Fissuren längs durch die Massae laterales des Kreuzbeins hinziehend (7mal an den 33 Becken). Ebenso häufig (auch 7mal) fand ich Längsfissuren des Kreuzbeins durch die Foramina sacralia hinlaufend und zwar 4mal doppelseitig, 3mal einseitig. Aber oft sitzt die sehr

lange Fissur, die den hier sehr breiten Beckenring durchsetzt, außerhalb der Kreuzdarmbeinfuge in der Darmbeinschaufel, nämlich 11 mal, davon 3mal doppelseitig.

Die Tatsache, daß in der Regel bei den Beckenbrüchen durch Compression Läsionen an der vorderen und an der hinteren Hälfte des Beckenringes zustande kommen, scheint mir ebenso wie die Multiplizität der Fissuren überhaupt nicht genügend beachtet worden zu sein. Wir pflegten bei Frischverletzten, bei denen man nach der Anamnese einen Beckenbruch zu vermuten Anlaß hatte, in der Wagnerschen Schule den Sitz mehrfacher Frakturen zunächst dadurch festzustellen, daß wir an dem in Rückenlage liegenden Patienten mit beiden Händen einmal auf die Spina ossis ilei anterior beiderseits einen leichten Druck ausübten und den Kranken fragten, ob dies weh tue. Dann pflegt derselbe zu antworten: „Da wo Sie drücken nicht, aber hier vorn (am Schambogen) und hinten (in der Gegend einer oder beider Kreuzdarmbeinfugen)." Danach drückt man mit der Hohlhand beiderseits gegen die Darmbeinkante nach vorn, so das Becken mehr von hinten her zusammenpressend. Auch so erhält man die gleiche Antwort, weil durch den erwähnten Druck auf den Beckenring von vorn oder von hinten her die Diastase der Fissuren vermehrt, bezw. vermindert und so Schmerz an den Bruchstellen ausgelöst wird. Diese gewiß vielenorts geübte Untersuchungsmethode verdient jedenfalls allgemeinere Anwendung.

Was die Läsionen am Kreuzbein, als Teilerscheinungen der typischen Beckenringbrüche, anbelangt, so erklärt sich ihre Erscheinungsform aus der Bedeutung des Kreuzbeins für den Beckenring überhaupt. Er ist als ein Schaltknochen in den Ring eingefügt, der sich nicht mit biegt, dessen Seitenteile aber vornehmlich unter seitlicher Pressung oft bersten. Die Läsionen sind Compressionsfrakturen verschiedenen Grades, durch Druck in frontaler Richtung; das Os sacrum wird also in anderer Richtung zusammengepreßt als die Wirbelkörper, bei denen die Compressionsfrakturen durch Druck, vornehmlich in vertikaler Richtung, zustande kommen. Daß die aus den Foramina sacralia austretenden Nervenwurzeln dabei zu Schaden kommen können, ist naheliegend. Darüber an anderer Stelle.

Bei leichteren Frakturen ist es die Regel, daß die Fissuren der vorderen und der hinteren Beckenringhälfte auf derselben Seite sitzen, also rechts am Scham-, bezw. Sitzbein und rechts in der Gegend der Kreuzdarmbeinfuge — gleichseitig. Aber auch gekreuzt rechts vorn, links hinten sieht man sie (4mal). Bei schweren

Fällen können sie vorn oder hinten oder vorn und hinten doppelseitig sitzen, dann sind sie vorn wie hinten meist auf beiden Seiten symmetrisch. Vorn symmetrische fand ich nicht weniger als 12mal. Sechsmal lief die Fissur vorn durch eines der Hüftgelenke.

Fall 12 (Fig. 14 und 15). Typische Beckenringfrakturen mit gekreuzter (diametraler) Anordnung der Fissuren, rechts vorn und links hinten oder umgekehrt. Dabei ein Beckenrandbruch.

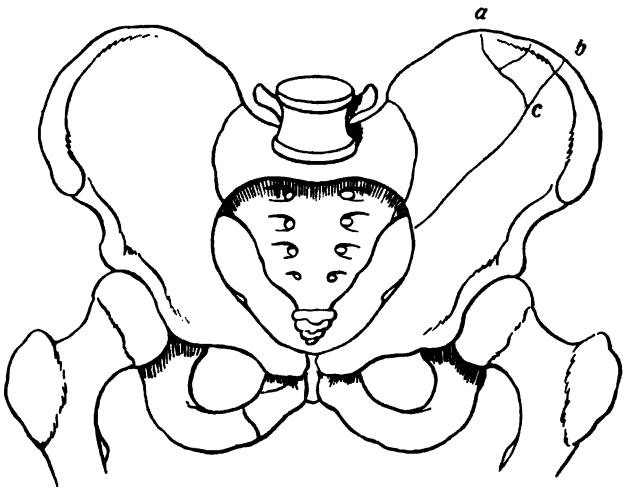

Fig. 14.

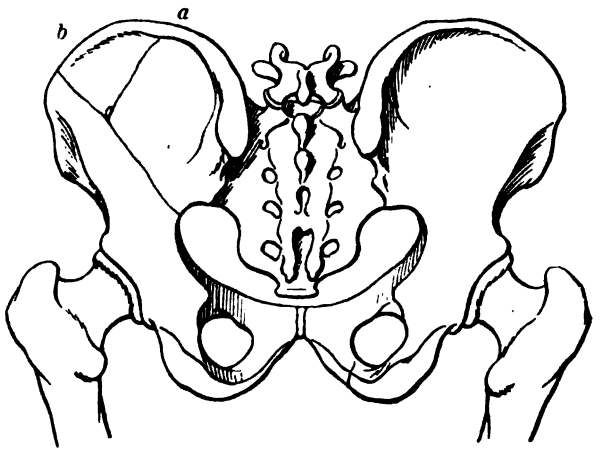

Fig. 15.

Dies Präparat stammt von einem durch Steinfall (Schädelbruch) getöteten Arbeiter, der in den Weichteilen über dem linken Darmbeinkamm

und über dem Lendenteil der Wirbelsäule ausgedehnte subcutane Blutergüsse zeigte. Er war in gebückter Stellung auf Rücken und Hinterkopf getroffen worden. Das dreieckige Fragment der linken Darmbeinschaufel (Beckenrandbruch) (a, b, c) ist also vermutlich durch direkte Gewalt entstanden; dafür spricht auch der Abbruch des linken Querfortsatzes am 4. Lendenwirbel. Gewissermaßen in der Diametralen des Beckenringes liegt, fernab von der Einwirkungsstelle der Gewalt, auf der rechten Seite eine durch das Foramen obturat. dext. unterbrochene Fissur, welche den Ramus horiz. und den Schambogenschenkel durchsetzt. Hier ist die Schamfuge von der Fissur berührt, aber nicht im ganzen durchgebrochen.

Fall 13 (Fig. 16). Beckenring mit gekreuzter Anordnung der Fissuren in der vorderen und hinteren Beckenhälfte.

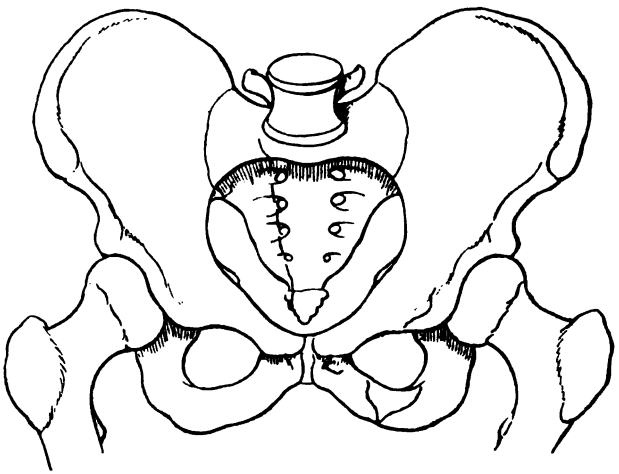

Fig. 16.

Von der Art des Zustandekommens ist nichts bekannt. Lange Fissur hinten durch die Foramina sacralia der rechten Seite des Kreuzbeins hinlaufend. Vorn sitzen die Fissuren linkerseits, und zwar im Ramus horizontalis nahe dem Hüftgelenk, im linken Schambogenschenkel eine doppelte Fissur. Außerdem ist eine leichte Splitterung links von der Symphysis pubis und hinten rechts dicht an der Zusammenfügung des Kreuzbeins mit der rechten Darmbeinschaufel sichtbar. An der langen Einknickungslinie, die durch das Kreuzbein zieht, ist das Moment der Compression direkt sichtbar. Es ist mehr eine Infraktion als eine Fraktur, denn an der Rückseite besteht die Fissur nicht.

Die Dislokation der Fragmente ist zwar vorwiegend schweren Fällen eigen, aber man sieht doch erhebliche Verschiebungen auch bei Fällen, die zur Ausheilung kommen. Wenn eine Dislokation z. B. an den Fissuren des linken Scham- und Sitzbeins

nach unten statt hat, so rückt damit, auch ohne daß in der Kreuzdarmbeingegend eine wesentliche Verschiebung vorliegt, der ganze linke Hüftgelenkapparat ein wenig nach unten, das linke Bein erscheint verlängert. Solche scheinbare Verlängerung um 1—3 cm sieht man nicht selten bei ausgeheilten Frakturen, man findet dann in Gutachten über Unfallverletzte recht oft eine irrtümliche Auffassung der stattgehabten Verletzung. Die Messung von der Spina ilei ant. zum Kniegelenksspalt oder zum Malleolus internus ergibt an beiden Beinen gleiche Maße. Und doch hat der Patient selbst die Empfindung, daß sein linkes Bein seit der Verletzung länger ist. Betrachtet man ihn im Stehen von rückwärts, dann steht die Gesäßfalte links etwas tiefer, auch der Sitzbeinknorren ist links deutlich tiefer zu fühlen.

Diese Verlängerung oder Verkürzung des Beins kann noch größer sein, wenn in der vorderen und hinteren Fissurlinie eine Dislokation der Fragmente in höherem Grade stattgehabt hat.

Das ist bei der viel zitierten „doppelten Vertikalfraktur" von Malgaigne der Fall. Diese Frakturform ist im Grunde nichts Besonderes; sie ist nichts anderes als eine Beckenringfraktur, bei der sowohl die vordere, den Ring durchsetzende Fissurlinie wie auch die hintere ungewöhnlich nahe an den Hüftgelenksapparat herangerückt sind, so diesen in dem umschlossenen Segment herausschneidend. Kommt solche Fraktur z. B. durch Fall auf die Füße bei durchgedrückten Beinen zustande, wie dies von mir und auch früher schon beobachtet wurde (Fahrstuhlverletzung), dann ist eine Dislokation des ganzen Bruchstückes samt dem Hüftgelenk nach oben, also eine Verkürzung des Beins ohne weiteres erklärlich. Ich halte die alte Bezeichnung „doppelte Vertikalfraktur" für unzweckmäßig; die von Malgaigne unter diesem Namen beschriebene Frakturform ist weder dem Zustandekommen nach noch anatomisch etwas wesentlich anderes, als die Beckenringbiegungsbrüche überhaupt. Wollte man eine besondere Art anerkennen, so wären es die seltenen Fälle, bei denen durch Fall auf den Trochanter major der Oberschenkelkopf in die Pfanne so heftig hineingetrieben wird, daß diese birst oder durchbohrt wird. Dabei ziehen in der Regel auch Fissuren durch den ganzen Beckenring hindurch. Aber ganz isoliert, d. h. ohne sonstige Biegungsfissuren, dürfte dieser isolierte Pfannenbruch doch nur ganz ausnahmsweise zur Beobachtung kommen.

Fall 14. 15. 16 (Fig. 17. 18. 19). Typische Beckenringbrüche; von Malaigne als „doppelte Vertikalfraktur des Beckens" bezeichnet (Fig. 17).

Fig. 17.
Asymmetrische Fraktur des vord. Beckenringes, rechts Pfannenbruch. Splitterung an der Symphysis pubis. Splitterbruch des rechten Os ilei.

Malgaigne sagt: „Ich werde unter dieser Bezeichnung einen vielfachen Bruch des Beckens beschreiben, welcher sich von allen anderen durch eine Art von Regelmäßigkeit unterscheidet, und welcher überdies unter der dreifachen Beziehung der Diagnose, Prognose und Behandlung[1]) eine besondere Aufmerksamkeit verdient. Es ist eine Vereinigung von zwei vertikalen Brüchen, die auf einer Seite des Beckens ein mittleres Fragment ausschneiden, welches das Hüftgelenk in sich schließt, und je nachdem dieses mittlere Fragment sich nach oben oder innen verfügt, folgt ihm das Femur in seinen Bewegungen, und von da Veränderungen in der Länge und Richtung des Gliedes, welche mehr als einmal die Praktiker zum Irrtum verleitet haben. Von diesen Brüchen nimmt der vordere fast immer den horizontalen und absteigenden Ast des Schambeins ein, indem er diesen Knochen vom Darm- und Sitzbein absondert; der hintere befindet sich immer hinter der Pfanne und meistens an dem Darmbein, einmal hat ihn indessen Richerand am Heiligbeine gesehen. Endlich kann anstatt des Bruches ein Auseinanderweichen der Symphysis sarcoiliaca statt haben. Gerdy hat ein Beispiel davon berichtet."

In dem vorliegenden Falle läuft die Bruchlinie durch den vorderen Beckenrahmen, durch den medianen Teil der rechten Hüftgelenkpfanne hin, nach unten durch den absteigenden Sitzbeinast, nach oben fast genau in der Synostosenlinie zwischen dem Ramus horizontalis ossis pubis und dem Os ilei, das ist durch die Incisura acetabuli zur Eminentia ileopectinea (Tuberculum ileopubicum). Rückwärts vom Acetabulum aber zieht zwar leicht zickzackförmig, aber im wesentlichen in der Vertikalen eine lange Bruchlinie von der Höhe des rechten Darmbeinkammes zum unteren Ende der Synchondrosis sacroiliaca, zuletzt ein Stück weit in dieser hinlaufend. Das das rechte Hüftgelenk umfassende Bruchstück aus dem Beckenringe ließ sich an der Leiche bei einigem Kraftaufwande etwas

1) Malgaigne läßt also die Entstehungsweise unberücksichtigt.

nach abwärts und aufwärts drücken, wurde aber durch die Muskeln und Bänder in seiner normalen Lage erhalten, so daß von einer Verkürzung oder Verlängerung des Beines an der Leiche nichts zu bemerken war.

Auch am Schambein (Nähe der Symphysis pubis) und am Sitzbein der linken Seite fanden sich noch zwei Fissuren, und ein kleiner Sprung zog vom dritten linken Foramen sacrale zum freien Rande des Kreuzbeins.

Dem Verletzten war das Rad eines Lastwagens über die rechte Beckenhälfte und den Oberschenkel gegangen.

Vergleicht man das Bild der Bruchlinien dieses Falles, so wird man zugestehen müssen, daß es sich in keinem wesentlichen Punkte von demjenigen der übrigen Beckenringbiegungsbrüche unterscheidet, die man nach Malgaignes Auffassung fast alle als „doppelte Vertikalfrakturen" bezeichnen müßte. Denn immer läuft — die Fälle mit „gekreuzter Anordnung" ausgenommen — die Bruchlinie einmal hinten vertikal durch Os ileum, bezw. Synchondrose, bezw. Kreuzbein, und gleichzeitig vorn vertikal durch Scham- und Sitzbein; es besteht also immer eine doppelte vertikale Bruchlinie, welche das Hüftgelenk zwischen sich faßt. Der Sitz der vertikalen Bruchlinie kann überaus mannigfaltig sein, das einheitliche Moment bei diesen Beckenbrüchen liegt in der Art ihres Zustandekommens, nämlich durch Zusammenpressung des ganzen Beckenringes. Es sind Beckenringbiegungsbrüche. Nicht die Ausnahme bildet die doppelt vertikal verlaufende Fraktur, sondern durchaus die Regel, freilich kommt es nur verhältnismäßig selten zu so schwerer Dislokation, daß dies in einer Längenveränderung des Beines zum Ausdruck kommt. Aber gröbere Verschiebung der Fragmente ist bei den Beckenringbrüchen überhaupt verhältnismäßig selten.

Fig. 18 zeigt, was den Sitz der Bruchlinie anlangt, fast genau dieselben Verhältnisse wie Fig. 17, nur sind dieselben weniger ausgedehnt. Die Wiederkehr der durch die Incisura acetabuli und die Pfanne zum Tuberculum ileopubicum hinlaufenden Fissur läßt darauf schließen, daß diese Verbindungslinie (Knochennahtlinie) zwischen Os pubis und Os ilei gute Vorbedingungen zum Zustandekommen eines Bruches darbietet.

Von vorn her sieht man auch eine Bruchlinie in der rechten Synchodrosis sacroiliaca, eine gewisse Lockerung bestand indeß auch an der linken. Endlich ist auch der rechte Schambeinschenkel (Ramus descend.) noch dicht an der Symphysis pubis gebrochen; die Harnröhre war hier blutunterlaufen, nicht zerrissen.

Endlich gebe ich in Fig. 19 noch die Vorderansicht des oben schon geschilderten Präparates (Fig. 11) wieder, linkerseits ein typischer „doppelter Vertikalbruch" im Sinne von Malgaigne.

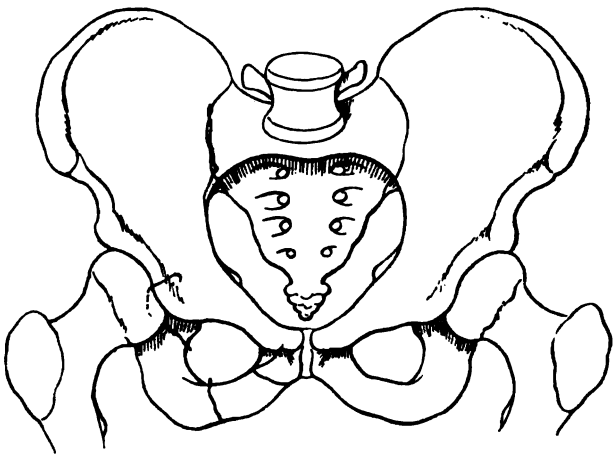

Fig 18.

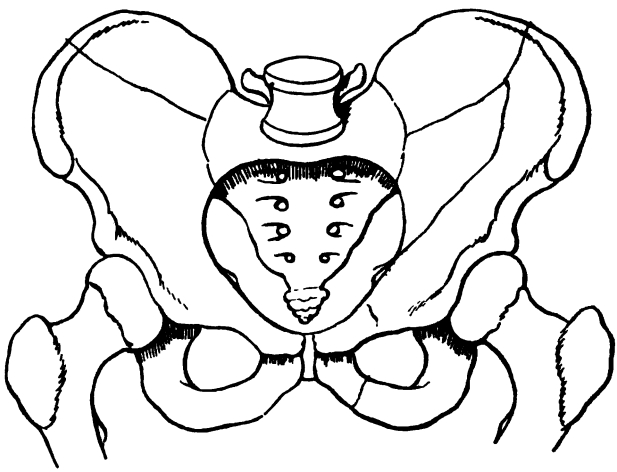

Fig. 19.

Die im Vorhergehenden gegebene summarische Schilderung der Haupttypen der Beckenbrüche ergab sich mir aus der Fülle der anatomischen Erscheinungsformen, die sich mir an dem selten reichen Material darbot. Zu den 33 macerierten Becken kommen aber noch eine Anzahl eigener Beobachtungen an Leichen, bei denen sich das Becken nicht entfernen und macerieren ließ. Die Maceration aber, bezw. die sorgfältige Präparation an dem vollständig herausgenommenen Becken ist nach meiner Erfahrung Vorbedingung,

will man wirklich alle Läsionen der Beckenknochen, alle Sprünge Fissuren) übersehen.

Es können daher Protokolle über Obduktionen, welche diese Bedingung nicht erfüllen, meine Behauptung von der regelmäßigen Multiplizität der Läsionen bei Beckenringbrüchen nicht widerlegen. In dem Winkel, der hinter der Symphysis sacroiliaca beiderseits von der hinteren Ausladung der Darmbeinschaufel und dem Kreuzbein gebildet wird, in der Concavität des letzteren können Fissuren und Compressionseffekte leicht übersehen werden, da abnorme Beweglichkeit bei geringfügigerer Zerstörung natürlich oft fehlt. Für die Deutung zahlreicher vorübergehender klinischer Symptome, z. B. leichter Lumbal- bezw. Sacralwurzelläsionen ist eine sorgfältige Erforschung gerade dieser Gegend bei Beckenverletzungen sehr erwünscht. Dann steht die Aufklärung mancher bis jetzt noch nicht genügend aufgehellter Erscheinungen bei verhältnismäßig geringfügigen Beckenquetschungen zu erwarten.

Es ist unmöglich, von meiner gesamten Beckensammlung sorgfältig gezeichnete Abbildungen jedes einzelnen Präparates zu geben, da ein jedes mehrere Aufnahmen erfordern würde. Ich habe deshalb nur in Skizzen die hauptsächlichsten Typen wiedergegeben, indem ich die Bruchlinien annähernd naturgetreu in ein Schema eintrug. Wer sich nicht an unwesentliche Abweichungen vom Haupttypus ohne Not klammert, dem kann meines Erachtens die Gesetzmäßigkeit in Sitz und Form der Frakturlinien bei der Betrachtung dieser Bilder nicht entgehen.

Auf die für die Prognose der Beckenverletzungen und für die Diagnose, wie schon Malgaigne hervorhebt, so überaus wichtigen Verletzungen der Hüftgelenkpfanne muß ich noch mit einigen Worten eingehen. Bei den allerschwersten Zertrümmerungen des Beckenringes, bei denen so viel Frakturen vorliegen, daß man eine Gesetzmäßigkeit nicht wohl mehr verlangen kann, weil direkte und indirekte Gewalt in allzu großer Stärke durcheinander wirken und gleichzeitig an zu vielen Punkten einsetzen, wie dies bei Eisenbahnverletzungen, Sturz aus der Höhe mit vielfachem Aufschlagen der Fall ist. Hier finden wir die eine oder andere Hüftgelenkpfanne in der Regel mit geborsten, meist in einer sternförmigen Bruchlinie. Dann sieht man den Oberschenkelkopf in das Beckeninnere hineingetrieben. Nicht bloß die Blase ist von den Fragmenten des Schambeins angestochen, auch die Harnröhre ist zerrissen, auch der Darmkanal gelegentlich eröffnet oder durch die Bruckstücke vorgefallen, von ihnen eingeklemmt. Diese Fälle entbehren oft des chirurgischen

Interesses, weil die Verletzten infolge dieser oder anderer Verletzung in der Regel sofort tot sind. Uns interessieren vielmehr die leichteren Verletzungen des Hüftgelenkes. Da wird man einen Unterschied machen müssen zwischen denjenigen, welche man nach der Art der Entstehung als Teilerscheinung eines Beckenringbiegungsbruches aufzufassen hat und zwischen den durch direkte Gewalteinwirkung entstandenen isolierten Hüftgelenkpfannenbrüchen. Freilich werden sich beide Arten gelegentlich auch kombinieren. Es kann nicht meine Aufgabe sein, im Rahmen dieser Arbeit auf die Pfannrandbrüche einzugehen, wie sie sich nicht selten zu Luxationen hinzugesellen, die Diagnose wie die Behandlung meist gleicherweise sehr erschwerend.

Dagegen ist hervorzuheben, daß bei Fall auf den Trochanter major, aber auch bei Fall aus der Höhe mit durchgedrückten Beinen auf die Füße Sprengungen der Hüftgelenkpfanne beobachtet sind.

Als Teilerscheinung des Beckenringbiegungsbruches ist die Pfannenverletzung bei mehreren meiner schon beschriebenen Präparate (Fig. 3, 15, 16) und bei zwei noch folgenden anzusehen. Was aus meinen Skizzen nicht ersichtlich sein kann, das lehren die Originale, nämlich, daß die Fissuren hier im Hüftgelenk gern der Linie der ursprünglichen Zusammenfügung der hier fest aneinander gefügten Knochen folgen. Es ist die auch am macerierten Becken des Erwachsenen in der Regel nicht mehr erkennbare Synostosenlinie zwischen Os ilei, Os pubis und Os ischii. Die Incisur des Beckenringes, welche gegen das Foramen obturatorium hinliegt, ist ja eine gegebene schwache Stelle für die das Foramen überspringende Bruchlinie, sie setzt sich in leichteren Fällen isoliert durch die Fossa acetabuli zum Tuberculum ileo-pectineum fort. Wir werden später einen Fall kennen lernen, welcher lehrt, daß diese Verletzung bei Harninfiltration einen verhängnisvollen Wanderpfad für Infektionsstoffe abgeben kann.

Fall 17 (Fig. 20). Beckenringbruch mit beiderseitiger Hüftgelenkverletzung. Typus der alten Malgaignefractur.

Das von einem Überfahrenen herstammende Präparat läßt trotz der Vielheit der Knochensprünge doch immer noch eine gewisse Symmetrie im Sitz der letzteren erkennen. Für besonders beachtenswert halte ich die Fissuren dicht am Hüftgelenk beiderseits an correspondierender Stelle des horizontalen Schambeinastes, an einer Stelle, die auch an zahlreichen anderen Präparaten eine Fissur, manchmal auch nur eine Infraktion, wie hier oberhalb der rechten Pfanne, zeigt. Daß von hier bei größerer Gewalteinwirkung Fissuren über den Pfannenrand in die Gelenkhöhle hineinlaufen, wie dies links der Fall, ist naheliegend. Die Verletzung des Pfannen-

randes, die man klinisch bei alten Beckenverletzten recht oft aus Abductionsbeschränkung des Beines annehmen muß, erklärt sich daraus, daß eine Prädispositionsstelle für Bruch am Horizontalast so nahe an der Gelenkpfanne liegt, wie dies die Abbildung veranschaulicht.

Fig. 20.
Zahlreiche Frakturen am vord. Becken, links Pfannenbruch.
Linksseitiger Bruch des Os sacrum durch sämtliche Foramina.

Die lange Fissur, welche durch die linken Foramina sacralia hinläuft, hat einen wiederholt an meinen Präparaten beobachteten Sitz.

Die Fissuren des Schambogens haben typischen Sitz. Und es ist aus der Abbildung erklärlich, daß sich solche Fragmente, wie sie linkerseits in diesem Falle vorhanden sind, bei Harninfiltration leicht sequestrieren.

Fall 18 (Fig. 21 und 22). Beckenringbruch mit Fissur durch die rechte Hüftgelenkpfanne. Typus Malgaigne rechts.

Über das aus dem pathologischen Institut zu Breslau stammende Präparat sind nähere Angaben über die Entstehung des Bruches nicht vorhanden. Es zeigt eine Abweichung von dem gewöhnlichen Typus, indem die Fissuren an der vorderen Beckenhälfte nicht ganz symmetrisch sitzen. Die Fissur rechterseits läuft durch das Sitzbein vom Tuber aus aufwärts durch die Hüftgelenkpfanne, ähnlich wie in Fig. 18. Linkerseits ist der Sitz der Fissuren nicht correspondierend, indem in der Nähe der Symphyse unregelmäßig verlaufende Sprünge liegen, die indes eine eigentliche Symphysentrennung nicht hervorrufen.

Die Kreuzbeinfissur, nur an der Rückseite (Fig. 22) in ganzer Ausdehnung erkennbar, läuft zwischen den Foramina sacralia durch die Mitte hin, den Wirbelkanal eröffnend. Vorn ist nur ein feiner Sprung im untersten Teil des Os sacrum zwischen 3. und 4. Foramen sacrale sichtbar, aber auch eine minimale Fissur an der rechten Synchondrose.

Fig. 21.

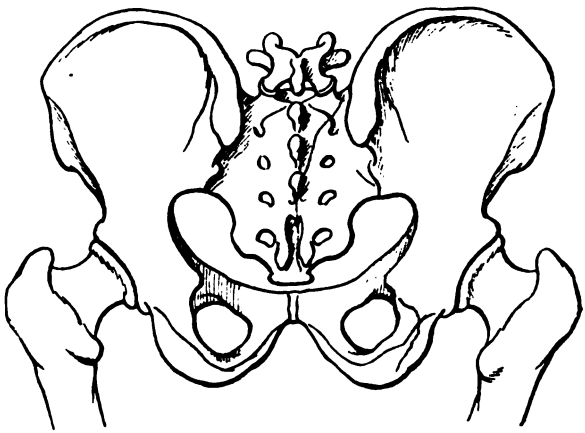

Fig. 22.

Wenn ich noch auf die Beschaffenheit der Frakturen kurz eingehen darf, so kann sich kein Beobachter einer größeren Anzahl von Beckenbrüchen dem Eindruck entziehen, daß auch die Art und das Aussehen der Bruchlinien auf die Entstehung durch Compression des Beckenringes hinweist. Das läßt sich schwer beschreiben, während beim Betrachten die Ringform in der Knochenanordnung mit der Splitterbildung zu diesem Eindruck zusammen wirkt. Ich habe einzelne Präparate, an denen man sieht, wie z. B. der horizontale Schambeinast in die laterale Knochenanschwellung am Hüftgelenksrande hineingetrieben erscheint, wie

sich Spähne von der Linea innominata ablösen, mit einem freien, gelösten Ende ins Beckeninnere hineinfallend. Aber auch am Kreuzbein sind die Zeichen frontaler Zusammenpressung gegeben, indem der freie Rand, der die vordere Grenzlinie mit dem Darmbein bildet, eingebrochen erscheint, oder die Massae laterales bersten in der Richtung der Sacrallöcher.

Das möchte ich nochmals hervorheben, daß ich mit Ausnahme eines einzigen Falles, der später noch beschrieben und abgebildet werden soll, kein Becken gesehen habe, an dem man eine Luxation (Diastase) in einer der Symphysen fände. Eine wirkliche Diastase, eine lediglich auf die Symphyse beschränkte Zusammenhangstrennung kann bei äußeren Traumen allenfalls in der Schambeinfuge vorkommen, nicht aber in den Kreuzbeinfugen. Ich glaube daher, daß die noch von König (im Lehrbuch) angeführte Malgaignesche Einteilung der Symphysentrennungen des Beckens in solche 1. der S. pubis, 2. der Symphysis sacroiliaca, 3. dieser beiden mit einander (Luxation des Darmbeins), 4. der beiden Symphyses sacroiliacae (Luxation des Krenzbeins), 5. der 3 Symphysen fallen gelassen werden muß, weil sie durch die praktische Erfahrung nicht begündet ist. Es gibt keine reine Luxation des Kreuzbeins oder des Darmbeins in dem Sinne, daß genau in den Symphysenlinien eine Verschiebung des einen oder anderen Knochens vorkäme. Fällt einmal ausnahmsweise die Continuitätstrennung in eine der Symphysen, so greift die Fissur so gut wie immer auch darüber hinaus und kann als Fraktur und als Teilerscheinung des Beckenringbiegungsbruches angesehen werden. Man könnte nur, wie an der Wirbelsäule, von Luxationsfraktur sprechen.

Die später im klinischen Teil noch zu erörternde Lockerung in der Gegend der Kreuzdarmbeinfuge, von der man gelegentlich spricht, ist nicht blos als Bandzerrung sondern auch als Knochenverletzung aufzufassen; denn es wird in der Regel auch eine Fissur dahinterstecken.

Endlich möchte ich im Hinblick auf meine Präparate (Fig. 6, 8, 14) noch betonen, daß Beckenrandbrüche durch direkte Gewalt und Beckenringbiegungsbrüche sich naturgemäß gelegentlich combinieren. Am häufigsten ist ein Randbruch der Darmbeinschaufel mit multiplen Effekten der akuten Biegung an typischen Stellen vereint zu beobachten. Der scharfe Rand des Wagenrades, welcher über die Beckenrundung hinläuft, bricht leicht am Darmbein ein Dreieck heraus, oder die ganze Ausladung der Beckenschaufel springt ab. Aber auch am Kreuzbein kam ein Bruch durch

direkte Gewalt, also eine Querfraktur neben den Spuren des typischen Biegungsbruches zu meiner Beobachtung.

Fall 19 (Fig. 23 und 24). Beckenringfraktur mit atypischer Querfraktur des Kreuzbeins.

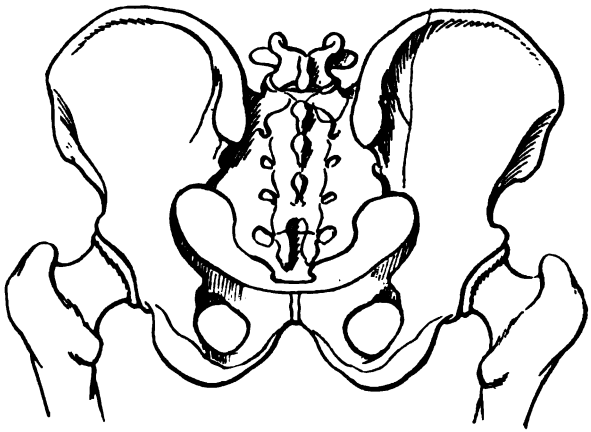

Fig. 23.

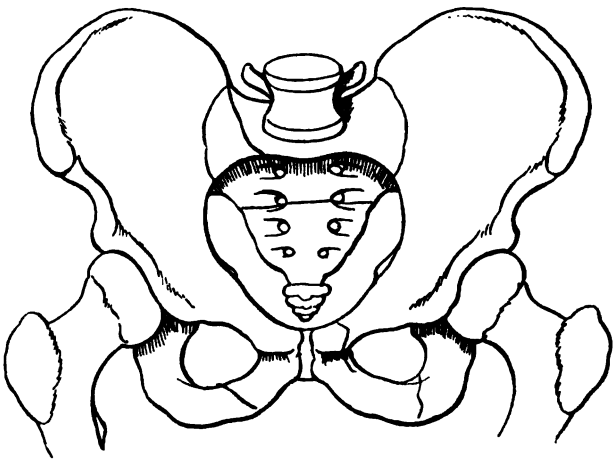

Fig. 24.

Das Präparat stammt von einem aus grosser Höhe abgestürzten, sofort verstorbenen (Commotio cerebri) Manne. Der Sitz und die Beschaffenheit der äußeren Verletzungen ließ darauf schließen, daß der Verunglückte mit der rechten Körperseite und dem Rücken aufgeschlagen war.

Es fand sich außer einem Schädelbasisbruch und Rippenbrüchen rechterseits eine Anzahl von Fissuren am Becken, die im Bereich des

Sitz- und Schambeins annähernd typischen Sitz haben. Am Kreuzbein aber ist außer einer Fissur durch die rechte Massa lateralis, die an der Vorder- wie an der Rückfläche sichtbar ist, eine Querfraktur zu finden. Die Bruchlinie zieht vorn durch das zweite Paar der Foramira sacralia, über diese hinaus das ganze Kreuzbein durchsetzend; hinten dagegen sitzt sie tiefer, hier das 4. Paar der Kreuzbeinlöcher verbindend. Außerdem sieht man von hinten her noch eine Fissur in der rechten Darmbeinschaufel. Querfissuren des Kreuzbeins als Teilerscheinung von Beckenringbiegungsbrüchen scheinen selten. Ein Präparat (Fig. 25) scheint mir besonders beachtenswert.

Fall 20: Isolierte Kreuzbeinfraktur. Vermutlich Compressionsbruch im Sinne der Wirbelsäulencompressionsfrakturen. Hinten Querfissuren. Vorn Absprengung eines Stücks durch Längsfissur.

Fig. 25.
Isolierte Querfraktur des Kreuzbeins.

Der tötlich Verletzte war mit einem Gerüst durchgebrochen und 3 Stockwerk abgestürzt. Schädellochbruch, Compressionsbruch des 11. und 12. Brustwirbels, Bruch des rechten Oberarms. —

An der Vorderfläche (Fig. 25) sieht man von der Seite der linken Kreuzbeinhälfte ein Bruchstück, das in der Synchondrose ebenfalls gelockert war, etwa 3 cm nach vorn dislociert. Vom oberen Ende dieses offenbar herausgepreßten Fragments läuft eine Fissur durch die Zwischenwirbelspalte horizontal zur anderen Seite bis weiter zur Synchondrose, die ebenfalls am frischen Präparat gelockert war.

In der Rückseite läuft eine Fissur vom obersten Kreuzbeindornfortsatz schräg durch das zweite Foramen sacrale dext.

Die Weichteilquetschungen am Gesäß und die Kreuzbein- und Wirbelfrakturen lassen annehmen, daß der Sturz auf das Gesäß, vielleicht direkt auf das Os sacrum erfolgt ist. Wir hatten es also hier mit einer direkten Fraktur des Kreuzbeins zu tun.

Überblicke ich die große Zahl meiner Präparate, so fällt vor allem auf, daß unter ihnen Luxationen oder besser reine Diastasen in den Synchondrosen des Beckenringes, wie sie von Malgaigne und nach ihm von vielen anderen theoretisch immer wieder angenommen werden, überhaupt nicht vorkommen. Es wäre vielleicht allzu kühn sie nun gegenüber einem, wenn auch großen, doch keineswegs alle Varietäten erschöpfenden Material ganz leugnen zu wollen. Aber da es an sich schon etwas Mißliches ist, am Becken von Luxationen zu sprechen, da doch keine einzige der knöchernen Aneinanderfügungen ein Gelenk im landläufigen Sinne darstellt, so halte ich es für zweckmäßig, den Begriff Beckenluxation gänzlich fallen zu lassen, selbst wenn einmal eine wirklich genau auf beide Synchondroses sacroiliacae fallende Parallelfissur beobachtet werden sollte oder zwei Bruchlinien, von denen eine genau in der einen Kreuzdarmbeinfuge, die andere genau in der Symphysis pubis verlief. Wer die Malgaigneschen Ausführungen im Original nachliest, wird heut keineswegs ganz überzeugt davon sein, daß jene Fälle, die er als Luxationen beschreibt, in der Tat obige Anforderungen erfüllen. Alle Kasuistik der späteren Zeit aber steht zu sehr unter dem Einfluß von Malgaignes Autorität, als daß sie sich von der Einteilung in Frakturen und Luxationen freimachen konnte. Ich komme auf diesen Punkt noch zurück, wenn ich die Literatur der Beckenverletzungen berücksichtige.

Die spätere Erörterung der klinischen Symptomatologie erleichtert es vielleicht, wenn ich noch voranstelle meine eigenen pathologisch-anatomischen Erfahrungen sowohl über die Beschädigung der Weichteile der Beckenumgebung und des Beckeninnern (ausgenommen Harnröhre und Harnblase, deren Verletzungen zweckmäßig gesondert behandelt werden) als auch über die anatomische Heilung der Beckenbrüche.

Weichteilverletzungen bei Beckenbrüchen.

Die äußeren Beschädigungen der Haut nnd der Weichteile bei Beckenbrüchen geben vielfach eine Erklärung für die Art der Entstehung. Sie sind daher bei legalen Sektionen besonders zu beachten und am Lebenden manchmal Fingerzeige, wo man etwa Knochenverletzungen, die unter den starken Weichteilen nicht fühlbar, zu suchen oder zu vermuten hat. So führen Pferdehufschläge oft zu Beckenrandbrüchen, Fußtritte können auch ohne Beckenbruch zu Harnblasenzerreißung Anlaß geben, ohne daß auch äußer-

lich an den Bauchdecken Spuren des Traumas vorhanden sind. Beim „Puffern", das ist beim Zusammenquetschen des Beckens durch aufeinander stoßende Eisenbahnwagen, findet man auf zwei diametral entgegengesetzten Stellen des Beckenumfanges Blutergüsse in der Muskulatur, Hautabschürfungen. Aber das sind Quetschungseffekte, die sich in nichts von denjenigen irgend einer anderen Körperstelle unterscheiden.

Dagegen scheint mir die Beckenumgebung ein Lieblingssitz des Décollement traumatique zu sein; ich meine das von Morel-Lavallée und Gusserbauer als eigenartige Verletzungsfolge mit Recht herausgehobene traumatische Lymphextravasat. Es kommt (vergl. meine Arbeit über die ihrer Natur nach gleichartige sogenannte Meningocele spuria traumatica), durch tangential einwirkende Gewalten zustande. Solche liegen besonders häufig bei Überfahrenen vor. Das sich drehende Rad, welches über den Beckenteil hinläuft, schält besonders gern an der Außenseite des Oberschenkels, in der Trochantergegend und an der Regio lumbosacralis Haut und Weichteile von der festen Unterlage ab. Es kommt so mit oder ohne äußere Wunde zu einer ausgedehnten Taschenbildung zwischen Haut und Muskelfascie oder zwischen einzelnen Muskelbäuchen oder zwischen diesen und dem darunter liegenden Periost. Aus den dabei zerreißenden Lymphgefäßen ergießt sich seröse Flüssigkeit, die in manchen Fällen noch nach Wochen nicht zum Stehen kommt. Je nachdem auch Blutgefäße mit zerrissen sind, ist dieses Lymphextravasat mehr oder weniger bluthaltig. Ein Beispiel:

Fall 21. Beckenrandbruch mit traumatischem, subkutanen Lymphextravasat der Kreuzbeingegend.

Am 17. Oktober 1901 machte ich mit Herrn Professor Dr. Lesser-Breslau die gerichtliche Obduktion der Leiche eines 9 jährigen Mädchens, Anna H., das am 4. Oktober von einem Kastenwagen, dessen vorderer „Schieblich" herausfiel, herabstürzte und überfahren wurde. An der Leiche fand sich unterhalb der linken Spina ossis ilei anterior ein talergroßer Hautdefekt, der unter der Behandlung eines deswegen angeklagten Kurpfuschers zur Eingangspforte einer septischen Infektion geworden war. Am linken Darmbein war ein 12 cm langes, etwa 4 cm breites Randstück abgebrochen, von Periost entblößt, von Eiter umspült.

Hier nun fanden wir in der Regio lumbosacralis ein mächtiges Décollement traumatique, an einer Stelle, wo der zur ersten Hilfe gerufene Arzt bald nach der Verletzung nur Schmerzhaftigkeit, keinerlei Geschwulstbildung beobachtet hatte.

Bei der Sektion fühlte man äußerlich eine grosse, undulierende Anschwellung, deren höchste Erhebung man durch Wegdrücken des Inhalts

verschieben kann. Die leichteste Berührung löst Wellenbewegungen aus, welche vom Steißbein bis zu den oberen Lendenwirbeln hin reichen und sich seitlich beiderseits bis handbreit von den Dornfortsätzen hinweg bemerkbar machen. Beim Einschneiden durchtrennt man Haut, Unterhaut und eine Fascienlage, dann ergießt sich aus einer riesigen Tasche dünne, nirgends geronnene, blutig verfärbte Flüssigkeit, die indes für Blut zu dünn erscheint. In der Tiefe der Tasche liegen die Fascien der Lendenmuskeln frei, nur nach den Seiten hin hat die quetschende Gewalt die Muskulatur selbst eingerissen, aus der offenbar die Blutbeimengung des Tascheninhaltes stammt. Im Bereich des Kreuz- und Steißbeines ist die Haut direkt von diesen abgeschält. In den peripheren Teilen der Höhle ziehen sehnenfädenartige dünne Balken von der Unterlage zur Haut frei durch den mit Flüssigkeit erfüllten Hohlraum, dessen Begrenzung nach oben hin eine 5 cm breite Zone stark blutig durchtränkter, blauroter Muskulatur bildet, über welcher wiederum ein stark wässrig durchtränktes Unterhautfett liegt. Die Höhle mochte im ganzen 75—100 ccm Flüssigkeit enthalten; diese coagulierte im Glase nicht, setzte bald eine dunkelrote Schicht ab, während die Oberschicht das Aussehen gelber, wasserheller, seröser Flüssigkeit hat. Mikroskopisch wurde sie nicht untersucht.

Auch ausgeheilt sah ich ein solches durch Überfahren entstandenes Décollement, und zwar am Oberschenkel.

Fall 22. Décollement am Oberschenkel bei Beckenquetschung.

Ein Feldartillerist R. M., der in Peking von einem Fouragewagen überfahren worden war, stellte sich mir zur Untersuchung für seinen neuen Beruf. Er gab an, das Hinterrad eines leeren Lastwagens sei über seinen linken Oberschenkel an dessen Innenseite hingelaufen, vom Knie bis zur Leistenbeuge und dann weiter über den linken Darmbeinkamm. Danach sei eine schwappende Schwellung entstanden, die sich von der Mitte des Oberschenkels bis unter die Haut der Bauchdecken, handbreit über der Leistenbeuge hinzog. Drückte er unten mit der Hand darauf, so wurde die Geschwulst oben am Bauche größer. Herr Professor Perthes-Leipzig hat einen 5 cm langen Einschnitt an unterster Stelle gemacht, durch diesen angeblich 3 Liter mehr wässriger, als blutiger Flüssigkeit entleert. Danach wurde es alsbald so, wie es zur Zeit meiner Untersuchung war. Nur eine geringe Derbheit erinnerte an das Lymphextravasat; die Haut hatte sich überall glatt angelegt.

Von Verletzung der großen Schenkelgefäße oder des Mastdarms habe ich keinen Fall selbst beobachtet, in der später zu berücksichtigenden Literatur sind solche mitgeteilt. Dagegen sah ich bei schwerster, sofort tödlicher Zertrümmerung des Beckens, wobei der abgebrochene Schenkelhalskopf in den Binnenraum eingebrochen war, eine Einklemmung einer Dünndarmschlinge zwischen den Fragmenten der linken Seite.

An den Muskeln des Beckeninnern, am Psoas major, Iliacus internus, Obturatorius internus sieht man vielfach Blutungen, welche auf eine darunter sitzende Fraktur hinweisen. Das Beckenbinde-

gewebe ist bei Kreuzbeinbrüchen in dessen Excavation oft stark durchblutet; ich vermute, daß dies manchmal den Anlaß zu Blasenlähmung oder vielmehr zu Harnverhaltung geben mag[1]). Auf Blutungen in den Canalis sacralis ist meines Wissens noch nicht geachtet worden, und ich selbst habe auch verabsäumt, bei Frakturen des Kreuzbeins am frischen Präparat darauf zu fahnden. Paresen der Beinmuskeln, neuralgische Erscheinungen dürften auf Durchblutung und Zerrung der sacralen Nervenwurzeln ebenso häufig wie auf Zerreißung solcher zurückzuführen sein. Das Rückenmark selbst kann bei Beckenverletzungen nicht unmittelbar in Mitleidenschaft gezogen werden, da sein Stamm nicht bis in das Kreuzbein herabreicht. Es stehen mir nicht alle meine Obduktionsprotokolle über Beckenverletzte mehr zur Verfügung; ich würde auch ermüden durch die eingehende Wiedergabe aller Einzelheiten und aller Nebenverletzungen. Das möchte ich nur hervorheben, wenn der Tod sich nicht aus einer Organverletzung ohne weiteres erklären läßt, muß man daran denken, daß der Tod infolge von Fettembolie der Lungen eingetreten sein kann. Gerade bei Beckenbrüchen spielen schwere Gewebsquetschungen, daneben herlaufende Knochenbrüche mit Markzertrümmerung immer eine Rolle und so kommt es gerade bei ihnen gelegentlich zu weitgehender Überschwemmung des Lungenkreislaufs mit flüssigem Fett. Man wird also den mikroskopischen Nachweis von Fett in den Lungenkapillaren in allen bezüglich der Todesursache unklaren Fällen, aber zweckmäßig auch sonst machen müssen und er ist bekanntlich ohne große Mühe ausführbar.

Fall 23 (Fig. 26). Beckenringbruch, Oberschenkelfraktur. Tod durch Fettembolie. (Abbildung s. nächste S.)

Das in der Fig. 26 skizzierte Becken stammt von einem 25jährigen Feuerwehrmann, der aus der Höhe abstürzte und auf die linke Beckenseite fiel. Er hatte außer den in der Skizze angedeuteten Bruchlinien durch beide Darmbeinschaufeln und den Fissuren am linken Scham- und Sitzbein einen Bruch des linken Oberschenkels erlitten und zeigte, nachdem er sich von einer leichten Hirnerschütterung erholt hatte, die allmählich stärker werdenden Zeichen von Lungenödem, dem er nach 3 mal 24 Stunden erlag; mikroskopisch ließ sich eine außerordentliche Überschwemmung der Lungen durch Fett nachweisen.

Fall 24. Beckenbruch, Tod durch Fettembolie.

Ebenfalls als alleinige Todesursache mußte Fettembolie der Lungen angesehen werden bei einer 44jährigen Frau, die aus dem Fenster des ersten Stocks sprang und auf Steinfliesen aufschlug: Bruch des r. Darmbeins und des r. Scham- und Sitzbeins, sonst keine ernsteren Verletzungen.

1) L. R. Müller ist ja der Ansicht, daß die Blaseninnervation extraspinal sitzt.

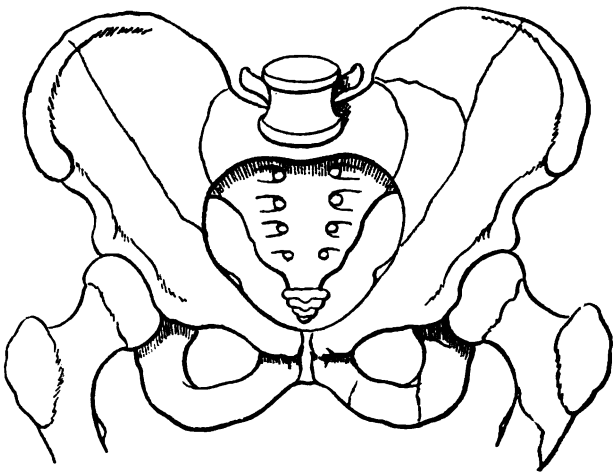

Fig. 26.

In zahlreichen anderen Fällen wurden so viele andere schwere Verletzungen neben dem Beckenbruch beobachtet, daß man die Fettembolien in ihrer Bedeutung als concurrierende Todesursache nicht abschätzen konnte.

Auf die häufigste sekundäre Todesursache, die septische Infektion im Gefolge von Harnröhrenzerreißung komme ich später zurück.

Endlich möchte ich noch bemerken, daß überall da, wo man das knöcherne Becken aus äußeren Gründen nicht zur Macerierung entnehmen kann, doch eine ziemlich vollständige Untersuchung desselben möglich wird, wenn man entweder nach Luxation der Oberschenkel diese in den Hüftgelenken auslöst oder im obersten Teil des Schaftes beiderseits durchsägt und dann die Weichteile auch an der Rückseite des Beckens vorsichtig im ganzen ablöst und genau besichtigt, event. nach Durchtrennung der Wirbelsäule im Lendenteil. Man kann so das ganze knöcherne Becken herauslösen und ohne Entstellung der Leiche wieder anstandslos einfügen.

So habe ich es beispielsweise in dem folgenden Falle ausgeführt, an dem mir, wie ich glaube, keinerlei Knochenläsion entgangen ist.

Fall 25. Beckenringbruch. Blutdurchtränkung der Beckenweichteile. Fettembolie der Lungen.

Der 28jährige Arbeiter K. W. wollte am 11. 5. 02, wahrscheinlich in etwas angetrunkenem Zustande, den in voller Fahrt befindlichen ersten Wagen der elektrischen Straßenbahn besteigen, dem noch zwei Anhänge-Sommerwagen folgten. Er wurde von dem Trittbrett des ersten derselben erfaßt und auf dem Steinpflaster eine Strecke hingeschleift. Er verstarb an den Folgen seiner Verletzung nach 3 Stunden. Bei der Obduktion fand

man eine complicierte Fraktur in der Mitte des rechten Oberschenkels, eine Spiralfraktur der linken Tibia und eine Splitterfraktur der linken Fibula, Frakturen der 4.—8. Rippe linkerseits, zahlreiche Hautabquetschungen und Hautabschürfungen am rechten Unterschenkel, an beiden Händen und im Gesicht. Endlich wurden von mir folgende Verletzungsspuren am Becken festgestellt:

Die Weichteile zeigen zu beiden Seiten des Beckens über den Trochanteren ausgedehnte Hautabschürfungen, angetrockne Blutschorfe. Die Muskulatur an der linken Beckenschaufel, besonders um die Spina ossis ilei anterior ist stark blutig durchtränkt, rechts auch, doch in geringerem Grade. Die Beckenschaufeln wippen abnorm bei Druck von vorn her, die linke auch bei Druck von hinten her, doch ist Crepitation dabei nicht wahrnehmbar. Blutige Durchtränkung des linken Musc. psoas major läßt eine Zusammenhangstrennung in der Gegend der linken Synchondrosis sacroiliaca vermuten. Rechts ist der Musc. psoas major nicht durchblutet.

Der knöcherne Beckenring wird nach Durchsägung der beiden Femurschäfte handbreit unter dem Trochanter major und Durchtrennung der Lendenwirbelsäule frei gemacht von den Weichteilen. Man erkennt nun mehr Bruchlinien, beiderseits von der Synchondrosis sacroiliaca ausgehend, in die rechte wie in die linke Darmbeinschaufel hinein. Auf der rechten Seite ist eine Knochenlamelle von der Linea innominata in der Nähe der Synchondrose von dem Rande des Os ilei ganz abgelöst. Auch linkerseits zieht eine Fissur von der Kreuzdarmbeinfuge bis in die Mitte der linken Darmbeinschaufel.

Am Horizontalast des rechten Schambeins ist eine flache ca. 10 cm lange Lamelle am inneren Beckenrande abgelöst, hängt aber lateral noch fest. Es läßt sich ohne weiteres erkennen, wie diese Lamelle mit ihrer medianen freien Spitze bei frontaler Zusammendrückung des Beckens für eine reichlich gefüllte Harnblase gefährlich werden kann, indem sie dann in diese hineinstieß. Eine nahe dem Hüftgelenk gelegene Fissur durchsetzt den horizontalen Schambeinast quer, diese Bruchlinie hat offenbar ihre Fortsetzung jenseits des Foramen obturatorium, indem hier eine Fissur quer den absteigenden Schambeinast durchsetzt. Auch am rechten absteigenden Schambeinast, näher der Symphyse als links, sitzt eine Knochenläsion, die aber nur als Infraktion zu bezeichnen ist, da die innerste Spange am Foramen obturatorium nicht durchgebrochen ist. Die äußere nach unten festhaftende Spange ist auf 3 cm weit abgespalten, klaffend.

Alle diese Frakturen erwecken den Eindruck, daß sie durch Zusammenpressung des Beckens entstanden sind; wie grob auch das Trauma, die typische Lokalisation der Fissuren ist unverkennbar.

Harnröhre und Harnblase waren intakt.

Auch in diesem Falle ließ sich Fettembolie der Lungen in erheblicherem Grade nachweisen.

Heilung der Beckenbrüche.

Die Heilung der Beckenfrakturen erfolgt, wie eine Reihe meiner Präparate lehren, mit oft recht stark entwickeltem Callus.

Leider sind solche geheilte Beckenfrakturen meist zufällige Befunde bei der Obduktion, so daß man meist nicht zu sagen vermag, welche Symptome im Leben etwa als Folge der Callusbildungen vorhanden waren. Immerhin bestätigen meine derartigen Präparate die bisherigen Ausführungen über den Sitz der Fissuren. Auch lassen sie gewisse klinische Symptome verständlich erscheinen. Deshalb gebe ich gerade von ihnen einige genau gezeichnete Abbildungen wieder.

Fall 26. Callus, der das Foramen obturatorium sin. verkleinert und die Beweglichkeit im Hüftgelenk behindert.

Fig. 27.

Fig. 27 stellt die linke Beckenhälfte dar, von einem Individuum, über dessen Verletzung nichts bekannt ist. Neben leichtem stalaktitenartigen Callus der linken Kreuzdarmbeinfuge fanden sich callöse Veränderungen im Bereich des Foramen obtur., das durch sie sichtlich verkleinert worden war. Die Verlötung einer Fissur von typischem Sitz im horizontalen Schambeinast hat zu den durchlöcherten periostalen Knochenauftreibungen dicht an der Gelenkpfanne geführt, deren Rand infolge dessen gewisse Unebenheiten führt. Diese können intra vitam sehr wohl Störungen im Sinne einer Adduktionsbeschränkung bedingt haben. Auch der Callus dicht vor dem Sitzbeinhöcker entspricht einer typischen Fissurstelle. Er dürfte am Lebenden fühlbar gewesen sein oder wenigstens einen ungleichen Tastbefund gegenüber der normalen entsprechenden Stelle der anderen Seite ergeben haben.

Stärker fast als an der Außenseite ist die Callusproduktion in diesem Falle an der Innenseite, von der ein Höcker auf dem nach der Symphyse gerichteten Winkel des Foramens einengend in dieses hereinragt.

Recht interressant erscheint mir ein Präparat des pathologischen Instituts in Breslau, herrührend von einem 31jährigen Manne, welcher am 21. Tage nach der Verletzung starb (Fig. 28). Es zeigt die Callusbildung in einem verhältnismäßig frühen Stadium.

Fall 27. Frische Callusbildung bei Beckenbruch.

Am Ramus horizontalis dicht neben der Hüftgelenkpfanne zieht eine sich mehrfach teilende Fissur aus dem Beckeninnern schräg nach vorn und auswärts in das Foramen obturatorium hinein. Während am macerierten Präparat an der Innenseite die Fissuren sich völlig glatt und unverheilt darstellen, liegt an der vorderen Fläche des Beckens, den Fissuren wie Mörtel aufgeworfen, eine poröse Knochenmasse aufgelagert. Dicht vor dem

Fig. 28.

Tuber ischii besteht nur eine Infraktion des Ramus ascendens, die an der Außenfläche ebenfalls mit neugebildeter Knochenkittsubstanz bedeckt ist. An einer Querfraktur durch den Ramus descendens ossis pubis ist keine Callusbildung bis jetzt bemerkbar.

Am Kreuzbein zieht linkerseits eine Fissur durch die ganze Länge der Massa lateralis, sie läuft nicht eigentlich durch die Foramina sacralia hin, sendet aber jeweils zu ihnen Zweigfissuren. Auch hier ist an der Vorderseite des Kreuzbeins teils schwammige, teils stalaktitenbildende Callusmasse über die Fissur hingebreitet, sie schließend bezw. sie verdeckend. An der Rückseite ist an der viel feineren Längsfissur Callus nicht entwickelt.

Der Verletzte ging zugrunde, weil es im Anschluß an eine Zerreißung der Harnröhre zu Harninfiltration und zu eitrig-jauchiger Coxarthritis linkerseits und zu einer Infektion des Beckeninneren kam. An dem Präparat bemerkt man eine völlige Zerstörung des linken Hüftgelenks, dessen Pfanne wie der Femurkopf des Knorpelüberzuges gänzlich beraubt waren. Auch der Knochen ist im Bereich des Gelenkes zerfressen, schwammig aufgelockert. Auch an dem linken unteren Teil des Kreuzbeins besteht infolge des eitrigen Prozesses leichte Caries. An dem linken Schambogenschenkel besteht an einer Fissur in der Nähe der Symphysis pubis eine Spur von Callusentwicklung, eine Fissur dicht vor dem Tuber ischii ist unverheilt.

Die Heilung von Brüchen der Schambogenschenkel veranschaulichen drei Präparate, von denen eines im Bilde wiedergegeben sei.

Fall 28. Fig. 29. Callus an beiden Schambogenschenkeln und am rechten Darmbein. Verschiebung des letzteren gegen das Kreuzbein.

Fig. 29.
Frakturcallus an beiden Sitzbeinästen.

Fig. 29 läßt an beiden Rami ascend. ossis ischii zwingenförmige Callusverdickungen erkennen, dicht unterhalb der Synostose zwischen Os ischii und Os pubis. An der Rückseite sieht man am rechten Darmbein stalaktitenförmigen Callus. Die leichte Verschiebung in der rechten Kreuzdarmbeinfuge kommt in einem geringen Tieferstehen der rechten Kreuzbeinhälfte auch an diesem Bilde zum Ausdruck.

Fall 29. Direkte Fraktur beider Schambogenschenkel, mit Callus geheilt. Tod nach 8 Jahren.

Ganz ähnlich stellt sich die ausgeheilte Fraktur an einem Becken dar, das ich in Königshütte bei der Sektion eines älteren Mannes gewann, der an Lungenentzündung verstarb, und der 8 Jahre zuvor in der Grube einen Unfall der Art erlitten hatte, wie ich ihn oben schon geschildert habe. Er ging auf dem Schienenstrang einer Grubenbahn hin, die über hohe Böcke hinlief, glitt aus, fiel und kam so rittlings auf die Schienen zu sitzen; er zog sich so eine schwere Quetschung der Dammgegend zu. Die Harnröhre war nahezu völlig durchgequetscht, ohne daß äußerlich eine Wunde sichtbar war. Urethrotomia externa. Es blieb danach eine Striktur zurück, wegen der er wiederholt längere Zeit bougiert werden mußte.

Hier saß die Fraktur etwas höher als im vorigen Falle, die Rami descendentes ossis pubis waren beiderseits quer gebrochen. Das Bild des Callus ist das unregelmäßiger, höckriger kleiner Exostosen, sie wechseln mit grubigen Vertiefungen an der Vorderfläche ab, während an der Rückfläche nur leichte Unebenheiten erkennbar sind.

Fall 30. Fraktur beider Schambogenschenkel.

In dem dritten Falle endlich (Präparat des pathologischen Instituts Breslau) handelt es sich ebenfalls um eine geheilte Querfraktur des ab-

steigenden Schambeinastes beiderseits mit verhältnismäßig geringfügiger Deformität durch den Callus. Über die Herkunft des Beckens, welches außerdem eine knollige supracartilaginäre Exostose zwischen 4. und 5. Lendenwirbelkörper zeigt, ist Näheres nicht bekannt.

Lehren diese Präparate schon, daß die Callusentwicklung bei der Heilung von Beckenfrakturen des öfteren eine so deutliche ist, daß wir lange nach der Verletzung oft die Diagnose Fraktur mit größerer Sicherheit stellen können, als am frischverletzten, so ist es nach meiner Erfahrung fast die Regel, daß man Callus deutlich fühlen kann, vorausgesetzt, daß man sorgfältig die Beckenknochen abtastet.

Ja, außergewöhnlich mächtige Callusentwicklung scheint gerade bei Beckenbrüchen nicht selten zu sein.

Fall 31. Excessive Callusentwicklung bei Beckenringbiegungsbruch.

Fig. 30.
Geheilte mehrfache Fraktur der rechten Hälfte des vorderen Beckenrings. Mächtige Exostose am Ramus horizont. ossis pubis dext.

Ein Beispiel excessiver Callusbildung stellt Fig. 30 und Fig. 31 dar, welche beide ein Präparat betreffen (Ansicht von vorn, bezw. von rechts hinten). Es handelt sich um eine alte Beckenringfraktur mit Bruchlinien nur der rechten Seite, und zwar vorn am horizontalen Schambeinast und am Sitzbein, hinten mit einer Fraktur von der Crista des rechten Darmbeins zur Incisura ischiadica, den hinteren Flügel abtrennend.

Der rechte horizontale Schambeinast ist (Fig. 30) nahe der Schambein-

fuge gebrochen gewesen und etwas nach vorn dislociert. Eine dreidaumendicke compakte Exostose wächst wie ein mächtiger Knochentumor von der Vorderfläche des Ramus horiz. hervor, schräg nach abwärts und auswärts, so die Adduktion des rechten Femur behindernd. An der Bruchlinie selbst ist nur geringer Callus entwickelt, doch sind auch hier kleine Exostosen zahlreich vorhanden. Vom unteren Rande des Foramen obturatorium zieht eine Fissur durch den Ramus ascendens des rechten Sitzbeins, die mit erheblicher Dislokation geheilt ist. Das Foramen ist infolge dessen sichtlich eingeengt. Eine zackige lange Exostose ragt von dem Fragment nach oben in das Foramen hinein.

Fig. 31.
Abbruch des hinteren Darmbeinflügels, geheilt mit Stalaktitenbildung. Vergl. Fig. 8, 10, 13.

Nicht weniger grotesk ist die Callusbildung an der Rückseite des Beckens, an der rechten Darmbeinschaufel (Fig. 31). Die Bruchlinie läuft hier an recht typischer Stelle vertikal von dem hintersten Teil der Crista ilei zur Incisura ischiadica, eine spitze Exostose an der Crista (a) kennzeichnet das obere Ende, durchlöcherter Callus gibt die Richtung der Fissur nach unten an und eine nicht weniger als 7 cm lange, elfenbeinartige Spange zieht an dem Ausgange der Fissur von dem Kreuzbeinrande hinter der Incisura ischiadica im Bogen her seitwärts bis nahe an das rechte Hüftgelenk heran. Auch an der Vorderfläche der rechten Symphysis sacroiliaca sind stalaktitenförmige Calluswucherungen sichtbar, so daß sowohl das Foramen obturatorium wie die Incisura isch. wie mit Dornen umwachsen erscheinen.

Auch dieses Präparat von geheilter Fraktur zeigt die Vielheit der Bruchlinien bei Beckenringbrüchen; Malgaigne würde auch diesen Fall als doppelte Vertikalfraktur angesprochen haben.

Ich möchte noch hervorheben, daß, obwohl vorn und hinten die Continuität durch den ganzen Beckenring zweifellos aufgehoben war, es nicht zu einer wesentlichen Dislokation des aus dem Ringe ausgelösten Fragments, also auch nicht zu einer Verlängerung bezw. Verkürzung des rechten Beins gekommen ist.

Fall 82. Beckenring- und -randbruch. Exostosen am Beckenrand. Callus an der Innenfläche des horizontalen Schambeinastes der anderen Seite.

Bei einem in Königshütte secierten Phthisiker fand ich große 2 cm lange breitbasige Exostosen an der rechten Crista, offenbar herrührend von der direkten Contusion. Als ich daraufhin das Becken auf weitere Läsionen absuchte, fand ich an den Kreuzdarmbeinfugen keinerlei Verletzungsspuren, dagegen zeigt das macerierte Präparat eine alte geheilte Fraktur am linken Ramus horiz. ossis pubis, mit besonders merkwürdigem Callus an der Innenfläche des Beckens. Das etwas eingedrückte Fragment ist mit dicken Spangen, die in lange Spitzen auslaufen, mit dem Beckenringe im Zusammenhange geblieben. An der Außenseite des Ramus ascend. ischii dicht über dem Tuber läßt die Unregelmäßigkeit der Oberfläche auf eine zweite Fissur schließen.

Fall 33. Callus luxurians an der Innenseite der Beckenschaufel und am Tuber ischii. Beckenring- und -randbruch.

Fig. 32.
Luxuriierender Callus an der Innenseite der linken Darmbeinschaufel und am linken Sitzbein.

Endlich veranschaulicht die Fig. 32 die Abbildung des Beckens eines durch Überfahren verletzten und nach vielen Jahren verstorbenen Mannes (aus dem patholog. Institut zu Breslau) noch die Neigung der Knochenheilung am Becken zu luxuriierender Callusbildung. Das Becken zeigt eine im wesentlichen vertikal verlaufende Bruchlinie von der Höhe der linken Crista ilei zur Incisura ischiadica, eine Querfraktur des horizontalen Schambeinastes nahe der Symphyse und als deren Fortsetzung eine Querfraktur des Sitzbeins dicht vor dem Tuber ischii. Die Schambeinfissur hat nur geringfügige Spuren hinterlassen. Um so augenfälliger sind die Callusbildungen am linken Darmbein und am Sitzbein; am ersteren ist eine massige, schwammige Knochenneubildung an der Innenfläche zu sehen, die wie ein mächtiges Horn über dem Pfannenrande liegt. Oberhalb des Tuber ischii liegt eine halbmondförmige Callusbildung an der Vorderfläche, die mit mehreren kleineren Bogen die Bruchlinie verlötet. Es würde auch dieser Beckenringbiegungsbruch als Malgaignesche Vertikalfraktur anzusprechen sein, wenn man nicht vorziehen müßte, diese Bezeichnung

ganz fallen zu lassen. Intra vitam müssen diese Callusmassen natürlich sehr wohl tastbar gewesen sein. Auch die Verdickung des Sitzknorrens mag fühlbar gewesen sein.

Es ist ersprießlich, sich die eben beschriebenen Präparate mit geheilten Fissuren am vorderen Teile des Beckenringes mit Rücksicht auf die Diagnose intra vitam anzusehen. Da ergibt sich, daß einmal der Callus so kräftig entwickelt war, daß er auch durch die Haut bei sorgfältiger Abtastung deutlich fühlbar sein mußte. Er hätte in dem Fall der Fig. 29—32 auch im Röntgenbilde sicher erkennbar werden müssen. Freilich bleiben Fälle, bei denen weder die Palpation noch die Röntgenphotographie sicheren Aufschluß zugeben vermag. In solchen Fällen hilft uns, sofern sie nicht mehrere Jahre alt sind, klinisch noch die Probe auf Druckempfindlichkeit. Ohne einige Übung und sorgfältige Vergleichung beider Seiten des Verletzten sind callöse Verdickungen und kleinere Verschiebungen durch die dicken Weichteile natürlich nicht zu fühlen. aber wer die Configuration des Beckens oft abgetastet hat, vermag doch meist wertvolle Anhaltspunkte zu gewinnen.

Der überschießende Callus ist bei Beckenfrakturen nach meiner Erfahrung nicht selten. Das mag auf den ersten Blick wunder nehmen, zumal wenn man bedenkt, daß die den Callus anregende Beweglichkeit der Fragmente doch nicht vorhanden ist. Vielleicht muß man sich die starke Knochenwucherung so erklären, wie jene Myositis ossificans, die wir bei Brüchen am unteren Humerus auch gelegentlich sehen, nämlich durch Ablösung von Periostst ücken. die dann den Ausgangspunkt von Knochenneubildungen in den inserierenden Muskeln und Sehnen bilden.

Für die klinische Beurteilung mancher Funktionsstörungen gewinnen die Callusgewächse hohe Bedeutung. Beschränkungen der Beweglichkeit des Hüftgelenks, bei Frauen Geburtsstörungen, sind beobachtet.

Die Verschiebung der Bruchstücke war an den Präparaten geheilter Beckenbrüche meist wenig augenfällig. Am Frischverletzten kann sie ebenso auch dem Geübten oft entgehen.

Fall 34. Heilung mit wesentlicher Dislokation an der Schamfuge.

Das männliche Becken (aus dem pathologischen Institut in Breslau) läßt in der einen Abbildung nicht alles erkennen, was es von zahlreichen interessanten Befunden darbietet. Die Fig. 33 zeigt nur die mit starker Dislokation verheilte Lösung in der Schamfuge. Der ganze rechte Schambogenschenkel ist um 1 cm tiefer getreten, das rechte Schambein hinter das linke dislociert und in dieser Stellung mit dem linken verwachsen.

Hier ist infolge dessen auch das rechte Hüftgelenk leicht abwärts geschoben. Eine unregelmäßige callöse Verdickung spricht von einer aus der Symphysis pubis zum For. obturat. laufenden Querfraktur. Eine solche ist auch am linken Schambogenschenkel, aber tiefer sitzend durch Callusbildung angedeutet. Bei Betrachtung von vorn her bemerkt man noch stalaktitenartigen

Fig. 33.
Zusammenschiebung des Beckenringes bei Lösung der Schambeinfuge (Blick von hinten her.)

unregelmäßigen Callus an der Grenze des linken Ram. desc. pubis und ascend. ischii, sowie eine minimale Knickung am Ramus horiz. Die Querfraktur rechts ist noch deutlicher als an der Rückseite an der Vorderfläche sichtbar an Callusmassen dicht oberhalb des Tuber.

An der linken Synchondrosis sacroiliaca deuten Hyperostosen am unteren Teil auf die hier stattgehabte Lockerung: also wiederum ein Beckenringbruch mit vielfachen Läsionsstellen.

Fall 35. Pseudarthrosenheilung.

Endlich möchte ich eines Präparates der Sammlung des Breslauer pathologischen Instituts Erwähnung tun, welches lehrt, daß auch am Becken gelegentlich Pseudarthrosenheilung vorkommen kann. Es ist ein Schambein dort verwahrt, welches eine Verschiebung der Fragmente mit locker fibröser Verbindung zeigt.

Fall 36. Pseudarthrosenheilung.

Ein abgebrochenes größeres Stück der Darmbeinschaufel fand ich einmal, ins Becken hinein disloziert, locker und verschieblich in den Weichteilen liegend gelegentlich der Untersuchung eines vor vielen Jahren Verletzten, dem es keinerlei Beschwerden machte.

Wenn ich diese meine eigenen Beobachtungen an Becken Verstorbener mit den in der Literatur niedergelegten Beschreibungen

zusammenhalte, so stehe ich im großen ganzen keineswegs im Widerspruch zu ihr mit den tatsächlichen Befunden. Nur haben die älteren Autoren das Moment der Zusammenpressung des Beckenringes und die aus den Gesetzen der Biegungsspannung sich ergebende regelmäßige Wiederkehr der Multiplizität der Beckenfissuren nicht genug betont. Hamilton erläutert die Entwickung des Beckens eingehend, weil er der Meinung ist, daß an den Stellen der knorpligen Fugen der Jugendjahre Fissuren besonders häufig vorkommen. Das trifft in der Tat am vorderen Beckenringe zu; hier sahen wir die Fissuren an den Schambogenschenkeln und im horizontalen Ast des Schambeins, und zwar einerlei, ob die Gewalt das Becken in frontaler oder in sagittaler Richtung zusammenpreßte. Ja selbst bei Fall auf die Füße bersten diese schwächsten Strebepfeiler scheinbar zuerst (Richerand, citiert bei Malgaigne). Messerers dankenswerte Experimente stimmen nicht in allen Punkten mit den praktischen Erfahrungen überein (z. B. erzielte er bei frontaler Pressung — Crista ilei contra Crista ilei — nicht Fraktur, sondern Luxation in der Synchondrosis sacroiliaca), aber sie bestätigen doch einwandfrei, daß bei der Überwindung der Gewölbespannung des Beckenringes dieser stets zwei Fissuren zeigt, die ein Stück des Ringes herausschneiden.

Eine willkommene Ergänzung dazu bilden Kusmins Experimente an Becken Erwachsener, die er im Zusammenhang mit Wirbelsäule und Oberschenkeln ließ. Danach können durch leichtere Gewalten gegen die vordere Beckenpartie hier Frakturen wegen deren Gebrechlichkeit ohne Wirkung an entfernteren Stellen zustande kommen; stärkere aber rotieren unter Anspannung der Lig. sacroiliac. ant. die Darmbeine nach außen, so daß es in der Nähe der Symphysen zu Läsionen kommt. Die Einwirkung auf die Spinae ant. sup. in sagittaler Richtung von vornher ergab Fissuren im Gebiet des Acetabulums, aber auch Rißfrakturen im Kreuzbein. Ein bei gleichgestellten Oberschenkeln gegen diese geführter Schlag trieb den Kopf in das Beckeninnere hinein; dasselbe erzielte man bei Schlag auf die stark abducierten Füße. Indes entstanden in letzterem Falle, ehe das Acetabulum barst, Frakturen an der Vorderwand des Beckenringes.

Im allgemeinen haben auch diese Experimente ergeben, daß zum Beckenringbruch „mindestens zwei der Beckenachse mehr oder weniger parallele Spalten gehören." Es bleibt die seltene Ausnahme, daß einmal nur eine einzige Fissur durch den Beckenring geht.

Aus der Kasuistik sei noch ergänzend erwähnt, daß Riedinger.

Letenneur, Linhart, Steinthal Rißbrüche durch Muskelzug an der Crista ilei beobachtet haben; von einem solchen am horizontalen Schambeinast berichtet Maydl. Durch Fall auf die stark gespreizten Beine, ohne daß der Damm selbst getroffen, sah — nach mündlicher Mitteilung — Englisch eine Fraktur am Schambogenschenkel entstanden.

In einer Hinsicht erscheint mein Beobachtungsmaterial lückenhaft, insofern nämlich, als es keinen einzigen Fall von Beckenluxation beibringt. Nun will ich nicht bezweifeln, daß es Continuitätstrennungen des Beckenringes gibt, die so überwiegend in der idealen Gelenkspalte der Symphysis pubis und der Symphyses sacroiliacae verlaufen, daß man von Luxation zu sprechen Veranlassung hat. Aber derartige Beobachtungen sind überaus selten. Salleron hat 6 Fälle berichtet, d. h. aus der Literatur gesammelt, nicht selbst gesehen, wo das Kreuzbein in beiden Gelenken, einen Fall, wo es nur in einem ausgelöst war. Die Lösung aller drei Symphysen hat als eine totale Zertrümmerung des Beckens und seines Inhalts kein klinisches Interesse. Im besten Falle aber sind das doch wohl immer Luxationsfrakturen, denn ohne zahlreiche Abrißfragmente und Fissuren sind Luxationen nie beobachtet. Malgaigne zählte noch — und mit ihm Lossen — sechs Formen von Beckenluxation auf, Linser, der neuerdings zwei Fälle beschreibt, betont dagegen, daß man nur von 2 Arten reden könne, von der Verrenkung der einen Beckenhälfte (Lösung einer Kreuzdarmbein- und der Schoßfuge) — hierher gehört auch der Fall von Hopkins — und von der Verrenkung des Kreuzbeins, d. h. einer Lösung in beiden Synchondr. sacroiliacae und zwar mit oder ohne Trennung der Symphysis pubis, auch von Wilhelm beschrieben. Aber auch diese Einteilung bleibt eine im wesentlichen theoretische. Denn, abgesehen davon, daß die meisten derartigen Beckenverletzungen sofort tötliche sind, die Symphysen des Beckens sind nun einmal, mögen sie auch entwicklungsgeschichtlich und streng anatomisch als echte Gelenke anzusehen sein, in mechanischer Hinsicht den Gliedmaßengelenken nicht gleichzustellen. Ich halte es deshalb für praktischer, von Beckenverrenkungen künftighin überhaupt nicht zu reden. Auch die Verrenkung des Steißbeins läßt sich ebenfalls als Fraktur ansprechen.

Von den Mitverletzungen der im Becken befindlichen Weichteile seien aus der Literatur noch erwähnt Zerreißungen von Beckenvenen, die gelegentlich zu langsamer Verblutung oder zu Venenthrombose führten. Bell und Fischer berichten von der trau-

matischen Entstehung eines Aneurysmas der Art. glutaea, Bryant von Thrombose der Art. iliaca externa in 3 Fällen infolge Überdehnung der Gefäßwand (Zerreißung der Intima und Media) mit nachfolgender Extremitätengangrän. Feré und Perruchet beschreiben eine hartnäckige Neuralgie des Nervus obturatorius. Kaufmann betont an der Hand eines Falles die nachteiligen Folgen, die eine Knochenverschiebung am Becken für den Fall künftiger Entbindung haben kann. Daß schwere Beckenverletzungen bei Graviden auch Abort mit all seinen Folgen hervorrufen können, ist selbstverständlich, aber, wie einzelne Autoren berichten, nicht unbedingt die Regel.

B.

Die Beckenbrüche kommen im allgemeinen nur durch verhältnismäßig große Gewalten zustande und sie mögen daher mit der von Jahrzehnt zu Jahrzehnt größeren Entwicklung der maschinellen Industrie auch häufiger geworden sein.[1]) Im Förderbetriebe der Bergwerke und Hütten werden die Arbeiter von den in schmalen Gängen auf Schienen laufenden Wagenzügen oft an die Wand gequetscht, an einem Pfeiler vorüber gerollt, zwischen zwei zusammenlaufenden Wagen am Becken zusammengedrückt (gepuffert.) Aber auch Verschüttungen, Quetschungen durch umfallende Lasten, Sturz von der Leiter sind dort noch häufigere zu Beckenverletzungen führende Ereignisse als die Unfälle im alltäglichen Leben der Großstädte und des flachen Landes. All diesen schweren Unfällen ist, wenn sie zu Beckenringbiegungsbrüchen führen, eines bezüglich des Mechanismus der Gewalt gemeinsam: wir finden immer Druck und Gegendruck. Der rollende Wagen greift an der einen Seite des Beckens an, der Pfeiler verhindert ein Entweichen. Und wenn jemand aus der Höhe abstürzt, wobei der Stoß scheinbar fehlt, da ist es die Eigenschwere des Körpers, welche die direkte Gewalteinwirkung ersetzt. So kommt es im Augenblick der Gewalteinwirkung zu einer momentanen Zusammenpressung des Beckenringes, die sich vermöge der Elasticität der Beckenknochen im nächsten Augenblick wieder völlig ausgleichen kann (Messerer). Je nachdem die Richtung von Druck und Gegendruck eine rein äquatoriale oder in einem kürzeren Durchmesser den Beckenring durchlaufende, je nachdem sie mehr frontal oder mehr sagittal ist, sind die Stellen verschieden, wo die höchste Biegungsspannung zum Ausdruck kommt,

1) Malgaigne sah im Hôtel-Dieu in 11 Jahren nur 10 Beckenbrüche.

wo die Fissuren sitzen. Naturgemäß spricht in zweiter Linie auch die Festigkeit der unter Biegungsdruck gesetzten Knochen bei der Lokalisation der letzteren mit.

Diagnose der Beckenringbiegungsbrüche.

Wie äußert sich nun ein Beckenringbiegungsbruch sofort, wie stellen wir ihn am Krankenbett fest? — Die Verletzten haben im Augenblick die Empfindung eines großen Schmerzes und geben meist an, daß es im Beckeninnern gekracht habe. Da der Beckenring ein so wesentlicher Faktor für die aufrechte Körperhaltung ist, so brechen die Verletzten in der Regel sofort zusammen und können sich nicht wieder erheben. Doch gibt es natürlich auch darin Ausnahmen und ich selber habe mehrfach Bergleute mit schwerer Zusammenquetschung noch gehen sehen. Der eine gab an, es krache bei jedem Schritt im Kreuz. Der Shok ist aber bei schweren Beckenringbrüchen mit Complikationen meist ein beträchtlicher, und dann ist die Erkennung der später zu erwähnenden Symptome auf den ersten Blick möglich.

Aber die leichteren Formen von Beckenringbruch machen oft auch gar keine Shokerscheinungen und werden eben deshalb wohl häufig als Beckenbruch zunächst oder überhaupt nicht erkannt. Ja bei Personen mit anderweitigen schmerzhaften Verletzungen kann es vorkommen, daß die Beckenfraktur erst nach vielen Wochen, beim Aufstehen oder bei der Wiederaufnahme der Arbeit bemerkt wird, indem jetzt bei der Belastung des Beckenringes erst Schmerzen an den Bruchstellen auftreten, die vordem in der Bettrückenlage dem Patienten selbst gar nicht zum Bewußtsein kamen. Das bestätigt auch wohl die Beobachtung von F. Bähr, der die Schmerzen im Kreuz auf Zugbelastung das Erector trunci zurückführt. Es ist also ganz ähnlich wie bei leichten Graden von Compressionsfraktur eines Wirbelkörpers, wo der Umstand, daß sich an einer bis dahin schmerzlosen und äußerlich zweifellos unveränderten Stelle des Rückgrats verspätet, wohl gar erst bei der Aufnahme der Arbeit Schmerzen und zuweilen ein Gibbus ausbildeten, zu der Aufstellung eines viel erörterten, jetzt wieder zur Seite gelegten Krankheitsbildes, der Spondylitis traumatica Kümmells geführt hat.

Man wird eine leichte Beckenfraktur am ehesten nicht übersehen, wenn man in allen Fällen, in denen nach Art des Unfalls die Möglichkeit einer solchen vorliegt, eine Prüfung der Bewegungsfähigkeit der Beine auch im Bett vornimmt und durch Druckprüfung am

Beckenringe und sorgfältiges Abtasten der einzelnen Beckenknochen auf Bruchschmerz prüft.

Diese Druckprüfung, mit einiger Vorsicht und dann ohne jede Gefahr oder besondere Beschwerden für den Patienten geübt, geschieht in der Weise, daß man mit der flachen Hand von vorn her auf die vorderen Darmbeinstachel drückt. Dann klagen die Verletzten, wenn sie eine Fissur an einer der beiden Kreuzdarmbeinfugen oder in deren Nachbarschaft haben, ungefragt über Schmerzen in dieser Gegend, weil es dabei zu einem Klaffen bezw. einer Reibung an der Fissurstelle kommt, aber auch Bruchstellen am horizontalen Schambeinast, an der Schoßfuge, seltener solche am Schambogenschenkel werden bei dieser Gelegenheit subjektiv wahrnehmbar gemacht.

In anderen Fällen löst erst ein zweiter Handgriff Bruchschmerz an den genannten Stellen aus, nämlich Druck mit beiden flachen Händen gegen die hintere Fläche der Darmbeinschaufeln in der Richtung nach vorn. Hierbei kommt es ebenfalls oft zu einem Klaffen oder Reiben an Fissuren des vorderen oder hinteren Beckenringes. Läßt man sich vom Patienten genau die Stellen des Schmerzes bei diesen beiden Prüfungen durch indirekten Druck lokalisieren, möglichst mit einem Finger zeigen, dann gewinnt auch die Angabe über Schmerz an der oder den angezeigten Stellen bei direktem Druck durch den Finger des Arztes den Wert eines objektiven Symptoms.

Mehr von Symptomen als diesen ungefragt angegebenen Schmerzäußerungen bei indirektem Druck kann man bei Fissuren, die an den tief verborgen liegenden Beckenknochen sitzen und die ohne Dislokation der Fragmente bestehen, selbstverständlich nicht verlangen. Sie müssen uns also, wenn die Art des Unfalls überhaupt geeignet erscheint, einen Beckenbruch hervorzurufen, zur Diagnose eines solchen genügen wie wir ja auch Rippenfrakturen lediglich daraufhin diagnostizieren.

Die Abtastung der Beckenknochen wird in allen leichten Fällen außer dem direkten Druckschmerz in der Regel nichts ergeben; denn das sind eben schon schwerere Fälle, bei denen ein Tieferstehen der einen Beckenschaufel infolge Verschiebung an der hinteren Fissur oder am vorderen Beckenring, oder ein Klaffen der Bruchstelle vorkommt. Ja selbst wo es vorhanden, ist es am Frischverletzten, den man im Bett nicht einmal aufrichten sollte, nicht zu kennen; die Dislokation einer Beckenhälfte kommt erst zur Beobachtung, wenn der Patient wieder aufrecht stehen kann, und wird selbst

dann leicht übersehen, da es sich doch immer nur um einen Niveauunterschied von wenigen, allerhöchstens 3 cm handelt. Am ehesten fühlt man noch kleine Dislokationen der Fragmente am Frischverletzten an den Schambogenschenkeln und an der Schoßfuge. Hier läßt sich auch Crepitation gelegentlich deutlich feststellen, wenn nicht die subcutane Blutergießung eine zuerhebliche ist. Bei Frakturen beiderseits von der Symphys pubis ist diese durch Umfassen manchmal verschieblich, oder gar schon von selber beckenbinnenwärts verschoben. (Über die Prüfung auf Harnröhren- und Harnblasenverletzungen siehe später.)

Die Tastung am horizontalen Schambeinast ergibt verhältnismäßig selten ein positives Resultat, es sei denn ein starkes Klaffen einer Bruchstelle vorhanden.

Über Sitz und Ausdehnung von Fissuren durch die Darmbeinschaufeln, durch das Kreuzbein ist mittelst Palpation selten etwas Sicheres zu erfahren, nur wenn die hinteren Darmbeinflügel abgebrochen sind — von Bähr als Contusionsfraktur beschrieben —, dann fühlt man sie wacklig. Crepitation ist hier in der Kreuzbeinfuge nicht selten auch fühlbar, wenn man die oben erwähnte Druckprobe von einem Assistenten machen läßt und selbst die Hand unter das Kreuz des liegenden Verletzten legt.

Die Sitzbeinhöcker, der aufsteigende Ast des Sitz- und der absteigende Ast des Schambeins lassen sich von außen her verhältnismäßig leicht abtasten, ebenso das Kreuzsteißbein. Die Palpation per vaginam und per rectum wird selten etwas Neues, allenfalls bezüglich des Steiß- und Kreuzbeins ergeben; wo es die sonstigen Verhältnisse gestatten, ist sie indes auch am Frischverletzen erlaubt.

Die Röntgenphotographie wird praktisch bei Frischverletzten verhältnismäßig selten in Frage kommen. Gute Apparate werden schwere Dislokationen recht deutlich darstellen, aber bei leichten Fissuren an den versteckten Knochen doch auch nur unsichere Resultate ergeben. Dazu kommt, daß man den für den Patienten mühsamen Transport und die schwierige Lagerung gern vermeiden wird, besonders wenn die übrigen Untersuchungsmethoden ausreichen zu einer Diagnose. Bei Geheilten leistet sie großes für die Diagnose.

Endlich kommt die funktionelle Prüfung in Betracht, vor allem, wenn ich von der Blasenprüfung vorläufig absehe, die der Bewegungsfähigkeit der Beine. Die Fähigkeit, die Beine im Liegen von der Unterlage zu erheben, spricht keineswegs gegen einen Beckenbruch. Die Patienten aber empfinden auch dabei nicht selten an einer sonst nicht erkennbar geschädigten Stelle oft Schmerzen.

Die Feststellung von Lähmungen durch traumatische Nervenläsion, häufiger an den Ausfallserscheinungen auf sensiblem als auf motorischem Gebiet erkennbar, ist schon deshalb notwendig, weil die Patienten sonst leicht irgend einer therapeutischen Maßnahme nachträglich die Schuld beimessen.

Für die Prognose und auch für die Therapie aber ist von besonderer Wichtigkeit die Erkennung der Art einer complicierenden Verletzung am Hüftgelenksapparat. Schon Malgaigne beschäftigt sich mit der Differentialdiagnose der hier in Frage kommenden Verletzungen. Es sind nach meiner Erfahrung folgende Möglichkeiten zu erörtern:

1. Beckenringbruch ohne Pfannenverletzung, aber mit Dislokation der einen Beckenhälfte nach oben oder nach unten.
2. Beckenringbruch mit Fissuren durch die Pfanne;
   a) mit Dislokation einer Beckenhälfte,
   b) ohne solche.
3. Isolierte Pfannenverletzung.
4. Luxation des Femurkopfes;
   a) ohne.
   b) mit Pfannenrandbruch.
5. Schenkelhalsbruch;
   a) nahe am Kopf,
   b) nahe an den Trochanteren.
6. Bei alten Fällen Coxa vara.

Ohne auf die diagnostischen Einzelheiten der sub 4 und 5 genannten Verletzungen näher einzugehen, sei nur betont, daß Verkürzung des einen Beins, Gebrauchsunfähigkeit (besonders bei Psoasdurchblutung und Läsion an der Symph. sacroil.) und auch Einwärtsrotation bei Beckenringbruch mit Dislokation nach oben, scheinbare Verlängerung des gebrauchsunfähigen Beins und starke Einwärtsrollung bei Beckenfraktur mit Abwärtsdislokation einer Beckenhälfte vorkommt. Wo man also überhaupt Veranlassung hat, einen Beckenbruch anzunehmen, da wird man die Diagnose Schenkelhalsbruch oder Luxatio femoris nicht prima vista stellen dürfen[1]). Steinthals differential-diagnostische Erörterungen über diese Frage im Handbuch der praktischen Chirurgie Bd. II, S. 853 befriedigen mich nicht.

Habe ich eindeutige Symptome einer Beckenverletzung, dann ist von vornherein eine Luxatio femoris oder eine Fractura colli

1) Auch Thiem erörtert diese Differentialdiagnose in seinem Handbuch.

fem. wenig wahrscheinlich. Nun kann eine Beckenfissur durch die Pfanne laufen, auch mehrere (nämlich eine von oben her vom Ramus horizont. ossis pubis bezw. vom Darmbein, eine zweite vom Foramen obtur. her). Steht nun der Femurkopf in der geborstenen Pfanne, so wird dies die Palpation, die Stellung des Trochanter zur Roser-Nélatonschen Linie ergeben und der Patient wird bei Stoß gegen die Fußsohle des gestreckten Beines Schmerzen in die Pfanne und wohl auch an die Beckenfissuren lokalisieren. Bei Luxation empfindet der Patient den Stoß an der Stelle des luxierten Kopfes mehr als dumpfen Druck wie als intensiven Gelenkschmerz, abgesehen davon, daß der luxierte Kopf an einer der typischen Stellen zu finden sein wird. Man begegnet bei den modernen Maschinenverletzungen den verwirrtesten Verhältnissen.

Fall 37. Beckenringbruch mit Luxatio femoris combiniert.

So sah ich in Königshütte einen 17jährigen Burschen, der vom Treibriemen erfaßt und umher geschleudert worden war, der eine Luxatio femoris dextri, eine Fractura colli femoris sinistri, eine Dypuytrensche Malleolarfraktur am selben Bein und eine ganz multiple Beckenringfraktur hatte, nämlich Fissuren in beiden Kreuzdarmbeinfugen und am rechten horizontalen sowie am linken absteigenden Schambeinast. Gleichzeitig bestand mehrere Tage Harnverhaltung, ohne daß Blasen- oder Harnröhrenruptur nachweisbar war. Zum Überfluß fand sich im Urin der ersten Tage Blut, von dem es zweifelhaft blieb, ob Quetschung einer Niere oder Blasenwandläsion die Ursache war. Die Diagnose stellten wir hier erst in ihren Einzelheiten, als wir am 5. Tage nach Ablauf des schweren Shoks in Narkose die Luxatio femoris einrichteten, und ihre volle Bestätigung erfuhr sie, als der Patient wieder einigermaßen gehen und stehen konnte durch den Nachweis von Callus an den Beckenknochen. Der jugendliche Patient blieb bloß bezüglich seines linken Beins in mäßigem Grade invalide, da hier eine Verkürzung um $3^1/_2$ cm und eine leichte Bewegungsstörung im Fußgelenk dauernd zurückblieb.

Am schwierigsten dünkt mir die Diagnose bei Luxatio femoris mit Pfannenrandbruch und Beckenfraktur, eine Verletzung, die ich ebenfalls einmal und zwar mit wenig befriedigendem Resultat bezüglich der Funktion zur Ausheilung kommen sah. Die Krankengeschichte ist mir leider nicht zur Hand. Auch hier war die Diagnose erst bei der nach etwa acht Tagen vorgenommenen Narkose mit einiger Sicherheit zu stellen.

Kommt die Becken-, bezw. Hüftgelenksverletzung durch heftigen Sturz aus der Höhe auf den entsprechenden Trochanter zustande, dann wird gelegentlich der Kopf durch den Pfannenboden hindurch in das Beckeninnere hineingetrieben, wie auch François beobachtet hat, eine lokalisierte Beckenverletzung durch direkte Gewalt mit

der indirekten Beckenbiegungsfraktur vergesellschaftet! Solcher Fälle, durch die Mitverletzung innerer Organe (z. B. Darmeinklemmung, Darmruptur, Blasenverletzung) meist tödlich, habe ich mehrere seziert, einen ebenfalls letalen Fall dieser Art hat Herr Dr. Heintze-Breslau beobachtet. Es mögen auch leichtere Fälle mit Pfannensprengung zuweilen auf ähnliche Weise durch direkte Gewalteinwirkung auf den Trochanter vorkommen. Auf die von Rose betonte Lokalisation von Ekchymosen oberhalb, des Poupartschen Bandes bei Pfannenbruch, unterhalb desselben bei Fractura colli femoris, möchte ich besonderen Wert nicht legen. Denn ist eine mit starker Dislokation verbundene Fraktur des horizontalen Schambeinastes dabei oder eines Schambogenschenkels, dann treten oft ausgedehnte blaue Verfärbung der ganzen Leistengegend und des sehr imbibitionsfähigen Scrotums auf.

Diese complicierteren Verhältnisse: Brüche der Hüftgelenkpfanne, des Pfannenrandes, Verrenkung des Kopfes, Bruch des Schenkelhalses, wird man oft erst nach Ablauf einiger Tage, wenn der Hauptshok vorüber, völlig aufhellen können, meist erst in Narkose, die man dann gleich zu therapeutischen Maßnahmen verwendet. Und es kommt auch dann noch vollauf zurecht, da man ja auch sonst nicht nötig hat, eine etwa vorhandene Luxationseinrichtung zu übereilen.

Auch mit Coxa vara können ältere Beckenringbiegungsbrüche verwechselt werden (Peisker, Dissert. Breslau 1904). Hochstand des Trochanter major, Beinverkürzung, Adduktionsstellung, Auswärtsrotation, Behinderung der Innenrotation und Abduktion sowie Atrophie der Gesäß- und Oberschenkelmuskeln können jene vortäuschen. Hier wird Callus oder Dislokation des Sitzknorrens und das Nichthervortreten der Trochantergegend für Beckenfraktur entscheiden. Auch wird meist in der Kreuzdarmbeinfuge Callus zu fühlen sein, jedenfalls Belastungsempfindlichkeit bestehen.

Zur klinischen Diagnose der Beckenrandbrüche habe ich nur wenig hinzuzufügen. Die Lokalisation des Trauma, seine umschriebene Einwirkung, die auf eine einzelne Stelle begrenzten Schmerzen des Verletzten weisen auf den Sitz der Verletzung hin. Abgebrochene Stücke der Darmbeinschaufel ergeben ohne weiteres bei der Abtastung die Lageveränderung, den Bruchschmerz, Crepitation. Hufschlag, ein umfallender Stamm, der Druck eines über den Körper laufenden Rades das sind die gewöhnlichsten Ursachen. Die isolierten Frakturen am Schambogenschenkel (Os pubis und Os ischii), die durch Rittlingsfall auf eine frei dahinlaufende Eisenbahn-

schiene, auf eine Stuhlkante (Fall 62), auf eine Zaunspitze, eine Wagenbrettkante (Fall 60 und 63), beim Reiten durch Aufschlagen auf den Sattelknopf zustande kommen, sind oft zunächst nur an dem umschriebenen Druckschmerz erkennbar, später bestätigt dann der Callusring die Diagnose. Harnröhrenquetschung ist nicht selten eine Komplikation von größter Tragweite (s. u.). Heftiger Sturz auf das Gesäß, wobei die Sitzbeinhöcker auftreffen, mag gelegentlich auch zu Frakturen um das Foramen oburat. führen.

Eine einwandfreie Beobachtung isolierten Sitzbeinbruches dieser Genese ist bei Malgaigne erwähnt.

Die isolierten Querbrüche des Kreuzsteißbeins, auf die gleiche Art zustande kommend (siehe oben Fall 20), sind meist nur erkennbar an dem Bruchmerz, wenn man auf das distale Fragment von hinten oder per rectum von vorn her drückt. Bei völligem Abbruch wird man dieses auch willkürlich dislocieren können oder stark dislociert finden. Doch möchte ich bezüglich des Steißbeins sehr warnen, aus Schmerz, Beweglichkeit und starker Einwärtsbiegung etwa immer auf Fraktur zu schließen, da empfindsame Personen immer Schmerz äußern und die Stellung und Beweglichkeit in sehr erheblichen Grenzen schwankt. Wir haben in unserem Institut mehrfach bei Fällen, die uns als Steißbeinfraktur zugingen, einen positiven Befund nicht erheben können.

Bei einem absolut glaubwürdigen Privatpatienten war dasselbe der Fall; doch bin ich geneigt, in diesem Fall mit Rücksicht auf die Art der Verletzung eine Querfissur im Steißbein bezw. an der Zusammenfügungstelle mit dem Kreuzbein anzunehmen.

Fall 38. Sturz auf das Gesäß. Wahrscheinlich Kreuzsteißbeinfraktur.

Ein 38jähriger gesunder Offizier wollte demonstrieren, wie man als Dame reitet. In diesem Augenblick sprang das Pferd unter ihm weg und er fiel in Sitzstellung auf den unebenen Boden. Ein heftiger Schmerz brachte ihn einer Ohnmacht nahe. Er erholte sich bald, konnte aber von Stund an nicht reiten und auch auf dem Stuhl nur mit einer Gesäßhälfte sitzen. Gehen und stehen war ihm möglich, bei hartem Stuhl große Beschwerden. Druck von hinten her auf das anscheinend nicht dislozierte Steißbein war ebenso wie bei Druck von vorn her per rectum sehr schmerzhaft. Als ich 14 Tage nach dem Unfall den Patienten sah, bestand keine abnorme Beweglichkeit. Bei Spreitzung der Beine Schmerz im Os coccygis, daher auch beim Schwimmen. Da ich von Massage nur eine Steigerung der Beschwerden sah, schickte ich den Patienten 6 Wochen in die Berge, wo sich ohne jede lokale Therapie die Beschwerden verloren, auch die Druckschmerzen. Der Patient konnte drei Monate später wieder ohne Störung das Manöver zu Pferde mitmachen.

Steinthal sah nach Kreuzbeinfissur jahrelang heftige Beschwerden beim Bücken und Aufrichten bei einer sonst gesunden, nicht rentenberechtigten Frau. Und früher war ja viel von der Coccygodynie als einem charakteristischen Symptomenbilde nach Steißbeinverletzungen die Rede. Steinthal hat 2 solche Fälle erfolgreich mit Entfernung des Steißbeins behandelt. Auch mein Lehrer H. Fischer-Breslau berichtete in seinen Vorlesungen von hysterischen (?) Frauen mit Coccygodynie, die die Exstirpation des Os coccygis notwendig machte.

Eine Form direkter Fraktur, die Kaufmann beschreibt, habe ich selbst nicht beobachtet; es war eine mehrfache Fraktur beider Schambeine durch Stoß mit der Deichsel eines von der Höhe herabrollenden Wagens, kompliziert durch Harnröhrenzerreißung und Weichteilzertrümmerung am Scrotum, Penis und der Leiste.

Vielleicht ist der im Kapitel Harnröhrenzerreißung beschriebene Fall von Beckenfraktur eine solche direkte Fraktur. Hier war sicher nachweisbar nur ein Bruch des aufsteigenden linken Schambeinastes. Dem Verletzten war ein entgleisender Kippwagen gegen den Leib gefallen.

Endlich sei noch erwähnt, daß auch ohne direkten Stoß gegen das Becken Frakturen an diesem entstehen. So sind Muskelzugfrakturen an den Darmbeinschaufeln, an den Schambeinen beschrieben. Aber auch bei reinem Fall auf die Füße kann das Becken brechen.

Fall 39. Fahrstuhlverletzung. Läsion der linken Kreuzdarmbeinfuge.

Der 29jährige Haushälter S. ging mit einem Fahrstuhl 5 m in die Tiefe und stand überwiegend auf dem linken Bein, als dieser aufschlug. Er konnte alsbald nicht aufstehen oder gehen, mußte mit Wagen ins Krankenhaus gebracht werden. Als wir ihn nach 8 Monaten sahen, klagte er noch über Schmerzen in der linken Kreuzdarmbeinfuge und in dem linken Hüftgelenk. Er hatte ein Versteifungsgefühl im Kreuz. Objektiv war eine Verdickung der linken Kreuzdarmbeinfuge und eine erhebliche Behinderung in der Abduktion des linken Oberschenkels, der nicht atrophisch, nachweisbar. Für Coxa vara sprach das Röntgenbild nicht, das allerdings auch an den Beckenknochen nichts von Frakturcallus oder Dislokation erkennen ließ.

Druckempfindlichkeit und anscheinend Verdickungen im Bereich beider Synchondroses sacroiliacae fanden wir bei einem anderen Patienten, der aus großer Höhe herab auf die Füße gesprungen war.

Die Behandlung der Beckenverletzten beginne wie die der Rückgratsverletzten mit einem verständig geleiteten Transport. Jede Zusammendrückung des Beckenringes von hinten und den Seiten her ist zu vermeiden; die breite feste Unterstützung der Kreuzlenden-

gegend und der Beine ist den Kranken das angenehmste. Seitenlage ist meist sehr schmerzhaft. Bei gerader Rückenlage auf einer harten Matratze sind Kranke mit selbst schweren Beckenverletzungen manchmal völlig schmerzfrei; Decubitus ist bei ihnen nicht so zu fürchten wie bei Rückgratsverletzten mit spinaler Lähmung, deshalb sind Wasserkissen, Ringe und dergleichen Unterlagen nicht unbedingt erforderlich. Sie sind oft sogar unzweckmäßig, weil das öftere Unterschieben wie Anheben des Beckens Fragmentverschiebungen und damit jedesmal Schmerzen für den Patienten bedingt.

Bei starkem Collaps gilt es zunächst diesen zu bekämpfen; sobald er vorüber, wird die ärztliche Fürsorge in den bei weitem meisten Fällen von Beckenringbiegungsbruch (von Harncomplikationen zunächst abgesehen) sich auf die Anordnung absulut ruhiger Rückenanlage beschränken können. Denn von den Fällen mit stärkerer Dislokation einer Beckenhälfte überstehen eine ganze Anzahl den ersten Shok nicht; andere gehen an gleichzeitigen anderen Verletzungen zugrunde. So bleiben uns verhältnismäßig wenig Fälle übrig, wo man eine Correktur in der Stellung der Fragmente vorzunehmen hat. Dislokationen des Kreuzsteißbeins lassen sich — ich habe selbst nie Gelegenheit dazu gehabt — wohl leicht vom Mastdarm aus beseitigen. Bei absoluter Rückenlage müßte m. E. die corrigierte Stellung auch ohne die von mehreren Seiten empfohlene Tamponade des Mastdarms zu erhalten möglich sein; wo dies nicht der Fall, da widerrät die Möglichkeit der Drucknekrose im Mastdarm doch auch die Tamponade. Die operative Entfernung des Steißbeinsfragments ist gelegentlich nötig geworden (Steinthal).

Auch die Reposition dislocierter Fragmente des Scham- oder Sitzbeins wird in der Regel ein überflüssiges Bemühen sein, wenn keine offene Wunde und keine Harnröhrenverletzung dabei ist. In letzterem Falle ist man gelegentlich genötigt, Splitter alsbald bei der Urethrotomie zu entfernen, da sie sich sonst doch durch die offene Stelle abstoßen. Schon Malgaigne erwähnt ältere Beobachtungen von Geburtsstörungen durch fehlerhaft geheilte Schambeinbrüche. Ob sich indes bei planmäßiger Behandlung solche fehlerhafte Heilungen immer vermeiden lassen, möchte ich dahingestellt sein lassen. Denn es scheint, als ob excessiver Callus mehr als die Fragmente selbst zur Beckenverengerung Anlaß gebe.

Von isolierten Brüchen der Beckenknochen wäre endlich noch der Abbruch des Darmbeinkamms bezüglich der Therapie zu behandeln. Da hat schon Malgaigue alle Repositionsversuche abfällig kritisiert: „Die Ruhe im Bett, die Lage auf dem Rücken, wenn der

Kranke nicht eine andere vorzieht, das ist alles, was der Bruch fordert; das Übrige ist nutzlos oder schädlich." Eine völlige Correktur ist, wenn überhaupt eine stärkere Dislokation besteht, in der Regel unmöglich. Und auch so sind die Folgen keine ernsten. Ist die ganze Darmbeinschaufel abgebrochen — von Thiem als Duverneyscher Bruch beschrieben — dann soll eine Quetschung des Musc. ileopsoas gelegentlich die Beweglichkeit des Beins erheblich beeinträchtigen. Auch in diesem Falle dürfte absolute Ruhelage das geeignetste Heilverfahren sein.

Wir kommen endlich zu der Form der Beckenringbiegungsbrüche, die mit Verschiebung einer Beckenhälfte, also mit scheinbarer Verkürzung, bezw. Verlängerung eines Beines einhergeht. In diesen Fällen wird man nach Ablauf des Shoks zunächst durch manuellen Zug eine Gleichstellung der Beckenhälften zu erzielen suchen. Das ist nach meiner Erfahrung an zwei in Heilung ausgegangenen Fällen und an mehreren als Leichen eingelieferten Fällen von Beckenbruch eine ziemlich einfache Maßnahme. Ja man kann auf die Dislokation schon bei der ersten Lagerung im Bett durch einen kräftigen Zug, bezw. Druck mit vollem Erfolg einwirken; dann bleibt auch die Stellung ohne weiteres erhalten. Es ist dieses Redressement meist so einfach gewesen, daß man von einer besonderen Methode eigentlich nicht zu reden braucht. Es ist so wie bei dem Redressement eines traumatischen Gibbus der Wirbelsäule, von dem man als von einem besonderem Eingriff gesprochen hat; es liegt schon in einer verständnisvollen Lagerung der Verletzten darin.

Da in verschiedenen Lehrbüchern zur Erhaltung der corrigierten Stellung die Extension und Contraextension empfohlen wird, so muß man annehmen, daß manchmal Neigung zur Dislocation bestehen bleibt. Wo dies der Fall, wird man gewiß durch Zug und Gegenzug Nützliches leisten. Ob man indes geringe Verkürzungen immer in solchen Fällen vermeiden wird, bleibt mir zweifelhaft, da man die Stellung der Fragmente doch nicht so minutiös controllieren kann, wie etwa bei Femurfrakturen. Die Contraextension kann selten oder nie am Becken vorgenommen werden. Wo Hochstellung des Bettfußendes nicht genügt, wird man den Gegenzug unter den Achselhöhlen anbringen müssen. Durch Abtastung der Bruchlinien wird sich ergeben, ob etwa durch Druck auf die Fragmente eine Verbesserung der Stellung erreicht werden kann. Ich betone indes noch einmal, daß die Mehrzahl der heilungsmöglichen Beckenbrüche nach meiner Erfahrung komplizierter therapeutischer Maßnahmen nicht bedarf.

Abgesehen von den häufigen Complikationen durch Verlet-

zung der Harnorgane bilden Wundinfektionen die Hauptstörungen im Heilverlauf. Ausgedehnte Hautabschürfungen, Quetschwunden disponieren zur Infektion. Ich habe oben (Fall 21) eine Eigenbeobachtung mitgeteilt, wo ein freilich arg vernachlässigter Fall von leichter Beckenfraktur (Abbruch des Darmbeinkammes) durch Infektion einer Quetschwunde an der Spina zum Tode durch Sepsis führte. Daß es bei der Nähe des Mastdarms und infolge der zahlreichen subkutanen Gewebszertrümmerungen auch gelegentlich zu Vereiterungen dieser, zur Sequestration von Fragmenten kommen kann, ist zu naheliegend, um eingehender erörtert zu werden.

Ein Décollement am Oberschenkel, in der Regios acralis kann vereitern. Man wird zunächst immer die Punktionsentleerung dieser subkutanen Taschen versuchen. Die Schnittoperation kommt nach Consolidation der Frakturen immer noch zurecht.

Von einer ebenso seltenen wie schwer verlaufenen Complikation berichtet Robinson: Ein 10jähriges Mädchen wird überfahren; circulärer Vaginalriß hinter dem Hymen, der bis ins Rectum geht. Eine Beckenfraktur wurde nicht festgestellt(!). Naht der Wunde, Heilung in 4 Wochen. Drei Jahr später über der Schamfuge ein Tumor, aus dem sich in die Vagina ein langer Sequester vom Ramus descend. ossis pubis abstieß. Durch Eröffnung des Cavum Retzii von oben entleerte man aus dem Abszeß noch 3 kleine Sequester. Rasche Heilung. Übrigens berichtet schon Malgaigne, daß Nélaton eine überfahrene Frau sah, bei der — frisch! — ein Fragment die Blase und Vagina durchbohrte. Es wurde extrahiert. „Und trotz der Urinergießung und der Eiterung, welche die Folge davon war, gelang es Nélaton die Frau zu retten."

Eine eigene Beobachtung in Königshütte lehrte mich, daß solche Sequester in die Blase wandern und hier zu Steinbildung Veranlassung geben können.

Prognose und Diagnose.

Bezüglich der Prognose der Beckenbrüche kann man zahlenmäßige Angaben nicht machen; das aber läßt sich aus meinem Material sagen, daß eine ganze Reihe von Fällen, insbesondere von den leichteren Beckenrandbrüchen ohne nachteilige, erwerbsbeschränkende Folgen in einigen Wochen oder Monaten zur Ausheilung kommen. Von den Beckenringbrüchen kommen ebenfalls sehr viele zur völligen Ausheilung, besonders solche, die zunächst nicht als Brüche, sondern als einfache Quetschungen angesprochen worden sind. Aber es ist begreiflich, daß an den Callusstellen beim

Gehen und besonders beim Tragen von Lasten noch lange Zeit nach der anatomischen Heilung Beschwerden wie an jedem Beinbruch auftreten. Das ist nach dem Sitz der geheilten Fraktur, aber auch nach der individuellen Empfindlichkeit sehr verschieden. Es lassen sich daher Rentennormalsätze für Versicherte überhaupt nicht angeben. Man kann nur von Fall zu Fall den Grad der Erwerbsfähigkeitsminderung und naturgemäß auch nur mit annähernder Sicherheit schätzen. Robuste, arbeitsfrohe Menschen machen von kleinen Beschwerden trotz groben objektiven Befundes wenig her, andere werden über kleineren Beschwerden hysterisch oder neurasthenisch resp. hypochondrisch, und die Gruppe der Arbeitscheuen hält sich leicht an die Diagnose „Beckenbruch", der natürlich niemals heilen könne; bei ihnen ist es oft recht schwer das Maß von Übertreibung richtig zu erkennen.

Ich habe den Eindruck, daß man im allgemeinen viel mehr positive Anhaltspunkte bei geheilten Beckenbrüchen findet, als gemeinhin angenommen wird. Nur muß man eben recht sorgfältig die Beckenknochen abtasten und auf Callus, kleine Dislokation und Druckempfindlichkeit gerade an den Stellen fahnden, die erfahrungsgemäß die Lieblingsstellen der Fissuren sind. Dann wird man auch viel weniger isolierte Beckenfrakturen und viel mehr multiple, mehr typische Beckenringbiegungsbrüche festzustellen in der Lage sein. Wo man an der vorderen Beckenringhälfte Callus fühlt, da wird zwar nicht immer ein deutlicher Callus oder eine Dislokation an einer der Kreuzdarmbeinfugen sicher feststellbar sein, aber es wird vielleicht die subjektive Angabe des Verletzten, daß er Schmerzen an dieser Stelle empfindet, auf die Läsion daselbst hinweisen. Herr Kollege Löwe von unserem Breslauer Institut hat so bei der Aufnahme mancher „Beckenquetschung" die Diagnose in Beckenbruch rectificiert, deren Tatsächlichkeit wir alle bestätigen konnten. Es wird auch hier wie bei der Kümmellschen Krankheit, der sogenannten Spondylitis traumatica gehen, daß man bei besserem Verständnis der Beckenverletzungen überhaupt für die scheinbar übertriebenen Beschwerden mancher Unfallverletzter durch sorgfältige Untersuchung doch Anhaltspunkte findet, die ihre Klagen begründet erscheinen lassen.

Steinthal bericht von 4 Rentenfällen, darunter von zweien mit Hüftgelenksverletzung. Ich werde im Nachfolgenden von einigen begutachteten Fällen berichten, zu denen noch diejenigen später zu erwähnenden kommen, bei denen Verletzungen der Harnorgane im Vordergrunde stehen. Wenn man von den subjektiven Be-

schwerden der Patienten absieht, so sind es hauptsächlich folgende objektiven Befunde, die man häufiger feststellen kann an geheilten Beckenverletzten.

1. Asymmetrie der beiden Beckenhälften, erkennbar an dem Niveauunterschiede beider Darmbeinkämme und der beiden Gesäßfalten am stehenden Patienten, manchmal mit secundärer Wirbelsäulenverbiegung.

2. Scheinbare Verlängerung bezw. Verkürzung eines Beines.

3. Muskelatrophie des Oberschenkels auf der lädierten Seite.

4. Leichte Kontourunterschiede zwischen beiden Symphyses sacaeroiliacae.

5. Behinderung in der Abduktion oder Adduktion des einen oder beider Oberschenkel.

6. Störungen in der Beweglichkeit eines Hüftgelenks und Empfindlichkeit des letzteren bei Stoß gegen die Fußsohle des gestreckten Beins, sowie Reibegeräusche im Hüftgelenk. Differentialdiagnostisch kommt oft das Malum coxae bei älteren Personen in Frage, das sich vielleicht manchmal direkt unabhängig, aber indirekt infolge der Ruhigstellung entwickelt; führt doch auch Ischias mit der damit verbundenen Inaktivität eines Beines sekundär zuweilen zu Coxalgie und chronischer Coxarthritis.

Aus unserer Gutachtertätigkeit am Institut für Unfallverletzte in Breslau seien zur Illustration des Gesagten folgende Fälle unter Weglassung des für die Frage der Beckenbrüche nicht Interessierenden kurz angeführt:

Fall 40. Beckenringbruch mit Beckenrandbruch (rechter Darmbeinkamm) durch Zusammenquetschung des Beckens in frontaler Richtung. Vorübergehende Harnverhaltung ohne direkte Verletzung der Harnorgane.

Der 23jährige Arbeiter O. wurde beim Fortbewegen eines Eisenbahnwagens zwischen die Kopfwand desselben und die Ausschüttvorrichtung der Steinbruchanlage gequetscht. Er hatte einen Abbruch des rechten Darmbeinkammes erlitten und hier eine Hautwunde, in der sich ein Abszeß entwickelte. Auch mußte er in den ersten Tagen wegen Harnverhaltung katheterisiert werden. Als er nach 6 Wochen unserem Institut überwiesen wurde, konnte er wegen Schmerzen und Schwäche im rechten Bein noch sehr schlecht gehen, die Beugefähigkeit des Beines im Hüftgelenk war erheblich, die Abführung und Rollung in mäßigem Grade beschränkt.

Nachdem O. zwei Monate lang mediko-mechanisch und mit Massage und Bädern behandelt war, gab er bei der Entlassung an, dass er schwere Arbeit noch nicht werde verrichten können, weil er beim Bücken und Heben schwerer Gegenstände noch Schmerzen in der rechten Schambeingegend habe. Um diese Zeit, $3^1/_2$ Monate nach dem Unfall, war der Gang nicht

mehr lahmend; in gerader Rückenlage war das linke Bein 1—1½ cm anscheinend länger als das rechte bei gleichgestellten Darmbeinstacheln, obwohl die Entfernung vom Trochanter zum äußeren Malleolus auf beiden Seiten die gleiche.

Entlang laufend der rechten Darmbeinkante zieht eine 1 cm breite, auf der Unterlage gut verschiebliche, an einer Stelle noch schmerzhafte Hautnarbe von 12 cm Länge, in deren Umgebung noch 2 kleinere, nicht druckempfindliche Narben — herrührend von der Spaltung des Abszesses. Die Gegend der rechten Darmbeinschaufel ist stark mißstaltet, verdickt; die ganze Crista ist verschoben, das an der Außenseite des Darmsbeins festgewachsene Fragment ist deutlich prominent, etwas druckempfindlich. — Am aufsteigenden Schambeinast rechts ist etwa in dessen Mitte ein druckempfindlicher Knochenvorsprung zu fühlen. Der ganze Sitzbeinknorren ist verdickt, tiefer stehend als der linke und anscheinend etwas nach außen verschoben. — Auch am horizontalen Schambeinast fühlt man eine druckempfindliche Verdickung. — Über der rechten Gesäßbacke besteht noch eine Druckempfindlichkeit, an der Kreuzdarmbeinfuge beiderseits weder Unregelmäßigkeit noch Schmerzhaftigkeit. — Im Hüftgelenk besteht jetzt fast ganz normale Beweglichkeit; kein Muskelschwund am Bein nachweisbar.

Die Röntgenphotographie ließ die Darmbeinfraktur, aber auch den Callus am Sitzbein und am aufsteigenden Schambeinast recht deutlich erkennen.

Wir empfahlen unter Berücksichtigung der geklagten Beschwerden bei Belastung des Beckens für das erste Jahr eine Rente von 33⅓ Proz. und gaben der Erwartung Ausdruck, daß bei der Jugendlichkeit des Verletzten eine völlige Wiederherstellung eintreten würde. —

Fall 41. Beckenringbiegungsbruch durch Fall aus der Höhe auf die linke Seite. Leichte Verschiebung der linken Beckenhälfte.

Der 33jährige Arbeiter F. stürzte 3½ m hoch herab von einer Leiter auf die linke Hüftgegend. (Diagnose in den Akten Contusion des Beckens, insbesondere der linken Gesäßgegend). Zu Hause behandelt, versuchte er nach genau einem Vierteljahr die Arbeit wieder aufzunehmen, doch setzte er sie nach wenigen Tagen wieder aus wegen Schmerzen im Kreuz. Erst nach weiteren 2 Monaten kam er in unser Institut. Um diese Zeit ging F. noch sehr lahm, seine Bewegungen, besonders aber das Bücken, waren erheblich erschwert. Es wurde alsbald der später angeführte Befund festgestellt. — Bei der Entlassung aus unserer Behandlung gab F. an, daß es ihm erheblich besser gehe, daß er in der Ruhe keinerlei Beschwerden habe. Wohl aber träten noch Schmerzen in der linken Gesäßgegend auf bei längerem Gehen und solche im Kreuz beim Wiederaufrichten aus gebückter Stellung. Beim Gehen schont F. das linke Bein noch etwas. Der linke Darmbeinkamm steht etwas tiefer als der rechte. In der linken Leistenbeuge fühlt man am horizontalen Ast des Schambeines eine kleine druckempfindliche Knochenwucherung. Der linke Sitzbeinhöcker ist dicker als der rechte, die Abduktion des sonst gut beweglichen linken Beines ist eine Spur behindert; es mißt in der Gesäßfalte und handbreit über dem

Knie 1 cm weniger im Umfange als das rechte. — Hier deuten auf eine Läsion in der hinteren Beckenringhälfte nur die anfänglichen Kreuzschmerzen und der leichte Niveauunterschied der Cristae ilei. — F. wurde mit einer Gewöhnungsrente von 20 Proz. entlassen. —

Fall 42. Beckenringbiegungsbruch mit Läsion der linken Kreuzbeinfuge und Doppelbruch am linken Scham-, bezw. Sitzbein durch Verschüttung.

Der 45jährige Arbeiter K. wurde am ganzen Körper bis an die Schultern von Lehm verschüttet, zum Teil von großen harten Stücken, in seine Wohnung mittelst Wagen transportiert, wo er acht Wochen bettlägerig war. Als er 4 Monate später in unser Institut kam, ging er noch mühsam an einem Stock und klagte über Schmerzen im Kreuz; er konnte das linke Bein nicht spreizen. Auch bei der Entlassung nach 6 Wochen hatte er noch Schmerzen im Kreuz und Druckschmerz beim Sitzen in der linken Gesäßgegend. Beim Treppen- und Leiternsteigen bekam er Zittern im linken Bein.

Seine Hauptbeschwerden verlegt der sonst gesunde und glaubwürdige Patient in die Kreuzgegend. Hier besteht eine Druckempfindlichkeit am Kreuzbein und dem untersten Lendenwirbeldornfortsatz. Eine Unregelmäßigkeit in der Form dieser Gegend ist nicht feststellbar. Am meisten schmerzhaft aber ist Druck auf die Gegend der linken Symphysis sacroiliaca; schmerzlos ist die Lendenmuskulatur beiderseits. Der beim Sitzen besonders empfindliche linke Sitzbeinknorren steht etwas tiefer als der rechte und ist deutlich verdickt. Die Abspreizung des linken Oberschenkels macht dem K. Schmerzen, hauptsächlich in der Gegend des linken aufsteigenden Schambeinastes, an dem ebenfalls eine daumenkuppengroße knöcherne Verdickung fühlbar. Bei Druck auf die Darmbeinstachel von vorn oder von hinten her wird ein besonderer Schmerz, wie dies früher der Fall war, nicht mehr ausgelöst. Das Hüftgelenk ist, von der Abduktionsbehinderung abgesehen, frei beweglich. Über dem Kreuzbein besteht ein handtellergroßer hypalgetischer Bezirk. Der linke Patellarreflex ist leicht gesteigert, der linke Bauchdeckenreflex nicht auslösbar. Links fehlt auch der Fußsohlenstichreflex. Wir empfahlen K. vorläufig für eine Rente von $33^1/_3$ Proz.

Fall 43. Beckenringbruch mit linksseitiger Fissur und Dislokation in der Symphysis sacroiliaca und am Schambein, Atrophie und scheinbare Verkürzung des linken Beines durch Fall auf den linken Fuß.

Der Maurer S. fiel in einen Fahrstuhl 4—5 m hinab und schlug mit dem Fuße des durchgedrückten linken Beines auf. Er konnte sich alsbald nicht mehr erheben, so daß er mittelst Wagens in das Krankenhaus gebracht werden mußte, wo er 22 Wochen verblieb. Dann in unserem Institut 5 Wochen behandelt, klagte er bei der Entlassung, also etwa 7 Monate nach dem Unfall, noch über Schmerzen in der linken Kreuzdarmbeinfuge und beim Gehen über Schmerzen im linken Hüftgelenk, die bis zum Knie ausstrahlten. Auch beim längeren Sitzen auf einem Stuhl sei er wie versteift im Kreuz und im linken Bein.

Beim Gehen schont er das linke Bein, welches in gerader Rückenlage und bei gleichgestellten Darmbeinstacheln 1—1½ cm verkürzt erscheint. Die linke Darmbeinkante und auch die Gesäßfalte ist am stehenden Patienten eine Spur höher als die rechte. Das linke Fuß- und Kniegelenk, der Fuß selbst und die Zehen funktionieren normal. Stoß gegen die Fußsohle wird im Hüftgelenk schmerzhaft empfunden. Hier besteht eine gewisse Bewegungsbehinderung, sowohl bei der Rollung des Oberschenkels nach auswärts, wie beim Spreizen der im Knie gebeugten Beine. Reiben im Hüftgelenk ist indes nicht wahrnehmbar, auch fehlt eine tastbare Formveränderung und Verdickung. Der Umfang des linken Beines ist an der Wade ¾ cm, handbreit über dem Knie 1 cm, in der Gesäßfalte 3 cm(!) geringer als an den entsprechenden Stellen des rechten. Die Haut- und Sehnenreflexe zeigen keine deutliche Differenz.

Der seinem ganzen Wesen nach durchaus glaubhafte S. klagt über eine umschriebene Schmerzhaftigkeit bei Druck gegen den aufsteigenden linken Schambeinast und besonders bei Druck gegen die Gegend der linken Kreuzdarmbeinfuge. Hier springt der Rand des hintersten Teiles der Beckenschaufel etwas stärker hervor als auf der anderen Seite. Die Druckempfindlichkeit reicht nach der Mitte zu bis an die Dornfortsatzreihe, nach unten bis an die Spinae und die Gegend des Trochanter major. Eine Störung der Empfindlichkeit für Berührungen und Nadelstiche ist in diesem Bezirk nicht nachweisbar. —

Ob es sich nur um eine Erschütterung, bezw. Zerrung des Hüftgelenkapparates oder um eine Pfannenfissur gehandelt, ließen wir dahingestellt. Wir empfahlen eine Rente von zunächst 40 Proz.

Fall 44. Beckenringbruch, Läsion an der linken Kreuzbeinfuge und am linken Schambein. Retentio urinae.

Der 54 Jahre alte Werkmeister S. kam in unser Institut 9 Wochen nach seinem Unfall, den er, wie folgt, schildert. Er sei von einem umfallenden Schleifapparat (mehrere Zentner im Gewicht) zu Boden geworfen und dabei am Becken seitlings zusammengedrückt worden. Sofort gehunfähig, sei er in einem Tuch in die nahe Wohnung getragen worden, wo er 6 Wochen zu Bett lag, ohne sich rühren zu können. In den ersten 5 Tagen sei der Urin nur tropfenweise abgeflossen, auch der Stuhl 8 Tage lang angehalten gewesen. Zuerst habe er sich nur an 2 Krücken fortbewegen können. Bei uns ging er auch noch sehr mühsam an einer Krücke. Bei der Entlassung nach 8wöchiger Behandlung konnte S. zwar ohne Stütze gehen, klagte über Müdigkeit im Kreuz und in beiden Hüftgelenken, und über zeitweiliges „Drücken“ über der Harnblase.

Objektiver Befund: Die Wirbelsäule zeigte eine geringe Verbiegung im Brustteil convex nach rechts, im Lendenteil convex nach links. Der Oberkörper wird beim Stehen mehr nach links hinübergeschoben, so daß der rechte Darmbeinkamm und Trochanter mehr als auf der anderen Seite vorspringen. Bei gleichgestellten Füßen steht die linke Hüfte etwas höher als die rechte. An der Verbindungsstelle zwischen linkem Kreuz- und Darmbein bemerkt man eine knöcherne Auftreibung, die besonders in die Erscheinung tritt, wenn S. den Oberkörper im Stehen nach vorn beugt. Der hintere Abschnitt des rechten Darmbeinkammes ist auf Druck em-

pfindlich, desgleichen der absteigende Ast des rechten Schambeines dicht unter der Schamfuge; hier fühlt man auch eine kleinere knöcherne Auftreibung. Keine Störung in der Bewegungsfähigkeit der Beine, ja diese ist sogar auffallend ausgiebig, wohl infolge einer gewissen Schlaffheit der Muskulatur. In der Gesäßfalte ist der Umfang des linken Beines $2\frac{1}{2}$ cm geringer als der des rechten. Wir empfahlen eine Gewöhnungsrente von 30 Proz.

Fall 45. Beckenringbruch durch Sturz aus der Höhe, Callus am linken absteigenden Schambeinast, Schmerz in der linken Kreuzbeinfuge. Blut im Urin.

Der 58jährige Dachdeckermeister G. stürzte ca. 5 m hoch herab auf Grasboden; gehunfähig. Anfänglich Blut im Urin. Nach $5\frac{1}{2}$ Monaten unserem Institut überwiesen, war sein Gang noch sehr mühsam am Stock möglich. Sein Gehvermögen besserte sich hier in 8wöchiger medikomechanischer Übung; doch blieb er zu Dachdeckerarbeit ungeeignet. Man fühlte eine Auftreibung am linken aufsteigenden Schambeinast dicht unter dem Schambogen, die recht druckempfindlich und auch bei flottem Ausschreiten schmerzhaft. Auch kann G. die Kniebeuge nicht ausführen, weil die Spreizung schmerzhaft ist. Der sonst gut bewegliche linke Oberschenkel zeigt eine Atrophie von 1 cm. 40 Proz. Rente. — Ein Jahr nach der Entlassung klagt er hauptsächlich über Schmerzen in der linken Kreuzdarmbeinfuge, im übrigen derselbe Befund, nur ist der Gang erheblich besser geworden. 25 Proz. Rente.

Fall 46. Beckenrandbruch — Abbruch der Crista ilei.

Der 47jährige Arbeiter B. wurde von einer ins Rollen kommenden Winde gegen die rechte Körperhälfte geschlagen. Noch nach einem halben Jahr klagt er glaubhaft über Schmerzen an der rechten Darmbeinschaufel beim Gehen und besonders beim Spreizen des rechten Beines. Man fühlte über der Leistenbeuge am Darmbein eine runde, harte Auftreibung, die bei Druck empfindlich. Die Rente, die B. zugesprochen erhielt, berücksichtigte besonders eine Mitverletzung des rechten Unterams.

Es besteht bei Nichtbeachtung geringer Residuen am verletzten Becken die Gefahr, daß man die Patienten für Simulanten hält. So waren die Residuen eines Beckenbruches über anderweitigen Verletzungen übersehen, zwar auch recht geringfügig, aber doch nicht bedeutungslos für die Erwerbsfähigkeit im folgenden Falle.

Fall 47. Überfahren. Bruch des linken Oberarmes. Nicht erkannte Beckenverletzung.

Der 30jährige Verletzte klagt über Schmerz in der linken Leistenbeuge bei längerem Gehen. Es erwies sich das rechte Bein ein Spur verkürzt, am absteigenden rechten Schambeinast fühlte man eine geringe Verdickung. Das linke Bein war um 20^0 in der Abduktion im Hüftgelenk eingeschränkt.

Fall 48. Bruch des Beckenringes rechts vorn am Schambein, rechts hinten in der Kreuzdarmbeinfuge. Nach 5 Monaten

minimale scheinbare Verkürzung des rechten Beins. Schwierigkeit der Erkennung im Spätstadium.

Der 27jährige Klempner U. stürzte am 30. 1. 1903 mit einem Kameraden aus der Höhe von fünf Stockwerken von einem Gerüst. Der Kamerad war sofort tot, er selbst blieb eine Stunde lang besinnungslos. In der Klinik stellte man außer der Gehirnerschütterung einen Gelenkbruch im rechten Ellenbogen und einen Beckenbruch fest. Bezüglich der letztgenannten Verletzung gibt er an, er habe weder stehen, noch gehen, noch sitzen können. Er habe große Schmerzen in beiden Beinen und beiden Hüften gehabt. Er blieb ca. 4 Wochen in der Klinik und wurde dann ca. 9 Wochen mediko-mechanisch behandelt. Nach dieser Zeit stellte Herr Dr. Ludloff fest:

„Beim Gehen leichtes Hinken rechts, beim Bücken wird Schmerz an der rechten Vereinigungsstelle zwischen Kreuz- und Darmbein geäußert, die auf Druck sich steigert. Bei der Betastung ist nichts Abnormes, auch bei Vergleichung mit der anderen Seite, wahrnehmbar.

In Rückenlage erscheint das rechte Bein etwas kürzer (ca. 1 cm). Der rechte Rollhügel steht ungefähr 1 cm oberhalb der Roser-Nélatonschen Linie.

Bewegungen im Hüftgelenk sind auf beiden Seiten frei —, doch wird bei größerer Beugung Schmerz in der Schamgegend rechts neben dem Hodensack geäußert.

Bei Betastung fühlt man hier am Sitzknorren am absteigenden Ast des Sitzbeins eine harte Resistenz, die dem Knochen angehört.

Die Röntgen-Photographie zeigt am Becken einen Bruch des absteigenden und wagrechten Schambeinastes ohne große Verschiebung bei mäßiger Callusbildung."

Da U. wegen Schmerzen im Becken und im Arm die Arbeit noch nicht aufnehmen konnte, blieb er noch 8 weitere Wochen in mediko-mechanischer Behandlung in unserem Institute für Unfallverletzte. Bei der Entlassung zur Arbeit, etwa $5^1/_2$ Monate nach der Verletzung, klagte U., daß er noch Schmerzen im Kreuz habe bei längerem Stehen und Gehen. Er habe das Gefühl, als ob das rechte Bein kürzer sei.

Was die Verhältnisse am Becken des im ganzen wenig kräftigen Mannes betrifft, so wurde bei der Entlassung Folgendes notiert:

Am aufrecht stehenden Patienten fällt ein leichtes Hervorspringen des rechten Lendenmuskelwulstes auf. Der rechte Darmbeinkamm steht ebenso wie der rechte Sitzhöcker eine Spur tiefer, als die entsprechenden Punkte linkerseits. Eine Druckempfindlichkeit in der Kreuzlendengegend, bezw. in der rechten Kreuzdarmbeinfuge besteht nicht, dagegen ist der aufsteigende und horizontale Ast des rechten Schambeins an einem in der Röntgen-Photographie als Bruchstelle wohlerkennbaren Punkte druckempfindlich, ohne daß man hier Verdickungen mit Sicherheit fühlen könnte. Beide Beine können im Hüftgelenk ausgiebig gebeugt, gestreckt, gespreizt und herangeführt werden. Ein Umfangsunterschied besteht an den beiden Beinen nicht. Der Gang des U. ist nicht lahmend; er kann gut in die Kniebeuge gehen. Ein Stoß gegen die Fußsohlen löst im Becken Schmerzgefühl nicht aus. Die Kniesehnen-, Fußsohlenkitzel- und -stichreflexe sowie das Hautgefühl am ganzen Körper erwiesen sich normal.

Es was anzunehmen, daß U. nicht allzuschwere Arbeit wieder dauernd würde verrichten können. Die durch die Beckenverletzung bedingte Erwerbsfähigkeitsminderung würde man auf etwa 25 Proz. für sich haben schätzen müssen. Wir empfahlen ihn für eine Rente von 40 Proz. unter Rücksichtnahme auf die Ellenbogenverletzung und des consumierenden Krankenlagers.

Als beachtenswert möchte ich bei dem Falle hervorheben, daß auf eine Fissur in der hinteren Beckenhälfte (Kreuzdarmbeinfuge), die man bei der Beinverkürzung m. E. unzweifelhaft annehmen muß, nur in den ersten 8 Wochen die Druckempfindlichkeit hinwies, die aber bei der Entlassung nicht mehr vorhanden war, und daß man, vom Röntgenbilde und von der Druckempfindlichkeit abgesehen, auch die Fraktur am Schambeinast aus den gewöhnlichen Frakturzeichen (Dislokation, Crepitation) nicht diagnosticieren konnte. Die Beinverkürzung, die indes für weniger Geübte leicht übersehbar, war also nach Ablauf $^1/_2$ Jahres nur unter Berücksichtigung der Schwere des Unfalles und der Frühsymptome zu erklären. Man kann sich demgemäß denken, daß solche Fälle leicht falsch beurteilt, die Klagen der Verletzten gelegentlich für unbegründet angesehen werden, besonders wenn die erste Behandlung nicht in den Händen besonders Erfahrener wie in vorliegenden Falle, ruht oder anderweitige schwerere Verletzungen die Aufmerksamkeit von der Beckenverletzung ablenken.

Ich halte es nicht für ausgeschlossen, daß gelegentlich auch Beckenringbrüche vorkommen bei akuter Belastung des Rumpfes, ohne daß die Gewalt am Becken selbst ansetzt, sondern fern ab davon, z. B. bei jäher Schulterbelastung. Wenigstens sprechen manche Beobachtungen dafür. Der folgende Patient behauptete bestimmt, daß weder sein Oberschenkel noch sein Becken direkt betroffen worden. Dann müßte man die beiden Oberschenkelköpfe als die Vermittler des Gegenstoßes ansehen.

Fall 49. Jähe Belastung der rechten Schulter des sich entgegenstemmenden Verletzten. Bruch in beiden Schambeinen und der rechten Kreuzdarmbeinfuge. Heilung mit leichter Verschiebung.

Der 40 Jahre alte, kräftige Arbeiter H. wollte am 13. August 1903 eine beladene Lowry heben. Diese fiel zurück und belastete plötzlich seine rechte Schulter, so den Mann zusammendrückend, ohne doch die Becken-, bezw. Oberschenkelgegend direkt zu berühren. Trotzdem wurde im Krankenhaus die Diagnose Oberschenkelquetschung gestellt, weil sich ein großer Bluterguß in der Gegend des rechten Oberschenkels, des Hodens und Dammes mit starker Anschwellung entwickelt hatte. H. konnte nicht mehr aufstehen und mußte ins Hospital gefahren werden. Er hat zwar

immer selbst Urin gelassen, aber er hatte in den ersten drei Wochen große Schwierigkeiten damit.

Nach 13 Wochen wurde H. entlassen, weil die Krankenkassenfürsorge ablief und der inzwischen bankerott gewordene Arbeitgeber den Unfall nicht gemeldet hatte.

Auf der Wanderschaft zu Verwandten versagten die Beine den Dienst und so kam er in mein Krankenhaus in Göttingen.

Er klagte am 7. Dezember 1903 bei der Aufnahme über heftige Schmerzen im Becken, im Unterbauch, im Kreuz und in den Beinen und sah sehr elend aus. Er konnte sich nur ein wenig bücken, gar nicht in Kniebeuge gehen. Der rechte Oberschenkel war nur wenig abducierbar. Nach mehrwöchiger Bettruhe gingen die Beschwerden zurück und ich konnte mit Übungen beginnen.

Bei der Entlassung am 28. Februar gibt H. an, daß es ihm viel besser gehe, daß sich sein Ernährungszustand gehoben habe, daß er aber noch Schmerzen im Kreuz verspüre und etwas rechts davon. Er wolle die Arbeit wieder aufnehmen.

Die Untersuchung ergibt rechts vom Penis nach der Leiste zu eine Vorwölbung, einer Bruchbildung ähnlich. Sie wird, wie man beim Tasten feststellen kann, durch verschobenen Knochen gebildet. Die Vorschiebung der rechten Schamfugenpartie ist ermöglicht durch eine Fraktur, etwa in der Mitte des horizontalen Schambeinastes und anscheinend auch durch eine Continuitätstrennung in der Schamfuge. Das rechte Tuber ischii steht deutlich tiefer als das linke. Am aufsteigenden Schambeinast ist Callus nicht zu fühlen.

Links vom Scrotum fühlt man einen wohl 6 cm langen Knochenvorsprung in der Adductorenmuskulatur mit der Spitze durch die angespannte Haut prominierend. Er ist vergleichbar in der Größe einem Zungenbeinhorn, beweglich wie dieses. Es ist offenbar ein vom Schambein abgesprengter und eingeheilter Knochenspahn.

In den Kreuzdarmbeinfugen ist etwas Abnormes nicht fühlbar, doch besteht noch leichte Druckempfindlichkeit rechts vom Kreuzbein.

Die Beine sind gleich lang; das rechte Bein ist ein wenig (um ca. 15°) in der Abduktion beschränkt. Ausgiebige Abduktion beider Beine ist sehr schmerzhaft. H. kann bis zur Hälfte in Kniebeuge gehen, sein Gang ist nicht lahmend. Ich empfahl ihm eine Rente von $33\frac{1}{3}$ Proz. zuzubilligen.

Bei Fällen, die sich unmittelbar nach der Verletzung als Beckenbrüche charakterisieren, findet sich nach Verlauf von Monaten und Jahren, auch bei sorgfältigster Untersuchung, oft objektiv nichts am Beckenringe von Frakturresiduen. Dann darf man aber sonst glaubhaft vorgebrachte Beschwerden keineswegs ganz ableugnen. Leichte Veränderungen findet der Geübte oft nur, während sie dem Ungeübten entgehen. Einige solche Befunde nach einwandfrei festgestelltem Beckenbruch seien hier kurz noch berichtet.

Fall 50. 52jähriger Mann, überfahren. Beide Beine können wenig gespreizt werden, linkes Bein $\frac{1}{2}$ cm verkürzt, linkes Os pubis und Os ischii

an der Synostosenstelle eine Spur verdickt und stark druckempfindlich. Er war ohne subjektive Beschwerden und nahm seine Arbeit in vollem Umfange wieder auf.

Fall 51. 34jähriger Mann, überfahren, hatte eine vom Vorgutachter nicht wahrgenommene Verdickung an der hinteren Partie des rechten Darmbeinkamms und eine ebensolche am linken Schambein dicht unterhalb des Schamwinkels. Auch das rechte Schambein war, wie das linke, leicht druckempfindlich, die Abduktion des rechten Beins eine Spur gegen die des linken eingeschränkt. 20 Proz. für ein Jahr, dann 0 Proz.

Fall 52. 27jähriger Zimmergesell, 4 Stockwerk hoch abgestürzt: Commotio cerebri, Fract. radii dext; Fract. pelvis multipl., Contusio thoracis. — Rechte Gesäßbacke weniger dick, in der Gesäßfalte $^1/_2$ cm dünner, rechtes Bein eine Spur verkürzt, seine Abduktion etwas eingeschränkt. Am rechten horizontalen, sowie am descendierenden Os pubis dext. eine druckempfindliche Knochenverdickung.

Fall 53. Kalkträger, Sturz aus der Höhe, Bruch beider Fersenbeine und durch Fall auf das Gesäß deutliche Lockerung des Steißbeins. Später an diesem nichts objektiv nachweisbar, aber subjektive Beschwerden beim Bücken und bei Stuhl.

Fall 54. 38jähriger Maurer, Sturz 4 m hoch vom Gerüst. Commotio cerebri. Fract. brach. dext. Am linken absteigenden Schambeinast deutliche Verdickung. Hier keine Beschwerden.

Fall 55. 40jähriger Dachdecker G. 5 m hoch abgestürzt auf die rechte Seite. Verdickung am linken absteigenden Schambeinast, der linke Oberschenkel 1 cm dünner, Abduktion beider Beine behindert. 30 Proz.

Fall 56. 49jähriger Arbeiter zwischen Wagen gequetscht; lag an den Folgen des Beckenbruchs 11 Wochen zu Bett. Klagt nach $^3/_4$ Jahr über Schmerzen im Kreuz und längs der Leistengegend, sowie in der rechten Synchond. sacroiliaca beim Vorwärtsbücken, in der linken Darmbeinschaufel beim Neigen nach links. Objektiv: Verdickung und Druckempfindlichkeit am rechten descend. Os pubis dext. Kniescheibenbandreflex rechts gesteigert, rechte Wade 2 cm, Oberschenkel in der Gesäßfalte $1^1/_2$ cm dünner. Rechtes Bein etwas verkürzt, in der Abduktion beschränkt. $33^1/_3$ Proz. wahrscheinlich dauernd.

Fall 57. 42jähriger Arbeiter, überfahren, am Tage danach Urethrotomia externa wegen Harnröhrenruptur. Klagt $^3/_4$ Jahr später über Schwäche und Schmerzen im Kreuz beim Heben bei Kniebeuge. Außer der traumatischen Harnröhrenstriktur war am Beckenring nichts nachweisbar, obwohl ein früher aufgenommenes Röntgenbild mehrfache Fissuren an dem Schambein zeigte. Vorläufig 60 Proz.

C.

Harnröhren- und Harnblasenverletzungen.

I. *Harnröhrenverletzungen.*

Kaufmann hat Contusion der Harnröhre und Harnröhrenwandverletzung unterschieden. Da es sich bei beiden um Quetschungen handelt, so ist es vielleicht besser, zu sprechen von penetrierenden

und nicht penetrierenden Verletzungen des Urethralrohrs. Das Kriterium der ersteren, wenigstens das für die Praxis und die Art der Behandlung ausschlaggebende, bleibt die Blutung aus dem Orificium externum, sei es, daß sie mit dem Urinstrahl oder ohne diesen tropfenweise erfolgt.

Wie oben schon erwähnt, ist der Rittlingsfall (chute à califourchon) recht häufig Veranlassung zur Harnröhrenläsion, nach Kaufmann unter 59 nicht weniger als 43 mal, nach Martens unter 24 Fällen 15 mal. Die Contusion kann mit einfacher Durchblutung des periurethralen Gewebes, z. B. der Corpora cavernosa abgehen, es kann selbst die Muscularis einreißen, die Mucosa aber noch erhalten bleiben. Erst wenn letzere auch birst, und hierbei spielen Quetschung und Zerrung naturgemäß ineinander, ist die penetrierende Verletzung mit Blutung ex orificio gegeben. Da sich die Stoßwirkung an den knöchernen Schenkeln des beim Manne wenigstens engen Schamwinkels erschöpft, noch ehe die vordere, bezw. obere Hälfte des Harnrohrs ganz zertrümmert ist, so bleibt die Durchtrennung der Circumferenz des Urethralrohrs oft eine teilweise. Ich habe 4 mal wegen dieser Verletzung selbst operiert und da jedesmal einen mehr oder weniger breiten, undurchtrennt gebliebenen, die Führung des Katheters in die Harnblase beeinflussenden Rest von Urethralwand gefunden.

Die Gefahr der Harninfiltration, das ist der springende Punkt, besteht bei kleinsten penetrierenden Läsionen so gut wie bei totalen Abreißungen.

Diese Erwägung läßt nur eine Therapie für alle penetrierenden, d. h. sich durch Blutung aus der Harnröhre äußernden Läsionen zu, die Incision am Damm. Jeder Katheterismus zu diagnostischen Zwecken muß künftighin als gefahrbringend unbedingt verworfen werden, so gut wie heute jedes Sondieren, z. B. einer Schußwunde, zu diagnostischen Zwecken als Fehler angesehen wird.

Für den Mechanismus der Harnröhrenzertrümmerung durch spitze Fragmente gebe ich noch eine Bleistiftzeichnung eines Beckens von einem tot eingelieferten verschütteten Bergmann mit Durchreißung der Harnröhre dicht am Blaseneingang, Prostatazerreißung und starker perirectaler Durchblutung.

Fall 58 (Fig. 34). Fraktur des horizontalen rechten Schambeinastes, des rechten Sitzbeins, Fissuren in der Nachbarschaft der rechten Kreuzdarmbeinfuge, Infraction des linken horizon-

talen Schambeinastes, Berstung in der Schamfuge. Sofortiger Tod. Harnröhrenruptur dicht am Blaseneingang.

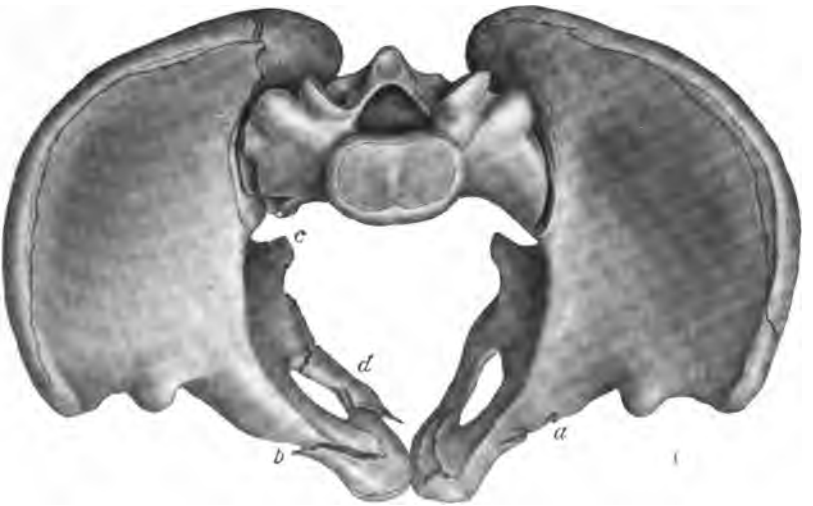

Fig. 34.
Harnröhrenanspiessung.

Das Präparat zeigt in seltener Weise in allen Läsionsstellen die Compression des Beckenringes. Am linken horizontalen Schambein sitzt eine Infraction (a) an der Vorder- bezw. oberen Contour, genau correspondierend mit dem Anfange der Fissur an der anderen Seite (b). Die Pressung aber ist auch an den Continuitätstrennungen im Bereich der rechten Kreuzdarmbeinfuge (bei c) erkennbar. Hier ist der Kreuzbeinflügel splitternd geborsten an der Vorderfläche, die Fissur hält sich nicht an die Fuge, sondern läuft über diese hinweg in den Darmbeinflügel. Auch das nach innen sich abspaltende Fragment (d) am Sitzbein weist auf die Biegungsspannung hin. Sein spitzer Stachel wie der des Schambeinfragments — beide richten sich drohend gegen die Harnröhre, die im Augenblick stärkster Zusammenpressung des Beckens durchstochen wurde. Es redet eine deutliche Sprache dies Präparat! Vergl. Fig. 1.

In den Arbeiten von Terrillon, Oberst, König, Riedel, Kaufmann und neuestens von Martens sind alle hierfür in Betracht kommenden, praktisch wichtigen Fragen bereits erörtert, auch die meisten chirurgischen Lehrbücher betonen die Wichtigkeit der Harnröhrenläsion und die Notwendigkeit eines aktiven Vorgehens bei denselben, aber Gemeingut aller Ärzte sind die dort niedergelegten Erfahrungen doch noch nicht geworden. Es kommt meines Erachtens für den Praktiker nicht wesentlich darauf an, ob die Pars membranacea oder die Pars bulbosa gequetscht, das Wesent-

liche ist, sich bei einer Contusion der Dammgegend darüber zu vergewissern: Ist die Harnröhrenwand wirklich durchgequetscht bezw. gerissen oder nicht. Dafür aber bleibt, aber nur in ganz frischen Fällen, als einziger Anhalt die Beobachtung, ob sich von der Quetschungsstelle Blut entleert, nach außen bezw. in die Harnblase, aus der dann das Blut oft mit dem Urin vermischt oder in Gerinnseln entleert wird.

Die Bougierung vermag selbst bei völliger Durchreißung der Urethra diese nicht immer mit Sicherheit festzustellen. Das Bougie kann dann in der Regel nicht bis in die Harnröhre eingeführt werden, seine Spitze fällt in den durchblutenden Quetschungsherd.

Doch es ist ein, wenn auch seltener Zufall, daß die Spitze gerade das Lumen des proximalen Teils trifft.

Bei teilweiser Läsion läuft die Spitze des Bougies oder Katheters, geleitet von den erhalten gebliebenen Teilen der Harnröhrenwand, meist glatt bis in die Harnblase. Aber die führenden Fäden können schon nach wenig Tagen nekrotisch geworden sein, so daß dann, wie schon Kaufmann (1886) betont, der Katheter nicht mehr bis in die Blase gebracht werden kann. Auf einseitige Schmerzlokalisation darf man bei der allgemeinen Quetschung der Gewebe am Damm gar nicht rechnen.

Die Harnentleerung ist fast immer eine ungehinderte bei leichteren Zertrümmerungen der Harnröhrenwand.

Läßt also Bougierung oder Katheterisierung für die Diagnose von vornherein nichts erwarten, so wird man sie geradezu verwerfen müssen im Hinblick auf die Gefahr, falsche Wege zu bahnen und vor allem wegen der Gefahr der Infektion der Wundstelle.

Der Katheter oder das Bougie darf in solchen Fällen frühestens zur Anwendung kommen, wenn man im Begriff steht, die Urethrotomie zu machen, die in allen Fällen von Harnröhrenruptur sofort in Frage kommen muß.

In einer kleinen Arbeit, „Zur Diagnose der subkutanen Harnröhrenruptur“ (1903), habe ich an Hand von 2 Fällen bereits berichtet, daß sowohl bei Harnröhrenruptur ohne, wie auch mit Knochenfraktur ein Nélaton glatt bis in die Harnblase gelangen kann, selbst bei vollständiger Durchtrennung der Urethra, wie auch Kaufmann berichtet. Das ist aber ein Zufall, mit dem man für gewöhnlich nicht rechnen darf.

Über den einen dieser Fälle möchte ich noch eingehend berichten.

Fall 59. Beckenringbiegungsbruch mit zahlreichen Fissuren. Harnröhrenzerreißung. Exitus am 5. Tage infolge Pneumonie.

Der 46jährige Fördermann S. wurde etwa 2 Stunden nach seinem Unfall abends in das Königshütter Lazarett eingeliefert. Er war von zwei Förderwagen am Becken in frontaler Richtung zusammengequetscht worden und sofort zusammengebrochen. Er gab an, daß er im Becken ein lautes Krachen verspürt habe. Auf dem Transport habe er noch Urin in großer Menge abfließen gefühlt. Bei der Aufnahme sah der an sich wenig kräftige Mann fahl im Gesicht aus. Über dem rechten Trochanter starke blaue Anschwellung, über dem linken Darmbeinrand leichte Hautabschürfungen.

Die Beine konnte S. in Rückanlage unter Schmerzen ein wenig erheben, die Patellarreflexe waren nicht auslösbar. Das rechte Bein hatte weniger motorische Kraft als das linke, es lag einwärts rotiert, etwas abduciert, war nicht verkürzt. An der Symphyse ließ ein scharfer Absatz erkennen, daß hier rechts neben der Mittellinie eine Fissur saß, in der die rechte Beckenhälfte leicht nach rückwärts dislociert war.

Druck auf die Spinae ilei ant. nach hinten, die von hinten her nach vorn machte auffallenderweise nirgends Schmerzen. Dagegen war Druck auf die Symphyse abwärts schmerzhaft und ergab an dem genannten „Absatz" Crepitation und Verschiebung. Aber man konnte die Symphyse für sich bewegen, ein Beweis, daß auch auf der anderen Seite eine Fissur, daß die Symphyse gewissermaßen aus dem Ringe herausgebrochen war.

Harnblasendämpfung reicht bis 3 Finger unterhalb des Nabels. Scrotum und Damm blauschwarz von Blutunterlaufungen.

Urinentleerung unmöglich, auch nicht bei seitlicher Lagerung und im Bade. Es tropft andauernd Blut aus der Harnröhre.

Vom Mastdarm aus waren die Bruchstellen an beiden Schambeinen fühlbar, die Prostata schien nach oben gerückt, leicht verschieblich.

Mit einem Metallkatheter gelang es mir unbehindert bis in die Harnblase zu kommen, aus der sich Urin entleerte, bis ich den Abfluß verhinderte. In Morphium-Äther-Narkose wird die Urethrotomie gemacht, man kommt in eine mächtige bluterfüllte Höhle. Ein starkes Metallbougie vom Orificium externum eingeführt, fällt in diesen Hohlraum und stößt beiderseits auf rauhe Fragmentflächen. Es blutet zunächst stark, erst nach mehrere Minuten langer Tamponade vermag man sich zu orientieren. Die Prostata ist als derb-weiche Resistenz tastbar. Aus diesem für das Gefühl charakteristischen Gewebe laufen einzelne lange Fäden mit Schleimhautepithel heraus, Fetzen der völlig durchrissenen Urethra. Es gelingt an diesen die zentralen Teile der Harnröhre hervorzuziehen und mit zwei Seidenfäden zu fassen.

Expression der Harnblase durch Druck auf den Bauch gelang nicht, auch nicht bei Lockerlassen der Seidenschlingen. Ein weiblicher Katheter, der ca. $^3/_4$ Liter stark blutigen Urins entleert, zeigt, daß die Abrißstelle etwa 4 cm vor dem Blasenhalse sitzt.

Das periphere stark retrahierte Ende der Harnröhre zeigte keine rein quere Durchreißung, ein sehr langer, spitz auslaufender Schleimhautfetzen war zunächst erreichbar, er mochte etwa 2 cm lang sein. Die andere Seite der Urethralwand fehlte hier in der gleichen Entfernung, ein correspondierender Fetzen des centralen Endes war mehrfach eingerissen.

An ein direktes Zusammennähen der beiden Harnröhrenstücke war unter diesen Umständen gar nicht zu denken. Das periphere Stück war ja weithin beweglich und heranholbar. Aber das centrale war es nicht, auch nicht genug isolierbar. Überdies hätte man große Stücke der Harnröhrenwand resecieren müssen und damit für die künftige Harnröhre viel Epithelmaterial entfernt. Ich fixierte infolge dessen nur das centrale Stück mit den Seidenzügeln so, daß die Katheterführung gesichert blieb und holte auch das periphere nach Möglichkeit heran. Ausspülung der Höhle mit sterilem Wasser. Nélaton in die Harnblase mit Sicherheitsnadel an den Seidenzügeln fixiert, Jodoformgazetamponade.

Am folgenden Tage Befinden subjektiv gut, fieberfrei, aus dem sonst zugepfropften Nélaton wird 2mal auf Wunsch Urin im Strahl entleert. Am 4. Tage abends Temperaturanstieg, rechts hinten unten Dämpfung, scharfes Bronchialatmen. Am 5. Tage abends Unruhe, plötzlich bewußtlos, pulslos — unerwartet Exitus.

Die Obduktion ergab gutes Aussehen der Dammwunde, bezüglich der Harnröhre außer den schon geschilderten Verhältnissen noch folgende näher feststellbare Verhältnisse.

Die Harnröhrenruptur saß $3\frac{1}{2}$ cm vor dem Blaseneingang; auch im centralen Stück waren noch über die gefransten Querrißränder hinaus bis $1\frac{1}{2}$ cm lange Längsrisse erkennbar. Am peripheren Ende war der lange Fetzen inzwischen nekrotisch geworden; der daneben bestehende Defekt reichte mit seiner Spitze etwa 2 cm hinauf. Das cavernöse Gewebe war weithin thrombosiert. Die Beckenverletzungen lassen sich kurz so zusammenfassen: Die Symphyse ist ganz herausgebrochen, indem sowohl die beiden horizontalen Schambeinäste wie auch die absteigenden durchgebrochen sind. Im linken hinteren Darmbeinflügel eine typische Fissur (siehe Fig. 3). In der rechten Kreuzdarmbeinfuge besteht eine deutliche Lockerung und Durchblutung des Gewebes dieser Gegend.

Der Tod war eingetreten infolge von Aspirationspneumonie beider Unterlappen, besonders des rechten. Myodegeneratio cordis, chronischer Magenkatarrh vermutlich infolge früheren Potatoriums.

Zu der sofortigen Operation vermögen sich die praktischen Ärzte begreiflicherweise nicht immer alsbald zu entschließen, besonders dann nicht, wenn zwar Blutungen aus der Harnröhre, aber keine Harnverhaltung beobachtet werden. Die unausbleibliche Folge ist dann so gut wie immer die Harninfiltration und weiterhin die septische Infektion, die unausbleiblich ist, wenn der Katheter zu diagnostischen Zwecken oder zwecks Harnentleerung angewendet wurde, aber meist auch ohne dies.

Wohl mag auch ohne Urethrotomie einmal eine kleine wirkliche Harnröhrenwandwunde primär, d. h. ohne die genannten Complikationen ausheilen, aber das ist doch ungemein selten und jedenfalls bei ernsten Dammquetschungen nur ganz ausnahmsweise zu erwarten. Die hohe Lebensgefahr, die man bei Unterlassung der operativen Therapie riskiert, rechtfertigt es, auch trotz dieser Möglichkeit der

Spontanheilung das sofortige operative Vorgehen ein für allemal zu empfehlen. Denn ist erst Harninfiltration eingetreten, dann beherrscht man die Entwicklung der Folgen nicht mehr, während die Boutonnière in frischen Fällen stets ohne nachteilige ernste Folgen für das Leben und die Gesundheit verläuft.

Kaufmann hat auf Grund großer Literaturzusammenstellung alles dies schon hervorgehoben, aber doch der abwartenden Behandlung immer noch Raum gelassen. Heute muß man sie ganz verwerfen. Mein Lehrer Wagner stand auf diesem Standpunkt und seine Auffassung gründete sich auf eine große Erfahrung. Bei ihm hatte ich also keine Gelegenheit, die schlimmen Folgen der Unterlassung der Frühoperation zu sehen. Aber die nachfolgenden Fälle mögen sie ins rechte Licht setzen.

Fall 60. 33 Jahre alte traumatische Harnröhrenstriktur. Unterlassung der primären Urethrotomie.

Ein 64 Jahre alter Briefträger K. stand in Breslau lange in meiner Behandlung wegen einer hochsitzenden traumatischen Harnröhrenstriktur. Er war 1869 im Manöver, im Begriff einen Koffer vom Wagen zu reichen, beim Anheben desselben mit einem Fuß abgleitend, rittlings auf die scharfe Kante des Wandbrettes des Kastenwagens zu sitzen gekommen. Es entleerte sich sofort Blut aus der Harnröhre und er hatte einen starken Bluterguß am Damm ohne äußere Wunde. Er konnte anfänglich nur tropfenweise unter Schmerzen Harn lassen, wurde deshalb katheterisiert und auch im Lazarett zunächst durch Katheterisieren behandelt. Nach etwa einer Woche, nachdem sich bereits Spontanentleerung des Urins eingestellt, erkrankte er aufs schwerste unter hohem Fieber, mit Anschwellung und Mißfärbung der Damm- und Scrotalgegend. Jetzt erst wurde die Urethrotomie gemacht, an die sich eine mächtige Abstoßung motifizierten Gewebes anschloß. Nach mehrmonatigem Krankenlager trat Heilung ein.

Ich fand bei dem Patienten einen schmerzlosen großen harten Knoten am Perineum unter einer derben Narbenhaut. Die Harnröhre war im hintersten Teil auf eine Länge von etwa 4 cm stark verengt, für Mercier Nr. 8 noch eben durchgängig. K. hatte zeit seines Lebens mit einem in seiner Intensität schwankenden chronischen Blasenkatarrh zu kämpfen.

Fall 61. Quetschung der Schambogengegend. Harnröhrenschnitt erst am 3. Tage. Harninfiltration. Heilung mit großer Striktur. Tod nach 5 Jahren.

Der 32jährige Arbeiter S. fiel beim Einebnen eines rübenbeladenen Eisenbahnwagens am 25. November 98 von der Rückwand des Wagens herab und kam rittlings auf einen der beiden Puffer zu sitzen. Das Mittelfleisch war stark blutunterlaufen, doch ohne äußere Wunde. Starker Ausfluß von Blut aus der Harnröhre wies auf eine Zerreißung der Harnröhrenwand hin. Urin konnte ohne wesentlichen Schmerz gelassen werden. Der Patient wurde ins Krankenhaus aufgenommen, konnte aber hier stehen und gehen, auch die Blutung aus der Harnröhre hörte am 2. Tage auf. Erst

als am 3. Tage die Harnentleerung wieder cessierte, Fieber einsetzte und die Dammgegend stärker anschwoll, machte der Arzt den Harnröhrenschnitt. Auch hier stieß sich im weiteren Verlauf ein faustgroßes Stück des infiltriert gewesenen Gewebes ab. Der Schluß der Harnröhrenfistel erfolgte erst nach mehreren Monaten.

Ein Jahr nach dem Unfall konnten wir eine in der Pars pendula penis beginnende Striktur feststellen, die sich nach der äußeren Betastung etwa 5 cm weit nach hinten erstreckte und überaus druckempfindlich war. Auch mit feinsten Bougies gelang es nicht sie zu überwinden. Bei Erektionen stand das Glied nach einer Seite geknickt. Beim Coitus hatte der Patient beobachtet, daß sich kein Samen nach außen entleert, trotz Ejaculation, sondern nach der Blase zu. Demgemäß bestanden auch alle Anzeichen eines schweren Blasenkatarrhs: alkalische Reaktion, trübes Aussehen, Beimengung von Flocken, welche sich mikroskopisch als Gemisch von Zellen und Kristallmassen erwiesen. Der Urin lief dauernd in kleinen Mengen ab. Es bestanden heftige Schmerzen, die von der Dammgegend zu den Oberschenkeln ausstrahlten.

Der durch das lange Krankenlager mürbe gewordene Patient lehnte jede Therapie ab, sowohl eine blutige Operation, Excision der Narbe, wie auch eine Bougiebehandlung.

$1\frac{1}{2}$ Jahre später sah ich ihn wieder, diesmal in erheblich verschlimmertem Zustande. In bezug auf die Striktur hatte sich nichts geändert, aber der Urin war aashaft stinkend. Patient litt an abendlichen Temperatursteigerungen, allgemeinem Übelbefinden und sah schlecht aus. Er lehnte trotz aller Vorstellungen jede energische Behandlung und auch Untersuchung ab und ist, wie ich aus den mir freundlichst zur Verfügung gestellten Akten der Zuckerberufsgenossenschaft sehe, am 19. Dezember 1903, also 5 Jahre nach dem Unfall verstorben. Sein Blasenleiden hatte sich, da er nicht Vernunft annehmen wollte, auch dem Schnapse sehr ergeben war, fortdauernd verschlechtert und vermutlich Nierenabszesse zur Folge gehabt. Schüttelfröste und erysipelatöse Erkrankungen der Beine verzehrten seine Kräfte, bis er schließlich unter den Erscheinungen eines apoplektischen Insults (septische Embolie?) zugrunde ging.

Im folgenden Fall kam es nach einer nicht beachteten Harnröhrenverletzung zu spontaner Fistelbildung am Damm, eine Bestätigung der freilich seltenen Beobachtung das die Urininfiltration auch ohne Operation in Heilung mit Fistelbildung ausgehen kann, freilich nicht ohne recht unerfreuliche Begleiterscheinungen.

Fall 62. Dammquetschung. Dammnekrose. Dauernde Harnfistel.

Ein 63jähriger Arbeiter D. kam zu unserer Beurteilung auf Veranlassung des Schiedsgerichts für Arbeiter-Versicherung, weil die Ansichten der Vorgutachter über den Grad der Erwerbsbeschränkung erheblich differierten. Nach den Akten und den eignen Mitteilungen des Mannes hatte er 6 Jahre zuvor eine Quetschung der Dammgegend dadurch erlitten, daß er sich auf die Sitzbrettecke eines umkippenden Holzstuhls mit Wucht aufsetzte. Erst einige Tage später nahm D. ärztliche Hilfe in Anspruch, als

völlige Urinverhaltung und Zeichen des Gewebsbrandes am Damm auftraten. Hier stießen sich ausgiebige Partien ab, während D. eine schwere Allgemeinkrankheit durchmachte. Seit jener Zeit besteht hinter dem Hodensack eine Fistel, durch die aller Harn nach Art der Frauen entleert wird. Es war ein spontaner Durchbruch des retinierten Urins durch das mortifizierte Gewebe seinerzeit erfolgt, freilich nicht ohne schwere septische (oder urämische?) Allgemeinerkrankung.

Mit Rücksicht auf die zuweilen bestehende Incontinenz, sowie auf das das dadurch bedingte Ekzem der Beine und das Bedrückende seines Zustands erhielt D. eine Rente von 40 Proz., obwohl er eigentlich allen seinen Arbeiten nachgehen konnte. Die operative Beseitigung der Fistel lehnte er ab mit Hinweis auf sein Alter.

Es ist mir gar nicht zweifelhaft, daß eine große Zahl derart Verletzter nach längerem oder kürzerem Krankenlager ad exitum kommt, durch Sepsis oder Urämie, die freilich durch die Literatur nicht zu unserer Kenntnis kommen, weil es eben Fälle sind, deren man sich begreiflicherweise nicht berühmen kann. Die Spontanheilung muß man doch als große Ausnahme ansehen. Noch zwei andere Fälle möchte ich anführen, an denen ich selbst erfahren habe, daß es auch Heilungen sicher festgestellter Harnröhrenwandläsionen ohne Operation gibt. Trotzdem halte ich bei Dammquetschungen mit Harnröhrenblutung die Frühoperation für angezeigt, denn es sind ohne Zweifel ebenfalls seltene Ausnahmen, die wir von vornherein nicht zu erkennen vermögen.

Fall 63. Harnröhrenwandverletzung. Spontanheilung mit Striktur.

Ein 37jähriger Kesselheizer S. fiel rittlings auf ein sich aufkantendes Brett und verspürte am Damm alsbald heftigen Schmerz. Als er nach einer Stunde Urin lassen wollten, ging dies nicht, es floß aber Blut aus dem Orificium externum. Er ging am folgenden Tage zum Kassenarzt, der ihn katheterisierte. Nach 8 Tagen ließ er sich, da die Harnverhaltung nicht nachließ, in ein Krankenhaus aufnehmen, wo er mit Bäderbehandlung und regelmäßigem Katheterisieren so weit gebracht wurde, daß er Harn regelmäßig lassen und die Arbeit wieder aufnehmen konnte. 8 Wochen nach der Verletzung aber trat wieder Harnverhaltung ein und nun wurde er unserem Institut überwiesen. Hier erzielte methodische Bougierung Beseitigung der subjektiven Beschwerden bis auf die Neigung, öfter Wasser zu lassen. Auch starke Bougies gingen schließlich glatt durch. Aber im Residualharn fand ich auch bei der Entlassung, obwohl der Harn im allgemeinen zellfrei war, noch kleine Fetzen, die sich mikroskopisch als Granulationsgewebe erwiesen, offenbar herrührend von einer ulcerierenden Stelle der Striktur. Er wurde angewiesen, sich unter allen Cautelen selbst zu bougieren.

Fall 64. Harnröhenläsion dicht hinter der Corona plandis durch Hundebiß. Geringe Struktur.

Ein 8jähriger Knabe S. kam zu mir, blutend aus der Harnröhre des

blau verfärbten, etwas geschwollenen Penis. Er war kurz vorher von einem Hunde durch die Hose gebissen worden, zwei Zahnabdrücke waren als leichte blauverfärbte Hauterosionen erkennbar. Ich unterließ jede innere Untersuchung der Urethra und empfahl nur Bleiwasserumschläge und Hochlagerung des äußerlich von mir gereinigten Gliedes. Die Harnentleerung ging dauernd glatt vor sich. Die 8 Jahre zurückliegende Verletzung hat niemals sich irgendwie seit dem bemerkbar gemacht. Man fühlt aber jetzt noch ein schmerzloses Knötchen dicht hinter der Corona glandis. Vor einem Jahre hatte ich Gelegenheit, an dieser Stelle mit der Sonde eine kurze, faltenförmige, aber auf ein kleines Stück der Circumferenz beschränkte Striktur festzustellen. — Der so periphere Sitz der Quetschung rechtfertigte gewiß das exspectative Verfahren.

Die Harnröhrenzerreißungen mit Fraktur durch direkte Gewalt gegen die Schambogenschenkel bringen die Gefahr der Periostitis und ausgedehnter Knochensequestration mit sich. Dasselbe gilt auch von den Brüchen durch indirekte Gewalt, also den Beckenringbiegungsbrüchen. Wir sind sonst geneigt, subcutane Knochenbrüche um jeden Preis subcutan zu lassen und verzichten auch bei Durchstechungsfrakturen möglichst auf jeden percutanen Eingriff. Die einen Beckenbruch complicierende Harnröhrenruptur verpflichtet indes, von diesen allgemeinen Grundsätzen abzugehen. Ein Beckenbruch mit Harnröhrenruptur ist eben eine complicierte Fraktur. Wir haben in erster Linie die Harnröhre zu behandeln, von der bei abwartendem Verhalten die nächstliegende Gefahr ausgeht. Man wird kleine Fragmente vielleicht dabei enfernen können, Reposition anderer von der Dammwunde aus versuchen dürfen, aber im allgemeinen werden die Fragmente schon dadurch außer Gefahr gesetzt, daß wir eben durch die Dammincision die Urininfiltration vermeiden.

Die Frage, ob die einfache Urethrotomia externa bei frischen Harnröhrenrupturen genügt, oder ob man in jedem Falle sofort die Naht der Harnröhre anschließen soll, ist in der chirurgischen Literatur noch nicht entschieden. Es gibt Chirurgen, welche behaupten, daß es ihnen nach dem Vorschlage Birketts in jedem Falle gelänge, die beiden Harnröhrenstücke zusammenzunähen, weil auch bei völliger Durchquetschung die Urethralwand hinreichend von beiden Seiten heranziehbar, auch hinreichend isolierbar sei, um die Zusammenziehung und Naht zu ermöglichen. Ich will mir nicht anmaßen, diese Frage nach der einen oder anderen Richtung zu entscheiden. Nur das möchte ich sagen, daß meine eigenen Erfahrungen am Lebenden, die freilich nur 7 Fälle betreffen, es mir unwahrscheinlich erscheinen lassen, daß die Naht immer möglich ist.

An der Leiche gelang es mir freilich, einen dichten Nahtverschluß immer zu erzielen noch voraufgesetzter Resektion oder Ruptur durch stumpfe Gewalt. Aber am Lebenden fand ich die Beschaffenheit der Läsion doch meist recht verschieden von den Cadaververletzungen. Bei den vitalen Rupturen findet man meist weithin reichende Längssprengungen der Urethra, Risse, die zur Achse der Harnröhre parallel laufen und deren Ausdehnung man zunächst gar nicht übersehen kann. Resecieren wird man doch nur die sichtbar zertrümmerte nächste Nachbarschaft der Querläsion. Diese durch ungleiche Zerrung bedingten Längsrisse aber können sehr wohl auch eine Harninfiltration ermöglichen, die man doch eben durch den operativen Eingriff vermeiden will. Dazu kommt, daß bei totaler Durchreißung es nach meiner Erfahrung oft rechte Schwierigkeiten macht, den proximalen Teil der Harnröhre aus dem Gewebe soweit hervorzuholen und zu isolieren, daß man an ihm wirklich im nicht Gequetschten die Nähte anlegen kann. Ich sehe bei Martens, daß es in seinen Fällen zweimal überhaupt nicht gelang, das centrale Stück der Harnröhre zu finden. Das halte ich für sehr begreiflich und ich kann mir sehr wohl Fälle denken, in denen man zur Behebung der Harnverhaltung die Sectio alta hinzufügen muß. (Die Blasenpunktion zum Zweck des retrograden Katheterismus bleibt m. E. als nicht absolut erfolgversprechend außer Betracht.)

Zugegeben nun, es lassen sich in gewissen Fällen die Enden der Harnröhre an der Rißstelle durch Naht vereinigen, so ist damit gewiß sehr viel genommen, man verringert die Strecke des künftigen Rohres, die zu epithelisieren bleibt. Dem Bougie ist für künftige Tage ein wohl abgesteckter Weg vorgezeichnet.

Aber eine völlige Circulärnaht mit völlig dichtem Abschluß des Kanals, wie etwa bei der circulären Darmnaht, halte ich doch meist für praktisch undurchführbar. Dafür ist das Lumen der Urethra zu klein, das Haftgewebe für die Nähte zu gering, die Gewähr für gute Durchgängigkeit des geflickten Rohres recht klein.

Dazu bleibt immer die Möglichkeit weit reichender Längsriße der Schleimhaut und Muscularis zu befürchten.

So wird man sich darauf beschränken müssen, die Naht nur im oberen (bezw. vorderen) Teil der Harnröhrenwand anzulegen, nachdem man die Enden genügend freigelegt und herausgeholt hat, sie unten aber offen zu lassen, ebenso wie die Dammwunde, wie dies König auch für die Resektion von Strikturen empfohlen hat.

Unter Verzicht auf eine kritische Betrachtung der umfangreichen Literatur (Birkett, Hägler, Kaufmann, Lennander, Wasiliev, Martens u. a.) sei es gestattet, meiner Stellung zu den aktuellen Fragen der Behandlung der Harnröhrenzerreißung in folgenden Sätzen Ausdruck zu geben:

1. Bei Quetschung der Dammgegend durch Fall auf diese, zumal beim Rittlingssturz sind Harnröhrenquetschungen ohne Knochenbruch etwas sehr Häufiges. Die gegen die Knochen des Schamwinkels gedrückte Harnröhre wird direkt teilweise oder ganz durchgequetscht, aber auch oft so gezerrt, daß auch Längsrisse der Rohrwand neben der Querläsion zu berücksichtigen sind. Die Zerreissung durch Fragmente bei Beckenringbiegungsbrüchen ist meist eine totale Querläsion.

2. Am Frischverletzten hat man auf Blutentleerung in das Harnröhrenlumen zu achten. Bleibt diese aus, so läßt sich eine Wandläsion ausschließen. Erfolgt eine solche, dann ist sicher Harnröhrenwandberstung anzunehmen und damit Harninfiltration mit allen ihren gefährlichen Folgezuständen ziemlich sicher zu befürchten.

3. Jeder weitere diagnostische Versuch mit Katheter oder Bougies ist überflüssig, unzuverlässig, aber auch sehr gefährlich (falsche Wege, Wundinfektion.) Der Katheterismus gelingt bei partiellen Querläsionen oft anstandslos, dann gelingt aber auch meist die manuelle Ausdrückung der Blase. Der Katheterismus ist zunächst nicht nötig, wohl aber gefährlich, weil er die einzig rationelle Maßnahme, den Harnröhrenschnitt, zum Schaden des Patienten hinauszuschieben pflegt. Für den Harnröhrenschnitt bleibt eine gewisse Füllung der Blase sogar erwünscht.

4. Es ist deshalb ganz allgemein zu verlangen, daß bei Blutung aus der Harnröhre nach Dammquetschung die Anwendung des Katheters oder Bougies unbedingt unterbleibt, erst als Hilfsmittel bei der Urethrotomie ist sie zulässig.

5. An die Incision des durchbluteten Damms schließe sich eine sorgfältige Freilegung der Wundstelle der Harnröhrenwand; kleine Läsionen werden sich nur mit Hilfe des Bougies, event. mit Einlauf steriler Kochsalzlösung per Katheter feststellen lassen. Kleine Einrisse, besonders Längsläsionen dürften sich alsbald durch Naht verschließen lassen bei größeren, aber nach partiellen Querrißen wird man die Rißstelle verkleinern können.

6. Bei totaler Querläsion kann die Auffindung bezw. Hervorholung des proximalen Stückes große Schwierigkeiten machen, ja unmöglich sein. Manchmal gibt der Strahl des ausgepreßten Urins einen Fingerzeig, den centralen Teil zu finden. Gelingt es nicht

so wird man abwarten, da Expression des Urins meist auch später möglich. Anderenfalls kann die Sectio alta nötig werden (König-Martens). Findet man aber den centralen Stumpf, so nehme man ihn an Seidenzügel, die bei späterem Verbandwechsel gute Dienste leisten können, die aber auch bei der etwa möglichen Nahtvereinigung der Harnröhre im Bereich ihrer vorderen Circumferenz gute Dienste leisten.

7. Über die Zweckmäßigkeit eines Verweilkatheters sind die Meinungen geteilt. Ich empfehle die Einlegung eines Néaton, der aus der Dammwunde herausliegt mitten in den Wundtampon. Er wird an den obengenannten Seidenzügel befestigt. Seine Entfernung erfolgt am 3. Tage beim ersten Verbandwechsel. Mit diesem verbindet man den ersten Versuch einen Nélaton durch die vordere Harnröhre hindurch, zur Wunde heraus und von da zwischen den Seidenzügeln in die hintere Harnröhre und Blase einzuführen und einige Stunden liegen zu lassen. Dieses Manöver wird dann, verbunden mit antiseptischen Blasenspülungen, zunächst jeden Tag wiederholt, bis es gelingt, die Durchführung von oben her glatt zu erzielen. Während die Dammfistel sich schließt und nach deren Schluß sind methodische Bougierung und je nach der Beschaffenheit des Urins Blasenspülungen lange Wochen und Monate hindurch erforderlich.

8. Bei schon bestehender Harninfiltration genügt in Notfällen fürs erste die einfache Dammincision und lockere Tamponade des infiltrierten Gewebes, ein Eingriff, den jeder Arzt auch im Privathause machen kann und nötigen Falls machen muß. Die Incision wird dann zweckmäßig Knopflochgröße überschreiten.

II. Bezüglich der Harnblasenverletzungen, welche bei Beckenverletzungen vorkommen, möchte ich mir nur einige differential-diagnostische Bemerkungen und die versicherungsrechtlichen Gesichtspunkte hervorzuheben gestatten. Einige diagnostische Fragen habe ich bereits früher „Zur Diagnose der subcutanen Harnblasenrupturen“ — ohne Beckenbruch (Vortrag in der mediz. Sektion der Schles. Gesellschaft für vaterl. Kultur, 30. 1. 1903 und Ärztl. Sachverständ.-Zeitung 1903, Nr. 6) erörtert.

Wir haben oben schon kennen gelernt, wie Fragmentspitzen und insbesondere an der inneren Circumferenz des vorderen Beckenringes sich abspaltende Knochenspangen die Harnblase, besonders wenn sie stark gefüllt ist, beim Biegungsbruch anstechen, im Moment der stärksten Zusammenpressung des Ringes die Blasenwand zerreißen können. Nach Wegfall des Druckes wird die Fragmentspitze in der Regel wieder zurückweichen und sich in die alte Form weiter einpassen, aber das Unglück der Blasenwandverletzung ist

geschehen. Ich gebe die Zeichnung Fig. 1 noch einmal wieder im photographischen Bilde (Fig. 35), welches noch besser als die Zeich-

Fig. 35.

nung die Einbiegung der ganzen rechten Beckenhälfte veranschaulicht, die an dem oberen Darmbeinrande (Spina anterior) die Spuren der direkten Gewalt (mehrfache Fissuren) erkennen läßt und welche das stachelförmige, spitze Fragment des horizontalen Schambeinastes gerade gegen die Blasengegend gerichtet zeigt. (Auch auf die Fissur, die längs durch die linke Hälfte des Kreuzbeins hinläuft, sei noch aufmerksam gemacht!) Das Bild demonstriert recht augenfällig den Mechanismus der Harnblasenzerreißung.

Aber wir dürfen nicht vergessen, daß es auch ohne die Mitwirkung solcher Knochenfragmente zur Blasenwandverletzung kommen kann, nämlich durch dieselbe Gewalt, die die Beckenknochen zum Bersten brachte. Das sind die Blasenberstungen bei stark gefüllter Harnblase, die auch ohne jede Fraktur an dem vorderen Beckenringe durch jähe Zusammendrückung der Blase zustande kommen, z. B. durch Überfahren, wenn das Rad oberhalb der Symphysis pubis über die Blasengegend läuft, oder beim Fußtritt oder Hufschlag gegen diese.

Fragmentdurchstechungen werden häufiger extraperitoneale Blasenrupturen machen, während die intraperitonealen häufiger durch Berstung infolge direkter Gewalteinwirkung zustande kommen. Die Literatur, insbesondere Bartels Arbeit, bestätigt diese Vermutung. Weiß der Verletzte über die Art seines Unfalls genaue Auskunft zu geben und ist der Beckenbruch derart erkennbar, daß die Vermutung einer Fragmentverletzung der Blasenwand nahe liegt, so wird, wenn auch sonst noch die klinischen Symptome einer Blasenruptur vorliegen, die Diagnose meist nicht schwer sein. Aber die beiden erstgenannten Voraussetzungen treffen oft nicht zu und die letztere dann auch manchmal nicht.

Solche Unfälle passieren oft Betrunkenen, die dann bewußtlos auf der Straße liegend gefunden werden und so gut wie nichts über den Hergang wissen. Große Blutergüsse verhindern eine sorgfältige Abtastung der Beckenknochen und die subjektiven Angaben der Potatoren über Bruchschmerz sind oft wenig prägnant, Wenn nun gar Ausnahmen von dem landläufigen Symptomenkomplex sich dazugesellen, so kann man leicht im Zweifel bleiben, ob wirklich eine Blasenruptur vorliegt oder nicht. Aber langes Zuwarten kann verderblich werden. Wir stehen hier vor einer ähnlich dringlichen und doch schwierigen Situation wie bei den Bauchcontusionen mit der Frage: Darmzerreißung oder nicht?

Dürfen wir doch nicht vergessen, daß keineswegs jede Urinverhaltung bei Beckenbruch durch eine Blasenzerreißung bedingt sein muß (siehe Fall 40). Ausgedehnte Blutungen im Beckeninnern, besonders in das prävesicale Gewebe, in die verschiedenen Strata des Beckenbodens, in die Kreuzbeinaushöhlung mit den für die Innervation der Blase wichtigen Plexus lumbosacrales können die Unmöglichkeit der Blasenentleerung bedingen. Aber auch eine Gehirnerschütterung, eine Rückenmarksquetschung bei den complicierten Unfällen dieser Art (Absturz aus der Höhe, Verschüttung, Überfahren) sind als Ursachen der Harnretention zunächst auszuschließen.

Druck auf die Harnblase ist unbedingt zu vermeiden, da er deren Inhalt in das Beckengewebe oder in die Bauchhöhle auch durch eine nur ganz geringe Wandläsion pressen könnte.

Und bringt uns der Katheterismus über die Frage ins Klare? Keineswegs. Dennoch ist er hier unbedenklich. Denn liegt eine Blasenruptur nicht vor, dann schadet er nichts, wenn er mit allen Cautelen, insbesondere aseptisch, ausgeführt wird. Schaden stiften kann er nur, wenn er brüsk geschieht und etwa bei einem mehrere Tage alten Fall eine bereits in Heilung begriffene sehr geringe, durch Verklebung mit Darmschlingen inzwischen abgeschlossene Wandläsion wieder aufrisse. Man wird also hier den Katheter nur zur Harnentleerung in Anwendung bringen, die insofern auch ein diagnostisches Hilfsmittel ist, als sie die Beschaffenheit des bis dahin zurückgehaltenen Urins zu unserer Kenntnis bringt (Blutgehalt). Eine Austastung der Blase mit dem Metallkatheter ist also dringend zu widerraten. Es wird immer nur der weiche Nélaton in Frage kommen

Er gibt uns auch genügenden Aufschluß und jedenfalls am ungefährlichsten, ungefährlicher als der Metallkatheter in dem Falle, daß eine hochsitzende Harnröhrenzerquetschung oder Abreißung vor-

liegt, dicht am Blaseneingang. Dann wird die Einführung bis in die Blase eben nicht gelingen. Heftiger Schmerz fällt mit dem Erreichen des Hindernisses zusammen, weil die Spitze in eine große Wunde eintritt. Aus dieser Wundhöhle entleert sich dann auch wohl, wie wir es einmal gesehen, stark blutiger Urin und das kann vielleicht zu der Täuschung Anlaß geben, daß man wirklich in der Harnblase sei. Man muß sich da vergegenwärtigen, daß sich eben Urin aus der Blase in dieser blutenden Wundhöhle angesammelt hat, den nun der Katheter erst entleert.

Es sind das Erlebnisse, mit denen sich der erfahrene Chirurg abzufinden, die er sich zu erklären vermag, aber wer kritiklos derartige therapeutische oder diagnostische Eingriffe vornimmt, wie dies leider manchmal geschieht, der gelangt leicht zu verhängnisvollen Entscheidungen.

Einen eigenartigen, leicht irreführenden Harnbefund, der nach meiner Kenntnis der Literatur bislang [1]) sonst noch niemals gemacht ist, habe ich in meinem bereits angezogenen Vortrag mitgeteilt, Gehalt an Eiweiß und Leukocyten bei einer 3 bezw. 4 Tage zurückliegenden Verletzung. Der Patient, ein Kutscher, welcher zuvor auswärts behandelt war, gab an, daß er seit längerer Zeit an Kopfschmerzen und Nasenbluten leide, und daß er in einem Ohnmachtsanfall von seinem Wagen gefallen und überfahren worden sei. Kein Beckenbruch. Er war wegen Harnverhaltung katheterisiert, wobei Blut von ihm nicht bemerkt wurde — der Arzt berichtete später, daß er Spuren bemerkt habe. 52 Stunden nach dem Unfall entleerte der keineswegs collabierte, fieberfreie Patient im Stehen $^1/_2$ Liter Urin, der sehr trübe, aber nicht blutig. Die Untersuchung ergab: viele weiße Blutkörperchen, Cylinder, hyaline und gekörnte, ganz vereinzelte rote Blutkörperchen. Der filtrierte Urin enthielt 10 pro mille Eiweiß, am 4. Tage 6 pro mille. — Die Obduktion ergab einen 2 cm langen Riß an der Hinterwand der Harnblase nahe dem Scheitel, der durch fibrinbelegte Darmschlingen größtenteils abgeschlossen war. Dabei ist der Eiweißgehalt bei dem nierengesunden Manne ohne weiteres erklärt, ebenso der Leukocytenbefund, nicht freilich ohne weiteres die gefundenen Cylinder. Diese waren offenbar keine Harnkanälchencylinder, sondern vermutlich in den Blasenfalten ähnlich geformte Fibrin-, bezw. Blutbestandteile.

Hier möchte ich noch hinzufügen, daß man auch bei Rückmarkstotalläsion im Urin der Frischverletzten sofortige Trübung und

1) Nobe erwähnt bei einem auch von mir untersuchten Patienten Jobke Leukocytenbefund am 2. Tage. (Diss. Leipzig 1903.)

zwar nicht durch Leukozythen, sondern durch Blasen- und Nierenepithelien bezw. -Cylinder findet, wie ich andernorts mitgeteilt habe. Auch diese Möglichkeit bliebe bei Schwerverletzten gelegentlich zu berücksichtigen.

Bei der Diskussion meines Vortrages wurde von einem Blasenspezialisten der Einwand gemacht, daß für die Harnblasenrupturen die Cystoskopie als diagnostisches Hilfsmittel herangezogen werden müßte. Ich glaube, daß man diesen Vorschlag unbedingt ablehnen muß, da diese Untersuchungsmethode nicht nur alle Fährnisse des brüsken Katheterismus mit sich bringt, sondern wegen der Blutbeimengung zum Urin völlig resultatlos bleiben müßte.

Meine eigenen Erfahrungen haben mich also gelehrt, daß die Diagnose der Harnblasenruptur gelegentlich unmöglich, jedenfalls schwieriger sein kann, als dies aus der bisherigen Literatur erhellt. Darum gehören alle verdächtigen Fälle und zwar sofort in ein chirurgisches Krankenhaus. Hier wird in ganz verschleierten Fällen der Probeschnitt mit derselben Berechtigung gemacht werden dürfen, wie die Probelaparotomie wegen Verletzungen des Darmes und in, wenn auch seltenen, Fällen wirklich notwendig werden. Freilich dürfte manchmal mit dem Widerstande der Pat. zu rechnen sein, aber dann ist hier auch ein verschleppter Fall noch eher rettbar als im Privathaus oder wenn nachträglich erst die Überführung erfolgt.

Die Heilerfolge, die von Jenckel, Dohrn, Alsberg, Berndt, Nobe (aus v. Mikuliczs Klinik), Degen, Braun, Walsham, Seldowitsch u. a. veröffentlicht sind — es sind ihrer schon etwa 50 —, empfehlen ein operatives Vorgehen aufs wärmste.

Zum Schluß möchte ich noch auf die versicherungsrechtliche Seite der Harnröhren- und Harnblasenverletzungen eingehen. Die erwerbsbeschränkenden Unfallsfolgen sind naturgemäß immer zusammen mit den etwa durch Beckenbruch bedingten Beschwerden abzuwägen. Deshalb ist stets von Fall zu Fall zu entscheiden, es ist auch nicht annähernd ein Einheitssatz möglich.

Immer mache man die Berufsgenossenschaft auf die Möglichkeit der Verschlimmerung des Zustandes aufmerksam. Beim Zurückbleiben einer traumatischen Harnröhrenstriktur ist dies selbstverständlich, aber auch nach dem Blasenschnitt bleiben doch so gut wie stets Zeichen von Cystitis zurück. Diese nimmt recht oft gerade bei Arbeitern einen wenig günstigen Verlauf, weil sie bei körperlicher Arbeit in Wind und Wetter oft Erkältungen erfahren und auch bezüglich ihrer Getränke Fehler begehen.

Bei der Rentenabschätzung ist das in Betracht zu ziehen, vor allem sind Leuten, die noch der ärztlichen Controlle bezüglich einer Striktur unterstehen, höhere Renten, 50—60 Proz. mindestens zu gewähren, damit sie in der Lage sind, den Ausfall eines Tagelohnes zwecks ärztlicher Consultation zu verschmerzen. Das muß man den Berufsgenossenschaften auseinandersetzen, dann werden sie gern die höheren Sätze bewilligen. Ja man hat als Arzt die Verletzten selbst damit in schärferer Controlle, man kann sie zwingen sich regelmäßig zur Bougierung zu stellen, was ja leider recht oft nötig wird, nur von den Ärzten nicht immer geschieht. Für die Strikturbehandlung muß man die Patienten der Arbeiterunfallversicherungspraxis fest an die Leine nehmen, wer es nicht tut, macht sich für Verschlimmerungen verantwortlich. Erst wenn ein Dauerzustand gewährleistet ist, meist ist dies nicht vor Ablauf von 2 Jahren der Fall, kann man Herabsetzung der Rente als Arzt empfehlen, mit der dann meist der Patient den Arzt als seinen besten Feind, nicht als seinen auch mit schmerzhaften Bougierungen es wohl meinenden Freund und Helfer anzusehen beginnt.

Bei einer jahrelang bestehenden Harnfistel sahen wir den Verdacht gegen den Verletzten rege werden, daß er künstlich seine Fistel offen hielte und das war auch ärztlicherseits angenommen worden. Daß dies möglich ist, wird man meines Erachtens nicht annehmen können, wohl aber betonen müssen, daß die Spontanheilung von Harnfisteln nicht selten zeitlebens ausbleibt.

In solchen Fällen ist bei der Rentenabschätzung nicht bloß der Arbeitsbehinderung durch chronische Ekzeme an den Genitalien und den Beinen, sondern auch dem Rechnung zu tragen, daß solche Menschen durch den üblen Geruch ihrer stets durchnäßten Kleider für gemeinsames Arbeiten unbrauchbar werden und daß sie der Hautpflege mehr als gewöhnlich Zeit und Mühe opfern müssen. Ferner ist auch die Depression der Psyche durch solches chronisches Leiden neben leichten, vom Blasenkatarrh bedingten Gesundheitsstörungen mit zu veranschlagen.

Endlich wird auch bei der Begutachtung gelegentlich unterschätzt die Schädigung des allgemeinen Gesundheitszustandes, die solche Schwerverletzte durch langdauernde Bettruhe, Eiterungen, intercurrente Lungenentzündungen, Erysipele erfahren. Lungen- und Nierenerkrankungen sind im Gefolge von Beckenbrüchen ein nicht gar seltenes Ereignis, auf deren Folgezustände bleibt also ebenfalls zu achten.

XXIV—XXVII.

Kleinere Mitteilungen.

XXIV.

„Zwei Dünndarmschlingen" im eingeklemmten Bruch.

Von

Oberarzt Dr. C. Lauenstein-Hamburg.

(Mit 5 Skizzen im Text.)

Auf dem Congreß der Deutschen Gesellschaft für Chirurgie habe ich 1894 als eine „seltene Form der Einklemmung des Dünndarms beim Leistenbruch" den Fall eines 24jährigen Hafenarbeiters mitgeteilt, bei dem sich 2 Dünndarmschlingen in dem eingeklemmten Bruche fanden, während die den beiden äußeren Schlingen entsprechende „Verbindungsschlinge" innerhalb des Leibes an der Incarceration teilnahm.

Die Gesamtlänge der 3 Schlingen betrug etwa 1 Meter und der von der Incarceration betroffene Darmabschnitt gehörte dem Ileum an, etwa von 50 cm oberhalb der Klappe aufwärts. Es handelte sich um einen rechtsseitigen äußeren Leistenbruch, Sitz der Einklemmung war der sehr enge innere Leistenring. Die 3 Darmschlingen waren dunkelbraunrot infarciert, das Mesenterium der im Leibe liegenden Schlinge im Centrum schwielig verdickt, gleichmäßig stark injiciert und von punktförmigen Petechien bedeckt. Da die Schnürringe am Darm nur anämisch, aber sonst ohne Ernährungsstörung waren, so wurde der Darm reponiert und die Radikaloperation angeschlossen. Es trat ein günstiger Verlauf ein, der anfangs durch Meteorismus, später schokoladefarbene Stühle resp. Durchfälle etwas verzögert wurde. Daraus, daß niemand sich damals an der Diskussion beteiligte, wurde meine Ansicht, daß es sich hier um ein ungewöhnliches Ereignis handele, nur bestätigt. Denn auch in der Literatur hatte ich außer einer Andeutung von dem „künstlichen After mit 4 Lumina" nichts Ähnliches gefunden.

Inzwischen sind in meinem Wirkungskreise noch 3 ebensolche Fälle von Incarceration zweier Darmschlingen im rechtsseitigen

äußeren Leistenbruch mit der zugehörigen inneren „Verbindungsschlinge" im Leibe vorgekommen, so daß es mir doch scheint, als ob bei diesen 4 Fällen eine gewisse Gesetzmäßigkeit zu finden wäre. Ich erlaube mir daher, die anderen Fälle hier mitzuteilen und auf die gemeinsamen Gesichtspunkte hinzuweisen, in der Hoffnung, daß sich vielleicht die Beobachter ähnlicher Fälle zur Mitteilung bewegen lassen und es so vereinten Bestrebungen gelingen möge, das noch über dieser eigenartigen Bruchaffektion schwebende Dunkel zu lichten.

Auch auf dem Gebiete der Hernien ist es nicht anders wie auf anderen Gebieten unserer Wissenschaft. Die regelmäßig wiederkehrenden, glattverlaufenden und häufigen Fälle sind es nicht, die uns das größte Interesse abgewinnen, so befriedigend es auch sein mag und so erwünscht es dem Chirurgen sonst ist, schablonenmäßig ablaufende, uncomplicierte und glückliche Fälle zu behandeln. Unser Hauptinteresse knüpft sich doch immer an die seltenen Beobachtungen, und unter diesen wieder besonders an diejenigen, die unter mehr oder weniger rätselhaften oder dunkeln Erscheinungen verlaufen. Wegen der Einzelheiten des Falles 1 verweise ich auf die Verhandlungen der Deutschen Gesellschaft für Chirurgie von 1894.

Fall 2 betraf den 52jährigen Arbeiter D., der am 17./8. 1897 vormittags 9 Uhr in das damalige Seemannskrankenhaus aufgenommen wurde. Die Krankengeschichte stammt von meinem damaligen Volontärarzte, Herrn Dr. Happel, jetzt großherzogl. hess. Leibarzte in Darmstadt, der unter meiner Assistenz den Patienten operierte.

Pat. hatte seine rechtsseitige äußere Leistenhernie 34 Jahre zuvor bei angestrengtem Rudern plötzlich bekommen, dann hatte er bis vor 10 Jahren regelmäßig ein Bruchband, seitdem aber nur ein Suspensorium getragen. Der Bruch war trotzdem bis 1896 niemals vorgetreten, trotzdem Pat. die schwersten Arbeiten ohne alle Beschwerden verrichtet hatte. Dezember 1896, während Pat. „so leicht herumhantierte", trat der Bruch heraus. Es stellten sich heftige Schmerzen mit Erbrechen ein. Ein Arzt brachte damals den Bruch rasch wieder zurück. Die jetzige Einklemmung erfolgte, als Pat. am 17./8. morgens in Knieellbogenlage mit dem Reinigen eines Feuerraumes beschäftigt war. Der rechte Hodensack soll sofort bis auf Kindskopfgröße angewachsen sein. Wegen den heftigen Schmerzen sofortiger Transport in das Hospital. Mittelgroßer, leidlich genährter, mäßig kräftig gebauter Mann. Rechte Scrotalhälfte kindskopfgroß, gibt leeren Schall mit etwas tympanit. Beiklang. Die Einklemmung vor etwa 2 Stunden erfolgt. Abdomen etwas aufgetrieben und druckempfindlich. Puls 100, leidlich kräftig, kein Erbrechen. Vorsichtige Taxisversuche im Bade vergeblich.

Operation in Morph.-Chloroform-Tropfnarkose. Im Bruchsack reichliches, noch klares Bruchwasser. Sodann liegt zunächst Netz vor, das an

der Innenseite des Bruchsackes mit 2 Zipfeln leicht verlötet ist. Außerdem beherbergt der Bruchsack 2 Dünndarmschlingen, die hinter einander liegen. Das Mesenterium der vorderen Schlinge zeigt nahe seinem Darmansatze eine umschriebene, aus Netzgewebe bestehende hämorraghisch infarcierte Vorragung. Die Schlingen haben beide etwa dieselbe Länge, von je 25 cm. Nach Erweiterung des inneren Leistenringes, des Sitzes der Einklemmung, wurde der vom Operateur zu nach links gelegene Schenkel der unteren Schlinge vorgezogen, und es kam sehr enger Darm zum Vorschein. Als dann der nach rechts vom Operateur gelegene Schenkel angezogen wurde, kam die erwartete, in der Bauchhöhle liegende „Verbindungsschlinge" zum Vorschein. Sie war mäßig infarciert, etwas länger als jede der äußeren Schlingen, mit einem Mesenterium, das nahe seinem Darmansatz in etwa 2 Finger Breite stark hämorrhagisch infarciert war. Da die Schnürfurchen keine Zeichen einer tieferen Schädigung zeigten, so wurde der Darm reponiert und die Radikaloperation nach Bassini angeschlossen. Bei der Auslösung zeigte der Bruchsack innen und unten einen haselnußgroßen Knoten, der sich als ein kleiner Zwerchsack mit einem Netzklumpen darin erwies. Der Verlauf wurde dadurch etwas verzögert, daß noch mehrere Tage hindurch bluthaltige Stühle erfolgten. Pat. wurde am 21./9. geheilt entlassen.

Es handelt sich also hier um eine plötzliche Einklemmung in einem alten, die letzten 10 Jahre nur durch ein Suspensorium zurückgehaltenen rechtsseitigen Leistenbruch, während Pat. in Knieellenbogenlage beschäftigt war. 2 Stunden nach der Incarceration war schon reichliches Bruchwasser vorhanden, das aber noch nicht verfärbt war. Außer den beiden je 25 cm langen Dünndarmschlingen war noch ein Netzzipfel im Bruchsack, der offenbar in dem kleinen bei der Auslösung des Bruchsackes gefundenen Zwerchsack fixiert gewesen war. Die beiden Darmschlingen lagen hinter einander im Bruchsack, beide vom Netz bedeckt. Die hintere Schlinge war offenbar die tiefste, der vom Operateur nach links liegende Schenkel der abführende. Die im Leibe liegende Schlinge nebst dem Mesenterium in der Nähe seines Darmansatzes hämorrhagisch infarciert. Der bürzelartige Knoten am Mesenterium der vorderen Schlinge war vielleicht auch ein verlötetes Stück vom Netz. Aus den äußeren Umständen sind irgend welche Anhaltspunkte nicht zu gewinnen, die zur Erklärung des Vorganges, weshalb hier 2 Dünndarmschlingen vorgefallen waren, beitragen könnten. Die ausgesprochene hämorrhagische Infarcierung der im Leibe gelegenen „Verbindungsschlinge" und eines Teiles seines Mesenteriums sei hier nur hervorgehoben.

Fall 3 ist in meiner Vertretung von dem Sekundärarzt am Hafenkrankenhause operiert worden. Er betraf den 58jährigen Kahneigentümer H., der am 23./4. 1904 abends 7 Uhr in das Hafenkrankenhaus aufgenommen wurde, wegen eingeklemmten Bruches. H. hatte seit vielen Jahren

angeblich an einem „Wasserbruche“ gelitten. In der vergangenen Nacht war ein anderer Bruch hinzugetreten. H. merkte das an den plötzlich auftretenden Schmerzen und an dem Erbrechen, das den ganzen Tag über angehalten hatte.

Ängstlicher Gesichtsausdruck, vorwiegend costale Atmung, kleiner Puls und Druckempfindlichkeit des Leibes. Vom rechten Leistenkanal ausgehend ragt eine kindskopfsgroße eiförmige Geschwulst in den Hodensack, so daß die Haut sich eng an dieselbe anschmiegt und der Penis vollkommen verstrichen ist. Die Geschwulst läßt sich nicht zurückbringen. In Sauerstoff-Chloroform-Narkose Längsschnitt über die Geschwulst. Es entströmt beim Eröffnen des Bruchsackes eine Menge trüben, riechenden Bruchwassers. Eine dabei passierte kleine Darmeröffnung wird sofort 2 reihig vernäht. Dann wird die einklemmende vordere Leistenkanalwand gespalten. Im Bruchsack rechts und hinten das Coecum mit der angrenzenden Ileumpartie, links und vorn eine Dünndarmschlinge, an deren links vom Operateur liegendem Schenkel 10 cm unterhalb der Einklemmung die unbeabsichtigte kleine Verletzung passiert war (Fig. 1). Coecum und Ileum hatten eine Länge von zusammen etwa 30 cm. Als das Ileum nach aufwärts verfolgt und vorgezogen wurde, zeigte sich nach rückwärts vom Schnürringe, nach der Bauchhöhle zu, der Darm in 65 cm Länge dunkelblauschwarz verfärbt und lederartig, das Mesenterium bis 10 cm vom Darm infarciert, die Serosa an vielen Stellen rauh, zerfranst, die 45 cm lange zweite Schlinge des Bruchsackes in besserem Zustande. Da Auftropfen von heißem Wasser im Bereiche der schwer veränderten innerhalb der Bauchhöhle gelegenen Partie keine Peristaltik hervorrief, so wurden diese 65 cm Darm durch Resektion entfernt und der zurückbleibende Darm durch Murphy-Knopf vereinigt. Dann Radikal-Operation nach Bassini. Pat. war nach der 5/4 Stunden dauernden Operation pulslos, erholte sich vorübergehend nach Kochsalzinfusionen und unter Kampher-Einspritzungen. Doch trat noch an demselben Abend der Tod ein.

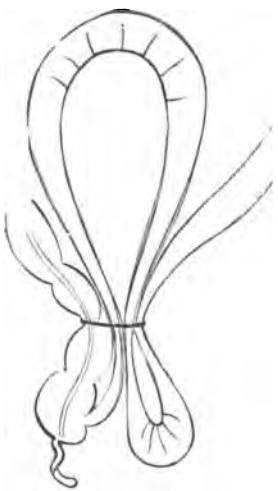

Fig. 1.

Aus dem Sektionsprotokoll sei hier nur das Wichtigste angeführt:

Am herausgeschnittenen Darm findet sich die Resektionsstelle, die mit Murphy-Knopf vereinigt und mit Catgut übernäht ist, 30 cm über der Ileocöcalklappe, 40 cm über der Ileocöcalklappe eine 1 cm lange quere mit Catgut übernähte Partie. Das resecierte Darmstück 65 cm lang, braunrot. Serosa stellenweise rauh, stumpf, aufgefranst, Wandung des Darmes erheblich lederartig verdickt. Schleimhaut dunkelbraunrot gelockert, oberflächlich in Fetzen abgelöst, frei von Geschwüren, enthält nur wenige ccm flüssigen Darminhaltes. Der an dem resecierten braunrot infarcierten Darmabschnitt sichtbare Teil der beiden queren Schnürfurchen ist graurot verfärbt, das Gewebe schlaff, wie in beginnender Nekrose. Das mit der Darm-

schlinge resecierte Mesenterium braunrot, derb, mit zahlreichen Blutungen bedeckt. Darmschleimhaut oberhalb und unterhalb des Murphyknopfes leicht gerötet, aber glatt.

Der „Wasserbruch", der in diesem Falle lange Jahre bestanden haben soll, ist vermutlich nichts anderes als die rechtsseitige äußere Leistenhernie gewesen, die sich in der dem Aufnahmetage vorhergehenden Nacht einklemmte. Da Pat. erst abends 7 Uhr aufgenommen wurde, so hatte die Einklemmung schon über 12 Stunden, also recht lange bestanden.

Die zwei im Bruchsack gefundenen Darmschlingen bestanden einerseits aus dem Coecum mit dem alleruntersten Stück des Ileum und aus einer Dünndarmschlinge, an der unabsichtlich bei der Operation eine kleine Verletzung erfolgte. Das zwischen beiden äußeren Schlingen im Leibe liegende „Verbindungsstück" von 65 cm Länge war bereits schwer verändert, so daß der Operateur sich zur Resektion desselben entschloß. Obwohl die Vereinigung mit Murphyknopf gemacht, also jeder unnötige Zeitaufwand vermieden wurde, erlag der Pat. doch bald.

Fall 4 wurde von mir vor kurzem ebenfalls im Hafenkrankenhause operiert. Er betraf den 47jähr. Maschinisten R., der am 18./1. 1905 eingeliefert wurde. Er hatte seit der Kindheit einen rechtsseitigen Leistenbruch gehabt. Mit 14 Jahren bekam er ein Bruchband, dies trug er 3—4 Jahre, dann ließ er es fort. Wegen des Bruches wurde er vom Militärdienst befreit, Als im 30. Lebensjahre der Bruch etwas größer wurde, trug R. wieder mit kurzen Unterbrechungen ein Band. In den letzten Jahren trat der Bruch häufig heraus, ließ sich aber stets, bald leichter bald schwerer, wieder zurückbringen. Seit ca. 6 Jahren litt Pat. häufig an Durchfällen. Als er am Morgen des Aufnahmetages in gebückter Stellung an der Maschine arbeitete, „rutschte" der Bruch unter dem Bande hervor. Es gelang dem Pat. nicht ihn zurückzubringen. Der herbeigerufene Arzt machte ebenfalls kräftige Repositionsversuche und schickte, als ihm diese nicht gelangen, den Pat. in unser Hospital. Seit 11 Uhr waren Blähungen nicht mehr abgegangen. Erbrechen war nicht dagewesen, trat vielmehr zum ersten Male im Hospital ein.

Sehr heftige Schmerzen in der rechten Unterbauchgegend. Kindskopfgroßer Tumor der rechten Scrotalhälfte. Sehr starke Einschnürung am äußeren Leistenringe. Darunter 2 Finger breit nach abwärts noch eine zweite seichte quere Furche. Der Tumor gibt überall kurz-leer-tympanitischen Schall. Puls 96.

Operation in Chloroform-Sauerstoff-Narkose. Schrägschnitt über die Geschwulst. Es entleert sich aus dem Bruchsack trüb-seröses Bruchwasser in reichlicher Menge. Außerdem enthält der Bruchsack 2 Dünndarmschlingen, und zwar eine mehr nach innen liegende, von etwa 24 cm Länge und eine mehr nach außen liegende, doppelt so lange. Nachdem zunächst durch freien Einschnitt von außen nach innen der einklemmende

äußere Leistenring und von da noch ein etwa 3 Finger breites Stück der angrenzenden Bauchwand nach oben mit der Schere durchtrennt worden war, ergab sich, daß der äußere Schenkel der äußeren Schlinge unmittelbar an das Coecum grenzte (Fig. 2). Man sah hier den gewundenen, zum Teil subserös liegenden Wurmfortsatz. Die nun vorgezogene dritte im Leibe liegende Schlinge war wesentlich länger als jede der beiden äußeren.

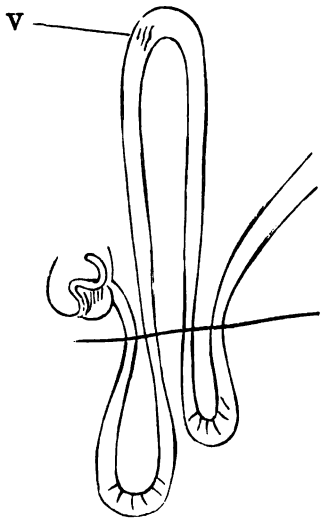

Fig. 2.
Verletzungen der inneren Schlinge.

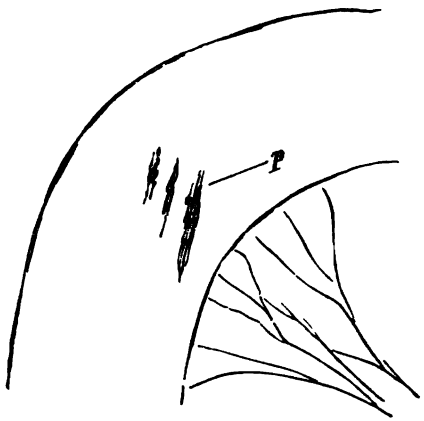

Fig. 3.
p Perforierende Stelle.

Ich schätzte sie auf 80 cm. An den ausgeprägten Schnürfurchen war keine Ernährungsstörung zu bemerken. Schon beim Vorziehen der mittleren Schlinge lief aus dem Leibe eine fade riechende hämorrhagische himbeergeleeähnliche Flüssigkeit. Als die Schlinge vollends vorgezogen war, sah man, daß diese Flüssigkeit aus einer Öffnung der Darmschlinge hervorlief, die nahe ihrer obersten Kuppe, etwas mehr nach links (vom Operateur) hin an der vorderen Wand nahe dem Mesenterium lag. Die perforierende Öffnung verlief schräg, wie die nebenstehende Skizze (Fig. 3) es andeutet, war etwa $1\,^1/_2$ cm lang und parallel zu ihr verliefen von Mesenterialansatze entfernt in geringen Zwischenräumen 2 kürzere Wunden der Darmwand, jedoch nicht perforierend, sondern nur in Gestalt von Einrissen in die Serosa-Muscularis. Alle drei Wunden hatten etwas zackige Ränder, wie wenn sie durch Berstung entstanden wären. Die Serosa der mittleren Schlinge war ebenso wie die der beiden äußeren lebhaft injiciert, das Mesenterium der inneren Schlinge vielfach besetzt mit linsen- bis erbsengroßen subserösen Hämorrhagien und noch größeren tief dunkelblauen Flecken. Ehe wir die Perforationsstelle mit einer doppelten Catgutnahtreihe schlossen, ließen wir zunächst noch den hämorrhagischen Inhalt derselben, der vollkommen dem im Leibe enthaltenen glich, ablaufen. Darauf wurde, während der vorgelagerte Darm mit warmen Tüchern bedeckt ge-

halten wurde, der Leib, der noch eine Menge des hämorrhagischen Darminhaltes beherbergte, mit warmer Kochsalzlösung ausgespült und mit steriler Gaze ausgetupft. Nach Reposition des sorgfältig abgespülten Darmes wurde die Wunde zum größten Teil offen gelassen und durch in den Leib eingeführte Gazestreifen drainiert. Kochsalzinfusion, Kamphereinspritzungen. Trotzdem stetig zunehmende Pulsbeschleunigung, und um $6^1/_2$ Uhr am anderen Morgen trat Exitus ein. Aus dem Sektionsprotokoll führe ich an:

An der rechten Bauchseite, in der Höhe der Spina ant. sup. beginnend, bis ins Scrotum eine 20 cm lange Operationsnarbe, die, teilweise mit Nähten geschlossen, überall tamponiert ist. Bei Eröffnung der Bauchhöhle entleert sich ziemlich reichlich Gas. Ein Tampon an der oberen Wundecke reicht bis in die Bauchhöhle hinauf. Die Serosa des Dünndarmes zeigt überall einen seifigen Belag, teilweise Fibrinbeschläge. Am Mesenterium des Dünndarms zeigt sich eine ziemlich ausgedehnte Hämorrhagie, in der Höhe der operativ übernähten Dünndarmwunde. Von der Nahtstelle beginnend zeigt sich der Dünndarm in etwa $3^1/_2$ Meter Länge bläulich-rot verfärbt. In der Tiefe der Operationswunde kommt man von der Bauchhöhle direkt bis in das Scrotum. Die Nahtwunde am Darm fest verschlossen. Oberhalb der Wunde die Payerschen Haufen und Follikel stark geschwollen. Von Ulcerationen nirgends etwas zu sehen. Dicht oberhalb der Klappe findet sich in einer Ausdehnung von etwa 20 cm eine sehr starke Schwellung der Follikel. In dieser Gegend sieht die dem Mesenterialansatz gegenüberliegende Darmwand auffallend blind aus.

Also auch dieser 4. Fall betraf eine rechtsseitige äußere Leistenhernie, die sich erst 5 Stunden vor der Operation eingeklemmt hatte.

Das Hauptinteresse dieses Falles liegt in der Frage, die wir uns schon während der Operation vorlegten, und zu deren sicherer Beantwortung wir bisher nicht gelangt sind: Wie ist die Verletzung der inneren Darmschlinge entstanden?

Schon während der Operation, als wir die Verletzung an der vorgezogenen Schlinge entdeckten, aufmerksam gemacht durch das Herausfließen des eigentümlich himbeerfarbenen Darminhaltes, erwogen wir, ob wir vielleicht selbst die Verletzung gemacht hätten. Dies mußte jedoch ohne weiteres von der Hand gewiesen werden, weil 1., wenn sie wirklich durch uns geschehen wäre, wir es sicher bemerkt hätten, 2. weil nach dem Débridement des einklemmenden äußeren Leistenringes von außen nach innen die angrenzende Bauchwand nach aufwärts mit der Schere eingeschnitten worden war und hierbei die noch in situ befindliche mittlere Darmschlinge nicht getroffen sein konnte. Dann war bei der Operation bis nach dem Vorziehen der inneren Schlinge überhaupt nicht mehr geschnitten worden, sondern es war nur die Verbindungsschlinge vorgezogen. Außerdem waren die Ränder der 3 Darmwandverletzungen nicht glatt, sondern unregelmäßig, zackig. Ferner war uns schon vor

dem Hervorziehen des oberen Abschnittes der mittleren Schlinge aufgefallen, daß der Leib mit diesem eigentümlich himbeerfarbenen Inhalt gefüllt war. So bleibt nichts übrig, als die Annahme, daß die mittlere Schlinge bereits verletzt war, bevor sie hervorgezogen wurde. Diese Tatsache zu erklären, erscheint aber noch schwieriger als der Beweis, daß die Verletzung nicht bei der Operation passiert sein konnte. Nachdem wir hin und her überlegt haben, mußten wir bei der Annahme stehen bleiben, daß die 3 parallelen schrägen Darmwandverletzungen, von denen die dem Mesenterialansatze am nächsten liegende perforierend war, durch Berstung entstanden seien. Wie ist aber diese Berstung zustande gekommen?

Es scheint mir nun, als ob über diese eigentümliche Hernie mit den 2 äußeren und der einen im Leibe liegenden Schlinge bisher noch viel zu wenig bekannt ist, als daß wir alle in Betracht kommenden Faktoren klar übersehen könnten. Hoffentlich erhalten wir in nicht allzu ferner Zukunft wesentliche Aufschlüsse über diese Hernienform, damit wir über unsere 4. Beobachtung zu einem sichereren Urteil gelangen, als es bisher möglich ist. Einstweilen kommen wir über Conjekturen nicht hinaus.

Betrachten wir die Schädlichkeiten, die abgesehen von der Tatsache der Einklemmung selbst auf die dritte im Leibe liegende Schlinge gewirkt haben können, so kann es sich nur um 2 Möglichkeiten handeln. Die Schlinge könnte von selbst platzen, unter dem Einfluß der in seinem Innern vor sich gehenden Erscheinungen und Folgen des „lokalen Meteorismus", oder die Berstung der Schlingenwand ist als eine direkte oder indirekte Folge mechanischer, durch die Repositionsmanöver bedingter Schädlichkeiten aufzufassen. Bei der Überlegung dieser verschiedenen Möglichkeiten muß sowohl auf die anatomischen Verhältnisse von Mesenterium und Dünndarm als auf die Frage, wie es zu der Einklemmung zweier Schlingen kommen möge, etwas näher eingegangen werden.

Was zunächst die Schädigung der Darmschlinge durch den Akt der Reposition betrifft, so sei darauf hingewiesen, daß sowohl der Patient selbst, wie auch der herbeigerufene Arzt Repositionsversuche gemacht haben. Über die dabei aufgewandte Kraft haben wir nichts Sicheres in Erfahrung gebracht.

Man könnte die Frage aufwerfen, ob nicht die Möglichkeit vorläge, daß diese eigentümliche Incarcerationsform von 3 Schlingen so zustande käme, daß ursprünglich nur eine große Darmschlinge im Bruchsack läge und daß infolge von Repositionsversuchen das mittlere Stück dieser Schlinge in den Bauch reponiert würde,

während 2 kleinere Schlingen außen im Bruchsack zurückblieben. Wenn dies möglich wäre, so könnte die Läsion der mittleren Schlinge in unserem Falle 4 als eine direkte Schädigung der Darmwand durch das Repositionsmanöver aufgefaßt werden.

Mir scheint jedoch diese Annahme höchst unwahrscheinlich zu sein. Ich halte es nicht für möglich, daß nach erfolgter Einklemmung der einen Schlinge noch so viel Raum innerhalb des Einschnürungsringes bestehen bleibt, daß eine Darmschlinge von außen nach innen hindurchgetrieben werden könnte. Außerdem ist es mir unwahrlich, daß ein Darmstück von 1 Meter Länge mit nur einer Schlingenbildung vorfällt. Aber könnte nicht durch die Repositionsmanöver noch in anderer Weise eine Schädigung der bereits von vornherein seit Beginn der Incarceration im Leibe liegenden Verbindungsschlinge bewirkt worden sein? Könnte nicht durch den Druck der Hände auf die beiden äußeren Darmschlingen der Inhalt derselben zum Teil in die im Leibe liegende dritte Schlinge getrieben und dadurch diese innere Schlinge zum Bersten gebracht worden sein? Bei dieser Vermutung sind wir einstweilen stehen geblieben. Ob sie berechtigt ist, wird sich erst ergeben, wenn wir mehr als bisher über die näheren Vorgänge bei der Einklemmung der beiden Dünndarmschlingen wissen.

Da wir uns in Gedanken viel mit dieser eigentümlichen Hernie beschäftigt haben, so wollen wir mit dem wenigen, was hier tatsächlich Bedeutung haben könnte, nicht zurückhalten. Vielleicht gibt es dem nächsten Beobachter einer solchen Hernie Veranlassung, den von uns gebotenen resp. angezogenen Momenten einige neue hinzuzufügen.

Daß alle 4 Beobachtungen dieser Hernienform die rechtsseitige äußere Leistenhernie betreffen, deutet darauf hin, daß in der Entstehung der eigentümlichen Incarceration wohl gemeinsame ursächliche Momente vorliegen mögen. Ein solches finde ich u. a. in der Insertion der Radix mesenterii des Dünndarmes, die von der linken Seite des 2. Lendenwirbels sich nach rechts und unten bis gegen die rechte Synchodrosis sacroiliaca erstreckt und so eine steile von links oben nach rechts unten verlaufende Linie darstellt. Vergleichen wir nun die Länge dieser Insertionslinie der Radix mesenterii an der Hinterwand des Leibes, die etwa 25—30 cm beträgt, mit der Länge des Dünndarmes die etwa 5—7 Meter beträgt, so ergibt sich, daß das Mesenterium ein Trapez mit höchst ungleichen parallelen Seiten darstellt und daß sich wegen der Kürze der Anheftungslinie des Mesenteriums der den Darm tragende freie Rand in regel-

mäßigen Schlängelungen nach auf- und abwärts anordnen muß (s. Fig. 4). Da das Coecum dem tiefsten Punkte der rad. mes. entspricht, so verstehen wir leicht, daß es immer der rechtsseitige äußere Leistenbruch ist, der die 2 Dünndarmschlingen beherbergt. Nun fragt es sich: Fallen beide Schlingen zu gleicher Zeit im Momente der Incarceration in den Bruchsack, oder fällt erst die eine und dann die andere vor? In den Krankengeschichten fehlen die Unterlagen für eine ausreichende Antwort. Die vornübergebeugte Körperhaltung, die in zwei unserer Fälle verzeichnet wird, kann höchstens als begünstigend für einen Austritt von Eingeweide an sich angesehen werden. Ganz ebenso steht es mit dem in einem unserer Fälle verzeichneten „Durchfall". Veränderungen am Mesenterium könnten dagegen schon eher von Bedeutung sein. So war das Mesenterium der Verbindungsschlinge in Fall 1 besonders derbe. Dadurch würde es verständlich werden, daß dies derbere Mesenterialstück unbeweglicher wäre, und daß die weicheren benachbarten Mesenterialstücke mit ihren Darmschlingen vorfallen könnten. Nimmt man als feststehend an, daß der Dünndarm meistens so gelagert ist, daß alternierend eine Schlinge nach abwärts, eine nach aufwärts gerichtet ist, so muß die Möglichkeit eines gleichzeitigen Vorfallens zweier Schlingen zugegeben werden. Aber die Möglichkeit, daß sie nach einander vorfallen, ist auch nicht ohne weiteres auszuschließen. Nehmen wir an, die dem Coecum zunächst liegende nach abwärts gerichtete unterste Ileumschlinge würde zuerst vorfallen. Darauf würde zunächst eine rasche Anfüllung des darüber liegenden Darmabschnittes folgen. In dem Momente, wo diese nächst höhere Schlinge durch die Peristaltik reichlich gefüllt worden wäre und sich ausgesprochen nach aufwärts gewendet hätte, könnte der Vorfall der nach abwärts gerichteten, noch nicht besonders gefüllten zweiten Schlinge erfolgen. Man dürfte sich bei diesem Entstehungsmodus allerdings den Vorgang der Einklemmung nicht als einen langsamen, sondern ebenfalls als einen verhältnismäßig raschen vorstellen, nur so, daß in dem immerhin raschen Zustandekommen

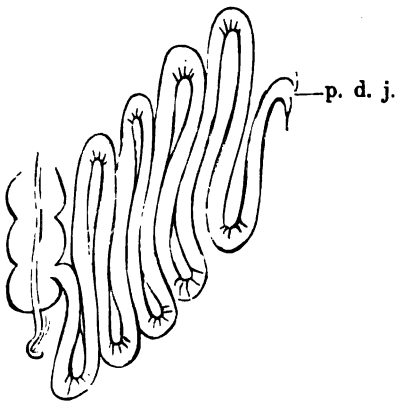

Fig. 4.
p. d. j. Plica duodeno jejunalis.

doch ein gewisses „Nacheinander" in den Phasen der Entstehung möglich wäre. Erst mit der Einklemmung der zweiten äußeren Schlinge wäre die Incarceration abgeschlossen. Dieser Erklärungsversuch würde eine starke Füllung des inneren Verbindungsstückes ohne weiteres verständlich machen, und damit würde die notwendige Vorbedingung gegeben sein für die Hypothese, daß durch ein Hineinpressen von Darminhalt aus den äußeren Schlingen bei der Reposition in unserem Falle 4 die innere Schlinge zum Platzen gebracht wäre.

Schon auf den ersten Blick knüpft sich bei der hier besprochenen Hernienform das Hauptinteresse an die innere Verbindungsschlinge. Sie war in Fall 3 so schwer geschädigt in ihrer Ernährung, daß der Operateur sie durch Resektion auszuschalten für gerechtfertigt hielt. In Fall 4 bot sie die rätselhaften Verletzungen, abgesehen von den Folgen der Cirkulationsstörungen wie sie in mehr oder minder hohem Grade, sei es am Mesenterium, sei es an der Darmwand selbst, in allen 4 Fällen vorlagen. In allen Fällen war die innere Schlinge länger als jede der beiden äußeren, ein Umstand, der durch die Topographie des Einklemmungsortes zur Lage der Radix mesenterii bedingt ist.

Es mögen daher, wenn wir auch nicht imstande sind, eine genügende Erklärung der Entstehung und des Wesens dieser Bruchform zu geben, noch einige Worte hinzugefügt werden über das Verhältnis des Mesenteriums zu dem Einklemmungsringe, der in allen Fällen innerhalb des Leistenkanals, sei es nun im äußeren oder im inneren Ringe oder im ganzen Leistenkanale, seinen Sitz hatte. Für die beiden äußeren Schlingen muß die Incarceration annähernd gleiche Zustände schaffen. Den topographisch-anatomischen Verhältnissen nach muß die innere Schlinge unter anderen Bedingungen stehen. Die Ursache hierfür liegt darin, daß nur die Mesenterialabschnitte der beiden äußeren Darmschlingen zwischen Radix mesenterii und Darminsertion abgeschnürt werden, während dies bei der inneren Schlinge nicht der Fall ist. An ihr werden vielmehr nur die beiden Darmlumina abgeschnürt, aber nicht das Mesenterium, das innerhalb der Bauchhöhle frei von der Radix bis zum Einschnürungsringe herab verläuft. Man kann sich diese Verhältnisse sehr anschaulich darstellen durch ein Modell, wie ich es mir mit Hilfe eines den Darm markierenden Gummischlauches hergestellt habe, der an einem Stück Zeug entsprechend den normalen Form- und Größenverhältnissen des Mesenteriums angeheftet wurde. Fixiert man das Mesenterium an seiner Radix in der schrägen Linie von links oben nach rechts unten und bringt unterhalb dieser Insertions-

linie die Constriction an, so sieht man sehr deutlich, daß nur die den beiden äußeren Darmschlingen entsprechenden Mesenterialsegmente abgeschnürt werden (Fig. 5).

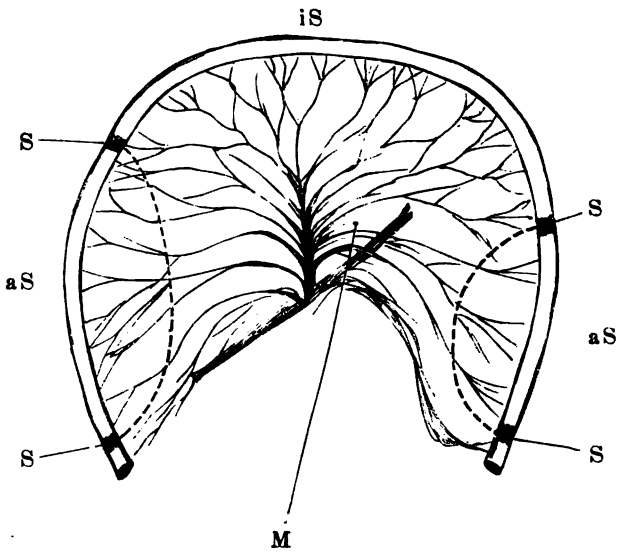

Fig. 5.

S Schnürfurchen an Darm u. Mesenterium; iS innere Schlinge; aS äußere Schlingen: M nach aufwärts geschlagenes Mesenterium des Dünndarmes mit Andeutung der Gefäße u. der Radix mesenterii.

Danach müßte man annehmen, daß eigentlich bei der Incarceration die innere Darmschlinge unter wesentlich günstigeren Ernährungsverhältnissen stehen müsse, als die äußeren Schlingen. Es bleibt daher um so unverständlicher, weshalb in Fall 3 es zu einer so schweren Ernährungsstörung der Darmwand kommen konnte.

Ob hierfür ausschließlich und allein der „lokale Meteorismus" mit seiner Zersetzung des Darminhaltes und der dadurch bedingten Gasentwicklung verantwortlich zu machen ist? Wenn das der Fall wäre, so würde sich vielleicht auch daraus erklären lassen, weshalb in Fall 3 nur die dem Darmansatze benachbarte etwa 10 cm breite Partie und nicht das ganze Mesenterium gleichmäßig von Petechien bedeckt war. Für die Entstehung des verhängnisvollen Bildes des „lokalen Meteorismus", wie er z. B. beim Volvulus sich so rasch entwickelt, sind wir doch bisher geneigt gewesen, außer den Zersetzungsvorgängen und der Gasentwicklung innerhalb der Darmschlinge hauptsächlich auch die Schädigung der Gefäß-

circulation am Fuße der Schlinge innerhalb des zugehörigen Mesenteriums verantwortlich zu machen.

Nach alledem scheint es mir notwendig, daß zur Klärung des diese Hernienform umgebenden Dunkels das Tierexperiment herangezogen werde.

Mein Assistent, Herr Dr. Revenstorf, hat bereits in dieser Beziehung einen kleinen Anfang gemacht und 2 Versuche angestellt, die ich hier anschließe.

1. Mittelgroßes, braunes Meerschweinchen.

In Äthernarkose medianer Bauchabschnitt, durch welchen der vorliegende Teil des Dünndarms herausgeholt und auf einer aseptischen Platte ausgebreitet wird. Der Dünndarm gleichmäßig gefüllt und nicht meteoristisch aufgetrieben. Eine Seidenligatur wird um 2 Schlingen gelegt, die Därme in die Bauchhöhle zurückgelagert, die Bauchwunde durch Seidennähte in 2 Etagen geschlossen.

Das Tier erwacht in wenigen Minuten aus der Narkose. Es gewinnt seine vorherige Lebhaftigkeit und Munterkeit indes nicht wieder, kauert sich auf einen Fleck, rührt sich wenig und nimmt keine Nahrung mehr zu sich.

Tod nach 12 Stunden.

Sektion: Das Bauchfell ist überall glatt, glänzend und durchscheinend, frei von fibrinösen Auflagerungen. Kein Exsudat in der Peritonealhöhle. Die abgeschnürten Darmschlingen liegen dicht oberhalb der Klappe. Die Schlingen oberhalb der höchstgelegenen Einschnürungsstelle sind meteoristisch aufgetrieben. Die 3 cm lange Ileumpartie unterhalb der „Einklemmung" ist zusammengefallen und leer.

Die obere eingeklemmte Schlinge ist 1,8 cm lang und wie der übrige Dünndarm gebläht, zeigt aber im übrigen die gleiche Färbung wie der gesunde Darm und keine auffällige Injektion seiner Gefäße.

Die untere ligierte Schlinge ist 1 cm lang und mäßig gebläht, die Darmwand stark injiciert, dunkelrot.

Das 1,7 cm lange Zwischenstück, ebenfalls mäßig gebläht, zeigt keinerlei pathologische Veränderungen.

2. Ausgewachsenes schwarzes Meerschweinchen.

Operation und Verlauf wie vorstehend. Der ganze Dünndarm gleichmäßig in mittlerem Grade gefüllt.

Tod nach 23 Stunden.

Sektion: Keine Zeichen von allgemeiner Peritonitis. Die untere ligierte Schlinge mit der Umgebung locker verklebt. Meteoristische Auftreibung des oberen 45 cm langen Dünndarmabschnittes. Die 9 cm messende Darmpartie zwischen unterer Ligatur und Coecum kollabiert, leer, strangförmig.

Das Zwischenstück (5 cm), gleichfalls collabiert, verbindet als dünner Strang die eingeklemmten Schlingen. Serosa glatt, glänzend, graurot, nicht injiciert.

Die obere umschnürte Schlinge (5 cm) stark gebläht, dunkelrot. Serosa mattglänzend, stark injiciert. Maximale Gefäßfüllung. Venen bis zu den feinsten Verzweigungen zu verfolgen.

Das untere ligierte Darmstück (1,5 cm) in mittlerem Füllungszustand, also nicht so stark aufgetrieben wie die oberen Schlingen vor der ersten Einschnürung. Färbung dunkelbraunrot. Serosa mattglänzend, trübe. Darminhalt hämorrhagisch gefärbt. Das zugehörige kurze Mesenterialstück bis zur Schnürlinie gleichfalls hämorrhagisch infarciert.

Schlußfolgerungen:

1. Die mittlere Schlinge erwies sich in beiden Fällen hinsichtlich ihrer Ernährung und Funktion in keiner Weise beeinträchtigt.

2. In Fall 2 war sie völlig contrahiert und leer.

Erklärungsversuch: Die Ligaturen wurden nicht fest zugezogen, sondern locker umgelegt in der Erwartung, die vollständige Abschnürung werde durch die peristaltischen Bewegungen des Darms analog dem natürlichen Vorgang der Brucheinklemmung von selbst eintreten. Die Tatsache, daß das zur Zeit der Operation mäßig gefüllte Zwischenstück bei der Sektion collabiert und leer gefunden wurde, erklärt sich vermutlich damit, daß der Inhalt des Zwischenstücks in die ligierte untere Schlinge gelangte, bevor durch die Arbeit des Darms ein völliger Verschluß des Lumens an der Umschnürungsstelle hergestellt war.

3. Die pathologischen Wandveränderungen sind in Fall 2 an der abwärts gelegenen ligierten Schlinge hochgradiger als an der höher gelegenen, in Fall 1 fehlen an der oberen Schlinge alle Zeichen von Ernährungsstörungen.

Erklärungsversuch: Wenn man diese Feststellung nicht als etwas Zufälliges ansehen will, als eine Beobachtung, deren Constanz aus wenigen Fällen nicht zu erweisen ist, liegt es nahe, diesen Befund in Zusammenhang zu bringen mit der verschiedenen Länge der abgeschnürten Darmschlingen (1,8 : 1—5 : 1,5) und anzunehmen, daß die unter dem Einschnürungsring näher der Mesenterialwurzel passierenden größeren Gefäße der oberen Schlingen schwerer comprimiert werden, als die in dem kurzen abgeschnürten Mesenterialstück der unteren Schlinge verlaufenden kleineren.

Da es uns jedoch bei unserer praktischen Tätigkeit an genügender Zeit fehlt, diesen Fragen so nachzugehen, wie es wünschenswert ist, so möchte ich darum bitten, daß da, wo Interesse, Zeit und Kräfte vorhanden sind, geeignete Tierversuche unternommen werden. Vor allem aber geht meine Bitte dahin, daß die Herren Kollegen, denen ebenfalls in ihrer klinischen Tätigkeit diese Hernienform begegnet ist, mit ihren Beobachtungen nicht zurückhalten, sondern dieselben im Interesse der weiteren Beantwortung der hier auftauchenden Fragen veröffentlichen möchten.

XXV.

Aus der chirurgischen Klinik zu Kiel (Prof. Helferich).

Über Stauungsblutungen durch Rumpfcompression (traumatische Stauungsblutungen).

Von

Dr. Paul Sick,

Oberarzt der chirurg. Universitäts-Klinik u. Privatdozent in Kiel.

(Mit 2 Abbildungen.)

Die monographische Bearbeitung der traumatischen Stauungsblutungen auf Grund von 5 neuen Fällen aus der klg. Charité, mit Verwertung der bisherigen Veröffentlichungen durch R. Milner[1]), wird das bemerkenswerte Bild dieser eigenartigen Verletzungen von neuem in den Vordergrund stellen, insbesondere deshalb, weil Milner, von der bisherigen Erklärung unbefriedigt, einen neuen Erklärungsversuch beibringt. Einen Fall, für den dieser Erklärungsversuch nicht wohl gelten kann, und der sich an eine ganze Reihe der schon bekannten dadurch anschließt, möchte ich aus der hiesigen Klinik als den 32. anführen. Die photographische Aufnahme kurz nach der Verletzung und 8 Tage später ist wohl noch instruktiv genug, obschon die erste Aufnahme bei ungünstiger künstlicher Beleuchtung hat stattfinden müssen. Es schien nicht ratsam, bis zum Morgen zu warten, da das Gesamtbefinden des Kleinen in den ersten Stunden die Prognose fast absolut ungünstig erscheinen ließ. Man bekommt auf dem Bilde daher nur den Eindruck der starken Schwellung des Kopfes (der Hals ist leider verdeckt) und wird besonders auf der Wiedergabe im Holzschnitt kaum die punktförmigen und z. T. auch mehr flächenhaften Hämorrhagien erkennen. Immerhin ist das Bild eine mehr der Wirklichkeit entsprechende Ergänzung zu den farbigen Illustrationen von Braun und Wieneke[1]), bei denen gerade die Hämorrhagien gegenüber den sonstigen Veränderungen zu sehr betont sein dürften, und entspricht ganz den Aufnahmen von Perthes 3. Fall, Tafel V und VI im 55. Band dieser Zeitschrift (1900).

---

1) Die sogen. Stauungsblutungen infolge Überdrucks im Rumpf und dessen verschiedene Ursachen. Diese Zeitschrift, Bd. 76. S. 85—147. Am Schluß von M.s Arbeit vollständiges Literaturverzeichnis.

Fig. 1.

Fig. 2.

Der 5jährige Otto B. wurde am 21. August 1903 abends in tief bewußtlosem Zustand in die Klinik gebracht. Der Vater gab an, daß sich der Kleine wahrscheinlich hinten auf einen im Schritt gefahrenen Lastwagen gesetzt habe, um ein Stück mitzufahren. Dabei müssen seine Kleider vom Hinterrade erfaßt worden sein und er wurde zwischen Rad und Feder hineingezogen, so zwar, daß der Kopf und die unteren Partien von der Beckengegend ab frei gewesen seien, während die Feder, welche bei solchen Wagen beiderseits über jeder Achse ziemlich dicht am Rade und parallel mit dessen Ebene angebracht zu sein pflegt, hauptsächlich die Brust, weniger den (nachgiebigeren) Bauch des Knaben gequetscht hätte. Der Kopf sah dabei wesentlich nach oben, die Beine nach unten. Wie groß der Abstand zwischen Rad und Feder war, ließ sich nicht genau feststellen; der Vater, der zur Unfallstelle schnell gerufen wurde, schätzte den Zwischenraum auf reichlich handbreit (höchstens 10 cm). Die Befreiung des Kindes gelang erst, als man das Rad entfernte, so daß die Einklemmung, wieder nach Schätzung des Vaters, etwa $^1/_4$ Stunde gedauert hat. Frühere Augenzeugen als der Vater erklärten, daß das Kind nicht geschrieen habe, sondern wohl gleich bewußtlos gewesen ist.

Als der Junge etwa $^1/_2$ Stunde nach der Befreiung vom Rade in der Klinik von mir untersucht wurde, war nicht nur das Bewußtsein, sondern auch die Reflextätigkeit erloschen, die Pupille des rechten Auges, welches halb offen stand (vergl. Abbildung), war weit, ebenso die linke, die wegen der starken Lidschwellung nur unvollständig sichtbar zu machen war. Der Puls war an den Radiales nicht fühlbar, am Herzen konnte man 150—160

Schläge schätzen. Die Haut fühlte sich kühl an, auch im Gesicht; die Temperatur betrug im Anus 36,0. Die Atmung war sehr oberflächlich, stertorös, in den ersten Stunden deutliches Cheyne-Stokessches Phänomen, das erst nach 4—5 Stunden einem regelmäßigen Typus wiech. Erbrechen trat nicht auf.

Der Thorax zeigte etwa in Höhe der Brustwarzen breite oberflächliche Schürfungen, die sich — hauptsächlich auf dem Rücken zu erkennen — etwas schräg von der rechten Schultergegend abwärts gegen die linke untere Brustseite erstreckten, so daß der Thorax mehr in diagonaler Richtung und am stärksten in der Herzgegend gepreßt worden sein mußte, während die rechte Seite bis zur Schulter frei blieb. Weniger deutlich war eine Quetschung der Haut in der Becken- und Lendengegend in bezug auf ihre Richtung zu erkennen; hier waren auch Schnürrinnen von den in der Radspeiche eingeklemmten und herangezogenen Kleidern. Der Junge hatte ein loses offenes Hemd und Hosen mit angeknöpfter Weste angehabt, keinen Kragen. — Knochen- und stärkere Weichteilverletzungen waren nicht zu finden, auch keine Besonderheit bei der Untersuchung des Brustkorbs und des Leibes auf Dämpfungen. Das sehr leise und unregelmäßige Atemgeräusch bot keinen Anhalt.

Die charakteristischen Veränderungen begannen am Hals ziemlich genau der Thoraxapertur entsprechend. Hals und Kopf waren unförmlich geschwollen, besonders ersterer wie eine weiche teigige Masse anzufühlen, ohne daß man Emphysemknistern bemerkt hätte. Während der Hals wenig Verfärbung und wenig etwa stecknadelkopfgroße Hämorrhagien in der Haut zeigte, war das gedunsene Gesicht im ganzen cyanotisch blaurot bis blauschwarz gefärbt. Dabei war doch eine gewisse Fahlheit der Hautfarbe, dem schweren Gesamtzustand des Kindes entsprechend, unverkenbar, und von ihr hoben sich die punkt- bis linsengroßen Hämorrhagien in der Haut recht deutlich ab. Sie waren dichtgedrängt, hier und da zu größeren — wie Masernflecken — vereinigt, so daß sie auch in der photographischen Platte deutlich geworden sind. Am größten waren die Sugillationen in den Lidern, besonders links. Etwas spärlicher, übrigens auch ganz deutlich, verbreiteten sie sich über die behaarte Kopfhaut bis zur Scheitelhöhe. Vor Nase und Mundöffnung angetrocknetes Blut; Petechien finden sich auch in der Schleimhaut beider Höhlen, wenn schon vereinzelter, als in der äußeren Haut.

Auffallend war die Haltung des Kopfes nach rückwärts fixiert wie bei Meningitis; diese Kopfhaltung mit der Schwere der Benommenheit zusammen veranlasste mich auch anfangs zur Annahme von Blutungen in Gehirn bezw. Oblongata, um so mehr, als in den ersten Stunden der Beobachtung Atmung und Herzschlag noch schlechter wurden. Eine mechanische Behinderung der Atmung bestand aber nicht, so daß wir uns auf Einwickeln des Kindes in heiße Tücher und $^1/_2$ stündige Kampherinjektionen beschränkten. Eine Kochsalzinfustion wagte ich dem schwer verletzten Circulationssystem, insbesondere dem Herzen, nicht zuzumuten, um so weniger, als der Blutverlust nicht sehr erheblich sein konnte.[1])

1) Für später — bei etwas besserem Puls — wäre vielleicht Kochsalz ganz gut, das nicht nur gefäßfüllend wirkt, sondern gewiß auch durch den Anstoß

In den ersten zwei Stunden nahm die Anschwellung und die Cyanose des Gesichts noch etwas zu. In der Nacht aber trat allmählich leichtere, regelmäßigere Atmung und Besserung ein, so daß der Kleine, der in der 2. Hälfte der Nacht etwas schlief, wider Erwarten am anderen Morgen bei Bewußtsein war. Der Puls war noch sehr klein, 140—130, aber regelmäßig. Gegen Abend, 24 Stunden nach der Verletzung, nimmt und behält er etwas flüssige Nahrung. Die Temperatur ist 38,1; in den folgenden Tagen war sie normal, ebenso wurde der Puls rasch regelrecht. Geräusche am Herzen waren nicht zu hören, auch auf der Lunge nichts Besonderes.

Die Anschwellung des Kopfes und Halses ging im Laufe von 4 Tagen ganz allmählich und vollständig zurück, die Petechien sind noch deutlich, blassen aber schon ab; die Haut nimmt gleichzeitig gesunde Farbe an. Auch die vorerwähnte Kopfhaltung verschwindet mit der starken Halsschwellung, sie war anscheinend nur durch die stärkere Weichteilschwellung — Blutstase, Ödem und Hämorrhagien — der Vorderseite bedingt.

Zum Sprechen ist der Kleine während der ganzen Zeit kaum zu bringen, er antwortet aber vom 2. Tage an richtig mit ja und nein, ißt (gefüttert) regelmäßig; am 24. August kam auf Klystier auch Stuhl von normaler Beschaffenheit. Die Mutter gibt an, daß er auch sonst „ziemlich verschlossen“ sei; sie fand ihn bei der Entlassung nicht mehr verändert.

Am 31. August 1903 wird der Junge geheilt — man könnte auch sagen ein völlig anderer Junge, vgl. Fig. 2 — entlassen.

Blutextravasate sind nur an den Conjunctiven noch nachweisbar, wo sie sich übrigens erst vom 2. Tag an bemerkbar gemacht hatten. Eine Untersuchung des Augeninnern, welche am 4. oder 5. Tage vorgenommen wurde, ergab normale Verhältnisse; auch war in der ganzen Zeit keine Protrusio bemerkt worden.

Bei der Nachuntersuchung Mitte März 1905 stellt sich heraus, daß der Junge sich normal weiter entwickelt hat. Die Untersuchung der inneren Organe und der Augen zeitigt völlig normale Verhältnisse.

Das geschilderte Krankheitsbild bietet alle wünschenswerten Züge der Stauungsblutungen, wie sie auch sonst beschrieben sind, nur daß es qualitativ sicherlich zu den schwersten gehört, die beobachtet wurden, ohne daß die Verunglückten tot auf dem Platze geblieben oder an Folgezuständen gestorben sind.

Gegen die Ausführungen Milners gehalten, scheint es mir darum von Bedeutung, weil es die Fälle um einen vermehrt, deren Entstehung gewiß nicht durch allmähliche Zusammenpressung unter hervorragender Beteiligung von Abwehrbewegungen zu erklären ist. Zwar steckte das Kind auch längere Zeit, 10—15 Minuten, in der lebensgefährlichen Klemme, aber Gegenversuche fielen bei dem Kleinen weg. Ich lege dabei weniger Wert darauf,

---

zu vitaler Resorption, zum Stoffwechselumsatz, seine besondere Bedeutung haben dürfte.

daß die Zeugen des Unfalls keinen Schrei hörten[1]) und mitteilten, daß das Kind gleich ohnmächtig gewesen sei, als darauf, daß die Zusammenpressung aus der Gesamtheit der klinischen Symptome als eine außerordentlich schwere anzusehen ist. Es kann wohl als ausgeschlossen gelten, daß hierbei noch Abwehrbewegungen möglich waren. Diesen bestimmten Eindruck bekommen wir aber nicht nur bei der Betrachtung unseres, sondern auch einer ganzen Reihe von anderen Fällen, die entweder schwache Kinder oder nachweisbar sehr schwere Pressungen oder nur sekundenlange Compressionsdauer betrafen, z. B. der 2. Fall Willers und Brauns und die Spinnmaschinenfälle von Perthes. Die Fälle von Milner lassen ja tatsächlich eher eine derartige Erklärung zu, obschon sich auch hiergegen Bedenken allgemeiner Art erheben. Es wäre, bestünde die Erklärung M.s zu Recht, auffallend, wenn wir nicht Stauungsblutungen sehr häufig beobachten würden, da solche äußerste Körperanstrengungen, wie sie M. voraussetzt, außerordentlich oft von Arbeitern bei schwerster Arbeit, bei versuchtem Vermeiden von Unfällen — Anstemmen gegen Lasten, die weit über das Leistungsvermögen eines einzelnen hinausgehen u. a. — geleistet werden. Die vereinzelten Fälle, in denen Blutungen in irgend erheblichem, auch nur an unsere Verletzung erinnerndem Grade, z. B. bei Epileptischen, berichtet sind, lassen sich unschwer durch angeborene Neigung zu Blutungen, leichte Grade von Hämophilie, erklären.[2])

Ferner ist eine Erfahrung, die gewiß viele bestätigen, daß bei wirklich schwerer Thoraxcompression, z. B. schon beim Ringen, wenn der Besiegte auf dem Rücken liegt, dem reflektorischen Glottisschluß äußerst bald die Exspiration folgt und der Thorax sich auf seinen Mindestumfang zurückzieht, vollends in Fällen, die eine noch stärkere Compression herbeiführen. Hier möchte ich möglichste Exspiration fast reflektorisch nennen, soweit sie nicht gleich erzwungen wird.

1) Milner schließt daraus vielleicht reflektorischen Glottisverschluß! Übrigens zeugt auch wohl sein Fall 3 gegen ihn: Pat. konnte nicht schreien — weil sein Thorax gleich maximal zusammengepreßt war; er winkte nur mit dem freien Arm. Er fühlte (sehr bald!), wie sein Hemdkragen zu eng wurde; verlor auf kurze Zeit die Besinnung; erwachte gleich nach seiner Befreiung (1—3 Min.) Auch der von M. erwähnte Fall S. 124/5 kann als experimentelle Herstellung seiner These aufgefaßt werden: Das mehrfache mittelstarke Zusammenpressen ersetzt hier mehrfache Abwehrbewegungen: Blutungen treten aber nicht auf.

2) Vielleicht kommt auch etwas Bier-Stauung durch sehr engen Kragen, wie im Falle von Hofmann wahrscheinlich, hinzu. Eine ähnliche mechanische Steigerung der Stauungsblutungen ist zwar möglich, aber nicht wohl zu erweisen.

Die „Abwehrbewegungen" werden dann sicher nicht mehr mit irgend erheblicher Kraft ausgeführt, ja nicht einmal, nachdem der Thorax schon einmal zusammengepreßt ist, ausgeführt werden können.

Damit fällt für mich auch die Wahrscheinlichkeit, daß in den Fällen, in denen sich kräftige Menschen der Pressung eine Zeit lang erwehrt haben konnten, dieses aktive Moment eine irgend erhebliche Rolle spielt.

Die Erklärung muß aber auch für Verletzte genügen, bei denen, wie schon gesagt, die Dinge ungünstiger liegen: um dieses seltene Bild, das jedem als einheitlich in die Augen fällt, auch einheitlich zu deuten.

Zunächst kann vielleicht vorausgeschickt werden, daß die Pressung des Leibes nur in sehr engen, individuell natürlich etwas verschiedenen Grenzen zu dem Symptomencomplex führt; eine Annahme, die naheliegt und die relative Seltenheit des Resultats erklärt, ohne daß sie durch zahlenmäßige Daten, sei es aus den klinischen Erfahrungen, oder gar durch Experiment, das wie bekannt bei den klappenhaltigeren Tieren nicht gelingen kann[1]), zu belegen ist.

Was nun die Druckstauung bis zum Auftreten von multiplen Hämorrhagien in Haut und tieferen Weichteilen des klappenlosen Kopf- und Halsgebiets betrifft, so ging es mir ähnlich wie Milner, daß mir die Erklärung der Stauung des Venenstroms im Gebiet der oberen Hohlvene und selbst die energische Rückschleuderung des Venenbluts durch den Gewaltakt auch nicht genügte. Die Rückschleuderung ist doch nur in den selteneren Fällen heranzuziehen, in denen tatsächlich eine sehr plötzliche und nicht länger dauernde Einwirkung erfolgte. Ferner kann ich mir schwer vorstellen, daß die Stauung des Venengebiets allein (oder wesentlich) eine so kolossale Volumvermehrung zustande bringt, wie sie z. B. Perthes in einer Zunahme des Halsumfangs von $8\,^1/_2$ cm gemessen hat.

Hier scheint mir, daß bisher dem Herzen selbst und dem arteriellen System zu wenig Beteiligung an dem Symptomencomplex zuerkannt wurde.

---

1) Würden reichliche Venenklappen der Halsvenen bei Tieren im Gegensatz zum Menschen das Bild nicht großenteils verhindern, wäre z. B. die direkte Beobachtung eines gepreßten Tieres mit und ohne $CHCl_3$ vor der Röntgenröhre zum mindesten für die Herzverhältnisse lehrreich. In geringen Grenzen läßt sich der Versuch übrigens gewiß auch beim Kinde wagen. Ich erfuhr später mündlich von Dr. von Criegern, vergl. S. 601, daß er ähnliche Experimente auch schon ausgeführt hat.

Es wird zwar schwer zu erweisen sein, wieviel, zumal in den recht verschieden lang und verschiedenartig einwirkenden Druckfällen, auch der Umstand mitspricht, daß aus der zusammengepreßten Lunge Blut in den rechten Ventrikel zurückgeschleudert wird, der übrigens, wie von Criegern festgestellt hat, bei Thoraxcompression akut dilatiert werden kann: anfänglichen Glottisverschluß und Zwerchfellfeststand vorausgesetzt, also bei Anwendung des Valsalvaschen Versuchs, tritt im Röntgenbild eine starke Dilatation des rechten Vorhofs, dann auch — undeutlicher in den relativ leichten Stauungsfällen nach Valsalva — eine Erweiterung des rechten Ventrikels ein. v. Criegern betont, gewiß mit Recht, und hat auch entsprechende Versuche gemacht, daß nur ganz gesunde, zumal jugendliche Herzen derartige Versuche prompt ausführen und aushalten. Bei nicht intaktem Herzen führen solche aktiven oder passiven Compressionen — Abwehrbewegungen oder Stöße gegen die Brust — in der Regel zu bleibenden schweren Herzstörungen; vgl. von Criegern, Mitteilungen aus den Grenzgebieten der Medizin und Chirurgie. 13, 1. S. 28 ff. 1904). Schon hier kann ich hinzufügen, daß bei tiefer, abdominal einsetzender Compression der rechte Vorhof durch die untere Hohlvene mit einer Masse Blut versorgt werden muß.

Sicherer als das Auspressen der durch Klappenventile abgeschlossenen Pulmonalarterie tritt aber eine starke Füllung des linken Vorhofs und Ventrikels durch die das ausgepreßte arterielle Blut führenden Lungenvenen ein.

Bei dieser Sachlage haben wir also wahrscheinlich eine abnorm große Blutmenge im rechten Herzen, das durch die Gewalteinwirkung nach oben geschleudert werden könnte, jedenfalls aber eine sehr vermehrte Blutmenge im linken Ventrikel, die bei der nächsten (vielleicht besonders stürmischen) Systole von der arteriellen Seite her dem Venenblut entgegengesandt wird. Ist die Compression tiefer erfolgt, d. h. im Abdomen, so wird eine ähnliche Vermehrung des arteriellen Blutstroms nach den oberen Regionen durch Compression der absteigenden Aorta (abgesehen von der wohl auch bedeutsamen Compression der Cava inferior) erfolgen müssen: fast die gesamte Blutmenge stürzt in die Carotis (und Subclavia).

Dieser Mechanismus setzt allerdings voraus, daß die Compression nicht eine streng momentane ist, was ja auch in keiner der Krankengeschichten gesagt wird; es sind immerhin zwei oder mehrere Herzschläge während der Zeit möglich, oder wir dürfen vielleicht sagen,

zum Zustandekommen der Stauungsblutungen nötig, ebenso wie ein gewisser enger Spielraum [1]) in der Stärke der Pressung.

In den Fällen, in welchen die Compression keine so gewaltige und so rasch vorübergehende war, ist allerdings auch eine andere Erklärung noch naheliegend und erscheint mir genügend: nämlich ein Vorgang, der dem „atypischen Erhängen" und der zu fest angelegten Bier-Stauung analog ist, auf welch letztere Prof. Braun in Göttingen kürzlich wieder als Parallele hinwies (d. Z. Bd. 74. S. 417. — Neuerdings kann man nicht nur bei der Stauung, sondern auch bei sehr starker Heizung nach Bier solche Blutextravasate in der Haut beobachten). Nicht folgen kann ich hierbei allerdings der Milnerschen Deutung, der beim Erhängen mit anfänglicher alleiniger Abschnürung der Venen durch „fehlerhaft" liegenden Strick auch eine Rückschleuderung des Blutes — doch in den Venen! — annehmen zu müssen glaubte, um die hier häufigen [2]) Blutungen zu erklären; sondern es wäre wohl jedenfalls der Blutaustritt bei abgeschlossenem Venensystem und weiter zuführender arterieller Versorgung an der Grenze beider Systeme zu erwarten: Die Blutung erfolgt dann voraussichtlich etwas jenseits der natürlichen Grenze, mehr im Gebiet der kleinsten schon auf das Maximum gestauten und darum durchlässigen Venen [3]), wie Aschoff in dem einen Braunschen Fall mikroskopisch nachwies. Höchstens könnten die agonalen Convulsionen des Erhängten eine stürmische Schlußtätigkeit des linken Ventrikels und dadurch Beförderung der Ekchymosen veranlassen doch sind mir darüber Beobachtungen nicht bekannt.

Gegen einfache, aber erhebliche „Stauung nach Bier", wenn ich so mich ausdrücken darf, in der zumeist getroffenen Brust- oder der Unterleibsgegend und die Erklärung der traumatischen Stauungsblutungen auf diese Weise spricht allerdings gewichtig die so häufig

1) Allerdings auch im Hinblick auf die Gefahr der Rupturen innerer Organe deren besserer Schutz (Milner) durch die reflektorische pralle Füllung des Rumpfes, Glottisverschluß und Spannung der Bauchpresse, wohl kaum zu beweisen ist, mindestens ebensogut kann man für das Gegenteil eintreten. Doch muß ich mir das Eingehen auf jede Einzelheit versagen.

2) Noch häufiger sind beim Erdrosseln Ekchymosen. Es ist denkbar, daß hierbei Knieen auf der Brust, dem Leib eine Rolle spielt, ähnlich der Rumpfcompression!

3) Die Stase dürfte dann gewiß, wie Milner hervorhebt, eine Zeit lang anhalten, und während in der ersten Zeit, während der Compression, direkt Blutaustritt (per rhexin) erfolgte, rührt die z. B. von mir beobachtete spätere Volumvermehrung der Teile von Stauungsödem her, es tritt wesentlich nur noch Serum (per diapedesin) aus.

beobachtete Plötzlichkeit des Phänomens, die Kürze der Einwirkung. Es wird sich deshalb empfehlen, die von mir ausgeführte erhebliche aktive und passive Beteiligung des Herzens und des arteriellen Zustroms als wichtiges Moment für die Deutung der Stauungsblutung heranzuziehen, während reflektorische oder bewußte Anstrengungen, wenn überhaupt, so doch nur eine untergeordnete Rolle spielen dürften.

Als Schlußsätze wären zu formulieren: Die Stauungsblutungen nach Rumpfcompression oder traumatische Stauungsblutungen sind im wesentlichen durch passive Vorgänge zu erklären. Die schwere Compression selbst, die sich nur in einem kleinen Spielraum bewegen darf, bringt die Blutungen durch Venenstauung und Rückschleuderung des Blutes in den Venen oberhalb des comprimierten Gebiets hauptsächlich in den klappenlosen Halsvenen hervor (Perthes, Braun); dazu summiert sich aber noch die passiv vermehrte Füllung des Herzens und die Beteiligung der vergrößerten arteriellen Blutwelle als wesentliches Moment. Alle diese Faktoren kommen in sehr kurzer Zeit zur Geltung, auch wenn die Befreiung des Rumpfes von der Einklemmung nicht sofort erfolgt.

In der letzteren Gruppe der Fälle wäre allerdings auch die Erklärung einer hochgradigen venösen Stauung unter Erhaltung des arteriellen Zustroms zum wenigsten als Beihilfe für die Symptome der Druckstauung nicht von der Hand zu weisen.

XXVI.

Aus dem Hafenkrankenhause zu Hamburg.
(Oberarzt: Dr. C. Lauenstein.)

Schuß durch die linke Herzkammer. Herznaht. Tod durch Peritonitis.

Von
Dr. R. Rothfuchs,
Sekundärarzt.

Da die Casuistik der Schußverletzungen des Herzens sehr klein ist, ist es wünschenswert, daß jeder Fall, der zur Operation kommt, veröffentlicht wird. Ich möchte daher über einen Herzschuß berichten, den zu operieren ich Anfang März Gelegenheit hatte.

Ein 25jähriger, ehemaliger österreichischer Husarenoffizier hatte sich am 3. März nachts gegen $1\frac{1}{4}$ Uhr in selbstmörderischer Absicht eine

Kugel in Brust und Kopf geschossen. Im bewußtlosen Zustande wurde er von der Polizei $^1/_2$ Stunde später in das Hafenkrankenhaus eingeliefert.

Die Untersuchung ergab Folgendes:

Weste und Hemd waren in der Herzgegend stark mit Blut durchtränkt.

$3^1/_2$ cm nach innen und etwas nach unten von der linken Brustwarze befand sich eine pulvergeschwärzte Einschußöffnung, aus der fortwährend hellrotes Blut rieselte. Die Herzdämpfung war nach rechts nicht vergrößert, nach links reichte sie bis zur Mamillarlinie. Puls war nicht zu fühlen; die Herztöne waren sehr leise, kaum zu hören. Das Herz contrahierte sich etwa 70 mal in der Minute. Ein Hämo- oder Pneumothorax war nicht nachzuweisen. Die Pupillen waren ad maximum erweitert und reagierten nicht auf Lichteinfall. Der Leib fühlte sich weich an und die Percussion ergab keine Dämpfung in den abhängigen Partieen. Die Atmung war erschwert und wechselte zwischen 24 und 32.

Dann befand sich hinter dem rechten Ohr am Warzenfortsatz eine zweite pulvergeschwärzte Schußwunde, deren Umgebung geschwollen und mit etwas geronnenem Blut bedeckt war. Die Wunde selbst blutete nicht mehr, auch bestand keine Blutung aus Ohr oder Nase. Das Projektil schien dem Warzenfortsatz fest aufzusitzen. Der Kranke hatte unter sich gehen lassen und machte einen moribunden Eindruck.

Der Patient hatte also eine Schußverletzung hinter dem rechten Ohr und eine zweite in der Herzgegend. Erstere war ungefährlich. Dagegen bot die zweite einen Symptomenkomplex, den ich als die Folge einer Blutung in den Herzbeutel auffaßte. Um der drohenden Herzbeuteltamponade vorzubeugen, glaubte ich mich berechtigt, das Herz frei zu legen.

Nach schneller Desinfektion der Brust mit Seifenspiritus, Terpentin, Äther, Alkohol wurde der Schußkanal auf der 5. Rippe gespalten. Es zeigte sich, daß die Kugel am unteren Rand derselben eingedrungen war. Nach Resektion des 5. Rippenknorpels und eines Teiles der Rippe und nach Durchtrennnng des darunter liegenden Gewebes kam der weißlich glänzende Herzbeutel zum Vorschein, an dem zunächst keine Verletzung zu sehen war, da das Operationsfeld fortwährend von Blut überschwemmt wurde. Erst nach wiederholtem schnellen Austupfen der Wunde mit sterilen Gazecompressen sahen wir im Pericard ein etwa erbsengroßes Loch, aus dem es stark blutete. Der aufgelegte Finger fühlte direkt darunter das arbeitende Herz. Von der Herzbeutelwunde aus wurde das Pericard in querer Richtung eröffnet. Sofort stürzte eine Menge hellroten Blutes, vermischt mit Klumpen geronnenen Blutes heraus. Das Herz schwamm gleichsam auf seinem Blute.

Die Besichtigung des Herzens ergab an der Vorderwand des linken Ventrikels etwa 4 cm von der Spitze und fingerbreit vom Sulcus coronar. entfernt die Einschußöffnung, aus der es nur mäßig blutete. Durch 3 Catgutknopfnähte wurde die Blutung gestillt. An der Hinterwand des linken Ventrikels war die ovale Ausschußöffnung zu fühlen. Doch genügte der Platz nicht, um sie zugängig machen zu können. Es mußte der 4. Rippenknorpel am sternalen Ansatz durchschnitten und mittelst Türflügelschnittes ein Haut-Knochenlappen gebildet werden. Nun gelang es, das Herz an der Spitze zu fassen, emporzuheben und an das Mediastinum anzudrängen. Die Ausschußöffnung, aus der fortwährend Blut floß, wurde

nun sichtbar. Sie lag ca. 6—8 cm über der Spitze und etwa $1^1/_2$ Finger breit vom Sulcus coronarius post. entfernt. Zunächst wurden 2 Catgutknopfnähte gelegt; sie schnitten aber etwas ein, vermutlich, weil sie während der Systole geknüpft waren. Nach 2 weiteren Nähten stand die Blutung. An der Hinterwand des Herzbeutes war ebenfalls ein Loch, herrührend von dem Weg, den die Kugel genommen. Nachdem der Herzbeutel mittelst steriler Gazecompressen von Blut gereinigt war und wir uns nochmals überzeugt hatten, daß die Herzwunden nicht mehr bluteten, wurde der Herzbeutel fortlaufend genäht, und die äußere Wunde durch 13 Seidenknopfnähte geschlossen bis auf den lateralen Wundwinkel, aus dem ein Jodoformgazestreifen herausgeleitet wurde.

Ein Pneumothorax war während der Operation nicht entstanden. Die Operation dauerte ca. $1^1/_2$ Stunden. Verbraucht wurden nur 3 g Chloroform. Meist war ohne Narkose operiert worden, und der Kranke erhielt reinen Sauerstoff mittelst des Roth-Drägerschen Apparates. Der Puls kehrte während der Operation wieder. Wenige Stunden später kam Patient wieder zum Bewußtsein. Der Puls war am Morgen und Mittag 80—90 in der Minute, dabei voll und kräftig. Atmung 24, Temperatur 36,8. Der Kranke fühlte sich, abgesehen von leichtem Wundschmerz, ziemlich wohl. Er erzählte, daß er sich mit einem 7 mm-Revolver zuerst in das Herz und dann in den Kopf geschossen habe und zwar mit der rechten Hand.

Er hatte weder Aufstoßen noch Erbrechen, überhaupt waren keine Anzeichen von Peritonitis vorhanden. Erst am Abend bei der Visite begann er über heftige Leibschmerzen und Beschwerden beim Wasserlassen zu klagen. Die Untersuchung ergab brettharte Bauchdecken und einen sehr kleinen Puls von 116—120. Wir konstatierten eine Peritonitis, herrührend möglicherweise von einer Magenverletzung. Trotz Kochsalzinfusion wurde der Puls schlechter, so daß wir leider von einer Eröffnung des Leibes Abstand nehmen mußten. Der Kranke starb dann an seiner Peritonitis 24 Stunden nach der Operation, am 4. März, morgens 2 Uhr.

Die Sektion, von der ich nur das Wichtigste mitteile, ergab Folgendes:

„Einschußöffnung in der Kopfschwarte hinter dem rechten Ohr. Die Kugel sitzt abgeplattet auf dem Knochen, ohne ihn durchschlagen zu haben. Der Sektionsbefund des Gehirns ist ohne Besonderheiten. Auf der linken Brustseite befindet sich eine Operationswunde, die durch 3 auf einander senkrecht stehende Schnitte gebildet wird. Zwerchfellstand rechts oberer Rand der 5. Rippe. Die Zwerchfellkuppe links entspricht dem unteren Rand der 4. Rippe. Linke Lunge mit Brustwand und Zwerchfell fest verwachsen. Alte pleuritische Schwarten.

In der Vorderwand des Herzbeutels befindet sich eine 6 cm lange Schnittwunde, die durch Nähte geschlossen ist. Im Herzbeutel kein Blut. An der Vorderwand des linken Ventrikels 4 cm von der Herzspitze und 2 cm vom Sulcus coronarius entfernt befindet sich eine durch Nähte geschlossene Einschußöffnung. An der Hinterwand des linken Ventrikels, 7 cm von der Spitze und $3^1/_2$ cm vom Sulcus coronarius entfernt befindet sich eine Ausschußöffnung von gleicher Beschaffenheit. Die der Einschußöffnung entsprechenden Papillarmuskeln sind zertrümmert, so daß der Schuß eben das Lumen des Ventrikels getroffen hat. In der Umgebung der Eröffnungsstelle Fibrinauflagerungen auf dem Endocard; zwischen den An-

sätzen des Papillarmuskels ein kleiner Thrombus. An der Hinterwand des Herzbeutels befindet sich eine verschlossene Ausschußöffnung.

Herz fest kontrahiert. Gewicht 440 g. Dicke der Wand des linken Ventrikels bis 2 cm.

In der Bauchhöhle etwas bräunlich gefärbter Eiter. Die Serosa ist überall mit dicken Fibrinbeschlägen bedeckt. Die Darmschlingen sind unter einander verklebt. Im Zwerchfell vorn eine Einschußöffnung, ebenfalls eine solche am Fundus des Magens und eine Ausschußöffnung an der Hinterwand desselben. Ein- und Ausschuß liegen ca. 3—4 cm von der Cardia und $1^1/_2$ cm von der großen Curvatur entfernt. Die Kugel befindet sich im Zwerchfell."

Wir haben es hier mit einer seltenen Schußverletzung zu tun, nämlich der gleichzeitigen Verletzung von Herz und Magen. Ich habe in der ganzen mir erreichbaren Literatur keinen derartigen Fall auffinden können.

Happel (Doktorarbeit: Über eine Schußwunde des Herzens mit Einheilung des Projektils. Marburg 1897) stellt alle in der Literatur zerstreuten Fälle von Schußverletzungen des Herzens zusammen, in denen der Tod einige Zeit — Stunden bis Jahre — nach der Verwundung erfolgte.

Von den 46 Fällen sind 16 nicht penetrierende und 30 penetrierende. Letztere kommen für uns nur in Betracht. 11 Fälle betrafen den r. Ventrikel, 10 den l. Ventrikel, 6 mehrere Herzabschnitte, 1 Fall das rechte und 1 Fall das linke Herzohr. Aber nie ist der Magen mit durchschossen worden. In einem Fall starb der Kranke 108 Tage nach der Verletzung unter den Symptomen der Peritonitis. Im Sektionsprotokoll ist aber nichts von einer Magenverletzung erwähnt.

Wir haben unter den Selbstmördern, die in die Anatomie des Hafenkrankenhauses eingeliefert wurden, 20 gehabt, die durch Herzschuß ihrem Leben ein Ende gemacht hatten. Herr Dr. Reuter, Prosektor der Anatomie, hat mir in liebenswürdiger Weise die Sektionsprotokolle zur Verfügung gestellt. Ich habe einen gleichartigen Fall auch nicht finden können; nur in einem Falle war ein Streifschuß des Magens vorgekommen.

Eine Kugel, welche — wie in unserem Falle — den Thorax am unteren Rand der 5. Rippe ca. $3^1/_2$ cm von der l. Brustwarze entfernt durchbohrt, kann den Magen nur treffen, wenn der Schußkanal nach unten und sagittal verläuft. Die Möglichkeit wird immer geringer, wenn er sich der horizontalen Ebene nähert. Deshalb glaube ich nicht, daß bei einem normal großen Herzen bei normaler Lage eine gleichzeitige Herz- und Magenverletzung möglich ist.

Ich habe an der Leiche verschiedenfach Versuche angestellt. Wenn ich mir am Herzen die Verletzungsstellen markierte und eine lange Nadel hindurchstieß, ist es mir niemals gelungen, den Magen zu treffen. Dies war mir nur möglich, wenn ich das Herz nach links und unten zog.

Bedingung für eine gleichzeitige Magen- und Herzverletzung ist meiner Meinung nach erstens ein Hochstand des Zwerchfells, der hervorgerufen sein kann durch Meteorismus oder Schrumpfungsvorgänge in der Pleurahöhle, und zweitens eine Vergrößerung oder Verlagerung des Herzens. Beides traf bei unserem Fall zu. Bedenkt man außerdem noch, daß während der Ventrikelsystole und während der Inspiration das Herz um 1,2—2,4 cm

tiefer treten soll, so würde sich diese Verletzung noch leichter erklären lassen.

Was die Indikation zur Operation betrifft, so sind einige der Meinung, daß bei Schußverletzungen eine Indikation seltener vorläge als bei Stichverletzungen, und daß man sich im allgemeinen besser abwartend verhalten solle, weil Fälle von eingeheiltem Geschoß bekannt seien. Ich glaube, man kann Rehn zustimmen, der 1897 auf dem Chirurgencongreß den Vorschlag machte, in jedem Falle, wo Verdacht auf eine Herzverletzung vorhanden sei, das Herz freizulegen, um durch Naht der Verletzung und Reinigen des Herzbeutels von Blut den drohenden Complikationen vorzubeugen. Dies gilt nicht nur für Stich-, sondern auch für Schußwunden. Man kann ja vorher niemals wissen, welcher Art die Verletzung ist. Eine Blutung aus der A. coronaria ist immer tödlich. Der Kranke stirbt entweder an Verblutung oder an Herzbeuteltamponade. Außerdem widerspricht die Statistik der abwartenden Haltung. Nach Loison kommen nur 2,7 Proz. Spontanheilungen bei Schußverletzungen des Herzens vor. Dagegen berichtet Borchardt in der Berliner medizinischen Gesellschaft (Münch. medizin. Wochenschrift 1905. Nr. 9. S. 432), daß von 8 Fällen, die zur Operation gelangten, 3 geheilt wurden = 37,5 %.

Wenn man die Kranken exspektativ behandelt, und sie kommen wirklich durch, so bildet sich eine wenig wiederstandsfähige Narbe aus, die später Veranlassung geben kann zu Herzaneurysma mit eventueller Herzruptur.

Der Heilungsverlauf wird häufig ungünstig beeinflußt durch Pericarditis, Endocarditis, Pleuritis, Pneumonie, Hämo- und Pneumothorax.

Der Substanzdefekt bei Herzwunden wird bekanntlich durch Granulationsgewebe ersetzt, welches seinen Ausgang nimmt vom intermuskulären und epicardialen Bindegewebe. Es tritt keine Regeneration der quergestreiften Muskelfasern ein.

Im Juni 1904 haben wir im Hafenkrankenhaus einen penetrierenden Herzschuß mit glücklichem Ausgang operiert. Damals handelte es sich aller Wahrscheinlichkeit nach um einen Schuß durch das Ventrikelseptum. Jener Fall ist in der deutschen Zeitschrift für Chirurgie 1904. Bd. 75. S. 71 von Schubert veröffentlicht worden.

XXVII.

Aus der chirurgischen Universitätsklinik zu Kiel.
(Professor Helferich.)

Erfolgreiche Resektion von 3 m Ileum wegen Volvulus und innerer Einklemmung.

Von
Dr. **Rudolf Göbell**,
Assistenzarzt u. Privatdozent.

(Mit 1 Abbildung.)

Albu[1])*) und Blayney[2]) waren im Jahre 1901 auf Grund der Resultate der ihnen bekannten ausgedehnten Darmresektionen und eigener oder fremder Stoffwechselversuche an Patienten, welche eine beträchtliche Kürzung ihres Dünndarms erfahren hatten, zu dem Schluß gekommen, daß „mehr als ein Drittel der im Verhältnis zur Körpergröße berechneten Länge des Dünndarms nicht ohne Gefährdung des Ernährungszustandes entfernt werden darf".

Glücklicherweise haben eine ganze Reihe von Chirurgen diese Regel nicht befolgt und durch Exstirpation von mehr als ein Drittel des Dünndarms ihren Patienten das Leben gerettet.

Kukula[3]) hatte ja auch schon im Jahre 1900 in seiner ausführlichen, allerdings von Albu und Blayney nicht berücksichtigten Arbeit erklärt, daß Darmkürzungen von mehr als der Hälfte des Dünndarms ein vollkommen berechtigter und zulässiger Eingriff seien. Kukula glaubte sich zu diesem kühn erscheinenden Ausspruch durch die Ergebnisse seiner sorgfältigen Prüfung der einzelnen Krankengeschichten und Stoffwechselversuche, insbesondere aber dadurch befugt, daß er bei seiner Patientin durch Autopsie feststellen konnte, daß sie mit nur 2 m Dünndarm $2\frac{1}{2}$ Jahre in bestem Wohlbefinden gelebt hatte und nicht an den Folgen der Darmkürzung gestorben war.

Albus und Blayneys Aufsätze haben aber den Erfolg gehabt, daß man nunmehr die Dünndarmresektionen einteilte in solche von weniger und solche von mehr als 2 m, d. h. $\frac{1}{3}$ der durchschnittlichen Länge des Dünndarms.

Statistiken der Resektionen von mehr als 2 m Darm sind dementsprechend von Payr[4]), Harris[5]) und Park[6]) aufgestellt worden. Schon Koch[7]), Budberg[7]) und Kukula haben aber darauf hingewiesen, daß man die Größe des Eingriffs nach der Länge des zurückgelassenen, nicht nach der des resecierten Darms bestimmen soll. Da die Länge des Dünndarms zwischen 4 m und 8 m schwankt, so kann eine Dünndarmkürzung von 2 m bei kurzem Darm einen viel schwereren Eingriff bedeuten, als eine solche von 3 m bei langem Darm. Solange wir nicht wissen, wie viel Darm der der Patient noch besitzt, sind unsere Schlüsse Hypothesen.

*) Siehe Literaturverzeichnis.

Immerhin ist jede erfolgreiche ausgedehnte Darmresektion wert mitgeteilt zu werden, weil sie dazu ermutigt, in ähnlichen Fällen den Versuch zu machen, durch Entfernung der ganzen erkrankten Darmpartie den dem Tode verfallenen Patienten zu heilen. Deshalb sei es mir gestattet über einen Patienten zu berichten, welchen ich im Auftrage meines Chefs, Herrn Geheimrat Helferich, operiert habe.

Am 25. Juni 1904 wurde der 30jährige Werftarbeiter L. S. (J.Nr.548/1904) in schwer krankem Zustande in die Chirurgische Klinik eingeliefert. Genauere für die Diagnose verwertbare Angaben konnte der Patient über seine Erkrankung nicht machen. Doch wurde festgestellt, daß er am 24. VI. 04 morgens erkrankt war, sehr heftige Schmerzen im Leib gehabt und seit Mittag desselben Tages wiederholt erbrochen hatte. Nach der Operation erfuhren wir, daß Patient am 24. VI. in der Frühe mit Stuhldrang aufgewacht war und nach erfolgtem Stuhlgang heftige Schmerzen in der Unterbauchgegend auf beiden Seiten gleichmäßig bekommen hatte. Gegen Mittag war Erbrechen aufgetreten und von da an hatte Patient alles, was er genoß, erbrochen. Der Leib wurde immer schmerzhafter und härter, Stuhlgang erfolgte nicht mehr, Winde gingen nicht mehr ab.

Bei der Aufnahme am 25. VI. 04 morgens sah der Patient schwer krank aus. Seine Zunge war belegt und trocken. Der Puls war klein und weich, aber regelmäßig, 120 Schläge i. d. Min. Temp. 38,1. Das Abdomen war etwas aufgetrieben. Die Mm. recti und die übrigen Bauchmuskeln waren stark gespannt. Nirgends war Peristaltik sichtbar. Die Leber war aufwärts gedrängt. Im Abdomen ließ sich freies Exsudat nachweisen. Dabei bestand Druckempfindlichkeit über dem ganzen Abdomen, der Douglassche Raum war vorgewölbt und druckempfindlich. Die Bruchpforten waren frei. Während der Untersuchung trat Erbrechen von Dünndarminhalt auf.

Die Diagnose wurde auf diffuse Peritonitis, hervorgerufen durch Appendicitis oder durch Strangulation, gestellt.

Nach gründlicher Magenspülung wurde die Operation 28 Stunden nach dem Einsetzen der ersten Symptome in Äther-Tropfnarkose ausgeführt.

Als die Muskelspannung in der Narkose nachließ, fühlte man in der rechten Bauchseite eine deutliche Resistenz. Deshalb wurde durch einen rechtsseitigen Schrägschnitt das Abdomen eröffnet. Sofort quoll in dickem Strahl braunschwarze trübe, fäcal riechende Flüssigkeit hervor. Neben wenig veränderten, nur leicht geröteten und mit dünnen Fibrinbeschlägen bedeckten Dünndarmschlingen lagen große Partien völlig schwarz gefärbten, teilweise nicht mehr spiegelnden Darms. Der Dünndarm schien vorerst ein unentwirrbares Knäuel zu bilden. Die genauere Untersuchung ergab den folgenden Befund, welchen ich etwas schematisch in der Abbildung wiedergegeben habe. Zwei Darmschlingen hatten um einander eine Achsendrehung rechtsherum erfahren. Sie wurde durch Linksdrehen beseitigt. Danach trat aber noch keine Lösung ein, weil 1. zwischen Schlinge I u. II eine wahre Knotenbildung bestand, 2. die Schlinge I außerdem durch einen Schlitz im Mesenterium geschlüpft und eingeklemmt war. Die Bildung dieses Volvulus war somit folgendermaßen vor sich gegangen: Innere Einklemmung von Schlinge I, wahre Knotenbildung von Schlinge I mit II, Achsendrehung von Schlinge I und II. Erst nach Erweiterung des Mesenterialschlitzes gelang es die Schlinge I zu lockern. Sie gab dem Zuge

nach, weil sie die Achse des Knotens bildete. Danach war der Darm völlig gelöst.

Der ganze an der Volvulusbildung beteiligte dem Ileum angehörende Darm war stark geschädigt, z. T. gangränos, z. T. infarciert und mit Fibrinbelägen versehen, an einzelnen Stellen spiegelte die Serosa noch. Im ganzen war der Darm so verändert, daß eine Lebensfähigkeit ausgeschlossen erschien. Deshalb Resektion der ganzen Darmpartie. Verschluß der ab- und

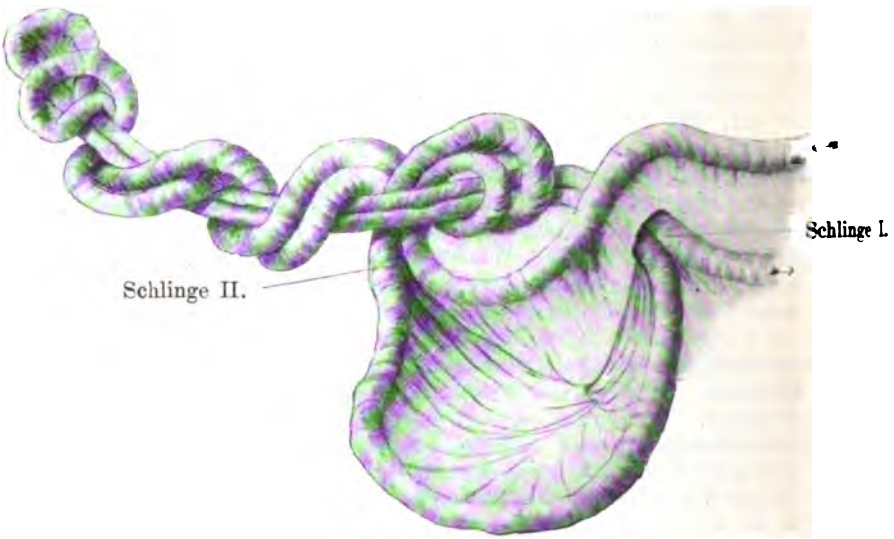

Fig. 1.

zuführenden Darmenden durch 3 fache Tabaksbeutelnaht. Vom Ileum blieb oberhalb der Valvula ileo-coecalis nur ein 4 cm langes Stück stehen. Deshalb wurde auf eine Vereinigung von Dünndarm mit diesem Ileumrest verzichtet und gleich am Colon ascendens eine laterale Ileo-Colostomie mit 3 facher Nahtreihe angelegt. Austupfen und Tamponade der Bauchhöhle. Situationsnaht. Verband. Kochsalzinfusionen. Der weitere Verlauf war folgender:

26. 6. Allgemeinbefinden befriedigend. Puls kräftiger. Kein Aufstoßen, kein Erbrechen. Winde abgegangen. Ord.: Subcutane Kochsalzinfusionen, nichts per os und rectum. Kampher nach Bedarf, zur Nacht Morphin.

27. 6. Keine peritonitischen Reizsymptome. Winde und Stuhlgang nach Glyzerinklysma. Nährklystiere und Infusionen.

28. 6. Gutes Befinden hält an. Es wird Flüssigkeit per os gereicht. Verbandwechsel: Verband ebenso scheußlich riechend wie die bei der Operation aus der Bauchhöhle quellende Flüssigkeit. Mull mit braunschwarzem Sekret durchtränkt. Erneuerung der oberflächlichen Verbandteile.

2. 7. Besserung hält an: täglich Stuhlgang. Ernährung per os mit ganz leichten, aber nahrhaften Speisen (Milch, Bouillon, Puro, Tropon, Eier.

gehacktes Fleisch). Mit der Lockerung der Tampons wird begonnen. Der Rest der Wunde wird mit Wasserstoffsuperoxyd ausgesprayt und mit Wasserstoffsuperoxydcompressen verbunden.

10. 7. Alle Tampons allmählich entfernt. Wunde vorzüglich granulierend. Allgemeinbefinden sehr gut.

15. 7. Die granulierende Wunde wird nach Abtragung der Hautwundränder und Abkratzen der Granulationen mit tiefgreifenden Nähten geschlossen.

18. 7. Nach zweitägiger Pause, in welcher auch leichte Schmerzen an der Nahtstelle und geringerer Appetit bestanden, heute wieder Stuhlgang und gutes Allgemeinbefinden.

25. 7. Nähte entfernt.

27. 7. Wunde bis auf drei kleine granulierende Punkte verheilt. Pat. darf mit Leibbinde aus dem Bett.

4. 8. Wunde völlig geheilt. Pat. entlassen.

Der resecierte Darm maß in stark contrahiertem Zustand 2,97 m, seine durchschnittliche Länge in vivo wird demnach wohl noch mehr als 3 m betragen haben. Solche Messungen können ja niemals genau sein. Da bei dem Patienten eine Ileo-Colostomie am Colon ascendens gemacht wurde, so ist auch noch das kleine etwa 4 cm lange unterste Ileumende außer Funktion gesetzt. Vom Coecum kann man wohl annehmen, daß es als resorbierende Fläche in Betracht kommt, obwohl die Einmündung des Dünndarms in den Dickdarm jetzt ein wenig nach abwärts von der Ileocöcalklappe liegt.

Der Pat. befindet sich zurzeit $10\frac{1}{2}$ Monate nach der Operation sehr wohl. Er wiegt $127\frac{1}{2}$ Pfund, er hat seit seiner Entlassung $11\frac{1}{2}$ Pfund zugenommen. Er ist Werftarbeiter und voll arbeitsfähig.

Er hat seit der Operation niemals Durchfall gehabt, obwohl er zu seiner gewöhnlichen Kost zurückgekehrt ist. Heißhunger hat er nie verspürt. Er nimmt auch nicht ungewöhnlich viel Nahrung zu sich. Der Stuhlgang ist meist weich, geformt, von normaler brauner Farbe, erfolgt am Tag 1 oder 2 mal, sehr selten 3 mal. Nur bei sehr fettreicher Nahrung wird nicht alles Fett völlig resorbiert. Der Urin ist normal und hat normale Stickstoffwerte. Ein hinreichend genauer Stoffwechselversuch ist bisher noch nicht durchgeführt worden.

Der Patient ist 1,74 m groß. Nach Benekes Berechnung würde er noch 3,74 m Dünndarm besitzen. Daß solche Zahlen uns zu sicheren Schlüssen nicht berechtigen, ist schon gesagt worden.

Die nachstehenden Tabelle Parks, in welche unser Fall und Friedrichs Ausschaltung von 3 m Dünndarm eingefügt sind, zeigt, daß von 18 Darmresektionen mit Entferung von mehr als 200 cm Darm 3 Patienten gestorben sind, davon nur 2 an Inanition (Maydl, von Eiselsberg) und Friedrich eine Darmausschaltung von 3 m Dünndarm mit gutem Resultat ausgeführt hat.

Wenn man auch annehmen kann, daß meist nur die guten Erfolge publiziert worden sind, so sprechen doch diese 15 geheilten Patienten für die Berechtigung solcher Operationen.

Darmresektionen mit Entfernung von mehr als 200 cm Darm.

Operateur	Länge des entfernten Darmes		Resultat
1. Koeberlé	205 cm		Geheilt.
2. Kocher	208 „		„
3. Dreesmann	215 „		„
4. Shepherd	237 „		„
5. Kukula	237 „		„
6. Harris	239 „		„
7. Hayes	248 „		„
8. Peck	251 „		„
9. Lauwers	265 „		„
10. Park	265 „		„
11. Payr	275 „		„
12. Maydl	284 „		3 Wochen später an Inanition gestorben.
13. Göbell	300 „		Geheilt.
14. Fantino	310 „		„
15. Monprofit	310 „		„
16. Ruggi	330 „		„
17. v. Eiselsberg	350 „		Gestorben nach 25 Tagen.
18. Obalinski	365 „		Gestorben nach 22 Stunden (Collaps).
19. Friedrich	300 „	Darmausschaltung	Geheilt.

Literaturverzeichnis.

1. Albu, Über die Grenzen der Zulässigkeit ausgedehnter Darmresektionen. Berliner klin. Wochenschrift 1901. S. 1248.
2. Alexander Blayney, On the Removal of Great Lengths of Intestine. British med. Journal 1901, 16. Nov.
3. Kukula, Über ausgedehnte Darmresektionen. Archiv für klin. Chirurgie, Bd. 60. 1900.
4. Payr, Über ausgedehnte Darmresektionen. Archiv für klin. Chirurgie Bd. 67. 1902.
5. Harris, New-York med. Record. Okt. 11. 1902. p. 566.
6. Roswell Park, Successfull removal of 265 cm of gangrenous intestine. Archives internationales de Chirurgie. Vol. I.
7. Budberg-Boeninghausen u. Koch, Darmchirurgie bei ungewöhnlichen Lagen und Gestaltungen des Darmes. Deutsche Zeitschrift für Chirurgie. Bd. 42 u. 43.
8. P. L. Friedrich, Über den Nutzen der funktionellen Ausschaltung großer Darmabschnitte bei septischer Peritonitis. Medizin. Klinik. 1904/5. Nr. 2.

Berichtigung.

In der Anmerkung auf Seite 3 dieses Bandes Artikel „Heidenhai muß es auf der vorletzten Zeile heißen „Zungenbasiscarcinom“ st Lungenbasiscarcinom.

370

77. Band. 1.—3. Heft. April 1905.

DEUTSCHE ZEITSCHRIFT FÜR CHIRURGIE.

HERAUSGEGEBEN VON

PROF. BARDENHEUER IN KÖLN, PROF. v. BERGMANN IN BERLIN, PROF. BIER IN BONN, PROF. CH. H. BRAUN IN GÖTTINGEN, DR. v. BURCKHARDT IN STUTTGART, PROF. DOLLINGER IN BUDAPEST, PROF. v. EISELSBERG IN WIEN, PROF. ENDERLEN in BASEL, DR. G. FISCHER IN HANNOVER, PROF. FRIEDRICH IN GREIFSWALD, PROF. GRASER IN ERLANGEN, PROF. HELFERICH IN KIEL, PROF. HILDEBRAND IN BERLIN, PROF. HOCHENEGG IN WIEN, DR. KAPPELER IN KONSTANZ, PROF. KOCHER IN BERN, PROF. KÖNIG IN BERLIN, PROF. KRÖNLEIN IN ZÜRICH, PROF. KÜSTER IN MARBURG, DR. C. LAUENSTEIN IN HAMBURG, PROF. LENNANDER IN UPSALA, PROF. v LEUTHOLD IN BERLIN, PROF. MADELUNG IN STRASSBURG I. E., DR. MARTENS IN BERLIN, PROF. MÜLLER IN ROSTOCK, DR. A. NEUMANN IN BERLIN, PROF. PERTHES IN LEIPZIG, PROF. POPPERT IN GIESSEN, PROF. RIEDEL IN JENA, PROF. E. ROSE IN BERLIN, PROF. v. RYDYGIER IN LEMBERG, PROF. SCHÖNBORN IN WÜRZBURG, PROF SONNENBURG IN BERLIN, PROF. TRENDELENBURG IN LEIPZIG, DR. WIESINGER IN HAMBURG, PROF. WITZEL IN BONN.

UND UNTER MITWIRKUNG VON

PROF. DR. ROSE IN BERLIN — PROF. DR. TRENDELENBURG IN LEIPZIG — PROF. DR. BIER IN BONN

REDIGIRT VON

PROF. DR. HELFERICH IN KIEL

Siebenundsiebzigsten Bandes Erstes bis Drittes Heft.

Mit 45 Abbildungen im Text und 1 Tafel.

BOSTON MEDICAL LIBRARY JUN 3 1905

LEIPZIG,
VERLAG VON F. C. W. VOGEL.
1905.

Telegr.-Adresse: Orthopädie, Berlin.

Fernsprecher Amt III, No. 2228 u. 8062

H. Windler,

Königl. Hoflieferant

Berlin N. 24, Friedrichstr. 133a

Zweiggeschäft: **St. Petersburg,** Hirschmann & Windler.

Telegr.-Adresse: Medizin, St. Petersburg.

Chirurgie-Instrumente. Krankenhaus-Möbel. Bandagen.

Apparate zur Orthopädie, Sterilisation u. Krankenpflege.

17250

22738

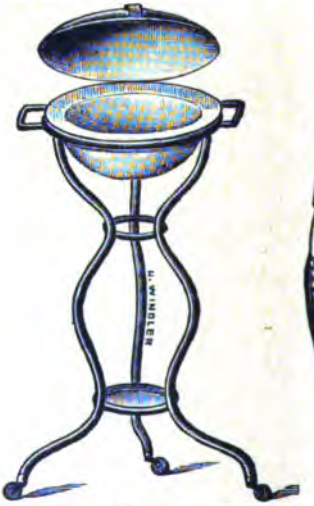

23442a

27161

17250. **Scharfe Hohlmeisselzange** nach Mathieu, in 2 Grössen à Mk. 15.—

22738. **Gipsmesser** nach v. Bergmann . . . . . „ 2.50

23442a. **Waschständer** aus Eisen, lackiert, mit emailliertem Waschbecken, vernickeltem Scharnierdeckel u. Fussrollen . . . . . „ 12.50

27161. **Künstlicher Unterarm** für Arbeiter, mit beweglicher Stahlklaue . . . . . „ 60.—

Haupt-Katalog 1900. Nachtragspreisliste 1904.

VERLAG VON F. C. W. VOGEL IN LEIPZIG

Einführung in das Studium der Ohrenkrankheiten

ein

Grundriß der Otologie

In Form von akademischen Vorträgen für Studierende und praktische Ärzte

unter Mitwirkung von

Prof. Dr. H. Schwartze

Geh. Med.-Rat und Direktor der Kgl. Universitäts-Ohrenklinik zu Halle a. S.

bearbeitet von

Prof. Dr. C. Grunert

Erster Assistent der Klinik.

Preis 10.— Mark, gebunden 11.25 Mark.

Vorwort.

Die erste Anregung, unseren Grundriß der Otologie in Form von akademischen Vorträgen zu schreiben, gab das überraschende Interesse, welches den im staatlichen ärztlichen Fortbildungskurs in der zweiten Hälfte des Wintersemesters 1902/03 in unserer Klinik gehaltenen und nur dem Bedürfnis des allgemein praktizierenden Arztes angepaßten Vorträgen entgegengebracht wurde. Hatten die Kursteilnehmer im Laufe dieser Vorträge auch mehrfach den Wunsch geäußert, das Gehörte schwarz auf weiß zu besitzen, so konnten wir diesem Wunsche doch nicht entsprechen, weil die Kürze der für den Vortragszyklus zur Verfügung stehenden Zeit uns die Beschränkung auf die wichtigsten Kapitel der Ohrenheilkunde auferlegt hatte.

Nun legte der Umstand, daß jeder Studierende der Medizin im Deutschen Reiche in Kürze obligatorisch die Ohrenklinik hören muß und sich im Staatsexamen über seine Kenntnisse auf dem Gebiete der Otologie auszuweisen haben wird, den Gedanken nahe, in entsprechender Form auch die im Fortbildungskurs aus Zeitmangel unberücksichtigt gebliebene Materie zu bearbeiten und dem Studierenden einen Grundriß in die Hand zu geben, der ihn als Einführung in das Studium der Ohrenkrankheiten begleitet.

Die ganze Anlage unseres Werkes zeigt schon, daß es nicht etwa ein sogenanntes Repetitorium sein soll, dazu bestimmt, dem Staatsexamenskandidaten für das Examen in ebenso bequemer wie oberflächlicher Weise die wichtigsten otologischen

Kenntnisse zu übermitteln. Seine Bestimmung ist vielmehr die eines Nachlesebuches über das, was der Studierende in der Klinik gesehen und gehört hat.

Die bisherigen Lehrbücher der Ohrenheilkunde sind mit wenigen Ausnahmen vorwiegend lexikalische Werke, die zwar für den Ohrenarzt als Nachschlagebücher von hohem Werte sind, ihrem Zweck aber, den Studierenden in unsere Disziplin einzuführen und dem praktischen Arzte ganz präzise Vorschläge für die einzelnen Krankheitsfälle zu geben, deshalb oft nicht genügend entsprechen können, weil sie nicht subjektiv genug gehalten sind. Je subjektiver ein Lehrbuch abgefaßt ist, je bestimmter die therapeutischen Anweisungen des Autors zum Ausdruck gebracht sind, um so mehr eignet sich ein solches Buch für den Studenten. Der Student pflegt nicht nur in verba magistri zu schwören, nein, er muß es; er bedarf zunächst einer festen Richtschnur, die ihm nur die deutlich zum Ausdruck gebrachte Ansicht seines Lehrers zu geben vermag. Erst eigene, in der Praxis gewonnene Erfahrungen schmieden ihm später die Waffe der Kritik an den Lehren seines Lehrers und befähigen ihn, sich in diesem oder jenem von dem Einflusse desselben frei zu machen.

Nichts ist gewiß dem Fortschritt der Wissenschaft nachteiliger als der Autoritätenglaube, und der Zweifel ist nützlich und berechtigt, aber nur auf dem festen Grunde einer zuvor erworbenen einheitlichen Unterlage des Wissens.

Dieser Subjektivismus beeinträchtigt keineswegs den wissenschaftlichen Wert eines Lehrbuches. Und auch unser Grundriß, der in erster Linie eine kurze und bestimmte Darlegung unserer eigenen wissenschaftlichen Überzeugung und der in der Halleschen Universitäts-Ohrenklinik durch lange Erfahrung von uns erprobten Untersuchungs- und Behandlungsmethoden bringt, trägt durchaus dem neuesten Standpunkte der wissenschaftlichen Entwicklung unserer Disziplin Rechnung.

Aus der Bestimmung unseres Grundrisses ergibt sich die Auswahl und Darstellung des Stoffes.

Unser Hauptaugenmerk war dabei darauf gerichtet, den Fehler zu vermeiden, dem mehrere der größeren Lehrbücher der neueren Zeit insofern verfallen sind, als sie in der Absicht, das literarische Material möglichst vollständig zusammenzutragen, oft die wünschenswerte kritische Auslese desselben vernachlässigt, und Ungleichwertiges, Zweifelhaftes und Unzuverlässiges dem Feststehenden als gleichwertig an die Seite

gestellt haben. Dadurch wird der Anfänger, der nach bestimmten Lehren verlangt und dem nichts daran gelegen ist, von der Auffassung seines Lehrers abweichende Meinungen zu hören, nur verwirrt und in ein schwankes und beängstigendes Gefühl versetzt, das ihm das weitere Studium verleiden kann.

So haben wir uns denn darauf beschränkt, im wesentlichen nur das anzuführen, was wir selbst gesehen, selbst erfahren und erprobt haben, und was uns unsere lange Lehrtätigkeit als dem Bedürfnis des Anfängers entsprechend hat erkennen lassen.

Literatur, bezw. Autorenhinweise im Text haben wir bis auf einige wenige historische Daten grundsätzlich unterlassen und empfehlen daher an dieser Stelle demjenigen Studenten oder allgemeinen praktischen Arzte, der aus irgend welchen Sonderzwecken Literaturstudien nachgehen will, das Handbuch der Ohrenheilkunde, herausgegeben in 2 Bänden von H. Schwartze bei F. C. W. Vogel, Leipzig 1892 und 1893, oder die weniger umfangreiche III. Auflage des Lehrbuches der Ohrenheilkunde von Jacobson und Blau (Leipzig bei Georg Thieme, 1902), das in übersichtlicher Weise die otologische Literatur bis zum Jahre 1902 zusammengestellt enthält.

Für die Gruppierung des bearbeiteten Stoffes sind vor allem didaktische Gründe maßgebend gewesen; sie ist mit Berücksichtigung der Bedürfnisse des Studierenden nach rein praktischen Gesichtspunkten erfolgt. So haben wir im speziellen Teile des Werkes zunächst einzelne Kapitel, die Verletzungen, Neubildungen, Fremdkörper und Neurosen des Ohres vorausgenommen, weil sie ein nicht trennbares, abgerundetes Ganze bilden und Ohrerkrankungen umfassen, die oft zugleich auf alle Teile des Ohres ausgedehnt sind. Bei der Besprechung der übrigen Erkrankungen haben wir, soweit dies möglich war, in der Reihenfolge der Schilderung die einzelnen anatomischen Abschnitte des Ohres zu Grunde gelegt.

Im einzelnen sei noch hervorgehoben, daß wir von der Beschreibung der Operationstechnik, soweit es sich um Operationen handelt, deren Ausführung nicht der Domäne des allgemeinen Praktikers angehört, Abstand genommen haben. Dagegen sind die Indikationen für die einzelnen größeren chirurgischen Eingriffe auseinandergesetzt und ist das, was der praktische Arzt, der seinem Kranken einen operativen Eingriff vorschlägt, unbedingt von der Operation wissen muß, mit wenigen aber markanten Strichen skizziert, nämlich, was

eine Operation bezweckt, und was sie tatsächlich zu leisten vermag.

Abbildungen von Instrumenten haben wir nicht beigefügt, weil ihr Gebrauch in der Klinik gezeigt und erlernt werden muß, ebensowenig Abbildungen normaler oder pathologischer Präparate, deren Demonstration ebenfalls der Klinik vorbehalten sein muß.

Was unseren Anteil an diesem Grundriß anbetrifft, so ist derselbe ein gemeinsamer. Der eine von uns (Schwartze) hat die Vorträge No. 3 und No. 4 verfaßt auf Grundlage der früher in dem ärztlichen Fortbildungskurs im W.-S. 1902/03 von ihm in ähnlicher Form gehaltenen. Die übrigen Vorträge haben den andern von uns (Grunert) zum Verfasser und sind unter der redaktionellen Mitwirkung und im vollen Einverständnis des ersteren entstanden. Daß diese letzteren Vorträge (von Grunert), von denen der X. und XIII. ebenfalls in dem genannten Ärztekurse gehalten worden sind, dem theoretischen und praktischen Standpunkt unserer Klinik zu den einschlägigen Fragen gerecht geworden sind, dafür bietet die langjährige Tätigkeit ihres Verfassers als erster Assistent der Klinik volle Gewähr.

Wir haben unser Buch den ehemaligen und künftigen Hörern der Halleschen Ohrenklinik gewidmet. Insbesondere sind wir überzeugt, daß es auch den früheren Assistenten der Klinik eine willkommene Gabe sein wird, durch die sie alte Erinnerungen auffrischen und der Anregung gedenken werden, welche sie hier empfangen haben, und durch welche sie hier auf ihre spätere, eigene, erfolgreiche Berufstätigkeit vorbereitet worden sind. Auch gedenken wir hierbei der zahlreichen fremdländischen Ärzte, die hier bei uns die Grundlage ihrer spezialistischen Ausbildung erworben haben.

Wir sind darauf gefaßt, daß unser Grundriß wegen seiner subjektiven Auffassung und Darstellung des Stoffes nicht die allgemeine Billigung seitens unserer Fachgenossen finden wird. Die Zeit wird aber lehren, ob der Student und allgemein praktizierende Arzt, an die wir uns mit unserem Buche wenden, von der Form und dem Inhalt der Darstellung sich angezogen fühlen und mit ihrem Beifall uns Recht geben werden.

Halle a. S., den 13. Februar 1905.

H. Schwartze. C. Grunert.

VERLAG VON F. C. W. VOGEL IN LEIPZIG

Die operative Ausräumung des Bulbus venae jugularis

(Bulbusoperation) in Fällen otogener Pyämie

von

Prof. Dr. **C. Grunert**

Erster Assistent der Königl. Universitäts-Ohrenklinik in Halle a. S.

gr. 8. 1904. Preis 4 M.

Rhinologie, Laryngologie und Otologie

in ihrer Bedeutung für die allgemeine Medizin

von

Prof. Dr. **E. P. Friedrich** in Kiel.

gr. 8. 1899. Preis 8 M., geb. 9.25 M.

Augenärztliche Winke für den praktischen Arzt

von

Prof. Dr. **O. Schwarz** in Leipzig.

gr. 8. 1904. Preis 1.20 M.

Pathologie und Therapie der Perityphlitis

(Appendicitis)

bearbeitet von Dr. **Eduard Sonnenburg**

Geheimer Medizinalrat, Professor der Chirurgie an der Universität, Direktor der chirurg. Abteilung des städt. Krankenhauses Moabit in Berlin.

Mit 36 Abbildungen. Fünfte umgearbeitete Auflage. gr. 8. 1905.

Preis 6.— M., geb. 7.25 M.

Handbuch der Ohrenheilkunde

Mit andern herausgegeben

von

Prof. Dr. **O. Schwartze**

Direktor der Universitäts-Ohrenklinik in Halle a. S.

1. Band. Mit 133 Abbildungen. Preis 25 M., geb. 28 M.

2. Band. Mit 177 Abbildungen. Preis 30 M., geb. 33 M.

VERLAG VON F. C. W. VOGEL IN LEIPZIG

Soeben erschienen:

Encyklopädie der Hygiene

herausgegeben von

Prof. R. Pfeiffer

ordentl. Professor der Hygiene an der Universität in Königsberg

und

Prof. B. Proskauer

Abteilungsvorsteher im Kgl. Institut für Infektionskrankheiten, Berlin

unter Mitwirkung von

Dr. phil. et med. **Carl Oppenheimer**, Berlin, und **92 Mitarbeitern.**

Preis in elegantem Einband 55.— Mark.

Die Hygiene ist in unseren Tagen zu einer Wissenschaft geworden, die ihren Einfluß in allen Zweigen des öffentlichen und des häuslichen Lebens geltend macht. Ärzten, die sich in hygienischen Fragen schnell und mühelos orientieren wollen, kann kein besseres, zuverlässigeres und vollkommeneres Werk empfohlen werden, als die „Encyklopädie der Hygiene".

In **dritter,** vollständig neu bearbeiteter **Auflage** ist soeben erschienen:

Die pathologisch-histologischen Untersuchungsmethoden

von

Prof. G. Sehmorl

Obermedizinalrat und Professor am Stadtkrankenhause zu Dresden.

Preis 8.75 Mark, gebunden 10.— Mark.

Demnächst erscheint:

Lehrbuch der Vibrationsmassage

mit besonderer Berücksichtigung der Gynäkologie

von

Dr. Kurt Witthauer

Oberarzt am Diakonissenhaus zu Halle a. S.

Mit 18 Abbildungen.

Preis broschiert ca. 4.75 Mark, gebunden 6.— Mark.

VERLAG VON F. C. W. VOGEL IN LEIPZIG

Die erste Hilfe in Notfällen

Für Ärzte bearbeitet

von

Prof. Dr. G. Sultan in Berlin

und

Privatdozent Dr. E. Schreiber in Göttingen

unter Mitwirkung von

Privatdozent **Dr. Heermann**, **Dr. Palm**, Privatdozent **Dr. Schieck** und Privatdozent Oberarzt **Dr. Weber**.

Mit 78 Abbildungen. Preis gebunden 8.— Mark.

Urteile der Presse:

Archiv für Orthopädie, Mechanotherapie und Unfallchirurgie: In dem vorliegenden Werke wird dem praktischen Arzte ein vorzügliches Nachschlagebuch geboten, das sich durch große Vielseitigkeit und Vollständigkeit des Inhalts bei Knappheit und Klarheit der Darstellung auszeichnet.

Ärztliche Rundschau: Es gab bisher noch kein Buch, welches dem Arzt für den Zeitpunkt dringlichen Handelns und unaufschiebbaren Entschlusses ein zuverlässiger, so allseitiger und schneller Helfer gewesen wäre.

Zentralblatt für Gynäkologie: Das Buch ist für Ärzte geschrieben und beschränkt sich nicht nur auf innere Medizin, Ophthalmologie, Otiatrie und Psychiatrie, sowie chirurgische Verletzungen, sondern behandelt neben plötzlichen Erkrankungen aus dem Gebiete dieser Disziplinen auch solche aus dem der Geburtshilfe.

Münchener Medizinische Wochenschrift: Es kann als das zurzeit beste Werk auf dem Gebiete der ersten Hilfe für Ärzte empfohlen werden.

Korrespondenzblatt für Schweizer Ärzte: Jeder praktische Arzt, aber ganz speziell der Landarzt und Unfallarzt, die häufig die verschiedensten Notfälle in kurzer Folge zu besorgen haben, werden sich dieses kleinen Buches gerne bedienen, nicht nur, um neues zu erfahren, sondern zur Vergewisserung, daß sie keine Vorsichtsmaßregel versäumt haben, woraus ihnen später ein Vorwurf gemacht werden könnte.

Wiener klinische Rundschau: Bemerkenswert ist die sehr ausführliche Besprechung zahlreicher innerer Erkrankungen, welche unter Umständen rasche Hilfe erfordern, sowie die große Anzahl der angeführten Rezepte.

VERLAG VON F. C. W. VOGEL IN LEIPZIG

Pathologische Physiologie

Ein Lehrbuch für Studierende und Ärzte

von

Dr. Ludolf Krehl

ordentl. Professor und Direktor der Medizinischen Klinik in Straßburg.

Dritte neu bearbeitete **Auflage.** Preis 15.— Mark, gebunden 16.50 Mark.

Im „Archiv für klinische Medizin" referiert Dr. Gerhardt, Erlangen:

Die neue Auflage des Krehlschen Buches ist an Umfang der vorigen Ausgabe nur wenig überlegen; trotzdem enthält fast jedes Kapitel ganz wesentliche Zusätze und Erweiterungen. Der Platz wurde hauptsächlich durch engeren Druck der minder wichtigen oder mehr ins Detail gehenden Abschnitte gewonnen; nur ein kurzes Kapitel, das über Rachitis, ist weggeblieben.

Neu hinzugekommen ist vor allem eine Darstellung der Infektions- und Immunitätslehren, die bei relativ bescheidenem Umfang eine sehr klare Erörterung der schwierigen Fragen bringt.

Von den Abschnitten, welche eine größere Umarbeitung erfahren haben, seien besonders hervorgehoben die Besprechung der Herzveränderungen bei Nephritis, der Herzarhythmie, der Ehrlichschen Forschungen über das Blutserum, der Verdauung, Resorption und Verbrennung der Eiweißkörper, der diabetischen Acidose, des Fiebers, der Muskeldegenerationen. Auch die Kapitel über Magenstörungen, Darmfäulnis, Gicht, Diabetes, die Abschnitte über Stauungspapille, über die Innervation der Blase, über Muskelkrämpfe und Kontrakturen sind entsprechend den wichtigeren Arbeiten der letzten Jahre bedeutend erweitert.

Alle diese Neuarbeiten haben wesentlich dazu beigetragen, die Behandlung des großen Gebietes zu einer möglichst gleichmäßigen zu machen; und wenn auch naturgemäß nicht alle Gruppen von Erscheinungen in gleich detaillierter Weise besprochen werden, so wird es doch nur wenige Fragen über die Beeinflussung physiologischer Vorgänge durch krankhafte Veränderungen geben, über deren Stand das Krehlsche Buch nicht rasche Orientierung ermöglicht.

Alles, was in den Bereich der Darstellung gezogen worden, ist gründlich durchgearbeitet und sehr klar auseinandergesetzt. Bei möglichst vollständiger Berücksichtigung der Literatur sucht der Verfasser überall zu eigenem Urteil zu gelangen. Ganz besonders hervorzuheben ist aber die außerordentlich anregende Darstellungsweise. Krehl strebt überall nach einheitlicher Auffassung, nach gemeinsamen Gesichtspunkten bei der Schilderung der Erscheinungen; dabei umgeht er aber nie die Schwierigkeiten, die sich solcher Betrachtungsweise entgegenstellen, sondern er weist gerade bei jeder Gelegenheit auf offene Fragen, auf die Unsicherheit in der Deutung scheinbar grundlegender Beobachtungen hin, und sehr häufig finden sich daneben Andeutungen über die Wege, welche voraussichtlich zur Klärung führen werden, oder direkte Vorschläge zu neuer Versuchanordnung.

Das Buch wird für den Studierenden der beste Leitfaden sein zur Anerziehung physiologischen Denkens in der inneren Medizin; dem Arzt, und speziell dem inneren Mediziner, bringt es eine Fülle von Belehrung und Anregung, wie wenig andere Bücher.

Die beste und **billigste Verbandbinde** für einmaligen Gebrauch ist unstreitig die **Tupfmullbinde** von

Magnus Reussmann, Verbandstoffweberei u. Bindenfabrik,
Lössnitz i. Erzgeb.

Spezialität: **Binden und Verbandstoffe**, 6, 8, 10, 12, 15 cm br.
Tupfmullbinden 10 Meter lange, 7, 9, 11, 14, 17 Pfg. pr. Stück.
20 „ „ 14, 18, 22, 28, 34 „ „ „

Ausserdem fabriziere ich noch: **Cambrik, Battist, Steifgaze** und **Mullbinden** von 3—20 cm breit und 5 m lang zu den denkbar billigsten Preisen:

Tupfmull 100 cm breit, 40 m lang, Mk. 3.50
Mull Ia 100 „ „ 40 „ „ „ 5.60
Battist 118 „ „ 40 „ „ „ 8.—
} Bei grösseren Posten entsprechenden Rabatt.

Wöchentliche Leistung **30,000 Meter. Gaze und Verbandstoffe.**

Verlag von FERDINAND ENKE in Stuttgart.

Soeben erschien:

Schanz, Dr. A., Fuss und Schuh. Eine Abhandlung für Arzte, für Schuhmacher und Fussleidende. Mit 24 Abbildungen. gr. 8°. 1905. geh. M. 1.20

Seydel, Generalarzt, Prof. Dr. K., Lehrbuch der Kriegschirurgie. **Zweite Auflage.** Mit 271 Abbildungen. gr. 8°. 1905. geh. M. 10.—; in Leinw. gebunden M. 11.20.

Verlag von **Gustav Fischer** in **Jena.**

Soeben wurde vollständig:

Die Indikationen
zu chirurgischen Eingriffen bei inneren Erkrankungen.

Für den Praktiker bearbeitet
von **Prof. Dr. Hermann Schlesinger, Wien.**

Mit einem Anhange von Privatdozent Dr. **Julius Schnitzler**, k. k. Primararzt i. Wien,
3 Teile. Preis für jeden Teil: 3 Mk., geb. 3 Mk. 60 Pfg.

Sauerstoff-Inhalations-Apparate
Sauerstoff-Chloroform-Apparate
Sauerstoff-Fabrik Berlin G. m. b. H.
Berlin N., Tegeler Strasse 15.
Prospekte und Literatur umgehend franko.

Sauerstoff-Inhalations-Apparate
Sauerstoff-Chloroform-Apparate
Sauerstoff-Fabrik Berlin G. m. b. H.
Berlin N., Tegeler Strasse 15.
Prospekte und Literatur umgehend franko.

Neuer Verlag von F. C. W. Vogel in Leipzig.

SPECIELLE DIAGNOSE
DER
INNEREN KRANKHEITEN.

Ein Handbuch für Aerzte und Studirende
von
Prof. Dr. WILHELM v. LEUBE.

I. Band.
Siebente neubearbeitete **Auflage.**

Mit 28 Abbildungen. Lex. 8. 1904. Preis 13 M., geb. 14 M. 50 Pf.

II. Band.
Sechste neubearbeitete **Auflage.**

Mit 68 Abbildungen. Lex. 8. 1901. Preis 15 M., geb. 16 M. 25 Pf.

PATHOLOGISCHE PHYSIOLOGIE.

Ein Lehrbuch für Studierende und Ärzte.

Dritte Auflage
von
Prof. Dr. **LUDOLF KREHL,**
Direktor der med. Klinik in Strassburg i. E.

gr. 8. 1904. Preis M. 15.—, geb. M. 16.50.

SUPRARENIN.

(Name als Marke geschützt)

Schnupfpulvern in einer Verdünnung von 1:10000 verwendet.

Die Lösungen des **Suprareninum hydrochloricum oder boricum** vertragen Zusätze von Cocaïn, Atropin, Eserin, Zinkum sulfuricum ohne sich zu zersetzen.

Indikationen:

1. **In der Augenheilkunde:** In Verbindung mit einem Lokalanaestheticum zur Erzeugung von **Anaesthesie zugleich mit der Blutleere,** bei **Episkleritis, Frühjahrskatarrh, chron. Conjunctivitis,** bei **Iritis, Glaucom,** bei **Operationen.**
2. **In der Oto-Rhino-Laryngologie:** Bei **Tubenkatarrh** und **blutenden Mittelohrpolypen;** bei **Operationen in der Nase, Nasenbluten, Schnupfen, Heufieber, Nebenhöhlenempyemen,** und auch zu **diagnotischen Zwecken,** um die tiefen Teile in der Nase besser sichtbar zu machen; bei **Operationen** an dem **Larynx.**
3. **In der Chirurgie:** Als Zusatz zur Schleich'schen Infiltrationsflüssigkeit; auch bei lebensgefährlichen Blutungen zur Tamponade.
4. **In der Urologie:** Bei **Blasengeschwülsten, Blutungen der Blase** oder der **Urethra** und bei **Stricturen.**
5. **In der Gynaekologie:** Bei **Uterus-Blutungen** in Folge von Endometritis oder Fibromen.
6. In Fällen von **Magen-** und **Darmblutungen.**

III. Aus der chirurgischen Abteilung des städtischen Krankenhauses Moabit. Direktor: Geh. Rat Prof. Dr. Sonnenburg.
Hermes, Ueber Spontanabstossung einer Darminvagination 27
Lauenstein und **Revenstorf**, Wie ist die Entstehung der Blutungen in der Schleimhaut operativ entfernter Wurmfortsätze zu erklären? Insbesondere: Ist es wahrscheinlich, dass diese Schleimhaut-Blutungen zurückzuführen sind auf die mechanischen Insulte des Wurmfortsatzes und seines Mesenteriolums bei der Operation? . . . 40
V. Aus der chirurgischen Abteilung des Spitals in Chaux de Fonds. Oberarzt: Dr. F. de Quervain.
v. Greyerz, Über die oberhalb von Dickdarmverengerungen auftretenden Darmgeschwüre. (Mit 2 Abbildungen) 57
VI. Aus der chirurgischen Klinik und Privatklinik des Herrn Prof. Dr. Th. Kocher in Bern.
Matti, Beiträge zur Chirurgie des Magenkrebses. Über 97 (101) Magenresektionen wegen Carcinom, mit Berücksichtigung der Fernresultate hinsichtlich Radikalheilung und Wiederherstellung der Magenfunktionen 100
VII. Aus der speziell-physiologischen Abteilung des physiologischen Instituts der Universität Berlin.
Katzenstein, Über Entstehung und Wesen des arteriellen Collateralkreislaufs. (Mit 14 Abbildungen) 189
VIII. Aus dem chirurg.-poliklinischen Institut der Universität Leipzig. (Dir.: Prof. Perthes).
Aulhorn, Über Luxation im Carpometacarpalgelenke des Daumens u. über Luxationsfraktur des Daumen metacarpus (Bernut Fraktur). (Mit 4 Abbildungen) 227
IX. Aus der chirurg. Universitäts-Klinik zu Marburg. Geh. Rat Küster.
v. Brunn, Zur Tuberkulose des Hodens und Nebenhodens 235
X. Aus derselben Klinik.
Richter, Ein Beitrag zur Kenntnis der traumatischen Luxationen des Fusses im Talocruralgelenk. (Mit 2 Abbildungen) 246
XI. Aus der Basler chirurgischen Klinik.
Vischer, Über Osteome der Orbita und der Oberkiefer. (Mit 1 Abbildung im Text und Tafel I) 268
XII. Aus der chirurgischen Universitätsklinik in Göttingen (Dir. Geh. Rat Prof. Braun).
Doering, Beitrag zur Lehre von den idiopatischen Osteopsathyons. (Mit 4 Abbildungen.) 284
XIII—XV. **Kleinere Mitteilungen:**
XIII. Aus dem Garnisonlazareth in Brandenburg.
Blecher, Über Infraktionen und Frakturen des Schenkelhalses bei Jugendlichen 302
XIV. Aus der chirurgischen Universitätsklinik in Göttingen (Dir. Geh. Rat Prof. Braun).
Tollens, Zur Behandlung cavernöser Tumoren mit Magnesiumstiften. (Mit 2 Abbildungen.) 309
XV. Aus der chirurgischen Klinik zu Kiel (Geh.-Rat Prof. Helferich).
Sick, Die Halsphlegmone (Reclus) 311
XVI. **Besprechungen:**
1. **Martin**, Die Anästhesie in der ärztlichen Praxis (Braun) 318
2. **Jaffé**, Stellt die Bottinische Operation einen Fortschritt in der Behandlung der chronischen Urinretention bei Prostatikern dar (Braun) 318
3. **Bockenheimer** und **Frohse**, Atlas typischer chirurg. Operationen (Helferich) 319
4. **Mankiewicz**, Das Kunstbuch über den Steinschnitt von Georg Bartisch (Helferich) 319
Anzeigen literarischer Neuigkeiten 319

Beilage von **Eugen Loeber** in Dresden.

Alleinige Inseraten-Annahme durch die Annoncen-Expedition von **Rudolf Mosse** in Berlin und deren Filialen.

Verantwortlicher Herausgeber: Prof. Dr. H. Helferich in Kiel.

Druck von J. B. Hirschfeld in Leipzig.

77. Band. 4.—6. Heft. Mai 1905.

DEUTSCHE ZEITSCHRIFT

FÜR

CHIRURGIE.

HERAUSGEGEBEN

VON

PROF. BARDENHEUER IN KÖLN, PROF. v. BERGMANN IN BERLIN, PROF. BIER IN BONN, PROF. CH. H. BRAUN IN GÖTTINGEN, DR. v. BURCKHARDT IN STUTTGART, PROF. DOLLINGER IN BUDAPEST, PROF. v. EISELSBERG IN WIEN, PROF. ENDERLEN in BASEL, DR. G. FISCHER IN HANNOVER, PROF. FRIEDRICH IN GREIFSWALD, PROF. GRASER IN ERLANGEN, PROF. HELFERICH IN KIEL, PROF. HILDEBRAND IN BERLIN, PROF. HOCHENEGG IN WIEN, DR. KAPPELER IN KONSTANZ, PROF. KOCHER IN BERN, PROF. KÖNIG IN BERLIN, PROF. KRÖNLEIN IN ZÜRICH, PROF. KÜSTER IN MARBURG, DR. C. LAUENSTEIN IN HAMBURG, PROF. LENNANDER IN UPSALA, PROF. v LEUTHOLD IN BERLIN, PROF. MADELUNG IN STRASSBURG i. E., DR. MARTENS IN BERLIN, PROF. MÜLLER IN ROSTOCK, DR. A. NEUMANN IN BERLIN, PROF. PERTHES IN LEIPZIG, PROF. POPPERT IN GIESSEN, PROF. RIEDEL IN JENA, PROF. E. ROSE IN BERLIN, PROF. v. RYDYGIER IN LEMBERG, PROF. SCHÖNBORN IN WÜRZBURG, PROF. SONNENBURG IN BERLIN, PROF. TRENDELENBURG IN LEIPZIG, DR. WIESINGER IN HAMBURG, PROF. WITZEL IN BONN.

UND UNTER MITWIRKUNG VON

PROF. DR. ROSE IN BERLIN

PROF. DR. TRENDELENBURG IN LEIPZIG

PROF. DR. BIER IN BONN

REDIGIRT VON

PROF. DR. HELFERICH IN KIEL

Siebenundsiebzigsten Bandes Viertes bis Sechstes Heft.

Mit 48 Abbildungen im Text und 4 Tafeln.

BOSTON MEDICAL LIBRARY JUL 14 1905

LEIPZIG,
VERLAG VON F. C. W. VOGEL.
1905.

INHALT.

Seite

XVII. Aus der chirurgischen Universitäts-Klinik zu Giessen.
Brüning, Beitrag zur Frage der Choledochotomie 325

XVIII. Aus dem Kaiserin-Elisabeth-Wöchnerinnenheim „Lucina" in Wien Primararzt: Dr. Bosse.
Frank, Zur Kenntnis der congenitalen Sacraltumoren. (Mit 2 Abb.). . 368

XIX. Aus dem chirurg.-poliklinischen Institut der Universität Leipzig. (Prof. Dr. Perthes).
Kohl, Über eine besondere Form der Infraction: Die Faltung der Knochencorticalis. (Mit Tafel II) 383

XX. **Matsuoka**, Ein Beitrag zur Lehre vom osteoplastischen Carcinom. (Mit Tafel III) 389

XXI. Aus dem chirurg.-poliklinischen Institut der Universität Leipzig.
Perthes, Über Nervenregeneration nach Extraction v. Nerven wegen Trigenumsneuralgie. (Mit 2 Abbildungen im Text und Tafel IV, V) 401

XXII. Aus der Leipziger chirurgischen Universitätsklinik. (Dir.: Geh. Med. Rat Prof. Dr. Trendelenburg)
Michaelis, Die operative Behandlung der Perityphlitis. (Mit 1 Curve) 424

XXIII. **Stolper**, Die Beckenbrüche mit Bemerkungen über Harnröhren- u. Harnblasenzerreissungen. (Mit 35 Abbildungen) 498

XXIV—XXVII. **Kleinere Mitteilungen:**

XXIV. **Lauenstein**, Zwei Dünndarmschleifen im eingeklemmten Bruch. (Mit 5 Abbildungen). 580

XXV. Aus der chirurgischen Klinik in Kiel (Prof. Helferich).
Sick, Über Stauungsblutungen durch Rumpfcompression. (Traumatische Stauungsblutungen). (Mit 2 Abbildungen). 595

XXVI. Aus d. Hafenkrankenhause zu Hamburg. (Oberarzt Dr. C. Lauenstein).
Rothfuchs, Schuss durch die linke Herzkammer. Herznaht. Tod durch Peritonitis) 603

XXVII. Aus der chirurgischen Klinik in Kiel (Prof. Helferich).
Göbell, Erfolgreiche Resection von 3 M. Ileum wegen Volvulus und innerer Einklemmung. (Mit 1 Abbildung) 608

Berichtigung 612

Beilage „**Suprarenin**" der **Farbwerke vorm. Meister Lucius & Brüning** in Höchst a. M.

Alleinige Inseraten-Annahme durch die Annoncen-Expedition von **Rudolf Mosse** in Berlin und deren Filialen.

Verantwortlicher Herausgeber: Prof. Dr. H. Helferich in Kiel.

Druck von J. B. Hirschfeld in Leipzig.

FEB 5 - 1906

Igal
84
HH
602



FEB 5 - 1906

Igal
84
~~HH~~
~~602~~